This is a digital copy of a book that was preserved for generations on library shelves before it was carefully scanned by Google as part of a project to make the world's books discoverable online.

It has survived long enough for the copyright to expire and the book to enter the public domain. A public domain book is one that was never subject to copyright or whose legal copyright term has expired. Whether a book is in the public domain may vary country to country. Public domain books are our gateways to the past, representing a wealth of history, culture and knowledge that's often difficult to discover.

Marks, notations and other marginalia present in the original volume will appear in this file - a reminder of this book's long journey from the publisher to a library and finally to you.

Usage guidelines

Google is proud to partner with libraries to digitize public domain materials and make them widely accessible. Public domain books belong to the public and we are merely their custodians. Nevertheless, this work is expensive, so in order to keep providing this resource, we have taken steps to prevent abuse by commercial parties, including placing technical restrictions on automated querying.

We also ask that you:

+ *Make non-commercial use of the files* We designed Google Book Search for use by individuals, and we request that you use these files for personal, non-commercial purposes.

+ *Refrain from automated querying* Do not send automated queries of any sort to Google's system: If you are conducting research on machine translation, optical character recognition or other areas where access to a large amount of text is helpful, please contact us. We encourage the use of public domain materials for these purposes and may be able to help.

+ *Maintain attribution* The Google "watermark" you see on each file is essential for informing people about this project and helping them find additional materials through Google Book Search. Please do not remove it.

+ *Keep it legal* Whatever your use, remember that you are responsible for ensuring that what you are doing is legal. Do not assume that just because we believe a book is in the public domain for users in the United States, that the work is also in the public domain for users in other countries. Whether a book is still in copyright varies from country to country, and we can't offer guidance on whether any specific use of any specific book is allowed. Please do not assume that a book's appearance in Google Book Search means it can be used in any manner anywhere in the world. Copyright infringement liability can be quite severe.

About Google Book Search

Google's mission is to organize the world's information and to make it universally accessible and useful. Google Book Search helps readers discover the world's books while helping authors and publishers reach new audiences. You can search through the full text of this book on the web at `http://books.google.com/`

Über dieses Buch

Dies ist ein digitales Exemplar eines Buches, das seit Generationen in den Regalen der Bibliotheken aufbewahrt wurde, bevor es von Google im Rahmen eines Projekts, mit dem die Bücher dieser Welt online verfügbar gemacht werden sollen, sorgfältig gescannt wurde.

Das Buch hat das Urheberrecht überdauert und kann nun öffentlich zugänglich gemacht werden. Ein öffentlich zugängliches Buch ist ein Buch, das niemals Urheberrechten unterlag oder bei dem die Schutzfrist des Urheberrechts abgelaufen ist. Ob ein Buch öffentlich zugänglich ist, kann von Land zu Land unterschiedlich sein. Öffentlich zugängliche Bücher sind unser Tor zur Vergangenheit und stellen ein geschichtliches, kulturelles und wissenschaftliches Vermögen dar, das häufig nur schwierig zu entdecken ist.

Gebrauchsspuren, Anmerkungen und andere Randbemerkungen, die im Originalband enthalten sind, finden sich auch in dieser Datei – eine Erinnerung an die lange Reise, die das Buch vom Verleger zu einer Bibliothek und weiter zu Ihnen hinter sich gebracht hat.

Nutzungsrichtlinien

Google ist stolz, mit Bibliotheken in partnerschaftlicher Zusammenarbeit öffentlich zugängliches Material zu digitalisieren und einer breiten Masse zugänglich zu machen. Öffentlich zugängliche Bücher gehören der Öffentlichkeit, und wir sind nur ihre Hüter. Nichtsdestotrotz ist diese Arbeit kostspielig. Um diese Ressource weiterhin zur Verfügung stellen zu können, haben wir Schritte unternommen, um den Missbrauch durch kommerzielle Parteien zu verhindern. Dazu gehören technische Einschränkungen für automatisierte Abfragen.

Wir bitten Sie um Einhaltung folgender Richtlinien:

+ *Nutzung der Dateien zu nichtkommerziellen Zwecken* Wir haben Google Buchsuche für Endanwender konzipiert und möchten, dass Sie diese Dateien nur für persönliche, nichtkommerzielle Zwecke verwenden.

+ *Keine automatisierten Abfragen* Senden Sie keine automatisierten Abfragen irgendwelcher Art an das Google-System. Wenn Sie Recherchen über maschinelle Übersetzung, optische Zeichenerkennung oder andere Bereiche durchführen, in denen der Zugang zu Text in großen Mengen nützlich ist, wenden Sie sich bitte an uns. Wir fördern die Nutzung des öffentlich zugänglichen Materials für diese Zwecke und können Ihnen unter Umständen helfen.

+ *Beibehaltung von Google-Markenelementen* Das "Wasserzeichen" von Google, das Sie in jeder Datei finden, ist wichtig zur Information über dieses Projekt und hilft den Anwendern weiteres Material über Google Buchsuche zu finden. Bitte entfernen Sie das Wasserzeichen nicht.

+ *Bewegen Sie sich innerhalb der Legalität* Unabhängig von Ihrem Verwendungszweck müssen Sie sich Ihrer Verantwortung bewusst sein, sicherzustellen, dass Ihre Nutzung legal ist. Gehen Sie nicht davon aus, dass ein Buch, das nach unserem Dafürhalten für Nutzer in den USA öffentlich zugänglich ist, auch für Nutzer in anderen Ländern öffentlich zugänglich ist. Ob ein Buch noch dem Urheberrecht unterliegt, ist von Land zu Land verschieden. Wir können keine Beratung leisten, ob eine bestimmte Nutzung eines bestimmten Buches gesetzlich zulässig ist. Gehen Sie nicht davon aus, dass das Erscheinen eines Buchs in Google Buchsuche bedeutet, dass es in jeder Form und überall auf der Welt verwendet werden kann. Eine Urheberrechtsverletzung kann schwerwiegende Folgen haben.

Über Google Buchsuche

Das Ziel von Google besteht darin, die weltweiten Informationen zu organisieren und allgemein nutzbar und zugänglich zu machen. Google Buchsuche hilft Lesern dabei, die Bücher dieser Welt zu entdecken, und unterstützt Autoren und Verleger dabei, neue Zielgruppen zu erreichen. Den gesamten Buchtext können Sie im Internet unter `http://books.google.com` durchsuchen.



BOSTON MEDICAL LIBRARY
IN THE
FRANCIS A. COUNTWAY
LIBRARY OF MEDICINE

BEITRÄGE

ZUR

KLINISCHEN CHIRURGIE

MITTEILUNGEN AUS DEN CHIRURGISCHEN KLINIKEN

ZU

Amsterdam Basel Breslau Budapest Freiburg Genua Heidelberg Innsbruck Königsberg Leipzig München Prag Rostock Strassburg Tübingen Würzburg Zürich

UND DER CHIRURGISCHEN ABTEILUNGEN

DES

Städtischen Krankenhauses Dresden Frankfurt a. M. Karlsruhe Nürnberg Stettin Augusta-Hospitals in Berlin Allgemeinen Krankenhauses in Hamburg Diakonissenhauses in Freiburg i. B. und Stuttgart Kantonsspitals in Münsterlingen Landkrankenhauses in Hanau Allerheiligen-Hospitals in Breslau

Herausgegeben von

O. v. Angerer (München) **B. v. Beck** (Karlsruhe) **C. Brunner** (Münsterlingen) **P. v. Bruns** (Tübingen) **O. v. Büngner** (Hanau) **V. Czerny** (Heidelberg) **C. Garrè** (Königsberg) **C. Göschel** (Nürnberg) **E. Goldmann** (Freiburg i. B.) **V. v. Hacker** (Innsbruck) **O. Hildebrand** (Basel) **P. Kraske** (Freiburg i. B.) **F. Krause** (Berlin) **R. U. Kroenlein** (Zürich) **H. Kümmell** (Hamburg) **O. Lanz** (Amsterdam) **H. Lindner** (Dresden) **O. Madelung** (Strassburg) **J. v. Mikulicz** (Breslau) **W. Müller** (Rostock) **G. F. Novaro** (Genua) **J. Réczey** (Budapest) **L. Rehn** (Frankfurt a. M.) **O. Riegner** (Breslau) **C. Schönborn** (Würzburg) **K. Steinthal** (Stuttgart) **F. Trendelenburg** (Leipzig) **A. Wölfler** (Prag)

Redigiert von

P. v. BRUNS

ACHTUNDDREISSIGSTER BAND

MIT 246 ABBILDUNGEN IM TEXT UND 22 TAFELN.

TÜBINGEN
VERLAG DER H. LAUPP'SCHEN BUCHHANDLUNG
1903.



Alle Rechte vorbehalten.

DRUCK VON H. LAUPP JR IN TÜBINGEN.

Inhalt des achtunddreissigsten Bandes.

ERSTES HEFT

ausgegeben im März 1903.

Seite

Aus der Amsterdamer chirurgischen Klinik.

I. Die pathologisch-anatomischen Grundlagen der Appendicitis. Von Prof. Dr. Otto Lanz. (Hierzu 7 Abbildungen und Taf. I—XIV) 1

Aus der Königsberger chirurgischen Klinik.

II. Ueber Wachstum und Architektur der unteren Femurepiphyse und oberen Tibiaepiphyse. Ein Beitrag zur Röntgendiagnostik. Von Dr. K. Ludloff, Privatdocent. (Hierzu Taf. XV—XVII) 64

Aus dem Städtischen Krankenhause zu Karlsruhe.

III. Ueber tiefsitzende Lipome. Von Dr. Karl Dertinger, Assistenzarzt. (Mit 2 Abbildungen) 76

Aus der Innsbrucker chirurgischen Klinik.

IV. Ueber eine seltene Lokalisation und Form von Tuberkulose. Von Dr. G. W. Maly, Operationszögling der Klinik 116

Aus der Königsberger chirurgischen Klinik.

V. Ueber Hydradenitis axillaris. Von Dr. Ludwig Talke, Volontärarzt 122

Aus dem Städtischen Krankenhause zu Karlsruhe.

VI. Resektion und Naht der Trachea bei Tracheal- und diaphragmatischer Larynxstenose. Von Dr. Kander. (Mit 2 Abbildungen) 133

Aus der Prager chirurgischen Klinik.

VII. Zur operativen Behandlung des Dickdarm-Carcinoms. Dreizeitige Radikaloperation. Von Prof. Dr. Hermann Schloffer, Assistenten der Klinik 150

Aus der Prager chirurgischen Klinik.

VIII. Der Schädelverletzte und seine Schicksale. Eine klinische Studie. Von Hans Brun, Assistenzarzt der Klinik. (Mit 200 Abbildungen). I. 192

ZWEITES HEFT
ausgegeben im April 1903.

Seite

Aus der Züricher chirurgischen Klinik.

IX. Der Schädelverletzte und seine Schicksale. Eine klinische Studie. Von Hans Brun, Assistenzarzt. (Mit 200 Abbildungen.) II. 289

Aus der Königsberger chirurgischen Klinik.

X. Die Folgen der Unterbindung der Vena femoralis unterhalb des Ligamentum Poupartii. Von L. Halberstaedter, Volontärarzt 408

Aus der Breslauer chirurgischen Klinik.

XI. Zur Frage ausgedehnter Dünndarmresektion. Von Dr. J. Nagano. 431

Aus der Breslauer chirurgischen Klinik.

XII. Experimentelle Beiträge zur Chirurgie der Harnblase. Von Dr. J. Nagano. (Mit 2 Abbildungen) 445

Aus der Strassburger chirurgischen Klinik.

XIII. Ueber die von Schleimbeuteln ausgehenden Neubildungen. Von Dr. C. Adrian, früherem Assistenten der Klinik 459

Aus dem Allerheiligen-Hospital zu Breslau.

XIV. Ein Fall von cavernösem Angiom der Finger, durch Alkoholinjektionen geheilt. Von Dr. Sidney Lilienfeld, Assistenzarzt. (Mit 2 Abbildungen) 486

Aus der Prager chirurgischen Klinik.

XV. Zur operativen Behandlung des Dickdarm-Carcinoms. Dreizeitige Radikal-Operation. Von Prof. Dr. Hermann Schloffer, Assistenten der Klinik. (Schluss). (Siehe auch „Nachtrag" S. 579) . 492

Aus der Münchener chirurgischen Klinik.

XVI. Ueber Mycosis fungoides. Von Dr. H. Gebele, klinischem Assistenten. (Mit 2 Abbildungen) 530

Aus der Münchener chirurgischen Klinik.

XVII Ueber Oesophagoskopie und Oesophagotomie bei Fremdkörpern in der Speiseröhre. Von Dr. J. Kaloyèropulos 540

Aus der Königsberger chirurgischen Klinik.

XVIII. Die Uebernähung gangränverdächtiger und gangränöser Schnürfurchen am Darm. Von Stabsarzt Dr. Crampe 551

Aus der Prager chirurgischen Klinik.

XIX. Nachtrag zu: Zur operativen Behandlung des Dickdarm-Carcinoms. Dreizeitige Radikaloperation. Von Prof. Dr. Hermann Schloffer, Assistenten der Klinik 579

Aus dem Allgemeinen Krankenhause zu Hamburg-Eppendorf.

XX. Die Resultate der operativen Behandlung des Magencarcinoms. Von Dr. Ringel, Sekundärarzt 585

DRITTES HEFT

ausgegeben im Mai 1903.

Seite

Aus der Züricher chirurgischen Klinik.

XXI. Der Schädelverletzte und seine Schicksale. Eine klinische Studie. Von Hans Brun, Assistenzarzt der Klinik. (Mit 200 Abbildungen.) (Schluss.) 601

Aus der Königsberger chirurgischen Klinik.

XXII. Beiträge zur Genese, Pathologie und Diagnose der Dermoidcysten und Teratome im Mediastinum anticum. Von Dr. Bruno Dangschat 692

Aus der Königsberger chirurgischen Klinik.

XXIII. Ueber Embolie und Thrombose der Mesenterialgefässe. Vorkommen und diagnostische Bedeutung der Purpura haemorrhagica bei Embolie der Art. meseraica. Von Dr. Ludwig Talke, Volontärarzt 743

Aus der Prager chirurgischen Klinik.

XXIV. Gesichtsplastik mit Wangenverschiebung unter temporärer Aufklappung der knorpeligen Nase. Von Prof. Dr. Hermann Schloffer, Assistenten der Klinik. (Hierzu 17 Abbildungen und Taf. XVIII—XIX.) 815

Aus der Prager chirurgischen Klinik.

XXV. Ueber den artikulierenden Gipsverband und seine Anwendung zur Behandlung angeborener und erworbener Deformitäten. Von Docent Dr. Victor Lieblein, Assistenten der Klinik. (Hierzu 10 Abbildungen und Taf. XX—XXI.) 836

Aus der Züricher chirurgischen Poliklinik.

XXVI. Verletzungen des schnabelförmigen Fortsatzes der obern Tibiaepiphyse. Von Prof. Dr. Carl Schlatter. (Hierzu Taf. XXII.) 874

Aus dem Allerheiligen-Hospital zu Breslau.

XXVII. Traumatische Zwerchfellshernie. Von Dr. O. Riegner . . 888

Aus dem Allerheiligen-Hospital zu Breslau.

XXVIII. Ausgedehnte Kontinuitätsresektion an der untern Extremität. Von Dr. O. Riegner. (Mit 2 Abbildungen.) 891

Aus dem Allerheiligen-Hospital zu Breslau.

XXIX. Operativ geheilter Fall von Blasendickdarmfistel. Von Dr. Eberhard Hepner, Assistenzarzt 895

Aus dem Allerheiligen-Hospital zu Breslau.

XXX. Kleine Mitteilungen. Von Dr. Bröer, Assistenzarzt 903

BEITRÄGE

ZUR

KLINISCHEN CHIRURGIE

MITTEILUNGEN AUS DEN CHIRURGISCHEN KLINIKEN

ZU

Amsterdam Basel Breslau Budapest Freiburg Genua Heidelberg Innsbruck Königsberg Leipzig München Prag Rostock Strassburg Tübingen Würzburg Zürich

UND DEN CHIRURGISCHEN ABTEILUNGEN

DES

Städtischen Krankenhauses Dresden Frankfurt a. M. Karlsruhe Nürnberg Stettin Augusta-Hospitals in Berlin Allgemeinen Krankenhauses in Hamburg Diakonissenhauses in Freiburg i. B. und Stuttgart Kantonsspitals in Münsterlingen Landkrankenhauses in Hanau Allerheiligen-Hospitals in Breslau

Herausgegeben von

O. v. **Angerer** (München) B. v. **Beck** (Karlsruhe) C. **Brunner** (Münsterlingen) P. v. **Bruns** (Tübingen) O. v. **Büngner** (Hanau) V. **Czerny** (Heidelberg) C. **Garrè** (Königsberg) C. **Göschel** (Nürnberg) E. **Goldmann** (Freiburg i. B.) V. v. **Hacker** (Innsbruck) O. **Hildebrand** (Basel) P. **Kraske** (Freiburg i. B.) F. **Krause** (Berlin) R. U. **Kroenlein** (Zürich) H. **Kümmell** (Hamburg) O. **Lanz** (Amsterdam) H. **Lindner** (Dresden) O. **Madelung** (Strassburg) J. v. **Mikulicz** (Breslau) W. **Müller** (Rostock) G. F. **Novaro** (Genua) J. **Réczey** (Budapest) L. **Rehn** (Frankfurt a. M.) O. **Riegner** (Breslau) C. **Schönborn** (Würzburg) K. **Steinthal** (Stuttgart) F. **Trendelenburg** (Leipzig) A. **Wölfler** (Prag)

Redigiert von

P. v. BRUNS

ACHTUNDDREISSIGSTER BAND

Erstes Heft.

MIT 96 ABBILDUNGEN IM TEXT UND 17 TAFELN.

TÜBINGEN
VERLAG DER H. LAUPP'SCHEN BUCHHANDLUNG
1903.

fortsatz zu fühlen, riet ich damals schon zur Operation. Vor 3 Wochen Erkrankung an Angina und wieder etwas vermehrte Schmerzen in der Ileocoecalgegend. Zugezogen, fand ich nun eine daumendicke, derbe, ausserordentlich druckempfindliche Resistenz in der Blinddarmgegend und refüsierte in diesem akuten Stadium die Operation. Da aber innerhalb dieser 3 Wochen nie Fieber auftrat und die Resistenz in keiner Weise weder zu- noch abnimmt, wird dem Drängen der Eltern auf operative Abhilfe nachgegeben.

Status: Auf der Höhe der Spina ant. sup. dextra, 5 cm von derselben entfernt, fällt die palpierende Hand ohne weiteres auf eine derbe, ausgesprochen druckempfindliche Resistenz, die in Form und Grösse eines Daumens leicht abwärts und einwärts zieht, nicht verschieblich ist.

27. III. Operation in Aethernarkose. Ausgedehnte Eröffnung des Peritoneum unter dem rechten Rectus, da die Operation von vornherein als schwierig taxiert wird. Das Netz ist mit dem Peritoneum parietale, sowie dem Darm multipel und ganz intensiv verwachsen. Die Verwachsungen sind namentlich gegenüber Coecum und Colon ascendens so hochgradig, dass nach ihrer Lösung das Netz so zerfetzt aussieht, wie eine der erbeuteten Burgunderfahnen. Dieses ganze zerfetzte Netz wird mit Hilfe der Angiotribe reseciert. In der Ileocoecalgegend bilden breit verwachsene Dünndarmschlingen mit dem Coecum einen fast unentwirrbaren Knäuel. Die Spitze des Wurmfortsatzes kann erst nach längerem Suchen und Lösen von Adhäsionen zugänglich gemacht werden. Die Appendix ist aber so intensiv in Adhäsionsmassen eingebettet, dass sie nur mit der Scheere ausgegraben werden kann. Plötzlich entdeckt man auch, dass bei der wesentlich unter Fingerkontrolle geübten Auslösung das Lumen des Wurmes quer entzwei geschnitten worden ist und dass das, was peripher davon als Fortsetzung des Wurmfortsatzes ausgelöst wurde, wesentlich ein Adhäsionsstrang ist. Es wird nun die periphere Hälfte des Proc. stückweise entfernt, wobei die morsche Coecalwand multipel einreisst. Dieselbe wird nach Lembert'schem Princip geschlossen, die Naht reisst aber in der brüchigen Darmwand beständig durch, so dass man in grosser Verlegenheit ist, wie die Stelle sichern. Zur Sicherung wird schliesslich die Serosa der Einmündungstelle des Ileum herbeigezogen, hierauf eine Jodoformgazedocht in das Bett des Wurmfortsatzes eingelegt, das Coecum, sowie die eventrierten Dünndarmschlingen reponiert und das Abdomen bis auf die Stelle der herausgeleiteten Jodoformgaze in üblicher Weise geschlossen.

Verlauf vollkommen ungestört. Der Jodoformgazedocht wird am 6. Tage entfernt; keine Sekretion. Das Mädchen am 13. IV. mit völlig geschlossener Wunde entlassen. Wiederholte seitherige Berichte lauten überaus günstig.

Das Präparat wird zum Zwecke histologischer Untersuchung nach Alkohol-Härtung in Celloidin eingebettet. Es stellt einen 4 cm langen,

bleistiftdicken, hochgradig geröteten Strang vor. Gehärtet beträgt der Durchmesser des Querschnittes 7 mm. In einigen Schnitten ist die Muscularis stark verdünnt. Die vielfach eingerissene Mucosa und Submucosa im Verhältnis zum Querschnitt durch das ganze Organ stark verdickt. Die Mucosa zeigt zahlreiche Lieberkühn'sche Crypten, aus lymphadenoidem Gewebe bestehend mit ganz vereinzelten Follikeln. Das Cylinderepithel an der Innenfläche teilweise noch gut erhalten. In der Submucosa ganz geringe perivasculäre Infiltration mit einkernigen Leukocyten. In der Muscularis und Mucosa ebenfalls perivasculäre Infiltration mit vorwiegend einkernigen Leukocyten; in der letzteren ist die Infiltration ziemlich stark. (Cf. Taf. I—II, Fig. 1.)

2. Frau Marie H., Heimberg, 39. J. Lindenhofspital Bern. 7. III. bis 19. III. 01. Schon als Kind litt Pat. öfters an Stuhlverstopfung. Mit 22 J. verheiratet, machte sie 6 Geburten durch. Vor 10 Jahren, im Anschluss an eine Erkältung, eine Bauchfellentzündung. Vor 4 Jahren erkrankte sie unter heftigen, krampfartigen Schmerzen in der rechten Unterbauchgegend, und es bildete sich daselbst eine Verhärtung, die der behandelnde Arzt, mein Vater, als Perityphlitis ansprach. Es kam wieder zu einer Bauchfellentzündung, und Pat. musste 6 Wochen das Bett hüten. Ein erneuter ähnlicher Anfall stellte sich vor 2 Jahren ein. Seit letztem Neujahr nun verträgt Pat. die Speisen sehr schlecht; bei der geringsten Unvorsichtigkeit wird der Leib aufgetrieben. Im Januar hatte sie wieder vorübergehende Schmerzen in der Ileocoecalgend.

Status: Abdomen ausserordentlich schlaff, nicht aufgetrieben, bietet nirgends eine abnorme Resistenz. In der Höhe der Spina ant. sup. dextra, 9 cm von derselben nach innen, ein unter dem Finger hin und her rollender, zeigfingerdicker, leicht empfindlicher Strang, der als Wurmfortsatz gedeutet wird, 2 cm nach aussen von demselben und parallel zu ihm ein zweiter federkieldicker Strang, der als Ureter angesprochen wird. Im linken Hypogastrium nirgends die leichteste Druckempfindlichkeit.

9. III. Operation in Bromäthyl-Aethernarkose. Eröffnung des Peritoneum unter dem medianwärts abgehobenen Rectus. Nach Abziehen leicht verwachsenen Netzes wird das Coecum hervorgeholt. Der Wurmfortsatz ist völlig frei beweglich, zeigt keine Entzündungserscheinungen, ist aber an der Spitze deutlich verdickt. Er wird, nach Besorgung des Mesenteriolum, an der Einmündungsstelle abgequetscht, ligiert und übernäht. Versenkung, Etagennaht. Collodialstreifen. Heilung p. p. Seither frei von Beschwerden.

Der aufgeschnittene Wurmfortsatz stellt hinter einer $1^1/_2$ cm von der Spitze entfernten, narbigen Striktur, eine pflaumenkerngrosse, mit Eiter gefüllte Abscesshöhle vor. Im Eiter namentlich Colibacillen, daneben massenhaft Kokken. Er ist im Ganzen 7,2 cm lang; Durch-

messer des centralen Teiles 8 mm, der Kuppe 11 mm. Die Striktur 4 mm breit; Schleimhaut der peripheren und des centralen Teiles zeigt makroskopisch keinen wesentlich verschiedenen Charakter, Schleimhaut mit normalen Drüsen; keine Leukocyteninfiltration: ziemlich zahlreiche Follikel mit Keimcentren, ebenfalls ohne Leukocyten. Submucosa und Muscularis normal. Die gelbliche, der Schleimhaut aufgelagerte Masse besteht aus multiloculären Leukocyten; doch ist auf zahlreichen Stufenschnitten weder in Mucosa noch Submucosa Infiltration mit solchen nachzuweisen. (Langhans.) (Cf. Taf. III—IV, Fig. 2.)

3. Frau Pfr. M., 40 J. Bezirksspital Langnau. Operation 19. IV. 01, 4 Wochen nachdem Pat. im Intervall von 4 Wochen 2 leichtere Appendicitis-Anfälle überstanden hatte. Beide Anfälle dauerten je 8 Tage mit einleitenden 2tägigen Ileuserscheinungen, starkem Meteorismus und sehr starker Spannung des Abdomens. Rasche Besserung, sobald die ersten Flatus erfolgt.

Der Wurmfortsatz ist 6,8 cm lang, in leichter Erektion (13 mm dick) und stark hyperämisch. Er ist an's Netz und die umliegenden Darmschlingen mit zahlreichen, 1—4 cm langen, kirschroten, strangförmigen Adhäsionen fixiert. Diese adhäsiven Stränge sehen zum Teil aus wie Spinnenbeine; nirgends flächenhafte Verwachsungen. Abtragung mittelst Quetschmethode; Rekonstruktion der Bauchdecken (Peritoneum unter dem Rectus eröffnet); fortlaufende Hautnaht; Collodialstreifen. Heilung p. p.

Die Untersuchung des längsgeschnittenen Präparates ergiebt ca. in der Mitte des Appendix eine starke, spindelförmige Erweiterung des Lumens, welches hier mit Kot angefüllt ist. Auch das Ende des Processus ist leicht erweitert, kolbig angeschwollen. Zwischen äusserem und mittlerem Drittel sowie ungefähr 1 cm von der Eintrittstelle in's Coecum entfernt je eine ca. 3 mm lange Stelle mit engem Lumen. An diesen beiden Stellen in der Wand keine Veränderung, durch welche die Verengerung des Lumens erklärt werden könnte, ausser der starken, wulstigen Schwellung der Schleimhaut. Die Weite des Lumens ist im ganzen umgekehrt proportional der Dicke der Muscularis. In der Mucosa und den oberen Schichten der Submucosa weist das lymphadenoide Gewebe zahlreiche Follikel, zum Teil mit schön ausgebildeten Keimcentren. In der Schleimhaut und zwar besonders in den inneren Schichten derselben, ziemlich starke, nicht überall gleich ausgebildete Infiltration mit mehrkernigen Leukocyten, von denen ein relativ grosser Teil eosinophile Körnelung des Zellleibes aufweist. Die tieferen Schichten der Submucosa und die Muscularis zeigen keine Veränderung. An der Stelle der starken Erweiterung ist die Muscularis, entsprechend der besonders starken Dehnung der einen Wandseite, stark verdünnt. 13 mm vom Anfangsteil des Processus entfernt, fehlt die Muscularis in der einen Wand in der Länge

von 2—3 mm. (Cf. Taf. III—IV, Fig. 3.)

4. Klara K., 10 J., von Belp. Lindenhofspital 21. X. bis 1. XI. 01. Das Mädchen hat im letzten Frühjahr einen typischen, perityphlitischen Anfall durchgemacht, der unter Bildung eines handtellergrossen Exsudates verlief. Konsultativ zugezogen, riet ich zur späteren Amputation à froid, wozu sich die Eltern aber erst jetzt entschliessen können, nachdem ich ein Kind aus einem Nachbarhause mit chronischen Beschwerden nach Appendicitis operiert hatte mit dem Resultat, dass sämtliche Beschwerden schwanden und das Kind sich seither ganz anders entwickelt hat.

Status: Ein Strang, der als Wurmfortsatz gedeutet wird, ist bei tiefer Palpation druckempfindlich.

Operation 23. X. Peritoneum unter dem Rectus eröffnet. Das mit dem Zeigfinger hervorluxierte Coecum folgt dem Zuge widerwillig.

Der Wurmfortsatz zeigt ganz hochgradige Veränderung, ist im ganzen 9 cm lang, in der Mitte durch Narbenzug im Mesenteriolum abgebogen; die 3 cm lange und in der Mitte 2 cm dicke Kuppe ist kolbig angeschwollen und weist die Grösse einer grossen Haselnuss auf. Abtragung mittelst Quetschmethode; Rekonstruktion der Bauchdecken. Collodialstreifen. Heilung p. p. Seither beschwerdefrei.

Am gehärteten Präparat zeigt sich das Lumen in der eiförmig dilatierten Kuppe 6,5 mm, der übrige Teil des Lumens von wechselnder Weite: $^3/_4$—2 mm. Die Wanddicke des nicht erweiterten Teils des Processus 2—$2^1/_2$ mm. Zwei Drittel derselben werden von Mucosa und Submucosa, ein Drittel von der Muscularis eingenommen. In der Submucosa zahlreiche kleine Follikel. Lieberkühn'sche Crypten in ziemlich grosser Zahl. Das Cylinderepithel der Innenfläche überall gut erhalten. In der Mucosa stellenweise ziemlich starke Infiltration mit polynucleären Leukocyten, welche an diesen Stellen in grösserer Zahl das Oberflächenepithel durchwandern. An anderen Stellen prävalieren die Lymphocyten. Im Lumen zahlreiche Lymphocyten und multinucleäre Leukocyten, hie und da mit eosinophilen Granulationen, vermischt mit Bakterien. Vor dem stark erweiterten Ende ist das Lumen in einer Länge von 2 mm auf eine ganz enge Spalte reduciert, indem ein von der Schleimhaut der einen Wandseite ausgehender Wulst von stark mit multinucleären Leukocyten infiltriertem Granulationsgewebe in's Lumen vorspringt. Auf der dem Wulste entgegengesetzten Seite der Wand an Stelle der Mucosa und Submucosa nur ein ganz schmaler Saum von Granulationsgewebe. Auf dem Granulationsgewebe ein abgeflachtes Epithel mit einem Belage von multinucleären Leukocyten. Distal von diesem Granulationsgewebewulst beginnt die Erweiterung des Endes des Processus. Diese Erweiterung setzt sich gegen die erwähnte spaltförmige Verengerung des Lumens ab durch eine halsartige Einschnürung der Wand. An beiden Seiten springt die Wand in Form eines Sporns in das Lumen hinein vor. Der Sporn

und die entsprechende Einschnürung in der einen Wand viel stärker ausgesprochen als in der anderen. Die Sporne bestehen aus sämtlichen Schichten der Wand.

Die Wanddicke der erweiterten Processuswand beträgt im Mittel 1 mm. $^2/_3$—$^3/_4$ der Wand besteht aus Mucosa und Submucosa. In der Mucosa ziemlich bedeutende gleichmässige Infiltration mit Leukocyten. Das Epithel der Innenfläche gut erhalten. Ueberall in demselben, sowie in demjenigen der Lieberkühn'schen Crypten zahlreiche durchwandernde Leukocyten. In der Submucosa reichlich lymphadenoides Gewebe. Das Lumen mit Eiterkörperchen, die mit sehr zahlreichen Bakterien vermischt sind, angefüllt. In der Muscularis des ganzen Processus geringe perivasculäre Ansammlungen von Lymphocyten. (Confr. Tafel V—VI, Fig. 4.)

5. Hans R., Burgistein, 18 J. Lindenhofspital Bern. 13. V. bis 27. V. 01. Der Junge ist vor 2 Monaten an einer typischen Perityphlitis erkrankt mit mittelschweren Erscheinungen und grossem Exsudat, das sich sehr langsam zurückbildete. Vor 14 Tagen konnte er das Bett verlassen; damals war eine fast bratwürstchendicke Resistenz noch deutlich nachzuweisen und die Druckempfindlichkeit noch exquisit. Höchst auffällig ist das endemische Auftreten in der Gemeinde des Pat.: Der Arzt hat innerhalb 10 Wochen 8 Fälle von Perityphlitis zu behandeln bekommen; am gleichen Tage wie dieser Junge ist im gleichen Gehöft ein junger Mann ebenfalls an Perityphlitis erkrankt. Von den 8 Pat. sind 3 an Perforativ-Peritonitis gestorben.

Status: Zur Zeit ist die Resistenz in der Ileocoecalgegend gänzlich zurückgegangen, der Wurmfortsatz aber fühlbar und immer noch leicht empfindlich.

15. V. Operation. Bromäthyl-Aethernarkose. Das Peritoneum wird unter dem Rectus eröffnet, das Coecum mittelst Speculum sichtbar gemacht und samt Wurmfortsatz mit ziemlich leichter Mühe aus der Bauchhöhle hervorgezogen. Es bestehen zwar viele, aber nur lockere Adhäsionen. Die Appendix ist von ungewohnter Länge ($11^1/_2$ cm). Durch eine Bride wird der ca 9 cm lange periphere Teil gegenüber der Einmündungsstelle rechtwinklig abgeknickt und zurückgebunden. Das Kaliber des Wurmfortsatzes ist ein ziemlich unregelmässiges. Sein Inhalt lässt sich durch Streifen in das Coecum entleeren. Amputation nach basaler Durchquetschung. Rekonstruktion der Bauchdecken. Collodialstreifen.

Temp.-Max. 37,8, Puls 80; am 27. V. p. p. geheilt entlassen; seither frei von Beschwerden.

Wanddicke des gehärteten Präparates 4—5 mm. Muscularis $1^1/_2$, Mucosa und Submucosa 3—$3^1/_2$ mm dick. In den oberen $^2/_3$ der dicken Submucosa ganz dicht beieinanderliegende grosse Follikel. An anderen

Stellen folgt auf die Muscularis eine bis ins Lumen reichende Schicht von lymphadenoidem Gewebe mit dichtgedrängten Follikeln. Mucosa mit mässiger Zahl von Lieberkühn'schen Drüsen; Epithel an der Innenfläche meist gut erhalten, mit ziemlicher Zahl von durchwandernden Leukocyten. (Cf. Taf. V—VI, Fig. 5.)

6. Hans H., Klein-Dietwyl, 12 J. Lindenhofspital Bern. 26. II. bis 9. III. 01. Im Juli 1899 fiel der Knabe 40 Fuss hoch hinunter auf's Gesäss. Musste nachher öfters heftig erbrechen und klagte über starke Leibschmerzen. Der behandelnde Arzt glaubte eine Milzblutung nachweisen zu können. Nach 5 Tagen bereits konnte der Junge das Bett verlassen. Eine Zeit lang ging es ihm ganz gut; dann stellten sich wieder Leibschmerzen ein, die anfallsweise, am intensivsten rechts vom Nabel auftraten. In der letzten Zeit stellte sich auch öfters ganz unmotiviertes Erbrechen nach der Mahlzeit ein; so dass der behandelnde Kollege unter Annahme von Residuen einer traumatischen, lokalen Peritonitis zur Operation riet.

Status: Aussehen etwas zart. Herz und Lungen frei. Abdomen nicht druckempfindlich; nirgends eine abnorme Resistenz aufweisend. Bei der Palpation fühlt man ungefähr zwischen Nabel und Spina ant. sup. einen zeigefingerdicken, 7—8 cm langen exquisit druckempfindlichen Wulst unter dem Finger hin und herrollen, wobei sich der Pat. jeweilen spontan äussert: „da!" und bei intensiverem Druck unter Schmerzäusserung die Bauchdecken energischer spannt.

27. II. Operation in Bromäthyl-Aether-Narkose. Unter Annahme, es handle sich um eine eventuell mit dem Trauma im Zusammenhang stehende Perityphlitis, in dem Sinne, als habe eine bestehende latente Appendicitis durch das Trauma zu perityphlitischen Processen geführt, wird der äussere Rand des rechten Rectus freigelegt, der Muskel medianwärts gezogen und das Peritoneum unter dem Muskel eröffnet. Es stellt sich Dünndarm ein, der in grossem Umfange herausgezogen und da er keine Veränderungen aufweist, wieder reponiert wird. Hierauf wird das Colon transversum am Netze heruntergehisst und von der Flexura linealis bis zum Coecum abgesucht. Auch dieses zeigt keinerlei Veränderungen. Dagegen ist der Wurmfortsatz in einem schlaffen Erektionszustande, ausgesprochen cyanotisch, 8 cm lang und über kleinfingerdick. Er wird, nach Besorgung des Mesenteriolum, in üblicher Weise basal durchquetscht, ligiert, mit dem Thermokauter abgetragen, der Stumpf durch eine Serosanaht gesichert. Fortlaufende Peritonealnaht. Ueberlagerung durch den Rectus. Fascie mit Knopfnähten, Haut fortlaufend geschlossen. Collodialstreifen.

Heilung p. p. Seither beschwerdefrei.

Aufgeschnitten, zeigt der Processus eine mässig verdickte Wand, die Schleimhaut sieht auffällig körnig aus, ein Follikel über hanfkorngross.

Die Wanddicke des in Spiritus gehärteten, aufgeschnittenen Appendix beträgt $2^1/_2$—$3^1/_2$ mm. An der Innenfläche das Cylinderepithel teilweise noch gut erhalten. Schleimhaut mit mässiger Zahl von Lieberkühn'schen Krypten. Muscularis mucosae nirgends erkennbar. In der Submucosa meist dicht bei einander liegende, seltener durch bindegewebige Septa von einander getrennte Follikel, die einen Durchmesser von 1,5 mm erreichen. In mehreren Follikeln deutliche Keimcentra. Die tieferen Schichten der Submucosa bestehen aus zellarmem Bindegewebe. Muskulatur von normaler Dicke (ca. $^1/_4$ mm).

7. Bertha J., Lotzwyl, 24 J. Lindenhofspital Bern. 14. II. bis 27. II. 1901. Pat. hat unzählige Anfälle von Perityphlitis hinter sich. Der erste Anfall stellte sich in ihrem 12. Jahre ein. Derselbe war sehr heftig, ging mit hohem Fieber einher und dauerte 6 Wochen lang. Von da an bei Anstrengungen stets Schmerzen. Im 19. Lebensjahre ein zweiter, noch viel heftigerer Anfall, der aber nur 3 Wochen dauerte. Während des folgenden Jahres eine ganze Reihe von kleineren Anfällen, die aber jeweilen nur einige Tage dauerten und ohne Fieber verliefen. Hierauf hatte sie wieder während 4 Jahren Ruhe, bis im Herbst 1900 die Anfälle wieder häufiger wurden, in der letzten Zeit so häufig, dass sie seit Neujahr, mit wenigen Tagen Unterbrechung, stets das Bett gehütet hat, weil sie von einem Anfall in den andern fiel. Der behandelnde Arzt glaubte auch zeitweise eine rechtseitige Wanderniere konstatieren zu können.

Status: Patientin sieht trotz der Anamnese sehr gut aus, verfügt über einen ungewöhnlichen Panniculus. Eine Wanderniere ist z. Z. nicht zu konstatieren. 6 cm nach innen von der Spina ant. sup. werden bei tiefer Palpation starke Schmerzen angegeben, und an der Stelle der grössten Druckempfindlichkeit ist eine nicht deutlich umschriebene Resistenz fühlbar. Unmittelbar darüber fühlt man das quatschende Coecum. Der Wurmfortsatz ist nicht differenzierbar.

16. II. Operation: in Bromäthyl-Aethernarkose. Wegen der starken Fettschicht — der Panniculus ist 10 cm dick — wird ausserhalb des Rectus incidiert, direkt auf die druckempfindliche Stelle. Nach Spaltung der Fascia abdominis ext. wird die Muskulatur stumpf mit der Kropfsonde dissociiert und das Peritoneum eröffnet. Man fällt auf einen faustgrossen Netzklumpen, bei dessen Anziehen sofort das Coecum mit der Abgangsstelle des Wurmfortsatzes sichtbar wird. Dieser erstreckt sich in den erwähnten Netzklumpen hinein und ist mit demselben verwachsen. Es wird mühelos amputiert und vom Netze reseciert. Höchst auffällig ist, dass derselbe äusserlich kaum nennenswerte Veränderungen aufweist und dass auch beim Aufschneiden ein Grund für die Häufigkeit der Anfälle im Lumen nicht gefunden werden kann. — Fortlaufende Peritonealnaht; 2 Etagen von Knopfnähten durch Mus-

kulatur und Fascie; fortlaufende Hautnaht; Colodialstreifen.

Heilung p. p. Seither frei von Beschwerden.

Die Wanddicke des gehärteten Appendix 1¼ bis 1½ mm, wovon ca. ¼ mm auf die Muscularis (Quer- und Längsmuskul.) fällt. Am übrigen Teil der Wand lassen sich eine Submucosa und eine Mucosa nicht von einander unterscheiden, indem auf die Muscularis eine bis ans Lumen reichende Schicht von lymphadenoidem Gewebe folgt. An der Innenfläche an vielen Stellen die einschichtigen Cylinderepithellagen noch erhalten. Von der Innenfläche aus dringt nur eine geringe Zahl von Lieberkühn'schen Krypten in das lymphadenoide Gewebe ein und zwar nur in geringe Tiefe.

8. Fritz Sch., Thun, 24 J. Lindenhofspital 14. X. bis 28. X. 1901. Der ausserordentlich kräftige junge Mann hat vor 1 Jahr in Paris einen Anfall von Blinddarmentzündung überstanden, ohne indes seine Arbeit jemals auszusetzen, trotzdem es zu einer lokalen Verhärtung gekommen war. Seither hat er sich nie mehr so wohl gefühlt, wie früher und überdies vor einigen Wochen einen Schmerzanfall durchgemacht. Der Wurmfortsatz ist nicht zu fühlen; doch ist tiefer Druck in der Ileocoecalgegend empfindlich.

Operation: 16. X. Bromäthyl-Aethernarkose. Nach Eröffnung des Peritoneum unter dem Rectus wird das leicht verwachsene Coecum luxiert, und es zeigt sich der Appendix auf seiner Rückfläche, in ganzer Ausdehnung von einem zarten Adhäsionsschleier bedeckt. Er ist in der Mitte spitzwinklig abgebogen. Die 3 cm lange Kuppe in einen fingerdicken, geschwollenen Kolben umgewandelt, während der 3½ cm lange centrale Teil ungefähr normales Kaliber aufweist, aber ebenfalls eine hyperämische Serosa zeigt. — Amputation, Rekonstruktion der Bauchdecken. Heilung p. p. Seither nie mehr die geringsten Beschwerden.

Die mikroskopische Untersuchung des Präparats ergibt: im proximalen Teil das Lumen eng, zum grössten Teil mit mehrkernigen Leukocyten angefüllt. Dann folgt ein ¾ mm dickes, zellreiches, bindegewebiges Septum, welches auf der einen Seite des Schnittes mit der Submucosa zusammenhängt, auf der anderen bis an die Längsmuskulatur heranreicht. Distal von diesem Septum ist das Lumen gleichmässig stark dilatiert. Der Durchmesser desselben beträgt im gehärteten Präparat 4 mm. Dasselbe ist mit Eiter angefüllt.

Die Muscularis im proximalen Stück des Processus ¾ bis 1 mm dick, im distalen, erweiterten im Mittel 0,5 mm. Mucosa und Submucosa überall ungefähr von gleicher Dicke, 1½ bis 2 mm. Lymphfollikel in grosser Zahl, dicht bei einander liegend. In den oberen Schichten der Submucosa starke Infiltration mit mehrkernigen Leukocyten, durch welche das meist gut erhaltene Epithel vielfach abgehoben und stellenweise durchbrochen ist. Im erweiterten Teile ist diese Infiltration mit mehrkernigen

Leukocyten stärker als im proximalen Teile: in ersterem finden sich mehrere kleine Follikelabscesse. (Cf. Taf. V--VI Fig. 6.)

9. Eduard B., Interlaken, 20 J. Lindenhofspital 21. III. bis 10. IV. 1901. Im Anschluss an Unregelmässigkeiten der Diät erkrankte Pat. vor 3 Tagen mit Leibschmerzen, die sich sehr bald auf die Ileocoecalgegend beschränkten. Er wurde am 3. Tage der Krankheit, nachdem auswärts schon die Opiumtherapie eingeleitet worden war, hieher ins Spital gebracht, hatte stark belegte Zunge, kein Fieber, erbrach einmal, Abdomen leicht aufgetrieben, nur in der Ileocoecalgegend bei tiefem Druck empfindlich; Urin und Stuhl angehalten. Auch in der Folge trat Fieber nicht auf; bei anfänglich absoluter, später flüssiger Diät gingen die lokalen Schmerzen und sämtliche Symptome vollständig zurück, so dass man schon jetzt glaubt, im kalten Stadium operieren zu können.

Status 30. III. Abdomen nicht mehr im mindesten aufgetrieben; auch bei tiefem Druck in der Ileocoecalgegend kaum mehr empfindlich. Der Wurmfortsatz ist bei trefflich entwickelter Muskulatur nicht deutlich fühlbar. Es wird dem Patienten gesagt, ganz sicher vor einer neuen Erkrankung sei er nur durch Operation zu bewahren, wozu er sich leichten Herzens und ohne jede Beeinflussung ohne weiteres entschliesst, da er zur Stunde gerade das Beispiel von 4 anderen Appendicektomirten vor Augen hat.

30. III. Operation in Bromäthyl-Aethernarkose. Eröffnung des Peritoneum unter dem rechten Rectus und Vorziehen des Coecum, das dem Zuge ohne weiteres frei folgt. Geradezu verblüfft ist der Operateur durch den zur Stunde noch hochgradigsten Entzündungszustand des Wurmfortsatzes. Derselbe ist in seiner peripheren Hälfte daumendick, in seiner ganzen Ausdehnung in intensivstem Grade entzündlich gerötet, zeigt an mehreren Stellen pannusartige Auflagerungen, z. T. mit schmierig eitrigem Belag. Der Proc. vermiformis wird, da gar keine Verwachsungen bestehen, mit leichtester Mühe amputiert, die Bauchdecken rekonstruiert. Collodialstreifen.

Ausserordentlich auffällig ist es, dass der Inhalt des Präparats gegen jede Erwartung aus klarem Schleim besteht. Die Wand ist hochgradig verdickt. Es werden vom schleimigen Inhalt, sowie von den eitrigen Auflagerungen Deckgläschen gestrichen.

Heilung p. p. Seither frei von Beschwerden.

Der kirschrot injicierte, erigierte Wurmfortsatz, in der Mitte abgebogen, ist im distalen Teil, wo er am stärksten ist, 2 cm dick und zeigt daselbst auf der entzündlich veränderten Serosa fibrinöse Flatschen. Die Querschnitte des gehärteten Präparats von ovaler Form. Serosa und Muscularis etwas verdickt; letztere 2 mm. zl. locker, mit starker perivasculärer Infiltration mit ein und mehrkernigen Leukocyten, worunter sich auffallend zahlreiche eosinophile Zellen vorfinden. Submucosa im Mittel

1,4 mm dick, locker gebaut, mit relativ spärlichen Follikeln und perivasculärer Infiltration wie die Muscularis. In der Submucosa zahlreiche Zellen mit braunem, feinkörnigem Pigment. Muscularis mucosae stellenweise deutlich sichtbar. Mucosa 0,5 mm dick, ohne Follikel, mit zahlreichen Lieberkühn'schen Krypten. Cylinderepithel der Innenfläche sehr gut erhalten. Das Lumen spaltförmig.

In 2 Schnitten lässt sich beginnende Obliteration konstatieren. In dem einen Schnitte wird das rundliche Lumen (mit einem Durchmesser von 1 mm) begrenzt von einem einschichtigen Cylinderepithel. Unter demselben liegt stellenweise noch verdünnte Schleimhaut mit kurzen Lieberkühn'schen Krypten, an anderen Stellen nur zellreiches Bindegewebe ohne Krypten, mit zl. viel ein- und mehrkernigen Leukocyten infiltriert. In dem andern Schnitt das Lumen excentrisch gelegen mit rundlichem Durchmesser von 0,75 mm; Schleimhaut und Cylinderepithel der Innenfläche vollständig verschwunden. An Stelle der Schleimhaut findet sich ein zellreiches Bindegewebe, das von zahlreichen ein- und mehrkernigen Leukocyten durchsetzt ist. Muscularis und Submucosa verhalten sich in diesen beiden Schnitten gleich wie im ersten Schnitte. (cf. Taf. VII—VIII, XXIX, Fig. 7a—7c.)

10. Alois Sp., Ueberstorf, 21 J. Lindenhofspital 28. III. bis 9. IV. 1901. Bis vor einem Jahr stets gesund, erkrankte Pat. an Perityphlitis, die ihn 4 Wochen lang ans Bett fesselte. Seither leidet er an konstanter Stuhlverstopfung und hat von Zeit zu Zeit mehr oder weniger heftige Schmerzen in der Blinddarmgegend. Wegen eines solchen Schmerzanfalles konsultierte er den behandelnden Arzt vor 8 Tagen und erhielt von demselben den Rat zur Operation.

Status: Lokal völlig negativer Befund. Der Wurmfortsatz ist nicht einwandsfrei durchzufühlen.

30. III. Operation in Bromäthyl-Aethernarkose. Eröffnung des Peritoneum unter dem rechten Rectus. Eine sich einstellende Dünndarmschlinge wird reponiert und das durch blassere Färbung charakterisierte Coecum vorgezogen; es folgt dem Zuge indes nur widerwillig und teilweise; immerhin kann die Abgangstelle des Wurms sofort sichtbar gemacht werden und nach Lösung weniger Adhäsionen, zeigt sich der Proc. in Form eines Krummstabes in seiner ganzen Ausdehnung mit dem Coecum und dem Mesocoecum verwachsen. Ausserhalb der umgebogenen Spitze des Wurms liegt ein beinahe kirschengrosser eingedickter Abscess. Der Processus selbst zeigt verschiedene Unregelmässigkeiten seines Kalibers und ist stark entzündlich injiciert, während das Coecum ganz blass erscheint. Excision des Wurms samt Abscess nach basaler Durchquetschung und Versorgung des Stumpfes durch Ligatur und Lembert'scher Uebernähung. Rekonstruktion der Bauchdecken. Collodialstreifen. — Vom eitrigen Schleim des Inhalts sowie vom eingedickten Abscess werden

Deckgläschen gestrichen.

Heilung p. p. Seither frei von Beschwerden.

Der sehr stark hyperämische Wurmfortsatz ist $7^1/_2$ cm lang, jenseits der Mitte bis zu 1 cm dilatiert, während der centrale Teil nur einen Durchmesser von 7 mm, der distale 6 mm aufweist. Am gehärteten Präparat zeigt sich die Muscularis im Mittel $^1/_2$ mm, die Submucosa bis $^3/_4$ mm, die Mucosa kaum $^1/_2$ mm dick. In den oberen Schichten der Submucosa ziemlich zahlreiche Follikel, z. T. bis dicht an die Innenfläche heranreichend. In der Mucosa reichlich feinkörniges, braunes Pigment, intracellulär gelegen. Muscularis mucosae nur an beschränkter Stelle sichtbar. In einem anderen Schnitt die innere Hälfte der Submucosa beinahe in ganzer Ausdehnung entsprechend dem lymphadenoiden Gewebe hämorrhagisch infiltriert. Hier die Pigmentierung der Schleimhaut gleich stark. Die Spitze des Proc. vermiformis vollständig obliteriert. In 2 Schnitten Uebergänge zur Obliteration. Die knollige Auflagerung an der Spitze besteht nur aus Fettgewebe. (Confr. Tafel VII—VIII. Figur 8 a, b, c.)

11. Herr Christian L., Oberdiessbach 49 J. Lindenhofspital. 21 VI. bis 4. VII. 1901. Vor 3 Jahren machte Patient eine mittelschwere Blinddarmentzündung durch, welche ihn während 4 Wochen ans Bett fesselte. Im letzten Winter litt er an überaus heftigen krampfartigen Magenschmerzen, die der behandelnde Arzt als Gallensteinkolik deutete. Da sich nun vor einem Monat ein neuer Schmerzanfall einstellte, von dem der behandelnde Kollege nicht ganz sicher war, ob er ihn auf den Wurmfortsatz oder die Gallenblase beziehen sollte, befolgt Patient den Rat zu einem operativen Eingriff.

Status: Abgemagerter, etwas kachektisch aussehender Mann. Abdomen nicht aufgetrieben. In der Ileocoecalgegend ist eine leichte Resistenz fühlbar, die als Wurmfortsatz gedeutet wird, nicht druckempfindlich. Gallenblase nicht fühlbar; Leber nicht vergrössert; kein Ikterus.

22. VI. Operation. Incision entlang dem äusseren Rectusrande vom Nabel abwärts. Nach Eröffnung des Peritoneum zeigt sich, dass das Netz ausgedehnt mit dem Peritoneum parietale sowohl wie namentlich mit dem Coecum verwachsen ist. Es wird reseciert. Bei den starken Adhäsionen, die das Vorziehen des Coecum unmöglich machen, ist es vorderhand schwer, dem Wurmfortsatz beizukommen. Beim Absuchen des Coecum zeigt sich in der Folge die Abgangsstelle des Wurmfortsatzes kleinfingerdick, sowie das stricknadeldünne periphere Ende in einer Ausdehnung von ca. 3 cm. Das Mittelstück des abgeknickten und durch eine fächerartige, flächenförmige Bride auf dem Mesocolon fixierten Wurmfortsatzes kann erst nach Spaltung dieser Bride sichtbar gemacht werden. Der Processus wird sowohl von seiner Einmündungsstelle, nach Durchquetschung und Versorgung des Stumpfes, wie von seiner Spitze aus ge-

löst. Nach Versenkung des Coecum und Erweiterung des Schnittes nach oben, wird in der geschrumpften Gallenblase ein Stein gefühlt, dem aber mit diesem Schnitt nicht beizukommen ist. Er soll, wenn nötig, in einem zweiten Akt herausgeholt werden.

Verlauf: Heilung p. p. Im Verlauf der ersten Tage p. op. 2 kolikartige Schmerzanfälle, wovon einer mit 38,8. Entlassung am 4. VII. Laut späterem Bericht des behandelnden Arztes, ist kurze Zeit nach der Operation auch der Gallenstein abgegangen, Pat. beschwerdefrei.

Der excidierte Wurmfortsatz ist im mittleren Drittel abgeknickt. Gesamtlänge 9 cm, wovon die 3 proximalen cm bleistiftdick, der distale Teil stricknadeldünn sind. Im Längsschnitt ergiebt sich, dass der äussere Teil des Processus völlig obliteriert ist; der Durchmesser desselben beträgt im Maximum 3 mm. Hier findet sich von der gut erhaltenen Muscularis umschlossen, zellarmes Bindegewebe mit kleinen Läppchen von Fettgewebe. Die Schleimhaut des übrigen, offenen Teils des Processus zeigt starke Pigmentierung; die braunen Pigmentkörner grösstenteils in Zellen eingeschlossen. Im Anfangsteil des Processus das Lumen durch eine schleimige, von Bakterien durchsetzte Masse angefüllt. Die Lymphfollikel nur in mässiger Zahl. Submucosa und Muscularis ohne Veränderungen. Epithel an der Innenfläche des Processus gut erhalten, hie und da mit dünnem Belag von Lympho- und Leukocyten. (Cf. Taf. VII—VIII, Fig. 9)

12. Frau Marie Z., Rüggisberg, 44 J. Lindenhofspital. 15. VIII. bis 7. IX. 1901. Pat. hat vor 1 Jahr einen schweren Anfall von Appendicitis durchgemacht mit Erscheinungen von allgemeiner Peritonitis. Seither immer Verdauungsbeschwerden, deren lästigstes Symptom die Schmerzen nach dem Essen sind. Vor 3 Wochen ein leichtes Recidiv, das die Pat. indes nur eine Woche ans Bett fesselte. Seither haben die Schmerzen bedeutend zugenommen, und da exquisite lokale Druckempfindlichkeit in der Ileocoecalgegend hinzugetreten ist, wünscht der behandelnde Arzt, der Neffe der Patientin, die Operation. Wegen der zur Stunde noch bestehenden Druckempfindlichkeit wird angenommen, dass der Anfall noch nicht abgeklungen sei, deshalb mit der Operation 8 Tage gewartet und nun trotz Fortbestehen der Druckschmerzen eingegriffen, weil eine anfänglich fühlbare Resistenz völlig zurückgegangen ist.

Der Wurmfortsatz erscheint merkwürdig wenig verändert; doch ist die leicht geschwollene Kuppe stark injiciert, und eine hochrote Adhäsion fixiert dieselbe an's Netz. Abtragung mittels Quetschmethode; Rekonstruktion der Bauchdecken (Peritoneum unter dem Rectus eröffnet) Collodialstreifen. Heilung p. p. Seither absolut beschwerdefrei.

Die mikroskopische Untersuchung (Serienschnitte) ergiebt, dass der Processus in ganzer Ausdehnung obliteriert ist. An Stelle des Lumens wenig zellreiches Bindegewebe. In der Submucosa zahlreiche

Fettläppchen: Muscularis atrophisch. Dieser Befund ist um so erstaunlicher, als noch vor 3 Wochen ein typischer Anfall erfolgte und ein Exsudat beim Spitaleintritt bei der mageren Frau sicher nachzuweisen war. Die Verdauungsbeschwerden könnten allfällig durch die intensiv injicierte Netzadhäsion erklärt werden. (Cf. Tafel VII—VIII Fig. 10 a, b.)

13. Hans v. G., Berlin, 16 J. Lindenhofspital Bern 17. VII.—5. IX. 01. 10. VIII. 01. Am 15. VII. 01 stellten sich bei dem Pat. im Anschluss an eine Gletschertour, bei der Schneewasser getrunken wurde, plötzliche Schmerzen in der Nabelgegend und im ganzen Abdomen ein unter Erbrechen und Schüttelfrost. Da die Erscheinungen zuerst auf einen Magen- und Darmkatarrh schliessen liessen und Pat. an Stuhlverstopfung litt, wurde ein Abführmittel verabreicht, das zwar Effekt hatte, die Schmerzen aber nicht linderte. Dieselben lokalisierten sich immer mehr in die Blinddarmgegend, und der herbeigerufene Arzt diagnosticierte Perityphlitis. Er verfügte die sofortige Ueberbringung ins Spital. Hier wurde allgemeine Auftreibung des Leibes konstatiert und eine faustgrosse Dämpfung in der Ileocoecalgegend bildete sich schon im Laufe von 24 Stunden. Dämpfung, Resistenz und Druckempfindlichkeit nahmen im Laufe der folgenden 3 Tage zu. Die Dämpfung erstreckte sich über das ganze Hypo- und Mesogastrium; die Schmerzen waren am intensivsten in der rechten Lendengegend und entlang der Crista ilei. Unter absoluter Diät und Salzwasserinfusionen ging das umfängliche Fieber rasch zurück, ebenso die Resistenz, die seit 10 Tagen völlig verschwunden ist. Pat. hat vor 8 Tagen das Bett verlassen. Weder die Angehörigen noch der Pat. selbst wissen von einem früheren Anfall zu berichten. Bei näherem Befragen stellt sich aber heraus, dass er in den letzten Jahren wiederholte, ganz unmotivierte Kolikanfälle gehabt hat, so dass er sich öfters der Schmerzen wegen für einige Stunden hinlegen musste; so sind ihm vom letzten Winter her namentlich 2 Kolikanfälle in schmerzlicher Erinnerung, und Sonntags, wenn er zu Hause ass, musste er sich jeweilen wegen Leibschmerzen etwas ablegen.

Status: Zur Zeit ist objektiv nirgends mehr die geringste Veränderung wahrzunehmen; keinerlei Resistenz, nirgends die geringste Druckempfindlichkeit. Der Wurmfortsatz ist trotz wiederholter genauer Palpation nicht aufzufinden.

10. VIII. Operation. Eröffnung des Peritoneum unter dem Rectus. Es stellt sich Netz ein, das nicht verwachsen ist. Das Coecum wird vorgezogen, kann leicht zugänglich gemacht werden bis auf die Einmündungsstelle des Wurmfortsatzes. Der letztere jedoch folgt dem Zuge absolut nicht, sondern ist vollständig fixiert. Nach Durchtrennung flächenhafter, ihn überlagern der Adhäsionen, gelingt es, die Appendix auf ca. 4 cm Länge freizulegen; aber auch jetzt noch und nach Lösung eines tieferen

Adhäsionsstranges ist es unmöglich, der Kuppe des Wurms beizukommen. Sie wird mit dem eingeführten Zeigfinger gefühlt, ist seitlich auf der Fossa iliaca interna verwachsen. Auf dem Handschuh des herausgezogenen Zeigefingers zeigen sich eitrige Beläge. Es wird nun die Einmündungsstelle des Wurmfortsatzes durchgequetscht, amputiert und der Stumpf versorgt, hierauf die Spitze der Appendix mit dem Zeigfinger herausgeklaubt und das zur Stunde noch stark infiltrierte Mesenteriolum teils von der Basis, teils von der Spitze aus, besorgt. Versenkung des Coecum, fortlaufende Peritonealnaht. Rekonstruktion der Bauchdecken. Kollodialstreifen. Heilung p. p.

Die Fixation des Wurmes an der Beckenschaufel erklärt den paratyphlitischen Charakter der Exsudatbildung. Der Wurmfortsatz hat eine Länge von 8 cm; die Kuppe ist zurückgebogen, zeigt eitrige Auflagerung, die distale Hälfte ist leicht ampullenartig erweitert, der ganze Processus hochgradig injiciert.

Das Präparat wird im Alkohol gehärtet, in Celloidin eingebettet. Die proximale Hälfte des Processus zeigt starke Wulstung der Schleimhaut. Die Wanddicke beträgt $2^1/_2$—3 mm. Die Dicke der Schleimhaut und des oberen Teils der Submucosa, in der follikuläres Gewebe liegt, $1^1/_4$—$1^1/_2$ mm. Die Dicke des untern, aus zellarmem Bindegewebe bestehenden Teiles der Submucosa $^1/_2$ mm. Die Muscularis weist $^1/_2$—$^1/_4$ mm auf. Serosa und subseröses Gewebe verdickt. An der Innenfläche Epithel zum grossen Teil noch erhalten. Follikel in ziemlich grosser, Lieberkühn'sche Krypten in mässiger Zahl. In Schleimhaut und oberen Schichten der Submucosa ausgedehnte Blutungen. Im Lumen des Processus stellenweise reichlich Lymphocyten, Mehrkernige Leukocyten finden sich sowohl im Lumen des Processus als in der Schleimhaut nur in ganz geringer Zahl.

In der Mitte der distalen Hälfte des Processus ein mandelförmiger, im Centrum verkalkter Kotstein 10 : 5 : $4^1/_2$ mm. Der Teil des Lumen, in dem der Stein liegt, nach vorn und hinten durch ein schmales bindegewebiges Septum abgeschlossen. Die Innenfläche dieser Höhle zeigt an vielen Stellen erhaltenes Cylinder-Oberflächenepithel. Die Processuswand an dieser Stelle $1^1/_2$—2 mm dick. Die Schleimhaut und die Submucosa erscheinen stark gedehnt. In der Schleimhaut eine ziemliche Zahl von mehrkernigen Leukocyten, grösstenteils mit eosinophilen Körnern.

Das distale abgeschnürte Ende des Lumens kuglig aufgetrieben mit einer Wanddicke von 3 mm. In der Schleimhaut eine mässige Zahl von mehrkernigen Leukocyten. Am Septum, welches dieses Lumenende gegen den Kotstein abgrenzt, ist die Schleimhaut stark verdünnt. An einer Stelle erscheint das Lumen ausgezogen; hier fehlt die Muscularis auf eine kurze Distanz, und es wird die Submucosa nur durch eine ganz schmale Schicht von Bindegewebe von der Serosa getrennt, in welcher sich zahlreiche Lymphocyten vorfinden. (Cf. Taf. IX—X, Fig. 11.)

14. Marguerite K., Bern, 4 J. Lindenhofspital, Bern. 22. X.—31. X. 01. Im Vorjahr hat das Kind einen typischen Anfall von Blinddarmentzündung durchgemacht, eben jetzt ein leichtes Recidiv überstanden, und da gestern wieder Auftreibung des Leibes, Erbrechen, défense musculaire und vermehrte Druckempfindlichkeit aufgetreten ist, wird das Kind mit dem Wunsche, dass es sofort der Frühoperation unterzogen werde, vom behandelnden Arzte ins Spital gebracht.

Bei Eröffnung des Abdomens entleert sich wenig seröse Flüssigkeit. Das Coecum wird vorgezogen, und es erscheint der 6 cm lange Appendix mit einer fast pflaumengrossen, 2,8 cm langen, 1,6 cm breiten, kolbigen Anschwellung seiner Kuppe, während der proximale Teil nur einen Durchmesser von 6 mm hat. Das ganze Organ ist hochgradig injiciert: die Kuppe von hyperämischen Adhäsionen leicht fixiert, zeigt an der Spitze und den Adhäsionen mehrere ganz frische Fibrinflatschen. — Der Wurm wird mittels Quetschmethode abgetragen, die Bauchwand rekonstruiert; Collodialstreifen. — Heilung pp. — Seither beschwerdefrei.

Die mikroskopische Untersuchung zeigt im proximalen Teil das Lumen kontinuierlich erhalten. Die Wand (am gehärteten Präparat) hier 3 bis 4 mm dick. Follikel sehr gross und zahlreiche Lieberkühn'sche Krypten. Das Epithel der Innenfläche gut erhalten. Auf dieses Stück des Processus mit offenem Lumen folgt ein 2 mm dickes Septum, durch welches das Lumen vollständig verschlossen wird. An Stelle dieses Septum ist die Muscularis auf der einen Seite der Wand auf einer Strecke von ca. $^3/_4$ mm vollständig unterbrochen. Ebenso ist die Submucosa mit ihrem lymphadenoiden Gewebe in gleicher Weise unterbrochen. An dieser Stelle dringt ein $^1/_2$ bis $^1/_3$ mm breiter Streifen von lockerem Bindegewebe von der Serosa her durch die Wand des Processus um allmählig in das Bindegewebe der Mucosa des offenen proximalen Teils des Processus überzugehen. Auf der der Eintrittsstelle dieses Streifens entgegengesetzten Seite der Processuswand sind Muscularis und Submucosa erhalten. Es ist demnach dieser Verschluss des Lumens zurückzuführen auf eine frühere Perforation des Processus vermiformis.

Distal von dem Septum liegt das stark erweiterte Ende des Processus. Sämtliche Schichten der 0,5 bis 1 mm dicken Wand gleichmässig stark gedehnt. In der Schleimhaut die Krypten spärlich. Lymphaden. Gewebe reichlich. Epithel gut erhalten. In demselben nur eine geringe Zahl von durchwandernden Lymphocyten. Der Inhalt bestand aus klarer Flüssigkeit. (Cf. Fig. 12, Taf. IX—X.)

15. Elise A., Bern, 11 J., Lindenhofspital 28. III.—9. IV. 01. In den ersten Lebensjahren machte das Mädchen Masern, Röteln, Pneumonie und vor 2 Jahren Diphtherie durch. Im Dezember 1900 akute Erkrankung an Schmerzen in der Ileocoecalgegend. Der herbeigerufene Arzt konstatierte eine Blinddarmentzündung und verordnete heisse Kamillen-

umschläge. Schon nach ca. 8 Tagen gingen die Schmerzen zurück, ohne indessen jemals ganz zu verschwinden. Sehr häufig treten namentlich nach dem Essen Schmerzen auf, und als vor 3 Wochen ein zweiter eigentlicher Anfall sich einstellte, riet der zugezogene Arzt zu einer Operation, um weiteren Anfällen vorzubeugen.

Status: Das etwas grazile, abgemagerte Mädchen klagt bei tiefem Druck in der Ileocoecalgegend über Druckempfindlichkeit, ohne dass der Wurmfortsatz mit absoluter Sicherheit zu fühlen wäre.

30. III. Operation in Bromäthyl-Aether-Narkose. Peritoneal-Boutonnière unter dem medianwärts abgezogenen rechtseitigen Rectus. Nach wiederholtem Herausholen von Dünndarmschlingen wird das Coecum vorgezogen, und es erscheint die freie Spitze des Wurmfortsatzes, ohne dass es vorerst möglich wäre, sich über dessen Verlauf Rechenschaft zu geben. In dieser keulenartig geschwollenen Spitze ist ein Kotstein deutlich fühlbar. Das Coecum wird nach Lösung leichter Netzadhäsionen völlig vorgezogen, und nun ergiebt sich ein ausserordentlich interessanter Appendix-Befund: in Form und Dicke einer dünnen Schnur spannt sich eine Binde quer über den Wurmfortsatz ca. $2^1/_2$ cm von seiner Abgangsstelle entfernt. Durch diese scharf gezeichnete Bride wird die Appendix daselbst spitzwinklig abgeknickt, stranguliert, und ihr peripherer, entzündlich geröteter Teil weist bis gegen die Spitze hin Verwachsungen auf. Excision des Wurmes und Schluss der Bauchdecken in üblicher Weise. — Von dem eitrigen Schleim im abgeschnürten Teil des Proc. vermiform. werden Deckgläschen gestrichen.

Heilung p. p. Seit der Op. völlig beschwerdefrei. —

Der kleinste der Strangulationsstelle entsprechend angelegte Schnitt (Cf. Taf. IX—X, Fig. 13 a) von ovaler Form $4^1/_2 : 2^1/_2$ mm Durchmesser. Dicke der Muscularis $^1/_4$ mm; der Submucosa $^1/_4$ bis $^1/_3$ mm, der Mucosa bis $^1/_2$ mm. In den verschiedenen Schichten des Proc. vermiformis keine Veränderungen. Die Zahl der Follikel, die zum grössten Teil in der Submucosa liegen eine mittlere. Die Follikel nicht zusammenfliessend. Muscularis mucosae nur stellenweise sichtbar. Die Schnitte bei C (der Mitte des jenseits der Strangulation gelegenen distalen Teils entsprechend) haben einen Durchmesser von 5 bis 6 mm. Muscularis $^1/_2$ mm, Submucosa bis $1^1/_2$ mm, Mucosa $^1/_2$ mm. Lumen sternförmig. Follikel zahlreich, vielfach in die Mucosa hineinragend. Die Querschnitte durch die Kuppe enthalten in ihrem Lumen Kot, sind rundlich, 7—8 mm im Durchmesser. Die Wand 0,5 mm dick, wobei $^1/_4$ mm auf Mucosa und Submucosa und $^1/_4$ mm auf die Muscularis fallen. (Cf. Taf. IX—X, Fig. 13 a, b, c.)

16. Johann M., Langnau, 28 J., operiert Bezirksspital Langnau 19. IV. 01. Im Herbst 1900 zl. gleichzeitig mit Schmerz in der Ileocoecalgegend und deutlich palpablem Tumor sowie Pleuritis erkrankt. Der Tu-

mor bestand monatelang, und Pat. hat seither immer Schmerzen, Appetitlosigkeit, Verdauungsstörungen, ist in seiner Ernährung zurückgekommen, hat eben wieder vermehrte Schmerzen gehabt, und seiner fahlen Gesichtsfarbe ist ein deutlicher Stich ins Ikterische eigen.

Typische Amputation des Wurmfortsatzes, Heilung p. p. Am Tage nach der Operation Rückfall der Pleuritis, die aber rasch und ohne Komplikation heilte.

Der Wurmfortsatz ist $1^1/_2$ cm von seiner Einmündungsstelle durch eine Verwachsung abgeknickt. Das jenseits dieser strangulierenden Adhäsion gelegene distale Ende ist $6^1/_2$ cm lang, die Kuppe bis auf einen Durchmesser von 12 mm angeschwollen. Die mikroskopische Untersuchung ergiebt eine starke Erweiterung der äusseren $^2/_5$ des Proc. Das Lumen daselbst mit mehrkernigen Leukocyten angefüllt, deren Kerne meistens gut gefärbt sind. Vor dieser erweiterten Stelle das Lumen in einer Länge von 2 mm vollständig obliteriert: an Stelle der Schleimhaut ein zl. zellreiches Bindegewebe, welches das Lumen vollständig ausfüllt. Muskulatur im Maximum $^3/_4$, im Minimum $^1/_4$ mm dick. In Mucosa und Submucosa zl. reichlich lymphadenoides Gewebe. Epithel an der Innenfläche beinahe überall gut erhalten. In den oberen Schichten der Mucosa geringe Infiltration mit mehrkernigen Leukocyten. Das Epithel der Lieberkühn'schen Krypten und das Epithel der Innenfläche zeigen ziemlich zahlreiche in Durchwanderung begriffene, mehrkernige Leukocyten. Die letztere Erscheinung bezieht sich hauptsächlich auf das dilatierte Endstück des Processus.

17. Herr Franz L., Berg, 27 J. Lindenhofspital Bern. 6. V.—16. V. 01. Pat. hat im Vorjahr einen Anfall von Perityphlitis überstanden seither immer mehr oder weniger lokale Schmerzen. Und da sich eben wieder eine solche Schmerzexacerbation gezeigt hat, wird ihm vom Arzt die Operation angeraten. An Stelle der grössten Druckempfindlichkeit glaubt man den verdickten Wurmfortsatz zu fühlen.

Operation 8. V. nach Eröffnung des Peritoneums unter dem Rectus mittels Quetschmethode. Heilung p. p. Seither beschwerdefrei.

Der Wurmfortsatz ist in hochgradigem Entzündungszustand, stark gekrümmt, im ganzen $7^1/_2$ cm lang. Sein mittleres Drittel haselnussgross angeschwollen; daselbst ein Kotstein sicht- und fühlbar. Im distalen Ende 2 kleinere Ampullenbildungen. Längsgeschnitten zeigt sich $1^1/_2$ cm vom Anfangsteil entfernt ein eiförmiger Kotstein, durch welchen das Lumen ampullenartig erweitert wird. Die Wanddicke beträgt hier $^3/_4$ bis 1 mm, während sie an den anderen Stellen $1^1/_2$ bis 2 mm misst. Mucosa, Submucosa und Muscularis gleichmässig stark gedehnt. An den Polen des Kotsteins finden sich zwischen Kotstein und Schleimhaut reichlich eosinrote, streifige und körnige Massen, desquamierte Epithelien, zahlreiche Lymphocyten und mehrkernige Leukocyten mit gut ge-

färbten Kernen. Der gleiche Inhalt auch im übrigen Teil des Proc., in welchem das Oberflächenepithel der Schleimhaut überall gut erhalten ist. In der Ampulle dagegen fehlt das Oberflächenepithel zum grössten Teil. Im Epithel zahlreiche durchwandernde Lymphocyten. Das lymphadenoide Gewebe sehr reichlich; zahlreiche Keimcentra. Submucosa und Muscularis ohne Veränderung. In der Serosa perivasculäre Infiltration mit Lymphocyten in mässigem Grade. (Cf. Taf. IX—X, Fig. 14.)

18. Marie L., Koppigen, 10 J. Lindenhofspital 2. VII.—27. VIII. 01. Im vergangenen Mai erkrankte das Mädchen an einer ungemein heftigen Blinddarmentzündung, die mit Stuhlverstopfung und hohem Fieber sowie heftigen Schmerzen in der rechten Unterleibsgegend einsetzte. Unter den Symptomen einer Perforation in den Darm gingen nach 3 Wochen sämtliche Krankheitserscheinungen sehr rasch zurück. Das Mädchen genas; allein nachdem vor 14 Tagen ein leichtes Recidiv zum Ausbruch gekommen ist, wünscht der behandelnde Arzt die Radikaloperation.

Status: Abdomen flach, nicht aufgetrieben, weich, nirgends empfindlich. Der Wurmfortsatz ist stark verdickt, 6 cm von der Spina ant. sup. dextr. fühlbar. Er ist nicht frei beweglich, offenbar sehr stark verwachsen, bei tiefem Druck exquisit schmerzhaft.

3. VII. Operation Bromäthyl-Aether-Narkose. Gürtelschnitt auf der Höhe der Spina. Nach Eröffnung des Peritoneum durch die hintere Rectusscheide wird das Coecum vorzuziehen versucht. Es ist aber samt den anstossenden Dünndarmschlingen so intensiv mit der Fossa iliaca verwachsen, dass es nur mit Mühe gelingt, die Abgangsstelle des Wurmfortsatzes sichtbar zu machen. Nun fühlt der eingeführte Zeigefinger den ganzen über das Promontorium ins kleine Becken hineinsteigenden, fingerstark verdickten Wurmfortsatz deutlich und mit Hülfe von Specula gelingt es, dessen Verlauf abzusehen. Allein er ist so fest verwachsen und seine Wand bei offenbar nach floridem Entzündungsprocess so stark injiciert, infiltriert und mürbe, dass man sich entschliesst, ihn zuerst an seiner Abgangsstelle am Coecum durchzutrennen, die Stumpfversorgung auszuführen und nun den Wurmfortsatz isoliert aus den Exsudatmassen auszugraben. Dabei zeigt sich das Mesenteriolum so brüchig, dass das Gewebe beim Fassen mit Arterienklemmen sofort zerreisst. Es kommt infolge dessen und blutreicher Adhäsionen zu ziemlich beträchtlicher Blutung, die bei der matschen Beschaffenheit der Gewebe durch Ligatur einfach nicht besorgt werden kann. Indessen steht sie nach vorübergehender Tamponade, und es wird der Abdomen wie üblich rekonstruiert, die fortlaufende Hautnaht mit einem Collodialstreifen bedeckt. In dem stark entzündlich veränderten Wurmfortsatz ist ein Kotstein fühlbar.

Am Abend nach der Operation 39,9; Tags darauf wiederholtes Erbrechen und am 9. VI. bei einer Abendtemperatur von 38,4 eine lokale Resistenz in der Ileocoecalgegend fühlbar, die als Abscess diagnosti-

ciert und mit eingeführter Arterienklemme eröffnet wird. Es entleert sich stinkender Eiter. Von da an Verlauf gut, so dass das Mädchen mit geschlossener Wunde am 27. VIII. entlassen wird. Seither, laut Bericht des behandelnden Arztes beschwerdefrei.

Der Wurmfortsatz ist 6 cm lang, in sehr starkem Entzündungszustande, hochgradig injiciert, fingerdick angeschwollen, namentlich im centralen Teil, sowie der etwas zurückgebogenen Kuppe entsprechend. Im proximalen Drittel ist die Schleimhaut sehr stark gewulstet, so dass sie auf dem Längsschnitte des stark verengten Lumen eine unregelmässige zickzackförmige Spalte darstellt. Die Schleimhaut und die obersten Schichten der Submucosa mit den sehr zahlreichen Lymphfollikeln zusammen. erreichen hier an Stelle der Falten eine Dicke von 5 mm. Das Cylinderepithel der Schleimhautoberfläche gut erhalten. In demselben, sowie in demjenigen der Lieberkühn'schen Krypten zahlreiche durchwandernde Lymphocyten. Der Innenfläche aufgelagert und zu Gruppen vereinigt im Lumen liegend zahlreiche Lymphocyten und vereinzelte mehrkernige Leukocyten.

Im mittleren Drittel ein eiförmiger Kotstein mit koncentrischer Schichtung. Sämtliche Schichten der Wand stark gedehnt. Zwischen Kotstein und Schleimhaut zahlreiche Lymphocyten. Das Enddrittel etwas erweitert, zurückgebogen. Wanddicke 1½—2 mm. Das Lumen enthält zahlreiche desquamierte Epithelien und Lymphocyten vermischt mit einer geringen Zahl von mehrkernigen Leukocyten. In der ganzen Länge des Processus in der Muscularis mässige, im subserösen Bindegewebe und in der Serosa starke perivasculäre Infiltration mit vorwiegend einkernigen Leukocyten (Lymphocyten). (Cf. Taf. XI—XII, Fig. 15.)

19. Johann D., Weugi, 14 J. Lindenhofspital, Bern. 15. X.—29. X. 01. Der den Pat. wegen einer Struma mit Tracheostenose zur Operation überweisende Kollege schreibt im Postscriptum zu seinem Begleitschreiben: „p. s. Pat. hat ebenfalls, wenn ich mich nicht täusche, schon 2 Attaquen von Perityphlitis durchgemacht." Der seinen Sohn begleitende Vater giebt an, er sei im letzten Januar 3 Tage lang im Bett gewesen und habe im Verlauf des Sommers einmal wieder Schmerzen gehabt. „Wenn es mit der Kropfoperation in Einem zugehe, so solle man ihn gleich auch von seinem Blinddarm befreien."

Um so mehr ist man auf diese leichten Antecedentien hin erstaunt, einen ganz schwer veränderten Wurmfortsatz zu finden. Derselbe ist zwar nicht sehr stark verwachsen, bis auf die Spitze, woselbst ein extra appendikulärer, kirschensteingrosser, bindegewebiger Knollen, offenbar einen eingedickten Abscess vorstellend, mit einer Darmschlinge verwachsen ist, auf welche sich ausserdem eine strangförmige, 1 cm lange Adhäsion hinüber erstreckt. Die Gesamtlänge des Wurmfortsatzes beträgt 7½ cm. Er wird in typischer Weise amputiert, das Abdomen rekonstru-

iert. Heilung p. p.; seither keine Beschwerden.

Der entfernte Appendix ist doppelt gekrümmt, zeigt im mittleren Drittel eine 1½ cm im Durchmesser messende Ampulle mit einem Kotstein. Auf dem Längsschnitt ergiebt sich, dass der distale, 1 cm lange Adhäsionsstrang die vollständig obliterierte, durch Selbstamputation von dem Organ abgeschnürte Kuppe vorstellt. 2 cm vom proximalen Ende entfernt eine Knickung mit einem Winkel von ca. 35°. Proximal von dieser Knickung hat das Lumen einen Durchmesser von nur 1 mm. Distal von der Knickung eine spindelförmige Erweiterung des Lumens, die 1 cm von der Knickung entfernt ihr Maximum erreicht und gegen das Ende des Processus hinzu allmählich abnimmt. In dieser Erweiterung liegt ein birnförmiger 1½ cm langer Kotstein. Die Wanddicke beträgt im Mittel 2 mm; sie ist überall ungefähr die gleiche. ⅔—¾ derselben bestehen aus Mucosa und Submucosa; in der letzteren zahlreiche, dicht bei einander liegende, grosse Follikel. In der Mucosa mässige Infiltration mit mehrkernigen Leukocyten. Das Epithel an der Innenfläche der Schleimhaut überall gut erhalten; in demselben zahlreiche durchwandernde mehrkernige Leukocyten und Lymphocyten. Im Lumen vor und hinter, sowie neben dem Kotstein, mit Bakterien vermischt, Lymphocyten und multinucleäre Leukocyten in grosser Zahl. In der Muscularis keine Infiltration mit Leuko- und Lymphocyten. (Cf. Taf. XI—XII, Fig. 16.)

20. Herr Jakob N., Thun, 50 J. Lindenhofspital Bern. 4. VII.—27. VII. 01. Der Pat. kommt zu einer Hernienoperation. Er hat vor 4 Jahren eine Perityphlitis mit allgemeiner Peritonitis durchgemacht, die sehr schwer verlief. Man versucht deshalb, bei Anlass der Radikaloperation, mit dem durch den hintern Leistenring in die Coecalgegend hinaufgeführten Zeigfinger des Wurmfortsatzes habhaft zu werden, was aber wegen sehr intensiver Verwachsungen nicht gelingt. Da dies auch bei Besorgung seiner Nabelhernie von oben herab unmöglich ist, wird das Coecum durch einen besonderen Schnitt freigelegt und nach Trennung verschiedener Adhäsionen, sieht man sich vor einen ganz unerwarteten Befund gestellt.

Der Wurmfortsatz, sowie die der Einmündungsstelle benachbarte Partie der Coecalwand sind ganz hochgradig kirschrot injiciert. In der Mitte des Wurmfortsatzes, wo derselbe eine ampullenartige Erweiterung zeigt, befinden sich an einer cirkumskripten Stelle Fibrinauflagerungen. Das Coecum ist nahe der Einmündungsstelle im Umfang eines Zweimarkstückes ganz hochgradig verdickt, so dass von einer blossen Amputation des Wurmfortsatzes Umgang genommen und die Resektion der entzündlich infiltrierten Coecalwand mit ausgeführt wird. Die Länge des resecierten Coecalteils ist 2,8 cm, diejenige des Wurmfortsatzes allein 5,7 cm. Das in Alkohol gehärtete Präparat zeigt die in Fig. 17 wiedergegebenen Verhältnisse: im Uebergang des Processus vermif. ins Coecum

findet sich ein linsenförmiger Kotstein mit glatter Oberfläche.

Im Anfangsteil des Processus ein zweiter Kotstein, das Lumen desselben vollständig ausfüllend, 9 : 6 : 4 mm. In der Mitte des Processus eine starke Erweiterung des Lumens mit einem grösseren rundlichen Kotstein, welcher auf der einen Seite die Wand usuriert, und an der Stelle, wo der Fibrinbelag sass, in Perforation begriffen, nur noch von einer Fibrinauflagerung gedeckt ist. Die maximale Wanddicke beträgt 3½ mm, wobei Muscularis, Mucosa und Submucosa gleichmässig verdickt sind. Das Lumen des Processus unmittelbar vor und hinter den von den Kotsteinen eingenommenen Höhlen durch die stark verdickte Schleimhaut in hohem Grade verengt. (Cf. Taf. XI—XII Fig. 17.)

Heilung p. p. Die vor der Operation bestehenden Magenbeschwerden sind weder durch die Bruchoperationen, noch durch die Appendicektomie beeinflusst worden, sind vielleicht durch adhäsive Fixation des Magens bedingt.

21. Herr Emil W., Olten. 37 J. Lindenhofspital 21. V.—10. VI. 01. Im Januar 98 schwerer Anfall von Blinddarmentzündung, der ihn drei Wochen ans Bett fesselte. 14 Tage später ein zweiter Anfall, der 7 Wochen lang dauerte. Das hierauf folgende freie Intervall dauerte wiederum nur 14 Tage, und das zweite Recidiv war so heftig, dass der Arzt am Aufkommen des Pat. zweifelte, nachdem sich allgemeine Peritonitis eingestellt hatte. Erst nach 13 Wochen konnte Pat. wieder aufstehen und litt seither oft an Blähungen, hatte aber keine eigentlichen Schmerzen mehr. Nachdem sich aber im letzten März, also vor 2 Monaten ein neuer Anfall eingestellt hat und Pat. seither arbeitsunfähig geblieben ist, erklärte der behandelnde Arzt die Operation für unumgänglich notwendig.

Status: In der Mitte zwischen Nabel und Spina ant. sup. dextra eine deutliche, derbe, druckempfindliche Resistenz fühlbar, nicht verschieblich offenbar der vom letzten Anfall her noch in einem entzündlichen Exsudate steckende Wurmfortsatz.

22. V. Operation in Bromäthyl-Aethernarkose. Eröffnung des Peritoneums unter dem Rectus; es stellt eine verdickte Schwarte dar und, um den Wurmfortsatz zugänglich zu machen, müssen verschiedene Netzadhäsionen durchtrennt und zum Teil reseciert werden. Das Coecum lässt sich wegen starker Adhäsionen nur recht schwer herausarbeiten; seine Wandungen sind matsch und brüchig; die Serosa reisst flächenhaft ein. Es gelingt, die in Form und Grösse einer kleinen Fingerkuppe sichtbare abgeknickte Spitze des Wurmfortsatzes zu lösen. Gleich hinter derselben erscheint eine von schwartigen Geweben umgebene Perforationsöffnung, aus welcher dünner Eiter heraussickert. Die centrale Hälfte des Wurms ist ganz in die Coecalwand eingebettet, wird herausgelöst und nach Durchquetschung der Ansatzstelle amputiert. Heilung p. p. Seither völlig beschwerdefrei und ein „neuer Mensch."

Der exstirpierte Wurmfortsatz ist zeigfingerdick, zeigt chronischen Entzündungszustand mit starker Wandverdickung. Im gehärteten, längs geschnittenen Präparat zeigt sich eine mittlere Wanddicke von 3 mm. Muscularis von $^1/_2$—$^3/_4$ mm; Submucosa 1 mm; Mucosa 1 mm. 15 mm von der Spitze entfernt ist die eine Wand in einer Länge von $3^1/_2$ mm unterbrochen (Perforation). Die Ränder dieser Perforationsöffnung von Schleimhaut bedeckt. In der nächsten Umgebung des von Schleimhaut bedeckten Geschwürrandes eine ca. 1 mm breite Zone von Granulationsgewebe, welches allmählich in die Submucosa und Muscularis übergeht. An der der Perforation entgegengesetzten Stelle der Processuswand, die letztere in Form einer Falte ins Lumen vorspringend, bis dicht an die Perforationsöffnung heranreichend. Diese 5 mm hohe Falte ist von Mucosa, Submucosa und Muscularis gebildet. 5 mm nach innen von dieser Perforationsöffnung fehlt in der Wand des Processus Muscularis und Submucosa in einer Länge von $1^1/_2$ mm, so dass die Mucosa bis dicht an die Oberfläche des Processus heranreicht und das Lumen eine starke Anschwellung zeigt. Die Schleimhaut in der näheren und weiteren Umgebung der Perforationsöffnung mit ein- und mehrkernigen Leukocyten infiltriert. Sowohl im Oberflächenepithel, als auch im Epithel der Lieberkühn'schen Krypten zahlreiche, in Durchwanderung begriffene Leukocyten. Im centralen Teil des Processus zwei Obliterationen. An einigen beschränkten Stellen Innenfläche des Processus mit mehrkernigen Leukocyten besetzt und in mehreren erweiterten Krypten starke Ansammlung von solchen. (Cf. Taf. XXXII—XXXIII, Fig. 18.)

22. Herr B., Bern, 46 J. Lindenhofspital Bern, 18. VIII—14. IX. 01 zur Eröffnung des Abscesses. 18. X.—28. X. 01 zur Radikaloperation. Pat. kam am 7. VIII. abhin in Behandlung seines Arztes wegen Gastroenteritis. Als dieselbe gebessert, die Diarrhoe verschwunden war, stellten sich Schmerzen in der Ileocoecalgegend ein, welche der Arzt zuerst als perityphlitischer Natur deutete. Da der Tumor indes sehr cirkumskript und das Befinden des Pat. trotz guten Appetits sich verschlechterte, wird derselbe unter der Diagnose eines malignen Ileocoecaltumors dem Spital zur Nachuntersuchung überwiesen. Da man glaubt, tiefe Fluktuation zu fühlen, wird der Tumor, in der Annahme eines perityphlitischen Abscesses, eröffnet, wobei sich mehrere Esslöffel voll stinkenden Eiters entleeren. Pat. wird am 14. IX. mit völlig geheilter Wunde entlassen.

Am 18. X. zum Zwecke der Radikaloperation wieder aufgenommen und am 28. X. p. p. geheilt wieder entlassen, ist seither beschwerdefrei.

Der Wurmfortsatz noch hochgradig injiciert, zeigt mehrfache eitrige Auflagerungen, ist in der Mitte abgeknickt, der distale Teil dilatiert und mit dem Netz verwachsen. Gesamtlänge 5,8 cm, Durchmesser des centralen Teils 8 mm, des distalen Teils 1,5 cm. Die mikroskopische

Untersuchung ergiebt, dass 2,6 cm von dem distalen Ende die Kontinuität des Processus unterbrochen ist. Die Muskelschichten der beiden Hälften sind hier vollständig von einander getrennt und stossen in einem Winkel von 45° zusammen. Das Lumen ist auf eine Strecke von 7 bis 8 mm obliteriert. Auf beiden Seiten verläuft die Serosa in ziemlich gerader Linie. An der Unterbrechungsstelle ist sie verdickt und besteht aus einem zellreichen mit Lymphocyten durchsetzten Bindegewebe. Der durch die Abknickung der Muskulatur auf einer Seite des Schnittes entstandene Winkel wird durch subseröses Fettgewebe ausgefüllt. Im proximalen Teile des Processus beträgt die Dicke der Muscularis ca. 1 mm. diejenige der Mucosa und Submucosa 1—2 mm. Sehr zahlreiche Follikel; das Cylinderepithel der Innenfläche gut erhalten.

Im distalen Teile des Processus Dicke der Muscularis 1¼ mm, der Mucosa und Submucosa 1 2 mm. In der Mucosa ziemlich viel mehrkernige Leukocyten. An 2 Stellen ist die Muscularis unterbrochen durch hernienartige Ausstülpungen der Mucosa und Submucosa. Die eine dieser Ausstülpungen reicht bis an die Serosa hinan und wird nach aussen begrenzt durch eine ganz schmale Schicht von glatter Muskulatur, die von der innersten Zone der Ringmuskulatur herstammt. Die andere Ausstülpung reicht bis an die Längsmuskulatur heran, sie besteht nur aus Mucosa und Submucosa. (Cf. Taf. XIII—XIV, Fig. 19.)

23. Herr Fritz W., Laugnau. 22 J. Lindenhofspital 13. VIII.—23. VIII. 01. Erkrankung unter sehr heftigen Magenschmerzen und Fieber an einem Sonntag Mitte Juni. Die Schmerzen zogen sich dann mehr gegen die rechte Unterbauchgegend zu. Der konsultierte Kollege konstatierte ein über faustgrosses Exsudat und ordnete den Transport ins Spital an. Erbrechen trat nicht auf, wohl aber Stuhlverhaltung während 14 Tagen. Das Exsudat bildete sich im Verlauf von 3 Wochen langsam zurück, ohne dass Erscheinungen einer Perforation in den Darm auftraten.

Status: Abdomen zur Stunde noch deutlich aufgetrieben; der Wurmfortsatz ist deutlich fühlbar in Form eines derben, nicht beweglichen, druckempfindlichen, kleinfingerdicken Stranges, 6 cm von der Spina ant. sup. etwas nach oben von derselben.

14. VIII. Operation. Schrägschnitt auf den äusseren Rectusrand: Eröffnung des Peritoneum unter demselben. Das Coecum kann kaum vorgezogen werden. Es erscheint die Kuppe des Wurmfortsatzes mit einem Klumpen eitrig infiltrierten Netzes verwachsen. Das Netz wird reseciert. Die Abgangsstelle des Wurmfortsatzes ist vorderhand noch nicht sichtbar. Nach Trennung einer breiten Adhäsion zeigt es sich, dass der Wurmfortsatz spitzwinklig abgeknickt ist, etwas jenseits der Mitte. Die Abknickungsstelle ist durch einen Adhäsionsstrang zurückgebunden. Bis und mit derselben wird nun der Wurm von der Kuppe aus reseciert; da zeigt sich an einer Stelle dieser so intensiv mit der Coe-

calwand verwachsen, dass eine Perforation ins Coecum daselbst wahrscheinlich ist. Es wird deshalb die Appendix an der Abgangsstelle abgequetscht, der Stumpf besorgt und das Mesenteriolum ligiert bis zu der fraglichen Perforation, nachdem zwei weitere Adhäsionsstränge durchtrennt worden sind. Bei der Lösung der letzteren Stelle zeigt sich eine krümlige Masse, offenbar ein eingedickter Abscess. Die ganze Appendix ist hochgradig injiciert, die Resektion eine schwierige, weil das entzündliche Stadium noch nicht völlig abgelaufen. Rekonstruktion der Bauckdecken; fortlaufende Naht; Kollodialstreifen. Heilung p. p., seither beschwerdefrei.

Die Gesamtlänge des hochgradig entzündeten Wurmfortsatzes beträgt $6^1/_2$ cm. Die Kuppe ist $2^1/_2$ cm lang, misst 12 mm im Durchmesser und ist mit dem eitrig infiltrierten Netz verwachsen. Das proximale, diesseits der Abknickung liegende Ende misst im Maximum 1 cm im Durchmesser, weist stark injicierte Adhäsionen auf. Im Abknickungswinkel befindet sich ein rundlicher, gelblich-weisser Knoten von derber Konsistenz, wohl ein eingedickter Abscess. Auf dem Längsschnitte zeigen die proximalen $3^1/_2$ cm ein weites Lumen; die Schleimhaut mässig gewulstet, Wanddicke $2^1/_2$—3 mm. Auf der einen Seite die Muscularis sehr dünn, ca. $^1/_4$ mm. An der Innenfläche das Cylinderoberflächenepithel beinahe überall erhalten. Im Lumen einige Gruppen von Lymphocyten. Follikel in ziemlicher Zahl; ebenso die Lieberkühn'schen Krypten. In der Schleimhaut und oberen Schicht der Submucosa Blutungen von ziemlich grosser Ausdehnung. Dann folgt eine Obliteration des Lumens in einer Länge von ca. 8 mm. Die Processuswand besteht hier aus ziemlich zellreichem Bindegewebe mit zahlreichen, mehr diffus verteilten Lymphocyten. In den centralen Teilen derselben, in der Nähe der angrenzenden Schleimhaut mehrere Follikel. Die Muscularis ist an der Obliterationsstelle nur auf eine Strecke von 3 mm unterbrochen.

Das Ende des Processus zeigt, dicht an die Obliterationsstelle angrenzend, eine Perforationsöffnung, deren Weite etwa 1 mm beträgt. Die Ränder derselben mit Mucosa bedeckt. Ueberall in der Mucosa des Endstückes des Processus starke Infiltration mit mehrkernigen Leukocyten. Das interstitielle Gewebe in der Muscularis vermehrt, die Muskelbündel verschmälert und auseinander gedrängt. Auf der Innenfläche der Schleimhaut stellenweise Anhäufungen von meist mehrkernigen Leukocyten. (Cf. Taf. XIII—XIV, Fig. 20.)

24. Herr Hans K., Toffen. 19 J. Lindenhofspital 10. XII.—30. XII. 01. Erkrankung vor 3 Monaten unter sehr heftigen Leibschmerzen, die sich mehr und mehr in die Ileocoecalgegend lokalisierten und vom Arzte schon damals als Appendicitis gedeutet wurden, nachdem er am Tage der Erkrankung (18. IX.) zuerst nur Magenkrämpfe diagnosticiert hatte. Die

Erkrankung führt Pat. auf Genuss von „Aepfelküchlein zurück. In den ersten Tagen Erbrechen grünlicher Massen; Temperaturmaximum 38,0. Nach 14 Tagen erklärte der Arzt den Pat. als geheilt, allein auf die erste Fleischmahlzeit hin, stellte sich ein neuer Anfall ein, der bedeutend heftiger war, als der erste und den Pat. 4 Wochen lang ans Bett fesselte. Nach dieser Zeit, konsultativ beigezogen, konstatierte ich einen ca. hühnereigrossen, die hintere Wand des Rectum vorwölbenden Abscess und riet zur Operation. Ohne dass Abgang von Eiter im Stuhl konstatiert worden wäre, erholte sich Pat., verschmähte den Rat zur Operation à froid und nahm, weil er sich völlig wohl fühlte, eine Stelle als Lehrer an. Dieselbe versah er während 3 Wochen, als sich ganz plötzlich „wie ein Blitz aus heiterem Himmel" ein dritter heftiger Schmerzanfall vor 14 Tagen einstellte. Der behandelnde Arzt verordnete sofort absolute Diät und Opium, die Temperatur betrug 37.4. Schon nach einem Tage waren die bedeutendsten Schmerzen verschwunden, das Erbrechen sistierte, und nun drängte der Pat. selbst darauf, dass die Operation möglichst rasch ausgeführt werde.

Status: Pat. sehr abgemagert. Puls etwas beschleunigt (100). Der früher per rectum gefühlte Abscess nicht mehr nachweisbar. $5^1/_2$ cm von der Spina ant. sup. entfernt in der Umbilicospinallinie ein deutlicher, steinharter, fingerdicker, kurzer Strang fühlbar, der als Wurmfortsatz mit Kotstein gedeutet wird.

21. XII. Operation. Bei der Eröffnung des Peritoneum durch die hintere Rectusscheide, zeigt sich das Netz intensiv mit dem Peritoneum parietale sowie mit den darunter befindlichen Darmschlingen verwachsen. Nach dessen Lösung versucht der Operateur das Coecum hervorzuziehen, was aber grosse Schwierigkeiten darbietet. Durch stark injicierte, teils mehr flächenhafte, teils fadenförmige Briden ist das ganze vorliegende Darmkonvolut in eine hochgradig entzündete, zusammengepappte Masse umgewandelt. Die stark blutenden Adhäsionen werden gelöst, dabei die mürbe, ebenfalls überall blutende Serosa mehrfach eingerissen. Schliesslich gelingt es, den nach innen liegenden Wurmfortsatz sichtbar zu machen. Er ist auffällig kurz und dick, weist etwas mehr als die Länge eines Fingerendgliedes auf und ist trommelschlegelartig geschwellt. Mit der Umgebung ist er sehr intensiv verlötet und bei näherer Untersuchung zeigt sich, dass seine strangförmige, derbe, offenbar vollständig obliterierte Spitze mit einer Dünndarmschlinge so intensiv verwachsen ist, dass an dieser Stelle wohl eine Perforation in den Darm stattgefunden hat. In der Nähe ist ein kirschgrosser, rundlicher, harter Körper fühlbar, offenbar ein eingedickter Abscess, mit dem Darm so intensiv verwachsen, dass die Excision nicht rätlich erscheint. Der Wurmfortsatz wird abgequetscht, ligiert und mit dem Thermokauter abgetragen. Er weist einen ampullenförmig erweiterten Hohlraum auf; jenseits desselben die strangförmige Kuppe vollständig obliteriert. Heilung p. p.

seither beschwerdefrei.

Der exstirpierte Wurmfortsatz ist 4,5 cm lang, hochgradig injiciert, besteht aus zwei sehr verschiedenen Abschnitten. Der centrale Teil ist ampullenförmig aufgetrieben, von der Stärke eines Fingerendgliedes mit einem Durchmesser von 12 mm. Das distale Ende ist in einen obliterierten 3 mm dicken Strang umgewandelt; das erhaltene Lumen ist spindelförmig, enthält reichlich rote Blutkörperchen, spärlich Lymphocyten und Leukocyten. Die Dicke der Wand variiert zwischen 2—3 mm. Dicke der Muscularis 1—1½ mm, der Submucosa im Mittel 1 mm und der Mucosa 0,5 mm. Die Mucosa stark gewulstet, das Cylinderoberflächenepithel stellenweise durch Blut abgehoben. In den obersten Lagen der Mucosa geringe Infiltration mit multinukleären Leukocyten. In der Mucosa und Submucosa grosse Zahl von Lymphfollikeln. Die Lieberkühnschen Krypten ziemlich spärlich. Die Submucosa verdickt, in der unteren Hälfte aus kernarmem Bindegewebe bestehend. Die inneren Schichten der Ringmuskulatur zeigen stellenweise deutliche Atrophie der Muskelfasern und Zunahme des interstitiellen Bindegewebes.

25. Frau Maria N., Interlaken. 28 J. Lindenhofspital. 14. VI.—29. VI. 01. Die Pat. litt von jeher an Stuhlverstopfung. Mitte Dezember 1897 erkrankte sie unter heftigen Bauchschmerzen und Fieber an einer akuten Blinddarmentzündung. Der sehr schwere Anfall dauerte bis in den Febr. 1898. Pat. erholte sich hierauf und hatte ausser zeitweiligem stechendem Schmerz in der Blinddarmgegend nichts mehr zu klagen. Mitte Februar dieses Jahres trat dieses Stechen im Anschluss an eine Erkältung in sehr intensiver Weise auf; der konsultierte Arzt konstatierte ein perityphlitisches Exsudat. Die Krankheit hielt bis Mitte April an, war aber heftiger, als das erste Mal. Nach 8wöchentlicher Bettlage erholte sich Pat. rasch und hat zur Zeit kaum mehr spontane Schmerzen, dagegen bei Druck auf die Ileocoecalgegend den alten stechenden Schmerz immer noch.

Status: Kräftig gebaute, blühende Frau mit stark entwickeltem Panniculus. Abdomen leicht aufgetrieben, aber nicht gespannt; der Wurmfortsatz nicht sicher nachzuweisen; immerhin ist eine bestimmte Stelle etwas unterhalb des Mc Burney'schen Punktes konstant druckempfindlich, und man hat daselbst das Gefühl einer leichten Resistenz.

17. VI. Operation in Bromäthyl-Aethernarkose. Schrägschnitt auf den äusseren Rectusrand, Fettpolster von ca. 7 cm. Spaltung der Rectusscheide. Der Rectus wird medianwärts gezogen, das Peritoneum durch die hintere Rectusscheide eröffnet, das Coecum mittels Speculum freigelegt und leicht angezogen. Bei den bestehenden Verwachsungen folgt es dem Zuge widerwillig, doch kann der zeigfingerstark verdickte, nur ca. 3—4 cm lange Wurmfortsatz ohne allzu grosse Mühe aus den Adhäsionen herausgelöst werden. Ein besonders intensiver Adhäsionsstrang geht von der breiten Kuppe des Wurmes aus und fixiert dieselbe ans Mesocolon.

Nach Besorgung des stark verdickten, geschrumpften Mesenteriolum wird der Wurm basal durchquetscht und mit dem Thermokauter amputiert. Die fortlaufende Peritonealnaht kommt ganz unter den Rectus zu liegen, die Rectusscheide wird mit Knopfnähten, die Haut fortlaufend geschlossen. Heilung p. p. seither beschwerdefrei.

Der Wurmfortsatz ist 3,8 cm lang; die Kuppe kolbig geschwellt mit einem maximalen Durchmesser von 1,3 cm. Der 7 mm lange, der Spitze aufsitzende Strang, 4 mm dick, ist so körperlich, dass er wohl nicht als blosse Adhäsion, sondern als Residuum einer stattgefundenen Perforation gedeutet werden muss. Die Mucosa und obere Schicht der Submucosa zusammen bis 2 mm dick. An der Innenfläche das Cylinder-Epithel grösstenteils erhalten. Auf demselben an beschränkten Stellen dünne Auflagerungen von Lymphocyten und mehrkernigen Leukocyten. Am Epithel der Schleimhautoberfläche und der Krypten durchwandernde Lymphocyten und Leukocyten in mässiger Zahl. Die Leukocyteninfiltration der Schleimhaut ist nur eine ganz geringe. Die tieferen Schichten der Submucosa und die Muscularis ohne Veränderungen. Die letztere hat eine Dicke von 0,5 mm.

26. Herr Charles P., Torreon, Mexiko, 32 J. Lindenhofspital. 9. V. —22. V. 01. Vor 6 Jahren erkrankte Pat. auf einer Reise fern vom Arzt unter ungemein heftigen Leibschmerzen, die er als Magenweh deutete. Einige Monate später wiederholten sich diese Schmerzen, und der zugezogene Arzt diagnosticierte eine Blinddarmentzündung, die nach 8 Tagen Bettruhe sich zurückgebildet hatte. Wiederum einige Monate später ein neuer Anfall, der unter Behandlung mit Abführmitteln nach 8—10 Tagen vorüberging. Hierauf erfolgte ein freies Intervall von $1^1/_2$ Jahren, dann noch einmal 2 Anfälle innerhalb des gleichen Jahres; seither Ausbleiben derselben.

Status: Bei dem gut ausgebildeten Panniculus ist von einer Fühlbarkeit des Wurmfortsatzes keine Rede. Doch ist Pat. an einer Stelle, die etwas nach innen vom Mc Burney'schen Punkt liegt, auffällig druckempfindlich, und diese Druckempfindlichkeit lokalisiert sich bei wiederholter Untersuchung immer auf den gleichen Fleck.

11. V. Operation in Bromäthyläthernarkose. Eröffnung des Peritoneums durch die hintere Rectusscheide und Vorziehen des Coecum, das intensiv verwachsen ist; namentlich ist der Wurmfortsatz durch Adhäsionen so stark an die Fossa iliaca int. angelötet, dass seine Lösung mit den grössten Schwierigkeiten verbunden ist. Er ist stark geschrumpft; seine Wandungen sind verdickt und zeigen nahe an der Abgangsstelle eine deutliche Ausbuchtung. Nach Amputation wird er in Alkohol gehärtet und in Celloidin eingebettet. Rekonstruktion der Bauchdecken. Kollodialstreifen. Heilung p. p. Nach späterem brieflichen Bericht frei von Beschwerden.

Der Wurmfortsatz ist 3,6 cm lang, stark injiciert. Ein kurzer, dicker, bindegewebiger Strang an der Kuppe ist entweder ein völlig abgeschnürter bindegewebig gewordener Teil des Appendix, oder das Residuum einer Perforation. Der Wurmfortsatz weist zwei ampullenartige Anschwellungen auf, namentlich ist das Lumen am Ende kugelig erweitert. Hier sind Mucosa und Submucosa gedehnt, verdünnt. Die Muscularis fehlt an der Kuppe vollständig. Mucosa und obere Schichten der Submucosa mit mässiger Menge von lymphaden. Gewebe. In der Mucosa stellenweise geringe Infiltration mit mehrkernigen Leukocyten, reichlich in Zellen eingeschlossenes braunes, körniges Pigment. Die tiefere Schichten der Submucosa bestehen in der Hauptsache aus Fettgewebe. Muscularis im Maximum 1 mm dick. Die Muscularis fehlt auf der einen Seite zwischen innerem und mittlerem Drittel des Processus in einer Länge von ca. 6 mm. Mehrere Lymphgefässe der Submucosa und des intermuskulären Bindegewebes erweitert, mit Lymphocyten angefüllt.

27. Frau Marie B., Läuffelfingen. 26 J. Lindenhofspital. 10. VI. —1. VII. 01. Pat. hat vor 10 Jahren Typhus durchgemacht, lag 10 Wochen zu Bette. 1896 verheiratet, einmal geboren. Vor $3^1/_2$ Jahren sehr heftige Schmerzen im Abdomen, Auftreibung, Stuhl- und Windverhaltung, Exsudat in der Ileocoecalgegend. In der Folge fühlte sie sich nie wieder gesund, lag während $^1/_2$ Jahr andauernd zu Bette, bis ihr von mir ein perityphlitischer Abscess am 25. VII. 98 gespalten wurde. Daraufhin erholte sie sich sehr rasch, blühte auf, wollte aber auf den Rat, sich ihres Wurms zu begeben, nicht hören. Nun ist sie vor 6 Wochen an einem Recidiv erkrankt, ist wieder sehr heruntergekommen und von ihrem Bruder, der Arzt ist, zur Operation gedrängt worden.

Status: Pat. sieht wieder fast so elend aus, wie vor 3 Jahren. Abdomen nicht aufgetrieben, nirgends empfindlich. Die Narbe in der Ileocoecalgegend breit und namentlich in der Mitte eingezogen. Daselbst ein Hiatus in der Bauchwand, eine schwache Stelle, die früher oder später zu einer Hernie führen wird; anliegend das quatschende Coecum; der Wurmfortsatz nicht zu fühlen.

12. VI. Operation. Excision der ganzen Narbe samt dem bereits ausgebildeten, aber wenig vorgebuchteten Bruchsacke, mit welchem das Netz flächenhaft verwachsen ist. Lösung ausgedehnter Netzverwachsungen und Resektion einer grösseren Netzpartie. Hierauf wird das Coecum vorgezogen, nicht ohne Mühe. Der Wurmfortsatz ist auf seiner Rückfläche mehr fühlbar als sichtbar. Er ist in Adhäsionsmassen völlig eingemauert, sodass seine Auslösung sehr schwierig ist, mit der Schere vorgenommen werden muss. Er hat sehr stark verdickte Wandungen, ist verkürzt; die periphere Hälfte ampullenförmig erweitert. Heilung p. p.; Pat. erholte sich sehr rasch und vollständig und ist seither frei von Beschwerden.

Der ganz in Schwartenmassen eingebettete Wurmfortsatz sieht einer Pfahlwurzel ähnlich. 5 cm des in der peripheren Hälfte cylindrisch erweiterten Organs sind durchgängig; der distal gelegene Ausläufer ist obliteriert. Schleimhaut stark gewulstet, sodass das Lumen z. T. spalt- und unregelmässig zickzackförmig ist. In der Schleimhaut und den oberen Schichten der Submucosa reichlich lymphadenoides Gewebe. Epithel der Innenfläche nur an wenigen Stellen erhalten. Schleimhaut vielfach zerrissen. Muscularis im Mittel 0,5 mm dick. Serosa von gefässreichem Bindegewebe bedeckt.

28. Marie B., Zimmerwald. 14 J. Lindenhofspital. 31. X.—21. XII. 00 und 14. I.—2. II. 01. Akute Erkrankung vor 14 Tagen unter Leibschmerzen, Erbrechen und Fieber auf Genuss unreifer Zwetschgen, nachdem schon im Herbst 1899 ein erster 14tägiger leichter Anfall von Blinddarmentzündung vorausgegangen war. Erst am 3. Tage konnte eine Resistenz in der Ileocoecalgegend nachgewiesen und die Diagnose auf Perityphlitis gestellt werden. Die Symptome gingen langsam, aber stetig zurück; doch hat in den letzten 2 Tagen die Resistenz an Grösse zugenommen, und es ist wieder Brechreiz eingetreten, der völlig zurückgegangen war.

Status: Das Mädchen sieht etwas verfallen und cyanotisch aus, ist hochgradig abgemagert. Die ganze Ileocoecalgegend ist von einer Resistenz eingenommen, welche sehr druckempfindlich, bei leiser Perkussion gedämpft, deutliche, aber tiefe Fluktuation aufweist. Im Hinblick auf die Grösse des Exsudats und die eingetretene Verschlimmerung wird operative Intervention beschlossen und am Tage darauf die

Operation (1. XI.) in Aethernarkose ausgeführt. Incision über der Resistenz, Spaltung der Fascie, Muskulatur stumpf auseinander gedrängt und Eröffnung einer Höhle, die vollständig abgesackt, von der Symphyse bis zur Spina ant. sup. reicht, von Granulationen ausgekleidet ist, keinen Eiter enthält. Im Belag von der Wand dieser Höhle lassen sich Colibacillen nachweisen. Die Höhle wird lose mit Jodoformgaze tamponiert, für 2mal 23 Stunden mit Dauerverband und hierauf nach Entfernung der Jodoformgaze mit Salicylumschlägen behandelt. Eiterung nie sehr bedeutend. Allgemeinzustand hebt sich rasch. Am 4. XII. Keine Sekretion mehr.

14. I. 01. Wiedereintritt. Aus dem blassen, abgemagerten Kinde ist ein blühendes Mädchen geworden, das in der kurzen Zeit 20 Pfund zugenommen hat. Die Narbe ist breit, rot und etwas eingezogen, zeigt aber beim Husten und Pressen nicht die mindeste Nachgiebigkeit.

19. I. Operation in Bromäthyläthernarkose. Excision der Narbe und Eröffnung des Peritoneum unter besonderer Vorsicht, indem das Netz breit mit der Peritonealnarbe verwachsen ist. In diesem verwachsenen Netz ist die Spitze des Wurmfortsatzes eingebettet. Derselbe wird sofort gefunden, vorgezogen, in üblicher Weise basal durchquetscht und

amputiert. An der Spitze des Wurms befindet sich in lockerem Zusammenhang mit dem Netz ein haselnussgrosser, eingedickter Abscess, der mit entfernt wird. Fortlaufende Naht des Peritoneum. Knopfnähte durch Fascie; fortlaufende Hautnaht und Collodialstreifen. Heilung p. p. Seither frei von Beschwerden.

Der Wurmfortsatz sieht von aussen vollständig normal aus, ist 6,4 cm lang, im Durchmesser 7 mm. Jenseits der Spitze aber und mit derselben intensiv verwachsen zeigt sich eine käsige, gelblichweisse Masse, die Reste eines Abscesses vorstellend, welcher mit dem injicierten Netz verwachsen ist. Schleimhaut und Submucosa haben im Mittel eine Dicke von 1½ mm. Die Follikel in der proximalen Hälfte dicht beieinanderliegend, in der distalen aber nicht so zahlreich. Die Muscularis der proximalen Hälfte höchstens 1 mm, in der distalen Hälfte 1½ mm dick. Die Schleimhaut ziemlich stark gefaltet, so dass das Lumen grösstenteils sehr eng ist. Ungefähr in der Mitte des Processus fehlt die Schleimhaut an beiden Seiten des Schnittes auf eine Strecke von 2—3 mm und ist ersetzt durch eine gleich dicke Schicht von Granulationsgewebe mit eitrigem Belag. Hier findet sich nun auf der einen Seite des Schnittes eine ca. 1 mm lange Stelle, an welcher die Processuswand auf eine Dicke von ½ mm reduciert ist und nur mehr aus Granulationsgewebe besteht, welches mit einer der Aussenfläche des Proc. aufgelagerten Schicht von Granulationsgewebe zusammenhängt. Im übrigen findet sich in der Schleimhaut des Processus nur ganz geringe Infiltration mit Eiterkörperchen.

Einen völlig identischen Befund ergibt der Wurmfortsatz von Fall 29, Kind H. Nur ist der makroskopische Befund hier insofern noch interessanter, als man im aufgeschnittenen Präparat mit einer Sonde ohne jeden Druck direkt unter die der Aussenfläche des Proc. aufgelagerte Schicht von Granulationsgewebe gelangt. Die Schnitte durch die Wand in der Umgebung dieser Perforation zeigen eine deutliche Verdickung der Submucosa, in welcher dicht gelegene grosse Follikel sich vorfinden. In der Muscularis das interstitielle Gewebe gewuchert, mit Lymphocyten infiltriert.

30. Herr Niklaus K., 66 J. Jffwyl. Lindenhofspital 1901. 14. XII. bis 10. I. 02. Der als Notfall aufgenommene Patient hat ausser dreimaliger Lungenentzündung keine Krankheiten durchgemacht; speciell wird jedwede Darmerkrankung in Abrede gestellt. Er hat seit Jahren eine linksseitige Leistenhernie, die aber stets leicht reponiert werden konnte. Am 11. ds. erkrankte er, nachdem er sich tagüber beim Holzhauen unwohl gefühlt, ganz akut mit einem Schüttelfrost an allgemeinen Leibschmerzen. Der Tags darauf zugezogene Arzt konstatierte eine leichte Auftreibung des Leibes, Wind- und Stuhlverhaltung, Erhöhung der Temperatur, Bruchpforten frei, Abdomen auf der rechten Seite etwas druckempfindlicher als links, sonst aber keine Anzeichen, die für

Perityphlitis gesprochen hätten. Kein lokaler Schmerz, keine Resistenz, keine Dämpfung. Die Ileuserscheinungen hielten an, obschon bis zur Stunde noch kein Erbrechen erfolgt ist. Da aber das Abdomen sich immer stärker auftreibt, die Spannung zunimmt und die kolikartigen Schmerzanfälle unter Giessen und Plätschern im Abdomen sich häufen, bringt der behandelnde Arzt den Pat. zur Operation.

Status praesens 14. XII.: Patient sieht etwas verfallen, leicht cyanotisch aus; Puls 90, von guter Spannung, aber öfters aussetzend, Zunge trocken, mässig belegt. Abdomen aufgetrieben, etwas gespannt, überall leicht druckempfindlich, am ausgesprochensten im rechten Hypogastrium. Die Perkussion ergibt relative Dämpfung in den abhängigen Teilen. Eine Resistenz lässt sich nirgends abtasten. Der linksseitige, inguinale Bruchsack ist leer, ergiebt aber bei genauerer Untersuchung ein deutliches Schwappen; hinter der Bruchpforte keine Resistenz nachweisbar, die auf Massenreposition schliessen liesse. Anfallsweise werden unter metallischen Plätschergeräuschen namentlich im Mesogastrium peristaltische Wellen sichtbar, wobei der Patient jeweilen vor Schmerzen stöhnt.

14. XII. Operation: In leichter Bromäthyl-Aethernarkose wird sogleich in der Linea alba unterhalb des Nabels laparotomiert. Es stürzen gleich nach Eröffnung des Peritoneum hochgradig geblähte Dünndarmschlingen heraus, wobei sich trübe, seröse Flüssigkeit in geringer Menge entleert. Die Serosa der vorliegenden Dünndarmschlingen matt; da und dort am Dünndarm blutige Sugillationen. Die im kleinen Becken liegenden heraufgeholten Dünndarmschlingen mit fibrinösen Flatschen belegt, wobei sich zunehmender gangränöser Geruch bemerkbar macht. Das kleine Becken mit trüber, stinkender Flüssigkeit angefüllt. Die schwersten Veränderungen im untersten Teile des Ileum. Seine Einmündungsstelle in den Dickdarm ist auf der Linea innominata fixiert, und nun fühlt der palpierende Finger ganz deutlich die mit einer Dünndarmschlinge fest verlötete Kuppe des Wurmfortsatzes. Dieselbe kann stumpf gelöst und die betreffende Darmschlinge hervorgezogen werden. Sie zeigt an der Stelle der Verwachsung mit dem Wurmfortsatz hochgradige Injektion, starke fibrinöse Beläge, sowie eine fast 1 cm dicke, blutig imbibierte schwartige Auflagerung; eine Perforation besteht nicht. Nun wird, nach Entleerung des kleinen Beckens das Coecum mittels Specula zugänglich gemacht. Es ist auf der Fossa iliaca int. so intensiv verwachsen, dass von einem Vorziehen keine Rede sein kann; es müssen sich also offenbar schon früher in dieser Gegend Entzündungen abgespielt haben. Der Wurmfortsatz ist in ganzer Länge burgunderrot injiciert, zeigt da und dort nekrotische Auflagerungen, und ist stark angeschwollen. Ungefähr 2 cm von seiner Einmündungsstelle entfernt befindet sich eine gewaltige, für den kleinen Finger durchgängige Perforationsöffnung mit graugrünlich verfärbten, zackigen Rändern: aus derselben entleert sich schleimiger Eiter. Zwischen dieser Perforation und der Einmündungsstelle ist der

Wurm abgeknickt, und man fühlt daselbst deutlich einen etwas über kirschensteingrossen Kotstein. Die Abtragung des Wurmfortsatzes und speciell die Besorgung des Mesenteriolum ist durch die bedeutende Tiefe sehr erschwert. Ligaturen mit Catgut; Einlegen eines Jodoformgazedochtes ins kleine Becken; Peritoneum und Fascien mit Catgut, Haut mit Seide geschlossen. Collodialstreifen.

Da das Koterbrechen anhält, das Abdomen gleich gespannt und druckempfindlich bleibt, die Temp. am 16. abends 39°, Puls 122 beträgt, wird am 17. XII. ein Anus praeternatur. angelegt. Die breits gut verklebte Nahtlinie wird möglichst stumpf wieder geöffnet bis aufs Peritoneum. Eine an dasselbe verwachsene Dünndarmschlinge wird mit zwei Knopfnähten ans Peritoneum fixiert, nachdem man sie mit dem Thermokauter geöffnet, ohne sie hervorgezogen zu haben. — 18. XII. Kein Koterbrechen mehr. Flatus. — 23. XII. Temp. 36,2. 70. Hat Stuhl per anum. Erholt sich langsam. — 10. I. Wird aus dem Spital entlassen mit Anus praeternaturalis, der ihm später von den Kollegen v. Mutach und Lenz geschlossen wird. Seither frei von Beschwerden.

Der Wurmfortsatz ist 8 cm lang, fingerdick geschwollen, von dunkelbraunroter Farbe. 2 cm von der Abtragungstelle entfernt eine Perforationsöffnung von 10 × 0,6 mm Durchmesser. Unmittelbar hinter derselben ist der Wurmfortsatz rechtwinklig abgeknickt, und im Lumen befindet sich daselbst ein kirschensteingrosser Kotstein. Die Kuppe des Appendix leicht kolbig angeschwollen. Aus der Perforationsöffnung lässt sich penetrant riechender Eiter ausdrücken; die in derselben sichtbare Schleimhaut in eine grünlichschwarze, schwammige Masse umgewandelt. Die mikroskopische Untersuchung ergiebt, dass die Wand des Processus nur an beschränkten Stellen noch in ihrer normalen Zusammensetzung erhalten ist. Ausgedehnte Partien sind hämorrhagisch oder eitrig infiltriert. An zwei Stellen Perforation der Wand.

Die normale Anatomie lehrt uns, dass die 4 Hüllen des Wurmfortsatzes mit denjenigen des Dickdarms übereinstimmen, abgesehen von dem bedeutend grösseren Reichtum an solitären Lymphfollikeln.

Ribbert hat als mittlere Länge des Wurmfortsatzes $8^1/_4$ cm berechnet; er stellt auf Grund von 400 Untersuchungen als Durchschnittsmasse auf: beim Neugeborenen $3^2/_5$ cm, vom 5.—30. Jahre $9-9^1/_2$ cm, für das höhere Lebensalter $8^1/_4-8^3/_4$ cm. Doch sind die Schwankungen ganz ausserordentliche: in den Ribbert'schen Befunden figuriert ein solcher von 21 cm und ein solcher von $2^1/_2$ cm Länge. Die dichtgedrängte Anordnung der Follikel erhält sich bis zum 20. oder 30. Lebensjahre. Bei Kindern sieht man diese follikuläre

Beschaffenheit der Schleimhaut mit blossem Auge ganz deutlich. Im späteren Alter rücken die Follikel durch Verkleinerung auseinander und platten sich zugleich so erheblich ab, dass sie nicht mehr so sehr ins Lumen vorspringen, wodurch eine Abglättung der Schleimhaut zu stande kommt.

Von grösster Wichtigkeit sind die namentlich von Ribbert beschriebenen Obliterationsvorgänge im Wurmfortsatze. Dieser Vorgang der Obliteration lasse sich kurz dahin präcisieren, dass unter gleichzeitigem oder vorhergegangenem Verlust der Drüsen eine Verwachsung des Bindegewebes der Mucosa eintrete. Im weiteren Verlauf dränge das verschmelzende Bindegewebe gleichsam das Epithel, welches in der Winkelstelle der Drüsen meist bereits entbehrt, gegen das Coecum vor sich her. Die Follikel gehen meist in dem verschmelzenden Bindegewebe auf und verschwinden darin immer mehr vollständig. Von 400 daraufhin untersuchten Fällen zeigte sich 99mal ein solcher partieller oder totaler Verschluss, also in 25 %; nach Zuckerkandl in 23,7 %.

Im 1.—10. Lebensjahr findet sich die Obliteration in 4 %,
„ 10.—30. „ „ „ „ „ „ 14 %,
„ 30.—50. „ „ „ „ „ „ 26 %,

nach dem 60. Lebensjahr weisen die Hälfte und mehr der Untersuchten Obliterationsvorgänge auf.

Das Vorhandensein eines centralen, gleichmässigen, aus der Mucosa hervorgegangenen Gewebsstranges, die unveränderte Struktur der Submucosa und Muscularis, das Fehlen jeder Unregelmässigkeit und jeder auf abgelaufene Entzündung hindeutenden, insbesondere narbigen Veränderung führt Ribbert gegen die Annahme ins Feld, dass der Verschluss die Folge einer Entzündung sei.

Sudsuki hat die Wurmfortsätze von 500 Leichen untersucht. Er bestätigt, dass dieselben sehr oft, wenn auch nicht in der Ribbert'schen Häufigkeit, in charakteristischer Weise obliterieren, meist von der Spitze aus, in zunehmender Häufigkeit mit dem Alter. Auch er fasst diesen Obliterationsprocess als Involutionsvorgang, nicht als das Produkt einer Entzündung auf. Derselbe vollziehe sich so, dass das bindegewebige Gerüst der Mucosa und Submucosa in Wucherung gerate, Fettgewebe aufnehme, das Epithel zu Grunde gehe und die gegenüberliegenden Teile verwachsen.

Unter Hinweisung auf unsere in Fig. 8, 9 und 10 (Taf. VII bis VIII), Fig. 16 (Taf. XI—XII) dargestellten Befunde, die den Ribbert'schen ganz analog, aber sicher entzündlichen

Ursprungs sind, möchte ich nun in erster Linie meinem Zweifel an der Ribbert'schen Deutung der Obliterationsvorgänge Ausdruck geben. Erstens kennen wir gar kein Analogon dieses Vorganges in der Oekonomie des menschlichen Körpers. Deshalb erscheint es mir schon a priori als etwas sehr theoretisch, diese Obliterationsvorgänge als Degenerationssymptome anzusehen und sie mit für den rudimentären Charakter des Organs verwerten zu wollen. Sodann kennen wir Chirurgen diese Obliterationsvorgänge als etwas namentlich für die recidivierende Form der Appendicitis sehr Charakteristisches, und auf Grund einer grossen Zahl von Krankengeschichten und der dieselben belegenden bei der Operation gewonnenen Präparate, aus denen alle Uebergangsstufen in schönster Weise ersichtlich sind, kann ich diese Obliterationen auf pathologischen, nicht auf physiologischen, Verlust des Epithels zurückführen. Das Fehlen jeder auf abgelaufene Entzündung hindeutenden Veränderung beweist absolut nichts, da eben auch nach sicher stattgehabten Entzündungen in späteren Stadien jede darauf zurückweisende Unregelmässigkeit oder narbige Veränderung fehlt; ich brauche nur auf Fig. 8, 9 und 10 zu verweisen. Auch dass gerade die Kuppe besonders häufig obliteriert, kann ich wiederum nicht als Grund für den bloss physiologisch regressiven Charakter dieser Veränderung anerkennen; denn gerade die Kuppe ist besonders häufig an allen pathologischen Processen beteiligt, die sich im Appendix abspielen; ich verweise auf Taf. V—VI, Fig. 4 und 6; Taf. IX—X, Fig. 11, 12 und 13; Taf. XI—XII, Fig. 16 und 18; Taf. XI—XII, Fig. 19 und 20; Taf. XIII—XIV und die in dieser Hinsicht ganz besonders instruktiven Befunde von Fall 24, 25, 26, 27 und 28. Die Gründe dafür werde ich später erörtern und möchte nur noch hervorheben, dass gerade die Keulenform, die Ribbert als besonders charakteristisches Zeichen der Obliteration angiebt, sicher ein ganz besonders pathognomonisches Zeichen stattgehabter Appendicitis ist (cf. auch Fig. 3, S. 51). Gerade bei diesen Keulenformen des Wurms beobachte ich immer und immer wieder Adhäsionen und Hyperämie im Bereiche der Kuppe, welch letztere natürlich der pathologische Anatom am Leichenmaterial nicht mehr beurteilen kann. Soll denn die so häufig zu beobachtende Selbstamputation der Kuppe (cf. Fig. 16 und 19) auch ein physiologischer Vorgang sein?

Sudsuki giebt ferner an, dass der untere, verschlossene Teil des Processus gelegentlich die Form eines Stranges annimmt und

mit einem Nachbarorgan verwachsen sei. Soll denn eine solche Verwachsung auch einen Involutionsvorgang darstellen? Bei meinen über 300, meist bei der recidivierenden Form der Appendicitis ausgeführten Amputationen des Wurmfortsatzes habe ich gerade diese walzenförmigen, unter dem Finger rollenden Stränge von bedeutend härterer Konsistenz als die gewöhnlichen Adhäsionen oft begegnet, verweise auf Fall 24, 25, 26, 27, und habe für ihre Deutung alle Uebergangsstadien wiederum in Form von Krankengeschichten und damit völlig übereinstimmenden später gewonnenen Präparaten an der Hand. In welcher Weise ein solcher kranker Wurmfortsatz, dessen Selbstreinigung, dessen Kommunikation mit dem Darm behindert oder aufgehoben ist, gleich einem Polypen sich mit der Kuppe an einem Nachbarorgan festsaugt, beschreibe ich in Fall 30; wie ein von aussen völlig normal aussehender Wurm, der zu einem gewaltigen Abscesse geführt hatte, an der Spitze obliteriert und jenseits derselben mittels eines „sich organisierenden" Abscesses am Netze sich fixiert — das so häufig als Schutzorgan eine lebensrettende Rolle spielt · ·, ist in Fall 28 beschrieben.

Vollends unbegreiflich ist mir, dass Sudsuki, der bei den nicht obliterierten Wurmfortsätzen in 14,2 %, bei den obliterierten aber in 24,8 % Verwachsungen findet, aus diesem Befunde nicht den nächstliegenden Schluss zieht, nämlich, dass Obliterationen und Verwachsungen auf ein und derselben Ursache, auf Entzündungsprocessen beruhen. Auffällig ist schliesslich doch auch, dass dieser „physiologische Obliterationsvorgang" im allgemeinen ohne bedeutenden Einfluss auf die Muskulatur des Wurmfortsatzes bleibt; — wenn schon, dann schon ganz!

Nicht etwa, dass ich glaube, jede Obliteration sei der Ausdruck eines akuten Anfalles von Appendicitis; vielmehr bin ich der Ueberzeugung, dass die chronische Appendicitis viel häufiger ist, als man zur Stunde noch annimmt, und es scheint mir ohne weiteres verständlich, dass jede Schädlichkeit, welche das Epithel trifft, bei dem engen Lumen des Organs zu Verwachsungen der gegenüberliegenden Wände führen muss. Ein solcher Verlust der Schleimhaut ist aber doch nicht physiologisch, und ich sehe keinen Grund, aus einem solchen einen besonderen Degenerationsvorgang zu konstruieren.

Gerade diese Frage der Obliterationsvorgänge erscheint mir als eine für die Pathologie und Therapie der Appendicitis ungemein

wichtige und eine definitive Abklärung derselben äusserst wünschenswert. Sie muss aber vom pathologischen Anatomen und vom Chirurgen mit seinen Autopsieen in vivo in gemeinsamer Arbeit herbeigeführt werden. Prof. Kühn, dem ich meine chirurgischen Bedenken gegen die Auffassung von Ribbert, Zuckerkandl, Sudsuki und der zur Zeit allgemein auf denselben fussenden Perityphlitis-Autoren mitteilte, antwortete mir, ein solcher Schwund der Mucosa als blosser Involutionsvorgang sei nicht bekannt. Es sei ferner auffällig, dass immer noch die Lage der Mucosa und Submucosa deutlich bleibe, oder doch wenigstens zum Ausdruck komme. Endlich würde man nicht verstehen, warum die Mucosa verschwinde, während der motorische Apparat, die Muscularis, fortbestehen bleibe. Es sei ja nicht absolut notwendig, dass der Entzündungsprocess und selbst nekrotische Processe der Mucosa sich auf die Serosa fortsetzen. Das Intaktsein der Serosa könne demnach nie mit Bestimmmtheit ausweisen, dass in der Mucosa überhaupt keine Entzündung, ja selbst Ulceration vorhanden gewesen sei. — Man habe sich nur zu erinnern, dass öfters im Dünndarm tuberkulöse Geschwüre verheilen und dass die betreffende Partie der Serosa völlig unverändert gefunden werde, um einzusehen, dass nicht jeder Entzündungs- oder Ulcerationsprocess der Mucosa einen tiefer greifenden, schädigenden Einfluss ausübe.

Im übrigen ergiebt sich aus meinen vorstehenden Befunden, dass wir Chirurgen am Wurmfortsatz all den aus der allgemeinen pathologischen Anatomie bekannten Entzündungszuständen begegnen: Jede Appendicitis geht mit aktiver, kongestiver Hyperämie einher. Die grau-gelbliche Schleimhaut ist injiciert, die Serosa hat stellenweise oder allgemein eine kirschrote Färbung, was namentlich bei den Frühoperationen in die Augen fällt, denn da stellt der Wurmfortsatz eine hochrote Insel inmitten der blassroten Därme vor. Die Serosa ist überzogen von einem Netz hochgradig injicierter, längs und cirkulär verlaufender Gefässe, die an den nach Kayserling konservierten Präparaten noch in schönster Weise sichtbar sind. Diese aktive Hyperämie leitet also die Appendicitis ein (cf. Lanz. l. c. Fig. 6.).

Zu passiver Stauungshyperämie kommt es infolge von Cirkulationsstörungen, speciell bei Strangulationen des Mesenteriolum. Einen solchen Wurmfortsatz im Zustande chronischer Stauung habe ich in Figur 5 meiner unten citierten Arbeit wiedergegeben: die Serosa ist blaurot, die ganze Wand verdickt, die

Schleimhaut aufgelockert und schmutzigrot, schiefrig verfärbt.

Blutungen betreffen am häufigsten die Schleimhaut, in welcher kleinere Ekchymosen häufig sind. Eine grössere Hämorrhagie in die Submucosa habe ich eben bei einer schon in der 5. Stunde des beginnenden Anfalls ausgeführten Operation als Begleiterscheinung gesehen; sie kommen also sowohl zu Beginn der entzündlichen Affektion, als namentlich auch im Gefolge von geschwürigem Zerfall der Schleimhaut vor (cf. Fall 9, 10, 11, 23 und 24).

Ein häufiger Folgezustand ist die ödematöse Durchtränkung namentlich der Mucosa und Submucosa durch entzündliche Alteration der Gefässwände; Fig. 8 (Lanz l. c.) giebt ein solches Oedem der Wurmfortsatzwand in exquisitester Weise wieder: dieselbe ist 6 mm dick, sieht speckig durchsichtig, die Schleimhaut sulzig blaurot aus (cf. auch Taf. VII—VIII, Fig. 7 a—c).

Charakteristisch für die Appendicitis catarrhalis ist die unregelmässige Rötung und Schwellung der Schleimhaut, die da und dort von Rundzellen infiltriert, oder auch von Blutextravasaten durchsetzt sein kann. Das Sekret ist schleimig, stark vermehrt, die Epitheldesquamation eine sehr lebhafte. Wird dieser Schleim unter dem Einflusse von Bakterien mehr oder weniger eitrig, so entsteht aus einer solchen Appendicitis serosa (cf. Fall 9).

Die Appendicitis purulenta, wobei die Oberfläche der Schleimhaut mit Eiter bedeckt, die Infiltration derselben meist eine bedeutendere ist und bis zu partieller Vereiterung, herdweisem Absterben derselben und Bildung von Geschwüren geht. Doch kann auch bei einem eitrigen Katarrh jede schwerere Veränderung fehlen (vergl. Fall 2, Taf. III—IV, Fig. 2), während andererseits auch die Submucosa, Muscularis und Serosa kleinzellige Infiltration aufweisen, submuköse Abscesse oder Phlegmonen sich bilden können.

Die Appendicitis follicularis oder granulosa ist durch den hervorragenden Anteil der Follikel an dem Entzündungsprocesse charakterisiert. Gelegentlich zeigen die Follikel keine nennenswerte Mitbeteiligung an der Schleimhauterkrankung; in anderen Fällen aber sind sie stark geschwollen und ragen als Knötchen ins Lumen vor, wie dies aus Fall 5, Taf. V—VI, Fig. 5 und aus Fall 6 ersichtlich ist. Es kann bei dieser Form zu Vereiterung der Follikel, zur Bildung von Follikulärabscessen und bei deren Durchbruch zu Follikulärgeschwüren kommen; als äusserst lehrreiches Paradigma eines solchen Vorganges dient unser Fall 8 (Taf. V—VI, Fig. 6).

Leichte Katarrhe heilen aus, indem nach Ablauf der Entzündung das Exsudat resorbiert, das verloren gegangene Epithel regeneriert wird. Wie anderwärts kann sich aber aus einem akuten Katarrh ein chronischer, eine Appendicitis chronica entwickeln. Bei solchen länger dauernden entzündlichen Processen ist der Wiederersatz der Gewebe ein unvollkommener, so dass es zu einer durch Abnahme des Drüsengewebes charakterisierten Atrophie der Schleimhaut kommt und zu Narbenbildungen, wo Geschwüre sassen. Ein exquisites Bild einer solchen Appendicitis chronica atrophicans zeigt Fig. 19 (Lanz l. c.): Die Mucosa hat ihren Turgor verloren, die Muscularis sieht bindegewebig aus oder ist fettig degeneriert (cf. auch Fig. 7).

Andererseits kann es aber auch zu Wucherungsvorgängen namentlich von Mucosa und Submucosa kommen, die wir nach Analogie als Appendicitis chronica hypertrophicans bezeichnen können; Taf. XIII—XIV, Fig. 19 ist ein Beispiel einer solchen.

Schleimhautreste, in denen das Drüsen- und Bindegewebe wuchert, sowie überhaupt Unregelmässigkeiten regenerativer Wucherungen führen zu Wulstungen und Buchten, zu polypösen Erhebungen, einer Appendicitis polyposa, wie sie Taf. XI bis XII, Fig. 15 veranschaulicht.

Doch ist daran festzuhalten und wird es jedem auf dem Gebiete der Appendicitis erfahrenen Chirurgen von Fall zu Fall deutlicher, dass im Wurmfortsatze vielfach oder sogar meistens von vornherein selbständige chronische Entzündungsformen auftreten und dass das, was wir als Anfall von Appendicitis bezeichnen, meist nur ein durch irgendwelche Gelegenheitsursache bedingtes Aufflackern dieses chronischen Entzündungsprocesses ist (cf. Fall 6, 13, 28). Eine solche Deutung ist für die Diagnose mancher rätselhafter Dickdarmkatarrhe und Darmneurosen von grosser Wichtigkeit, sie ist von grösster Wichtigkeit für die Therapie derselben. Ich verfüge über eine grosse Reihe von Untersuchungsbefunden bei sogen. „ersten Anfällen", bei denen die Veränderungen sehr chronischer Natur waren und verweise z. B. auf Taf. IX—X, Fig. 12. —

Im Hinblick auf die Ribbert'schen Befunde muss des ferneren bestimmt betont werden, dass entzündliche Obliterationsvorgänge am Wurmfortsatze überaus häufig sind, dass es nach Verlust der Schleimhaut zu einer progressiven obliterierenden Sklerose des Or-

gans kommt, bei der in späteren Stadien ganz wie bei den Ribbert'schen Nachweisen jedwede Entzündungserscheinung fehlen kann; ich mache auf Taf. VII—VIII, Fig. 9 und 10 a, b als auf Typen einer solchen Appendicitis obliterans nochmals aufmerksam.

Infolge solcher entzündlicher Obliterationen oder Strikturen entstehen die Cysten und Empyeme des Wurmfortsatzes: erstere, wenn zur Zeit der Bildung der Striktur im Wurmfortsatze gerade keine eitererregenden Bakterien anwesend sind oder auch sekundär aus einem Empyem durch Zugrundegehen der Bakterien. Paradigma eines Empyems ist Taf. V—VI, Fig. 4 und Fall 16; einer Cyste Taf. IX—X, Fig. 11: Das Drüsensekret staut sich, die Schleimhaut wird durch und durch atrophisch und das Epithel geht ein. Sitzt die Striktur central, so bildet sich ein Hydrops des Wurmfortsatzes. Ich verfüge über einen zweikammerigen solchen Hydrops, der einen Esslöffel voll klarer seröser Flüssigkeit enthielt; einen gewichtigen solchen beschreibt Sonnenburg, und auch Walter hat einen Pat. nach mehreren leichten Anfällen von Appendicitis operiert, dessen Wurmfortsatz in eine Cyste von 8 cm Länge, 3 cm Durchmesser und 9 cm Umfang verwandelt war: 1 cm von seiner Ursprungsstelle war der Wurm verschlossen, der kurze Stiel hatte ein normales Volumen. — Das Lumen dehnt sich so lange aus, als im abgeschnürten Teil die Drüsen noch erhalten sind; durch Druckatrophie gehen dieselben später ein. Ich verfüge über eine Beobachtung, die es wahrscheinlich macht, dass eine solche Cyste gelegentlich sich inficiert, sei es dass latente Keime, sei es dass Sekundärinfektionen vom Darme aus im Spiele sind. —

Auch croupöse und diphtheritische Appendicitiden, jene mit einem fibrinösen Belag der Schleimhautoberfläche, diese mit einer tiefergreifenden Koagulationsnekrose derselben kommen vor. Gewöhnlich zwar nur als Teilerscheinung, doch besitze ich den Sektionsbefund einer infolge Perforationsperitonitis innerhalb 36 Stunden zum Tode führenden Appendicitis crouposa.

Welches sind nun die weiteren Folgen dieser eben beschriebenen entzündlichen Processe?

Eine der häufigsten ist jedenfalls die Bildung von Geschwüren. Desquamiert das Epithel an einer Stelle vollständig infolge eitriger Infiltration der Schleimhaut, infolge eines durch die gleich zu erwähnenden Kotsteine bedingten Schleimhautdecubitus (cf. Taf. IX—X, Fig. 14) oder auch infolge Perforation eines folliku-

lären Abscesses (cf. Taf. V—VI, Fig. 6), so entstehen kleinere Erosionen oder grössere Ulcerationen, welche den Angriffspunkt, die Eingangspforte für Bakterien bilden, unter deren Mitwirkung die Wand des Organs fortschreitender Nekrose verfällt. Das Bild eines solchen tiefen Ulcus mit infiltriertem, hyperämischen Rand und drohender Perforation ohne klinische Erscheinungen habe ich in Fig. 2 (Lanz l. c.), die mikroskopischen Typen einer solchen Appendicitis perforativa in Taf. XI—XII, Fig. 18 und Taf. XIII—XIV, Fig. 19 und 20 wiedergegeben. Ausserordentlich häufig habe ich bei meinen Wurmfortsatzoperationen Fälle von Selbstamputation infolge cirkulärer Geschwüre gesehen (conf. Taf. XI—XII, Fig. 16, und Taf. XIII—XIV, Fig. 19), soeben an ein und demselben Operationstage 2mal. Eine ähnliche Beobachtung hat Schulthess beschrieben von einem Falle, der ohne operativen Eingriff letal verlief; der centrale Stumpf des Processus vermiformis war komplet obliteriert und geschlossen. Der periphere Rest lag gewissermassen aufgeschlagen auf der hinteren Abdominalwand angelötet und bildete den Boden eines Abscesses, der offenbar längere Zeit mit wenig Symptomen vorhanden war und schliesslich ins freie Peritoneum durchbrach. Solche Beobachtungen mahnen uns dringend und mit jedem Falle dringender, der Natur in ihren Heilbestrebungen zur rechten Zeit zu Hülfe zu kommen.

Das absterbende Gewebe ist erweicht, schmutzig, schwarzgrün oder graugrün verfärbt. Stossen sich grössere Teile des Wurmfortsatzes ab, wie dies namentlich der Fall ist, wenn infolge phlegmonöser Entzündung Cirkulationsstörungen und Ischämie des Organs hinzutreten, so sprechen wir von einer Appendicitis gangraenosa. Die Gangrän betrifft zunächst die Schleimhaut; gelegentlich ist dieselbe völlig nekrotisch, während Muscularis und Serosa nur hochgradig entzündet sind; in foudroyantem Verlaufe schreitet aber die Nekrose in der Tiefe fort, wodurch es zu einer oder mehreren von fetzigem Gewebe umgebenen Perforationsöffnungen kommt (cf. Fall 30).

Eine fernere Folge der entzündlichen Veränderung des Appendix ist die Bildung sog. Kotsteine. Sudsuki hat nachgewiesen, dass die Gerlach'sche Klappe in $^2/_3$ aller Fälle fehlt und, selbst wenn vorhanden, kein Hindernis für den Eintritt von Kot in den Wurmfortsatz oder für Rücktritt von demselben in den Darm bietet. In der Hälfte der untersuchten Fälle fand er im Wurm kotigen In-

halt; derselbe ist also nicht als etwas Pathologisches anzusehen. Dagegen finden sich wirkliche Kotsteine in normalen Wurmfortsätzen selten. Grössere Fremdkörper kommen, entgegen der früheren Annahme, die auf falscher Deutung der Kotsteine beruhte, kaum jemals zur Beobachtung; diejenigen Fremdkörper, vor deren Schlucken die Kinder gewarnt werden, die Kirschkerne etc. sind also nicht gefährlich, wohl aber etwa einmal die kleineren Fruchtkernchen, Borsten von schlechten Zahnbürsten u. s. w. Durch die Peristaltik wird der eingedrungene Inhalt, Kotpartikelchen, Pflanzenfasern, Parasiteneier mit dem abgesonderten Schleim herausbefördert. Wird aber die Peristaltik durch einen entzündlichen Vorgang beeinträchtigt oder hat ein langer Wurmfortsatz mit schwacher Muscularis eine abnorm geringe Ausstossungskraft, so findet der eingedrungene Kot Zeit, sich infolge Aufsaugung seiner Flüssigkeit einzudicken und den centralen Kern eines Kotsteins abzugeben, um den sich im Laufe der Zeit eine koncentrisch geschichtete Hülle eingedickten Schleimes samt desquamierten Epithelien und Leukocyten anlagern (conf. Taf. III—IV, Fig. 3, Taf. IX—X, Fig. 13 und 14, Taf. XI bis XII, Fig. 15, 16, 17 und Fig. 4 S. 52 und Fig. 7 S. 59). Diese Kotsteine sehen, durch den Wurmfortsatz geformt, manchmal Dattelkernen zum Verwechseln ähnlich; im allgemeinen schwankt ihre Länge zwischen $^1/_2$—$1^1/_2$ cm, ihre Dicke zwischen 3 und 5 mm. Der Appendix kann aber auch in fast ganzer Länge von einer mehr oder weniger dicken Kotsäule angefüllt sein, welche Unterbrechungen zeigt, wie die Quecksilbersäule eines verdorbenen Thermometers; Durch Anlagerung von Schleim wandelt sie sich in einen völligen Rosenkranz von Steinen um, der gelegentlich durch die Bauchwand hindurch direkt gefühlt werden kann (conf. Fig. 14 Lanz l. c.). Durch mikroskopische Untersuchungen hat Ribbert in den Kotsteinen zumeist einen kleinen Kotkern gefunden und mittels der Weigert'schen Fibrinfärbemethode direkt nachweisen können, dass der Schleim der äusseren Kotsteinschichten kontinuierlich mit dem die Drüsenschläuche ausfüllenden Schleime zusammenhängt. Pilliet[1]) dagegen fand bei der chemischen Analyse von Kotsteinen niemals Kotbestandteile, sondern nur kohlensauren Kalk mit Schleim. Soviel jedenfalls ist sicher, dass die Kotsteine nicht, wie früher angenommen wurde, sekundär in den Wurmfortsatz gelangen, sondern

1) Analyse des calculs appendiculaires. Bulletins de la Soc. anat. 1898. Nr. 2.

dass sie autochthon in demselben entstehen; ihre Grössenzunahme kommt nicht durch Anlagerung von Kot zu stande, sondern durch das Bindemittel des Schleimes, der eine Art Cement bildet und den Stein zusammenkittet. Die peristaltischen Wellen pressen die Schleimhaut gegen den Stein an, wodurch es zu Atrophie derselben und zu mechanischen Läsionen des Epithels kommt; solche kleine Schleimhautnekrosen bieten den Bakterien den Angriffspunkt zu ihrem Zerstörungswerk, der in der Perforation gipfelt (conf. Taf. IX—X, Fig. 14, Taf. XI—XII, Fig. 17 und Fig. 27).

Eine fatale Folge der entzündlichen Infiltration ist in der daraus resultierenden Cirkulationsstörung gegeben. Wie andere Gebilde, die infolge einer veränderten Richtung der biologischen Fortentwickelung aufgehört haben, zu funktionieren, so hat der Wurmfortsatz eine geringe Lebenskraft und als Ausdruck derselben eine mangelhafte Blutversorgung; ist doch, beim Manne wenigstens, die A. appendicularis eine funktionelle Endarterie. Die Beobachtung, dass Frauen seltener an Appendicitis erkranken, wird von Fowler u. A. dem Umstande zugeschrieben, dass hier die Blutversorgung des Wurmes durch eine Zufuhr vom Lig. appendiculo-ovaricum aus, eine bessere sei. Fowler schreibt überhaupt den Cirkulationsstörungen des Wurmfortsatzes die allergrösste Rolle in der pathologischen Anatomie und Pathogenese der Appendicitis zu. Gewiss kommt es ja nirgends in der Bauchhöhle so leicht zu vaskulären Störungen, und, wie andere Gewebe mit terminalem Kreislauf, so ist der Processus vermiformis der Gefahr eines anämischen Infarktes ausgesetzt; Druck des gestauten Sekretes von innen, der entzündlich veränderten Wand auf die parietalen Gefässe, Kompression der abführenden Venen, sowie der zuführenden Arterie durch Infiltration oder auch mechanisch durch Abknickung des Mesenteriolum muss eine lokale Oligämie zu Folge haben, und die dadurch herabgesetzte Widerstandskraft leistet der bakteriellen Invasion Vorschub (cf. perivaskuläre Infiltration in Fall 1, 4 etc.).

Der weitere Verlauf des pathologisch-anatomischen Processes gestaltet sich nun verschieden je nach der Ausdehnung, die derselbe gewinnt und je nach seiner mehr akuten oder chronischen Form; bei der letzteren wird die Muscularis allmählich in der Weise in Mitleidenschaft gezogen, dass sie einer fettigen oder hyalinen Degeneration unterliegt (cf. Lanz l. c. Fig. 8).

Nur bei leichtem, vorübergehendem Katarrh beteiligt sich die Serosa an der Entzündung nicht mit; sehr selten bleibt sie bei

chronischer Entzündung der Schleimhaut frei. Im allgemeinen finden wir schon bei leichter Endoappendicitis Rötung der Serosa und zarte fibrinöse Auflagerung, was bei der intimen Beziehung der verschiedenen Schichten der Darmwand nicht verwunderlich ist. Die Serosa kann schon sehr frühzeitig, in der 5. Stunde der klinischen Erkrankung, in schwere Mitleidenschaft gezogen sein. In einem solchen Falle von Frühoperation fand ich auf der Serosa bereits zwei grosse Fibrinklumpen, die ich mit nichts anderem besser vergleichen kann, als mit einem geballten, eitrigen Sputum. Folge der Organisation einer solchen Fibrinausschwitzung ist die adhäsive Entzündung, welche zu Verklebungen mit den Nachbarorganen, zu strang- und flächenförmigen, bindegewebigen Verwachsungen mit denselben führt. Nicht ganz abgeklärt sind mir die bei meinen Appendicektomien 2mal konstatierten schweren Adhäsionen des Coecum und Colon ascendens mit dem umliegenden Darm und Netz bei geringer, einmal sogar bei gar nicht nachweisbarer Erkrankung des Wurmfortsatzes, ohne dass ich in der Lage war, der Gallenblase oder einem Ulcus ventriculi resp. duodeni die Schuld zuzuschieben. Andererseits fehlen sehr oft bei chronischer Appendicitis mit intensiver Wandveränderung und hochgradiger Injektion der Serosa die Adhäsionen vollkommen. Gelegentlich werden wir bei einer in den ersten 2 Tagen des Anfalls ausgeführten „Frühoperation" das Peritoneum parietale sulzig verdickt finden, und es entleert sich bei Eröffnung desselben ein helles klares Exsudat (cf. Fall 6 Lanz l. c. und Fall 14). Ein leicht blutig seröses Exsudat konstatierte ich eben in einem Falle, den ich in den ersten Stunden eines bei abklingendem Anfall auftretenden Recidivs operierte.

Welches sind nun die klinischen Manifestationen dieser pathologisch-anatomischen Grundlagen der Erkrankung? Wesentlich vom klinischem Standpunkte aus teilt Sonnenburg die Krankheit ein in die 3 Formen der Appendicitis simplex, der A. perforativa und 3) der A. gangraenosa. Diese Einteilung erscheint mir, obschon etwas willkürlich, doch deshalb als die praktisch beste, weil sie auf die Perforation als auf die klinisch wichtigste Erscheinung der Krankheit einen ganz besonderen Nachdruck legt.

Gehen wir einmal von dem folgenden typischen Verlaufe aus, welcher die Regel sein dürfte: katarrhalische Entzündung der Schleimhaut bedingt starke Schleimproduktion, dessen Abfluss in den Darm durch Schwellung der Schleimhaut behindert ist.

Infolge dieser Stagnation und eventuellen Retention von Kotpartikeln kommt es zu Zersetzung des Inhalts, unter dem Einfluss von Bakterien zu Eiterbildung. Der Process bleibt auf die Schleimhaut beschränkt — Endoappendicitis — und sobald der Eiter den Schleimhautwiderstand überwunden und sich ins Coecum entleert hat, klingt der Anfall ab. Dies sind die leichten Fälle von 1—2tägigen gelegentlich nicht einmal typisch lokalisierten Leibschmerzen, die gewöhnlich nicht in Behandlung kommen, oder doch bis zur Stunde unter der Flagge der Dyspepsie, Indigestion, Kolik, von Darmkatarrh, „Bauchweh" etc. segeln.

Ist aber der Schleimhautwiderstand zu gross, so kommt es unter Läsion und konsekutiver Infektion derselben zu Entzündung der ganzen Wand, der parietalen Appendicitis, analog der Körper-Metritis der Gynäkologen. Auch diese heilt aus, indem es dem Organ noch gelingt, sich seines Inhalts zu entledigen, was kürzer oder länger dauernde kolikartige Schmerzen zur Folge hat. Sehr oft wird aber eine solche eigentliche Appendicitis chronisch und in monate- oder sogar jahrelangem Verlaufe kommt es zu den mit unseren Bildern belegten Folgezuständen, welche nun von einem Moment zum anderen einen akuten Anfall auslösen können.

Die klinischen Erscheinungen einer solchen chronischen Appendicitis äussern sich in verschiedener Weise. Einmal kann der Träger eines solchen kranken Wurmfortsatzes an mehr oder weniger häufiger sich wiederholenden Kolikanfällen leiden. Ich verfüge über einen solchen Fall, der mit verschiedenen Diagnosen in meine Behandlung kam, weil er seit Jahren anfänglich 2—3mal pro Jahr, in der letzten Zeit allmonatlich sich wiederholende Anfälle von „Darmkolik" hatte. Der ausgezeichnete interne Kollege, mit dem ich den Fall sah, stellte seine Diagnose auf Darmneurose; er war bei der Operation zugegen und die blosse Folge seines Anblikes des hochgradig entzündeten, in schlaffer Erektion befindlichen Appendix war die, dass er mir in der darauf folgenden Woche 2 Patientinnen zuwies, welche er seit einem Jahre vergeblich an Darmneurose behandelte. Ich verweise auch auf Fall 13 Taf. IX—X, Fig. 11. Ein anderes Mal verursacht eine solche chronische Appendicitis lokale Schmerzen, und ich bin wiederholt in der Lage gewesen, den verdickten, druckempfindlichen Wurmfortsatz bei der Untersuchung direkt zu fühlen. Oder es können auch unmotivierte Verdauungsstörungen, Unlust- und Ekelgefühle, gele-

gentlich auftretender Brechreiz, schliesslich die Diagnose einer chronischen Appendicitis nahe legen, und der operative Befund sowie der vorzügliche Erfolg der Appendicectomie bestätigen dieselbe. Wieder ein anderes Mal beherrschen die Symptome eines chronischen Dickdarmkatarrhs das ganze Krankheitsbild, und, wer den üblen Geruch des in einem solchen Wurmfortsatze befindlichen eitrigen Schleims kennt, wird sich nicht länger darüber verwundern, dass eine solche Ozaena des Appendix für den Dickdarm nicht gleichgültig ist; solche Patienten leiden denn auch öfters an unmotivierter Diarrhoe; sie sind müde und arbeitsunlustig, magern ab und ihre Gesichtsfarbe bekommt einen Stich ins Icterische.

Der ungünstigste Ausgang ist derjenige in Perforation durch eiterige Maceration und Nekrose der Wand; namentlich bei chronisch entzündlichen Zuständen des Organs können in wenigen Stunden alle Phasen des Krankheitsprozesses von akuter Hyperämie bis zu gangränöser Zerstörung des Gewebes durchlaufen sein. Gewöhnlicher aber breitet sich die Infektion langsam und schrittweise auf die Serosa aus, sodass das Peritoneum Zeit findet, durch Bildung eines fibrinösen Exsudates einen Schutzwall aufzuwerfen gegen die Irruption in die freie Bauchhöhle. Zu solcher Exsudatbildung und daraus resultierenden Adhäsionen ist indes die Perforation nicht nötig; obschon sie in der Regel einer solchen zu Grunde liegt, kann auch die namentlich auf dem Wege der Lymphbahnen fortschreitende Infektion zu dem klinisch so häufigen Befunde eines perityphlitischen Tumors führen. Die frühere Annahme, derselbe beruhe auf Koprostase ist hinfällig; wohl nimmt Gas- und Kotstauung infolge entzündlicher Parese des Darms Anteil an der Schwellung; was wir aber unter der Hand als Tumor fühlen, das ist die Infiltration und seröse Durchtränkung der Gewebe (Bauchdecken, Peritoneum, Darmwand und namentlich Netz) samt dem durch fibrinöse Verklebung fixierten Konvolut anstossender Darmschlingen.

Auf die serös-fibrinösen Exsudate, wie solche auch bei anderen serösen Häuten vorkommen und auf die dadurch bedingte Form der cirkumskripten Adhäsiv-Peritonitis hat namentlich Sonnenburg hingewiesen. Gelegentlich kann man im Stadium einer solchen Anschoppung unter der palpierenden Hand weiches Schneeballknirschen wahrnehmen. Es kann sich, wie wir nachgewiesen haben (Tavel und Lanz), in diesen Fällen um chemische oder toxische Peritonitiden handeln, und ich habe jüngst wieder einen sol-

chen Fall operiert, wo das Exsudat steril war. Hätte ich dies bei dem Eingriffe schon gewusst, so hätte ich sofort auch den zweiten Akt der Appendicektomie angeschlossen. Allein ich hatte früher einen klinisch analogen Fall operiert, aus dem der Bact. coli in Reinkultur gezüchtet wurde, obschon nur Spuren eines serösen Exsudates vorhanden waren. Mit dem Finger war ich dabei in eine mit Granulationen ausgekleidete Höhle gekommen; es hatte sich also wohl bei diesem letzteren Falle ursprünglich um einen Abscess gehandelt, der symptomlos in den Darm perforiert war.

Roux[1]) hat den Fall beschrieben, dass ein plastisches Exsudat zu einer eigentlichen fibromartigen Bindegewebsneubildung führte. Gewöhnlich aber handelt es sich bei Exsudaten, die nicht fast ebenso rasch wie sie gekommen sind, wieder verschwinden, um einen Abscess meist infolge, gelegentlich auch ohne Perforation des Appendix. Stellt derselbe mehr nur den eiterigen Kern des Tumors vor, d. h. ist er nicht allzu gross, so kann er auch wieder resorbiert werden; dieses Verschwinden von Eiter durch Resorption ist angezweifelt worden, kommt aber sicher vielfach vor. Rotter hat den direkten Beweis dadurch geleistet, dass er nur wenig Eiter durch die Punktion entleerte, den grössten Teil zurückliess und dessen allmähliches Verschwinden beobachtete; den gleichen Beweis glaube ich mit Taf. XIII—XIV Fig. 20 zu erbringen.

Wir verdanken Sahli die hübsche Vorstellung der Drainage eines Abscesses durch den wieder durchgängig gewordenen Wurmfortsatz; doch habe ich bei meinen Operationen den Appendix niemals diese edle Rolle spielen sehen, wohl aber Kommunikationen eines Abscesses mit Coecum, Dünndarm oder auch der Blase beobachtet.

Erfolgt der Durchbruch so rasch, dass das Peritoneum nicht Zeit findet, die Perforationsstelle durch adhäsiv entzündliche Vorgänge vorher zu cernieren, so finden wir klinisch keinen lokalen Tumor, und die aus der Perforation resultierende allgemeine Peritonitis führt zu raschem Tode, wenn nicht sofortige chirurgische Hülfe geleistet wird. Wir müssen also die Adhäsionen als Waffen des Körpers gegen den Feind betrachten, dank deren es ja glücklicherweise meist zu cirkumskripter und nicht zu allgemeiner Peritonitis kommt. Wird ein grösserer Abscess nicht operativ entleert und findet er keine Gelegenheit in ein Hohlorgan

1) Revue med. de la Suisse rom. 1892. I.

zu perforieren, so kriecht er unter dem Schutze der sich bildenden Adhäsionen vorwärts, schiebt den Wall immer weiter vor: dem Colon ascendens entlang in die Nierengegend, wird zum subphrenischen Abscess, zum Empyem und kann sich durch die Bronchien entleeren; oder abwärts ins kleine Becken zwischen Blase und Rectum und wird zum Douglasabscess (cf. Fall 24); er benutzt das retroperitoneale Gewebe und wird zur Paratyphlitis (cf. Fall 13), oder er durchbricht die Bauchdecken zumeist im Bereiche des primären Infiltrates. Dass solche Abscesse die grösste Lebensgefahr involvieren, liegt auf der Hand; ich verfüge über eine Beobachtung, wo ein solcher infolge unvorsichtiger Untersuchung ins freie Peritoneum platzte, und zeitlebens wird in meiner Erinnerung das unsäglich traurige Ereignis fixiert bleiben, dass mich ein junger blühender Mann nach einem vor Jahresfrist überstandenen Appendicitisanfall wegen gelegentlich unmotivierter Nausea konsultierte, dass ich demselben zur Appendicektomie riet, dass der behandelnde Kollege die Operation abriet, weil ausser geringer lokaler Druckempfindlichkeit jeder pathologische Befund fehle, und dass ein weiteres Jahr später der junge Mann einer Pylephlebitis zum Opfer fiel, deren Ursache bei der Sektion in einem ganz kleinen an der Kuppe des Wurms gelegenen Abscesse aufgefunden wurde.

BOSTON MEDICAL LIBRARY JUN 29 1903

In ihren Folgen können andererseits die Adhäsionen für den Körper auch schädlich werden; die Natur generalisiert, sie individualisiert nicht! Abknickungen, Strangulation von Därmen, chronische Obstipation und Stenose-Erscheinungen, Ileus haben oft solche Adhäsionen zur Grundlage. An einem der letzten Tage (25. X. 02) habe ich einen solchen Strangulationsileus bei bereits beginnender allgemeiner Peritonitis am Ende des dritten Tages operiert; der Eingriff bestand in nichts Weiterem als in der Trennung eines ganz dünnen saitenartig von der Ileocoecalgegend zum Mesenterialansatz einer Darmschlinge hinüber sich spannenden Stranges, der eine Strangulation höchsten Grades verursacht hatte. Die Patientin genas. — Des Ferneren können die Adhäsionen infolge von Verwachsungsschmerzen Recidive vortäuschen und geben auch thatsächlich sehr oft Anlass zu solchen, indem sie den Wurmfortsatz in verschiedenster Weise abknicken (cf. Fall 15). Durch solche Abknickungen kommen gewisse Typen zustande: sehr häufig ist der Wurm zur Hälfte flächenhaft ans Coecum appliciert und fixiert, während sein freies Ende beweglich bleibt, woraus ein erster Abknickungstypus resultiert. Ein weiterer ist in der nach-

stehenden Fig. 1 dargestellt, wo die strangförmige Adhäsion das Organ rechtwinklig abbiegt, ohne indes dadurch sein Lumen zu verlegen. Eine flächenhafte Adhäsion hat in Fig. 2 zu spitzwinkliger

Fig. 1.

Fig. 2.

Abknickung geführt und bereits das zweite Recidiv ausgelöst. Der überfaustgrosse Ileocoecaltumor war innerhalb 14 Tagen wieder zurückgegangen und bei der in diesem Stadium ausgeführten Operation zeigte sich ein bis auf diese Abknickung völlig normal aussehender Wurmfortsatz ohne jede Verhaltung. — Einen etwas komplicierteren Verwachsungstypus zeigt Fig. 3: Der Wurm ist mit seiner Kuppe

Fig. 3.

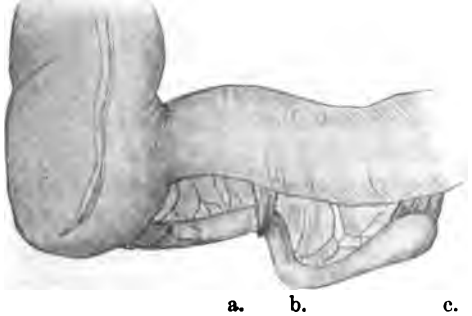

a. b. c.

am Ileum fixiert und ausserdem in der Mitte durch eine Bride in leichtem Grade stranguliert, wodurch es zu kolbiger Anschwellung seines blinden Endes infolge Schleimverhaltung gekommen ist. Taf. IX bis X, Fig. 13 giebt den Querschnitt eines solchen Wurmfortsatzes bei

a, b und c wieder. — Relativ häufig begegnet man einer völligen Einbettung des Appendix in die Wand des Coecum; nach Ausschälung eines solchen sah dessen Bett in der Coecalwand einer Bohnenhülse ähnlich. Ein anderes Mal ist er in dieselbe eingerollt, wie ein Ammonshorn. Ein fernerer häufiger Typus ist derjenige mit einer endständigen Geissel, die ihn ans Netz, ans Peritoneum, an die Blase oder eine Dünndarmschlinge fixiert, in welch letzterem Falle sie gelegentlich das Zeichen einer stattgehabten Perforation darstellt. Fernere häufig zu beobachtende durch Adhäsionen bedingte Wurmfortsatztypen sind die hufeisen- und ringförmigen Krümmungen, bei denen durch Verwachsungen, aber auch durch Narbenzug im Mesenteriolum die Kuppe des Processus mehr oder weniger nahe zu seiner Einmündungsstelle zurückgebunden ist.

Fig. 4.

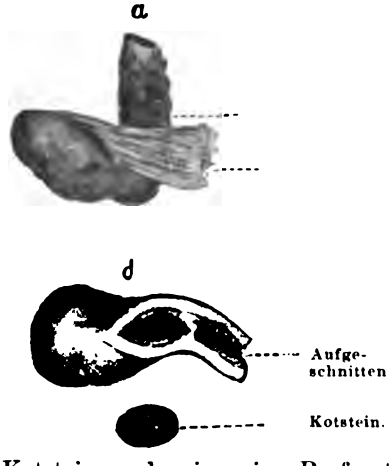

In welcher Weise diese Adhäsionen durch ihre Retentionsfolgen zu Komplikationen Anlass geben, wird aus Fig. 4 ersichtlich: Der adhäsiv abgeknickte Wurm enthielt in seinem keulenförmig angeschwollenen blinden Ende einen Kotstein und wies eine Perforation auf, aus welcher Eiter herausickerte.

Aeusserst wichtig wäre es natürlich, wenn wir aus den klinischen Erscheinungen bestimmte Rückschlüsse auf die pathologisch-anatomische Dignität eines jeden einzelnen Falles machen könnten, und es ist namentlich Sonnenburg, der die Möglichkeit einer solchen anatomischen Diagnose betont. Dieselbe zugegeben, bekommt auch Sonnenburg's Einteilung Hand und Fuss, die sonst leicht zum Schematisieren verleiten könnte. Ich muss gestehen, dass ich für viele Fälle an der Möglichkeit einer anatomischen Diagnose zweifle (cf. Fall 19, Fig. 16), wenigstens am 1. Tage, also in dem Zeitpunkt, wo sie am wertvollsten wäre. Die meisten Attaquen sind, wie bereits hervorgehoben, nur akute entzündliche Schübe auf dem Boden bereits bestehender Veränderungen, und da kann von einer Stunde zur anderen das Krankheitsbild sich sehr wesentlich ändern, da kommen Uebergänge von

der Ap. simplex in die perforative oder gangränöse Form vielfach vor.

Sehen wir zum Schlusse zu, welche Folgerungen wir aus den pathologisch-anatomischen Befunden für die Aetiologie der Appendicitis ziehen können, so haben wir in erster Linie gerade darin, dass der Wurmfortsatz ein in Rückbildung begriffenes Organ ist, eine der wichtigsten pathologisch-anatomischen Grundlagen der Appendicitis zu suchen. Gerade in der Involution des Organs, in den Ribbert'schen Obliterationsvorgängen, die von mir bestrittene Ribbert'sche Auffassung angenommen, würde mit die Gefahr für den menschlichen Körper liegen, insofern sie einmal zu Retention in der Kuppe führen kann. Partielle Obliterationen können gelegentlich von aussen dadurch erkenntlich sein, dass der obliterierte Teil dünner als der durchgängige ist (Fig. 9). Als namentlich charakteristisches Zeichen von Obliterationsvorgängen giebt Ribbert die ausgesprochene Keulenform der Spitze des Appendix an. Diese Kolbenform komme durch eine tiefgehende halsförmige Einschnürung kurz vor dem Ende desselben zu Stande und stelle sich in $^1/_5$ aller Obliterationen vor. Ich verweise ohne nochmaligen Kommentar auf Fig. 4 und betone, dass auch die pathologischen Obliterationen häufiger das distale Ende betreffen, und dass gerade die Keulenform des Wurms ein recht gewöhnlicher pathologischer Befund ist. Die Obliterationen in der Kontinuität des Processus vermiformis führt auch Ribbert auf entzündliche Veränderungen zurück. Höchst auffällig und mit dem klinischen Befunde schwer in Einklang zu bringen ist die von mir in Fig. 10 wiedergegebene totale Obliteration des Wurmfortsatzes. Trotzdem sie den Ribbert'schen Befunden ganz analog, ist sie sicher entzündlichen Ursprungs (vergl. die Krankengeschichte von Fall 12). Für die durch einen solchen völlig obliterierten Wurmfortsatz hervorgerufenen Beschwerden fehlt mir eine ganz befriedigende Erklärung, und ebenso für das völlige Verschwinden derselben nach der Appendicektomie.

Auch die Art der Blutcirkulation bildet gewiss ein prädisponierendes Moment für die Erkrankung des Organs; in Fällen, wo das Mesenteriolum relativ zu kurz ist, kann die Ernährung des distalen Teils noch ungenügender werden. Ich habe im letzten Jahre 3 Geschwister wegen recidivierender Appendicitis operiert und fand bei 2 derselben ein Mesenteriolum, das nur bis in die Mitte des Wurmfortsatzes reichte; beim 3. gestattete die Hochgradigkeit des Krankheitsprocesses keinen Rückschluss auf das Mesenteriolum, doch ist es möglich, dass in dieser Familie die familiäre Dispo-

sition durch die Beschaffenheit des Mesenteriolums bedingt war, indem auch das 4. und letzte der Geschwister dieser Patienten einen einmaligen Appendicitisanfall überstanden hat. Van Cott (Fowler) fand bei 13 exstirpierten kranken Wurmfortsätzen diese oder jene Form einer obstruktiven Gefässverengerung (Para-, Peri- oder Endovasculitis, organisierte Thromben, Phlebitis); ausserdem endo- und perineuritische Processe. Er stellt die Gefäss- und Nervenveränderungen in den Vordergrund der Appendicitis-Aetiologie und Sonnenburg pflichtet dieser Auffassung bei. Breuer (Nothnagel, Darmkrankheiten) widerspricht einerseits der Behauptung der Blutversorgung des Appendix durch eine Endarterie und fand bei Appendicitis Gefässveränderungen bei weitem nicht in dem van Cott'schen Procentsatze. Auf Grund der vorliegenden pathologisch-anatomischen Befunde möchte ich mich auf Seite Breuer's stellen, ohne im Geringsten bezweifeln zu wollen, dass Thrombosen und andere Behinderungen der Cirkulation die Lebensfähigkeit des Organs in Frage stellen, die gangränöse Form der Appendicitis bedingen können. Doch halte ich diese Cirkulationsstörungen nach verschiedenen operativen Befunden nicht für das Primäre, sondern für sekundäre Folgen entzündlicher Vorgänge. Habe ich doch direkt beobachten können. dass Kompression des Mesenteriolum durch Adhäsionen venöse Stauung verursachte; ist diese energischer, so muss sie eine arterielle Stromverringerung bedingen und tritt zu einer solchen noch entzündliche Infiltration, so kann akute Ischämie eintreten. Klecki hat durch mehr oder weniger intensive Unterbrechung der Cirkulation des Appendix am Tiere Hyperämie, venöse Stase mit oder ohne Nekrose, Leukocyteninfiltration und Hämorrhagien der Wand, Nekrose und Desquamation des Epithels, gelegentlich Gangrän der ganzen Schleimhaut, umschriebene oder diffuse Follikulitis, Anämie, Gangrän und Perforation der Wand experimentell produciert. In einem Falle ist es ihm gelungen, durch Gefässkompression des Mesenteriolum ohne Verschluss des Appendix eine eitrige Appendicitis zu erzeugen mit Desquamation des Epithels, Hyperämie der Mucosa und Submucosa, Hämorrhagien und kleinzelliger Infiltration der Wand. Es hat also blosse Alteration der Cirkulation genügt. um Appendicitis auszulösen; Virulenzsteigerung des Colibacillus war dazu nicht nötig, — obschon sie vorkommt, — denn gerade in diesem Falle wurde aus dem Eiter ein B. coli communis in Reinkultur gewonnen, welcher 4mal weniger virulent als der dem gleichen Wurme vor dem Versuche entnommene Colibacillus war. Cirku-

lationsstörungen sind also wohl ätiologisch wichtiger als die Obliterationsvorgänge, die im Gegenteil vielfach einen kurativen Einfluss haben, den Wurm durch Verödung von der Spitze aus unschädlich machen können. Dass die anatomische Lage und Form des Wurmfortsatzes denselben zu Erkrankungen prädisponiert, leuchtet ein; stellt derselbe doch geradezu ein Kulturröhrchen dar, welches in offener Kommunikation ist mit der bakterienreichsten Körperhöhle. Abnorme Länge und Schwäche desselben, welche Retentionsvorgänge begünstigen, sind mir mehrfach begegnet, so bei 2 wegen Appendicitis operierten Schwestern; Sonnenburg hat einen 21 cm, Lennander gar einen 23 cm langen Processus vermiformis amputiert. Im allgemeinen aber sind die von uns excidierten Appendices infolge narbiger Veränderungen kürzer als die normalen. Von abnormer Kürze des Mesenteriolum haben wir als Grund für mangelhafte Blutzufuhr gesprochen; eine solche kann, wie wir das mehrfach konstatierten, ausserdem zu einer Abbiegung der Spitze des Organs, zu einer posthorn- oder hirtenstabförmigen Krümmung desselben Anlass geben und auch dadurch zu Stagnation des Inhalts führen.

Auf den eine Erkrankung begünstigenden anatomischen Bau hat namentlich Sahli hingewiesen und den Appendix mit den Tonsillen verglichen, seine Entzündung eine Angina des Wurmfortsatzes genannt. Letulle (Histologie pathologique de 21 cas d'appendicites. La France médic. 1897. Nr. 14) geht so weit, zu behaupten, die Appendicitis sei nichts anderes als eine infektiöse Folliculitis; nach unseren Untersuchungen ist dies eine viel zu exklusive Auffassung; verfügen wir doch nur über ein einziges Beispiel eines solchen (cf. Taf. V—VI Fig. 6). Immerhin ist die Thatsache, dass das Alter nicht ohne Einfluss auf die Krankheit, wahrscheinlich auf die Follikel zurückzuführen; denn wie andere Affektionen, die sich am lymphbildenden Apparat abspielen, die Lymphadenitis, die Osteomyelitis, so ist die Appendicitis eine Art „Wachstumskrankheit". Wie wir aber gesehen haben, verfallen die Follikel vom 30. Lebensjahre an einem fortschreitenden Schrumpfungsprocess.

Zu diesen prädisponierenden örtlichen Momenten muss nun aber eine Gelegenheitsursache hinzutreten, und als solche steht wohl an erster Stelle der Häufigkeit die Participation des Wurmfortsatzes an einer katarrhalischen Affektion des Coecum. Als Beleg für eine solche Auffassung möchte ich die von mir überaus oft konstatierte Beobachtung anfügen, dass eine Appen-

dicitis speziell nach Biergenuss auftrat. Nach meiner Erfahrung spielt das Bier überhaupt eine sehr grosse ätiologische Rolle und in einem merkwürdig auffälligen Procentsatze habe ich Sonntagsappendiciten zu verzeichnen, resp. Erkrankungen in der Nacht vom Sonntag auf den Montag, nachdem der von einem Ausfluge erhitzte Pat. kaltes Bier getrunken hatte. Ich verweise auf das analog wirkende Gletscherwasser in Fall 13. Der Wurm nimmt eben an allen Affektionen des Darms Anteil, und wahrscheinlich haben wir alle ein oder das andere Mal eine Appendicitis catarrhalis überstanden. Allein erst, wenn das Sekret eitrig wird, wenn kleinere Nekrosen zu lokalen Infektionen führen, wird die Erkrankung manifest; dann können geringe Veränderungen schwere klinische Erscheinungen hervorrufen, es kann eine leichte Schleimhautschwellung genügen, um dauernde Beschwerden zu verursachen (cf. Fall 7). Mit dieser Annahme einer primären Typhlitis stimmt auch die Mitteilung von Plehn, der in Kamerun bei der Mehrzahl der an Dysenterie erkrankten Europäer bereits in den ersten Tagen, wo auch nach dem weiteren Verlaufe tiefer greifende Geschwüre kaum bestanden haben können, ausgesprochene Erscheinung einer Typhlitis sc. Perityphlitis beobachtete (cit. nach Scheube's Krankheiten der warmen Länder). Man wird gegen eine solche Auffassung den Einwand erheben, warum denn die Chirurgen bei ihren häufigen Appendicektomien so selten Erscheinungen einer Typhlitis wahrnehmen. Worauf ich erwidere, dass eben die Ausheilungsbedingungen im Coecum viel günstigere sind, als im Appendix und dass in dem Zeitpunkte, in dem wir den letzteren entfernen, das Coecum seit Wochen, Monaten oder Jahren wieder gesund ist. Uebrigens habe ich jüngst bei einer Frühoperation am 3. Tage eine solche Typhlitis direkt nachweisen können; der Pat. war nach Biergenuss am Sonntag mit Kolikschmerzen und Diarrhoe erkrankt, am Montag Temperaturerhöhung und lokale Druckempfindlichkeit, am Dienstag Ileocoecaltumor, der sich bei der Operation als das stark verdickte Coecum herausstellte, während der Wurmfortsatz nur leichte Zeichen der Stauung aufwies, sonst absolut keine Veränderung. Auffällig war, dass vom Moment der Operation hinweg Fieber, Schmerz, Tumor und Diarrhoe innerhalb 24 Stunden verschwunden waren. Eine solche Stagnation ist sicher eine häufige Ursache; es ist aber in derselben ein Circulus vitiosus gegeben, indem sie auch eine Folge jeder Appendicitis sein kann, denn sowie die Wand des Organs infiltriert

ist, stellt sich eine entzündliche Parese ein.

Nicht nur den Darm physikalisch (kaltes Bier) schädigende, sondern namentlich auch chemisch reizende Substanzen führen zu Entzündungen der Darmschleimhaut. Wir wissen aus der allgemeinen Pathologie, dass eine solche Entzündung meist durch Veränderung des Darminhalts, seltener infolge hämatogener Intoxikation oder Infektion hervorgerufen wird. Schon allzulanges Verbleiben der Ingesta kann unter dem Einfluss normal im Darm vorkommender Bakterien zu abnormen Zersetzungen führen, und damit kämen wir auf die Rolle der chronischen Obstipation für die Genese der Appendicitis zu sprechen (cf. die mitgeteilten Krankengeschichten). Eine solche giebt sicher mehr Gelegenheit zu zufälligem Hineingelangen von grösseren Kotmengen in den Wurmfortsatz, und sie wird überhaupt diesem Organ die Selbstreinigung erschweren, in der Weise, dass z. B. ein erstes Kotpartikelchen im Wurm nicht gleich wieder herausgestossen werden kann. Wird eine Attaque im Gegenteil durch Diarrhoe eingeleitet, so können durch abnorme Gährungen (unreifes Obst im Fall 28) die Einfuhr besonders pathogener Bakterien (verdorbene Speisen, „gelagertes Fleisch") in Frage stehen; beim Faulen von Eiweisskörpern bilden sich durch Bakterienwirkung Ptomaine.

Wer Taf. V—VI, Fig. 4 und 6, Taf. IX—X, Fig. 11 und 12 ansieht oder Taf. XI—XII, Fig. 17, in welch letzterem Falle ein perforierender Kotstein nur noch von Fibrinauflagerungen bedeckt war, der wird ohne Weiteres begreifen, in welcher Weise Traumen bei bereits bestehender chronischer Appendicitis akute Anfälle auslösen können: es kann ein Empyem platzen, ein Kotstein infolge eines Unfalles perforieren (cf. auch Fall 6). Das Trauma ist also nur die Gelegenheitsursache eines Aufflackerns des Processes bei schleichender, chronischer Entzündung. Ein solcher Fall wurde mir hereingebracht im Collaps mit allgemeiner Peritonitis, als deren Ursache der Arzt eine Darmruptur angenommen hatte. Irgend ein lokaler Befund war in dem Zustande des Pat. nicht zu erheben; doch glaubte ich bei der Geringfügigkeit des Unfalls (Fall auf den Bauch) die Diagnose auf Appendicitis perforativa stellen zu können, und der sofort ausgeführte rechte Flankenschnitt bestätigte dieselbe. Der Junge genas nach verschiedenen Komplikationen. Das „Trauma" der Palpation kann gelegentlich für die Deutung chronischer Appendicitiden pathognomonisch wichtig sein.

Als wichtiges Moment kommt schliesslich die Infektion des Appendix durch die infolge disponierender lokaler Ursachen parasitär gewordenen Saprophyten des Darmkanals hinzu. Nachdem Adenot[1]), Poncet, Jaboulay[2]), Talamon u. A. dem Bac. coli c. die Hauptrolle an derselben zugeschrieben, haben wir [Tavel und Lanz: über die Aetiologie der Peritonitis[3])] nachgewiesen, dass neben dem Colibac. dem Streptococcus die Hauptrolle zukommt und unsere an der Hand von 70 untersuchten Fällen erhobenen Befunde sind bestätigt worden durch Monod[4]), Dieulafoy[5]), Kümmell u. A., während Veillon und Zuber[6]) neuerdings wesentlich die Rolle der anaëroben Bakterien hervorheben. Lesage und Macaigne haben gefunden, dass Bac. coli seine Virulenz bei katarrhalischen Affektionen des Darms erhöht; doch ist eine solche Virulenzsteigerung gewisser Darmbakterien jedenfalls weniger wichtig, als eine Abschwächung des ihnen von Seiten der Darmwand entgegengesetzten Widerstandes. Das Primäre ist eine histologische Läsion der Wurmfortsatzschleimhaut: die Infektion ist der sekundäre Process. Gewöhnlich wird es sich um eine Fortleitungsentzündung im Anschluss an eine Enterocolitis, einen Typhus, eine Dysenterie, eine Darmtuberkulose handeln; dabei übernimmt indes nicht der specifische Infektionsträger die führende Rolle, sondern es kommt nach unseren Untersuchungen zumeist zu einer Streptomykose oder zu einer Colimykose. Tuberkulöse und aktynomikotische Appendicitis ist relativ selten.

Tritt die Appendicitis nach einer Angina (cf. Fall 1), nach Influenza (cf. Fall 5) auf, so werden die Infektionserreger durch Verschlucken in den Darm gelangen. Fortleitung der Entzündung von einer Salpingitis auf den Appendix habe ich 2mal beobachtet; viel häufiger ist das Umgekehrte der Fall.

Hämatogene Infektionen des Wurmfortsatzes sind selten, doch verfüge ich über 2 Beobachtungen, wo nach vorausgehenden infektiösen Processen Appendicitis auftrat, über 3 Fälle einer solchen bei Gelenkrheumatismus, und es ist bekannt, dass Gambetta einer im Anschluss an eine Phlegmone des Arms auftretenden Appendicitis zum Opfer fiel.

1) Soc. de. biol. 1891.
2) Revue de méd. 1892. Nr. 7.
3) Mitteil. aus Kliniken und med. Inst. der Schweiz. 1893. I.
4) Soc. de chir. Oct. 1895.
5) Bull. ac. méd. 1896.
6) Arch. de méd. exp. et d'anat. pathol. 1898. IV.

Völlig einwandfreie Folgerungen geben unsere mikroskopischen Befunde für die Aetiologie der Recidive uns in die Hand; die Mehrzahl unserer Figuren weisen Verhältnisse auf, welche die Bedingungen zu einem neuen Recidiv involvieren: ein Geschwür heilt mit narbiger Retraktion (cf. Taf. III—IV, Fig. 3) aus, wie dies aus der nebenstehenden Fig. 5 hervorgeht; Cirrhose des Wurms, Verdickung, Starrheit, Rigidität der Wand schädigt die Kontraktibilität des Organs (cf. Taf. VII—VIII, Fig. 7), durch Stenosen und Strikturen kommt es zu Dilatationen hinter denselben (cf. Fall 2, Taf. V—VI, Fig. 4 etc.), wie wir sie auch bei Stenosen im übrigen Darmtractus beobachten. Es entsteht ein Empyem, wie Fig. 6 illustriert, den Wurmfortstatz einer Patientin vorstellend, die nach einmaligem Anfall chronische Beschwerden behielt; von aussen sieht derselbe beinahe normal aus; aufgeschnitten zeigt die leicht dilatierte Kuppe eitrigen Inhalt infolge

Fig. 5.

Abnorm langer Wurmfortsatz mit einer Einknickungsstelle infolge einer Schleimhautnarbe. Der Patient hatte wegen dieser so unbedeutenden Verengerung innerhalb weniger Monate drei Anfälle von Blinddarmentzündung zu überstehen.

Fig. 6.

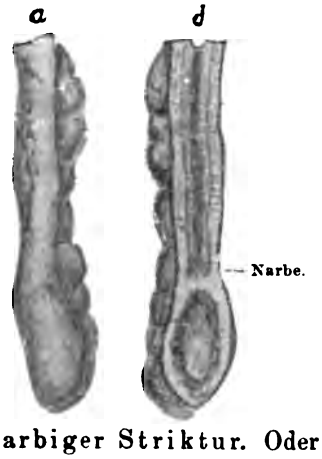

Fig. 7.

narbiger Striktur. Oder es bildet sich ein Kotstein, dessen Werdeprocess (Taf. IX—X, Fig. 13, 14 und Taf. XI—XII, Fig. 15, 16, sowie

Litteratur.

1) Beck, Appendicitis. Samml. klin. Vorträge 1898. Nr. 221. — 2) Dieulafoy, Apropos du diagnostic et du traitement de l'appendicite. Presse méd. 1899. Nr. 17. — 3) Lanz, Die Indikationen zur operativen Behandlung der Perityphlitis. Corr.-Bl. f. Schweiz. Aerzte 1901. Nr. 1. — 4) Ribbert, Beiträge zur normalen und path. Anatomie des Wurmfortsatzes. Virchow's Arch. Bd. 132. — 5) Roux, Revue méd. de la Suisse romande 1892. — 6) Sonnenburg, Pathologie und Therapie der Perityphlitis. Vogel. Leipzig 1900. — 7) Sudsuki, Beiträge zur normalen und path. Anatomie des Wurmfortsatzes. Grenzgebiete 1901. 516. — 8) Talamon, Appendicite et pérityphlite. Paris 1892. — 9) Zuckerkandl, Ueber die Obliteration des Wurmfortsatzes. Anat. Hefte Bd. IV. H. 1.

Erklärung der Abbildungen auf Taf. I—XIV.

Taf. I—II, Fig 1, Fall 1: Hyperplasie der Schleimhaut mit Erweiterung der Drüsen, Schwund der Lymphfollikel und perivaskulärer Infiltration. $^2/_3$ der Wanddicke von der Mucosa eingenommen.

Taf. III—IV, Fig. 2, Fall 2: Eiterbelag der Schleimhaut (chronischer, eitriger „Katarrh") ohne kleinzellige Infiltration.

Fig. 3, Fall 3: Hyperplastische Entwicklung der Schleimhaut mit konsekutiver Dilatation; Kotsteinbildung hinter einem Schleimhautwulst, narbiger Process hinter einem zweiten.

Taf. V—VI, Fig. 4, Fall 4: Eitriger Katarrh mit Infiltration der Mucosa. Striktur durch Granulationsgewebe, als deren Folgeerscheinung Empyem der Kuppe.

Fig. 5, Fall 5: Follikuläre Hyperplasie.

Fig. 6, Fall 6: Follikelabscesse. Bei a Perforation eines solchen ins Lumen der mit Eiter gefüllten abgeschnürten Kuppe (Empyem).

Taf. VII—VIII, Fig. 7a, b, c, Fall 9: Obliterationsvorgänge (Appendicitis obliterans).

Fig. 8a, b, c, Fall 10: Obliterationsvorgänge (Appendicitis obliterans).

Fig. 9, Fall 11: Distale Obliteration des Wurmfortsatzes. Eitriger Katarrh des proximalen Teiles.

Fig. 10a, b, Fall 12: Totale Obliteration des ganzen Wurmfortsatzes.

Taf. IX—X, Fig. 11, Fall 13: Chronische Appendicitis mit zwei Obliterationen, die zu Retention (Kotstein, Cyste) geführt haben.

Fig. 12, Fall 14: Perforation, die zu Obliteration und Cystenbildung geführt hat. Eitriger Katarrh des proximalen Teiles.

Fig. 13a, b, c, Fall 15: Strangulation des Wurmfortsatzes durch

Taf. I—II.

1.

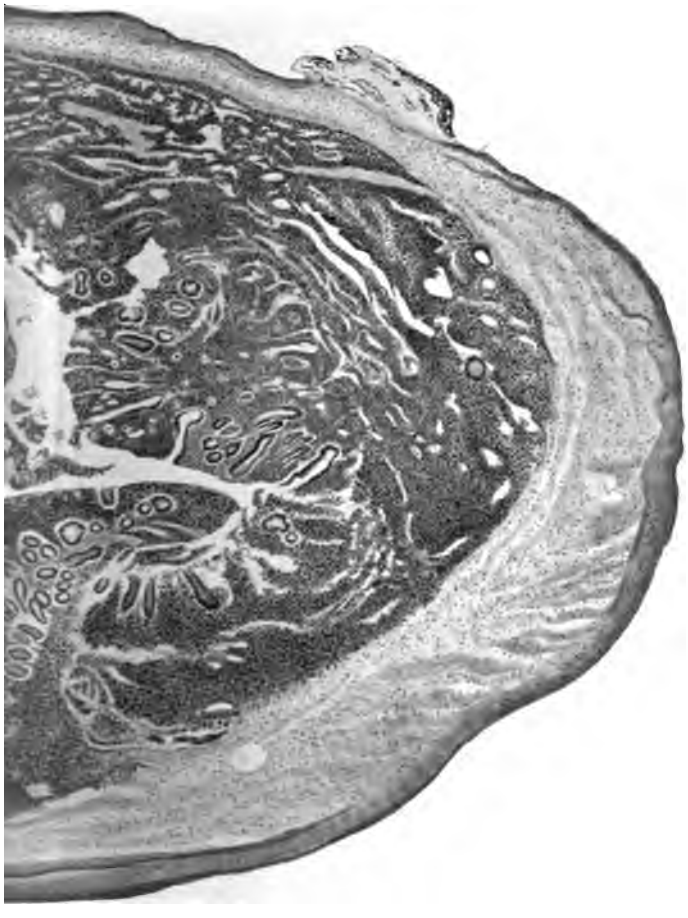

handlung in Tübingen.

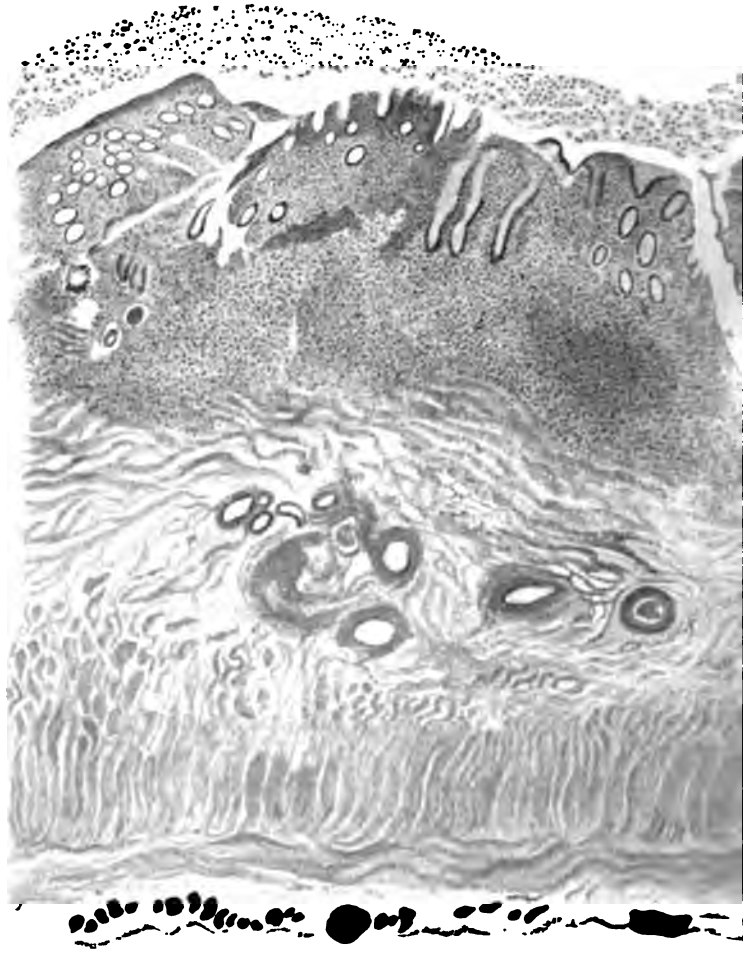

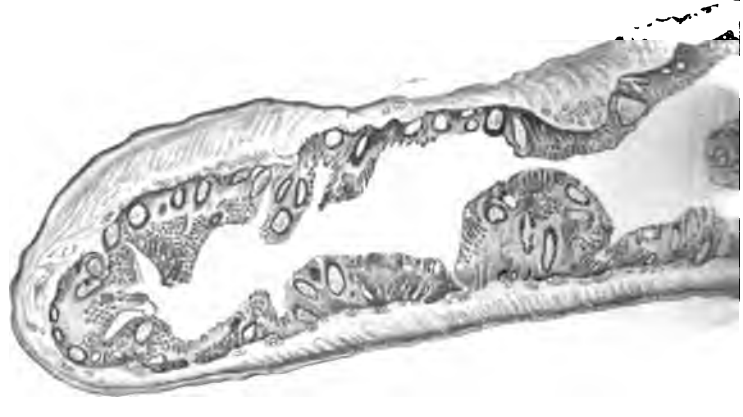

2.

3.

hhandlung in Tübingen.

7a.

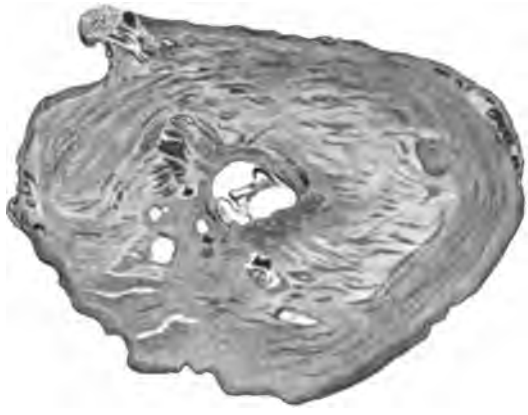

10a.

8a.

9.

Beiträge zur klinischen Chirurgie. XXXVIII.

H. Laupp'sche Bu

7b.

7c.

10b.

8b.

8c.

11.

12.

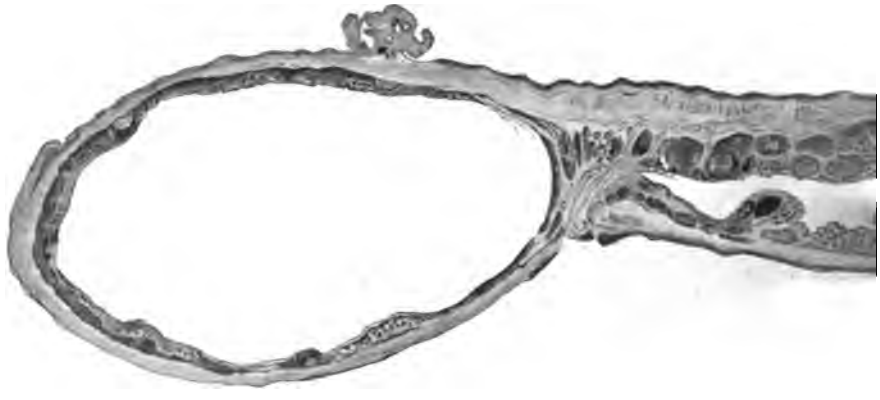

14.

13a.

13b.

13c.

15.

18.

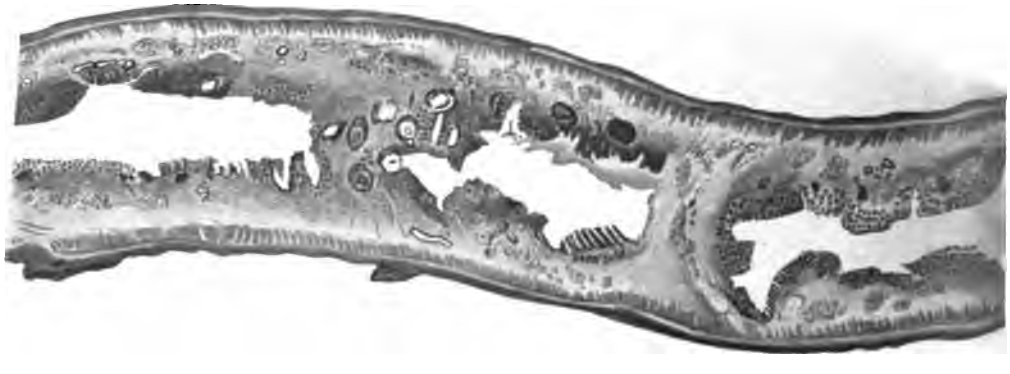

16.

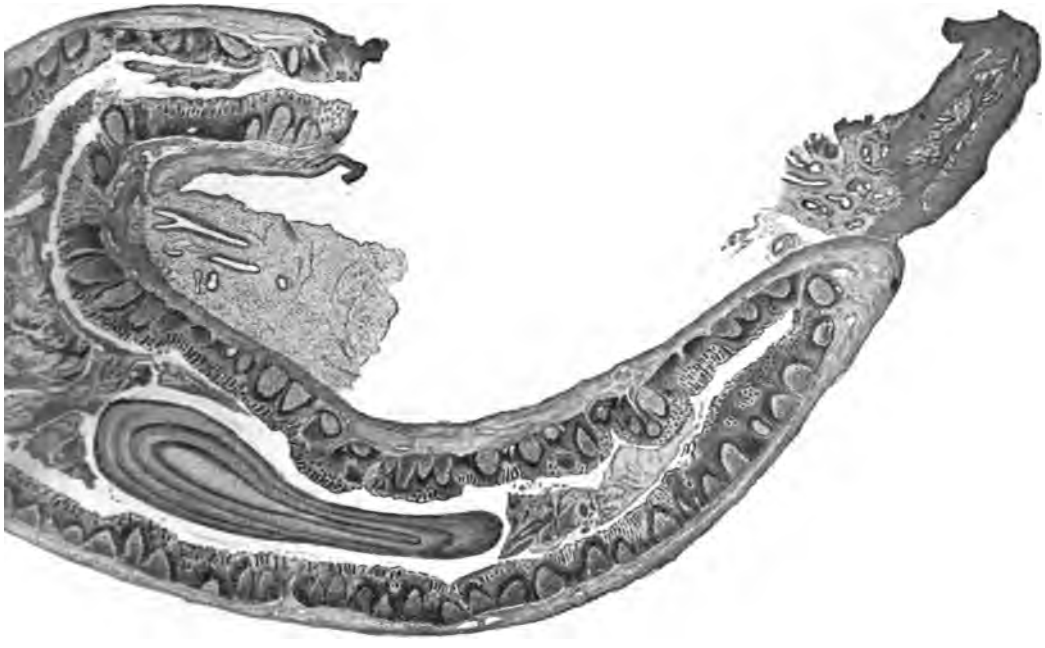

17.

19.

20.

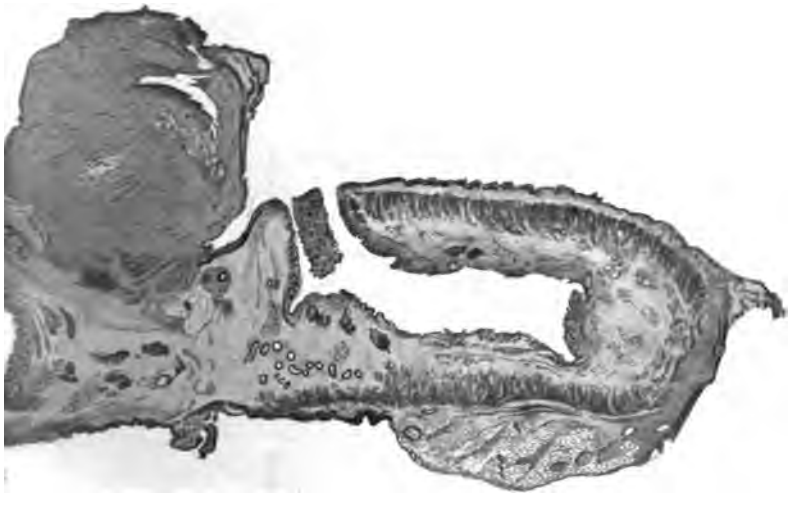

eine Bride an der Basis (a), b Schnitt durch die Mitte, c Schnitt durch die Kuppe, in der es zu Dilatation und Kotsteinbildung kommt.

Fig. 14, Fall 17: Stenosen und Kotsteinbildung. Schädigung des Epithels durch den grösseren Kotstein.

Taf. XI—XII, Fig. 15, Fall 18: Centrale Schleimhautschwellung mit Kotsteinbildung. Distale Abknickung infolge perforativer Adhäsionsbildung.

Fig. 16, Fall 19: Selbstamputation der Kuppe. Retention mit Kotstein infolge basaler Abknickung des Wurmfortsatzes.

Fig. 17, Fall 20: Kotsteine, deren grösster in Perforation begriffen ist.

Fig. 18, Fall 21: Perforation der Kuppe. Centrale Obliteration.

Taf. XIII—XIV, Fig. 19, Fall 22: Selbstamputation des Wurmfortsatzes in der Mitte infolge Perforation.

Fig. 20, Fall 23: Alte Perforation im mittleren Drittel des Wurmfortsatzes mit eingedicktem Abscess. Dahinter eine frische Perforation.

AUS DER

KÖNIGSBERGER CHIRURGISCHEN KLINIK

DES PROF. DR. GARRÈ.

II.

Ueber Wachstum und Architektur der unteren Femurepiphyse und oberen Tibiaepiphyse.

Ein Beitrag zur Röntgendiagnostik.

Von

Dr. **K. Ludloff,**

Privatdocent.

(Hierzu Taf. XV—XVII.)

Als eine der nächsten und wichtigsten Aufgaben der Röntgendiagnostik ist der frühe und sichere Nachweis von Veränderungen bei beginnender Knochenerkrankung, besonders der Tuberkulose zu betrachten. Dieser exakte Nachweis kleiner primärer Knochenherde würde von einschneidenden Folgen für die Therapie und die Indikationsstellung sein. Bei ausgesprochenen Schulfällen der Tuberkulose die pathologischen Veränderungen zu erkennen ist nicht schwer; aber trotzdem scheinen manche Befunde des Röntgenbildes nicht das Pathognomonische der Tuberkulose wiederzugeben, und manches, was als pathologisch gedeutet ist, stellt sich nach grösserer Erfahrung als normal, aber für den betreffenden Röntgendiagnostiker als unbekannt und unbeachtet heraus. Nicht zu selten wird z. B. der dunkle Fleck auf dem Negativ in der unteren Femurepiphyse als etwas Pathologisches angesehen. Durch die Beobachtung, dass dieser Fleck in der Femurepiphyse bei seitlicher Durchstrahlung des Knies manchmal beson-

ders auffiel, manchmal kaum zu erkennen war, wurde ich veranlasst, dieser Erscheinung systematisch nachzugehen. Zu diesem Zwecke wurden einige Röntgenphotogramme verschiedener Individuen in verschiedenen Altersstufen aufgenommen. Was bisher von Röntgenphotogrammen dieser Körpergegend vorlag, auch die aus dem jüngst erschienenen Atlas von Wilms und Sick, gab über verschiedene principiell wichtige Punkte keine genügenden Aufschlüsse. Es wurde Wert darauf gelegt, eine möglichst vollständige Reihe von Photogrammen der Kniee von 1 Jahre bis ins Greisenalter aufzustellen: dabei ist es ja von vornherein klar, dass während der Wachstumsperiode jedes Lebensjahr berücksichtigt werden muss, während nach dem 20. Jahre grössere zeitliche Zwischenräume erlaubt sind. Bei der Verfolgung dieses Zieles kam es dann zu verschiedenen Beobachtungen, die bei der Röntgendiagnostik bis jetzt noch nicht genügend allgemein verwertet zu sein scheinen, jedenfalls aber verdienen, einmal hervorgehoben zu werden.

Zu dem oben bezeichneten Zwecke sind also von gesunden Individuen im Alter von $^3/_4$, 2, $2^3/_4$, 3, $3^1/_4$, 4, $4^3/_4$, 5, 6, 7, 8, 10, 12, 15, 17, 25, 35, 38, 80 Jahren die gesunden Kniee radiographiert und in 3 Versuchsreihen zusammengestellt worden.

Bis auf eine Ausnahme sind alle weibliche Individuen. Der eine Knabe wurde in diese Reihe mit aufgenommen, weil dessen körperlicher Zustand besonders genau und lange beobachtet werden konnte.

Die I. Reihe auf Tafel XV gibt immer das rechte Knie in Seitenlage auf dem lateralen Condylus aufliegend wieder. Die Röhre hat genau über dem Condylus medialis gestanden.

Die II. Reihe auf Tafel XVI—XVII gibt beide Kniee, in Rükkenlage auf der Kniekehle dicht nebeneinanderliegend wieder. Die Röhre hat genau zwischen beiden Patellae gestanden.

Die III. Reihe (das rechte Knie in Seitenlage auf dem Condylus medialis liegend. Die Röhre hat über dem Condylus lateralis gestanden) ist hier nicht reproduciert worden, weil sich zu wenig Unterschiede von der I. Reihe ergaben.

Die Röntgenbilder zu diesen schematischen Zeichnungen werden an anderer Stelle als photographische Reproduktionen erscheinen, um die Uebereinstimmung der Schemata und Originale in den besonders hervorgehobenen Punkten darzuthun.

Die einzelnen Glieder der I. Reihe sind mit römischen Ziffern, die der II. Reihe mit arabischen Ziffern bezeichnet, und zwar gibt

die betreffende Nummer zugleich das Alter wieder, die Zahl hinter dem Komma bezeichnet die Vierteljahre.

Die I. Reihe enthält einige Glieder weniger als die II., weil es nicht möglich war, von den betreffenden Individuen gute Photographieen in Seitenlage aufzunehmen.

Die schematischen Zeichnungen wurden in der Weise angefertigt, dass auf Pauspapier von der Platte die Konturen und alle deutlichen und scharf begrenzten Knochenpartien durchgezeichnet wurden. Alle sonst vor Allem auffallenden Befunde wie besonders deutliche Knochenbälkchen wurden noch schematisch eingetragen und die Stellen, die auf der Platte die mehr durchscheinenden und mehr durchstrahlten Partien der Knochen, also die intensiv schwarzen Stellen, wiedergeben sollten, wurden durch punktierte Flächen wiedergegeben.

Wir wollen unser Augenmerk hauptsächlich auf den Oberschenkel richten und zwar auf die Epiphysenfuge, die Epiphysen und das untere Ende der Diaphyse; von der Tibia soll vorläufig nur die Epiphysenfuge selbst näher betrachtet werden:

Die Epiphysenfuge am Femur ist als verhältnissmässig breiter Spalt deutlich sichtbar bis XII inclusive; bei XV ist sie noch als schmälere Linie angedeutet, von XVII an ist sie vollständig verschwunden. Die vorhandene Epiphysenfuge erscheint bei II als ein einfacher, ziemlich glatt begrenzter Spalt, bei II, 3 zieht sich noch eine dunkle Linie durch dieselbe, bei III, 1, IV, IV, 3, VI, VII, VIII, X ist die Fuge begrenzt von zackigen, dicken, unregelmässigen, intensiv schwarzen Streifen. (Diese schwarzen Linien sollen die auf dem Negativ hell erscheinenden intensiveren Schatten gebenden Knochenverdichtungen darstellen.) Bei XV sind diese Streifen weniger ausgeprägt. Am meisten treten diese Streifen an und in der Epiphysenfuge bei III, 1, IV, VI, VIII und X hervor. Dasselbe Verhältnis findet sich an der Tibiaepiphyse wieder. Ueberraschend erscheint auf einmal bei XII eine neue Epiphysenfuge, die sich aus der Querfuge der Tibia schräg nach vorn unten fortsetzt und ein keilförmiges Knochenstück, die Tuberositas tibiae abgrenzt. Wenn wir bei XII dieses Knochenstück sicher als die Tuberositas erkennen, so sehen wir auch schon bei VII, VIII, X die ersten Anfänge dieser Fuge und des Knochenkernes. Bei XV ist nur noch ein geringer Rest der Fuge als durchsichtigere Partie sichtbar. Die Tuberositas selbst springt scharf aus der Tibiakante hervor. Bei XVI ist eine vollständige Verknöcherung eingetreten.

Die Epiphyse selbst erscheint bei allen mehr oder weniger als eine oder meistens zwei elliptische Flächen, die sich gegenseitig zum grössten Teil überdecken. Bei IV ist der grösste Durchmesser der Ellipse ungefähr gleich lang dem grössten sagittalen Durchmesser des unteren Femurrandes, von IV, 3 an überragt der hintere Teil der Ellipse immer mehr die hintere Diaphysenfläche. Von diesen beiden Ellipsen entspricht die central gelegene dem der Platte aufliegenden Condylus lateralis, die pheriphere und mehr nach unten und vorne reichende dem Condylus medialis, der weiter von der Platte ablag und daher vergrössert erscheint. Diese beiden projicierten Condylenbilder werden bei II 3, III 1, IV von mehr oder weniger zackigen, unregelmässigen Linien umgrenzt, ähnlich den Küstenlinien auf den Landkarten, und zwar erscheinen diese Zäckchen bei II 3, III 1 am deutlichsten am Condylus medialis, bei IV an beiden Condylen ziemlich gleichmässig. Bei II 3 und III 1 gleichen sie weit hervorragenden Protuberanzen.

Von VI an haben wir bis LXXX ganz glatte, scharfe Konturen der Condylen.

Von VIII an tritt eine andere Erscheinung an diesen Condylen-Konturen auf, nämlich eine deutliche Einsattelung ungefähr in der Mitte des Umfangs, so dass der Umriss, besonders des Condylus medialis, aus zwei verschieden gekrümmten Kurven besteht, eine vordere mit grossem Durchmesser, eine hintere mit kleinem Durchmesser. (Diese Thatsache hat ja bekanntlich Braatz zur Konstruktion seiner „Sektoren-Schiene“ geführt; uns interessiert hierbei aber vor allem, dass diese Condylengestalt erst mit dem achten Jahre erscheint.) Das Verhältnis dieser beiden Kurvenabschnitte scheint sich aber mit dem höheren Alter auch wieder zu ändern, denn bei VII ist der vordere Kurvenabschnitt viel weniger gekrümmt als bei LXXX. Wie weit aber hierbei die Projektionsverhältnisse eine Rolle spielen, lässt sich hier auf diese Weise nicht entscheiden. Soweit über den äusseren Umriss der Condylen.

In dem Condylus lateralis erscheint nun von II, 3 an auf dem Negativ ein schwarzer, ungefähr halbkreisförmiger Fleck, der dicht an der Epiphysenfuge liegt, von dieser aber durch die oben schon beschriebenen schwarzen Linien (Knochenverdichtungen) geschieden ist. Auf unseren schematischen Zeichnungen ist dieser Fleck wiedergegeben durch die punktierte Fläche.

Diese punktierte Fläche erscheint mehr oder weniger gross, mehr oder weniger scharf begrenzt von II bis XV, bei allen den

Oberschenkeln, bei denen die Epiphysenfuge noch persistiert.

Bei XVII ist die Fläche nur noch angedeutet, bei XXV bis LXXX erscheint wieder eine grössere punktierte Fläche, die aber etwas anders lokalisiert ist und immer mehr an Ausdehnung zunimmt und bis in die Diaphyse reicht.

Dieser Fleck nimmt bei II fast den ganzen Condylus lateralis ein, bei II, 3 und III liegt er aber schon mehr excentrisch, er bleibt, wie das dann von VI an schon deutlich wird, nun auf den vorderen Teil des Condylus beschränkt und nimmt einen immer kleineren Raum desselben ein, und da, wo schon der Kontur des Condylus die oben beschriebene Einsattelung zeigt, reicht er vorn nur bis zur Einsattelung, der hintere Teil des Condylus bleibt vollständig frei.

Die Grenzen dieses Fleckes werden von II an immer deutlicher und von immer dickeren Streifen umzogen (auf dem Negativ immer deutlichere, hellere Streifen von intensive Schatten gebenden Knochenverdichtungen). Bei IV, VI, VII, VII, X und XV ist noch ein parallel der Epiphysenfuge gerichteter Streifen in den Fleck eingesprengt. Von XXXV an geht dieser „Fleck" direkt über in den durchscheinenden Teil des Innenraums der Diaphyse.

An dem unteren Ende der Diaphyse kann man an den meisten Oberschenkeln deutlich den Knochenbalken der Spongiosa erkennen, die Richtungen der Balkenzüge sind wegen der vielen Ueberschneidungen nicht genau zu verfolgen, im allgemeinen erscheint eine Richtung von hinten oben nach vorn unten deutlicher hervortretend.

Bei III 1, IV 3, X, XVII, XXXV und LXXX treten deutlich einige Querbälkchen der Spongiosa zu Tage; bei allen ausser bei VII, VIII, XV und XXV sind diese Querbälkchen besonders deutlich an der Tibia; bei III 1 sind diese Querbalken mehr zu je einem Querband am Femur und Tibia zusammengedrängt. An der Tibia tritt bei VIII, X, XII, XV eine neue Gruppe von Knochenbalken hervor, die von dem Ort der Tuberositas tibiae schräg nach unten und hinten ziehen. Bei den Tibiae der älteren Individuen über XVII sind diese Balkenzüge nicht mehr genau zu verfolgen.

Wir kommen jetzt zur Betrachtung der Kniee in der Durchsicht von vorn nach hinten (Reihe II). Entsprechend dem Alter sind die einzelnen Paare von $^3/_4$—80 Jahre mit 0,3—80 bezeichnet.

Die Epiphysenfuge erscheint als deutlicher Spalt noch bei 12, bei 15 ist sie schon wesentlich verschmälert. Bei 17, 35, 38 ist sie nur an der Tibia noch als feine Linie angedeutet, bei 80 ganz verschwunden.

Von 0,3—8 sind wieder dicke, unregelmässige, zackige Streifen (cf. S. 66), an den beiden Begrenzungen der Fuge angelagert, und zwar am deutlichsten bei 2,3, 3,1, 4, 4,3, 5, 6, 7, 8, am meisten an den Tibiaepiphysenfugen. Von 3,1—8 fällt ungefähr in der Mitte der Tibiaepiphysenfuge eine knopfförmige Anschwellung auf, die hier bei allen auf beiden Seiten vorhanden ist.

Die Epiphyse erreicht erst von 7 an die Breite des unteren Femurendes und die allbekannte Gestalt der beiden Condylen mit der Fossa intercondyloidea zwischen beiden. Schon von 4,3 an erscheint der Condylus medialis sowohl im frontalen wie im vertikalen Durchmesser grösser. Während bis 15 die Condylen in dieser Projektion mehr rundliche Form haben, erscheinen die Konturen von 17 an immer eckiger, schon von 35 an geht die Unterfläche der Condylen mit einer scharfen Ecke in die Seitenwand über, dasselbe gilt von der Gelenkfläche der Tibia.

Bis 7 zeigt nun die Epiphyse in den einzelnen Altersstufen folgende Eigentümlichkeiten:

Zunächst was die Konturen anlangt, erscheint bei 0,3 die Epiphyse als querovale Fläche mit fein gezackter Grenzlinie, der Querdurchmesser kaum halb so gross als der des Femurendes, bei 2 ist der Querdurchmesser schon wesentlich grösser, an der m e d i a l e n Seite erscheinen beiderseits verhältnismässig grosse Zacken und Zähne; diese (Protuberanzen) sind besonders bei 2,3 und 3,1 am medialen Pol entwickelt. Bei 4 sind diese Protuberanzen beiderseits am l a t e r a l e n und m e d i a l e n Pol vorhanden. Bei 4,3 sind diese grossen Protuberanzen verschwunden, die Kontur ist schon glatt geworden, und von nun an entwickelt sich die Epiphyse mit glatten Konturen allmählich in die Breite und Höhe, bis bei 7 die bekannte Form und spätere Knochenknorpelgrenze erreicht ist.

Die innere Architektur der Epiphyse erscheint folgendermassen: Von 0,3—80 können wir eine feine Vertikalstreifung in der Epiphyse konstatieren, und zwar sind diese Vertikalstreifen schon bei 0.3 mehr in der l a t e r a l e n Hälfte sichtbar. Bei 2 ist schon ein recht deutlicher Unterschied zwischen medialer und lateraler Hälfte der Epiphyse, noch deutlicher ist diese Anordnung der Längsknochenbalken bei 2,3. 3. 3,1. Im Gegensatz zu dieser mit Längsbälkchen angefüllten lateralen Hälfte steht die mehr durchscheinende mediale Hälfte, die auf den schematischen Zeichnungen punktiert wiedergegeben ist. Erst von 4 an werden auch in der medialen Hälfte Längsbälkchen sichtbar. Von 5 an bis 80 sehen wir dann in der

Epiphyse 2 Gruppen von Längsbälkchen, eine breitere dichtere im Condylus lateralis und eine lockere im Condylus medialis. Zwischen diesen beiden Gruppen von Knochenbälkchen finden wir in der Mitte eine durchsichtige Stelle, wo die Knochenbalken wenig oder gar nicht sichtbar sind. Ausser dieser mittleren durchsichtigen Stelle finden wir noch zwei andere, eine kleine cirkumskripte am lateralen Pol des Condylus lateralis und eine grosse diffuse fast den ganzen Condylus medialis einnehmend. 4,3 fällt noch besonders dadurch auf, dass die durchsichtige Stelle sehr cirkumskript im Condylus medialis erscheint. Ausser diesen Vertikalbälkchen in der Epiphyse treten aber auch bei 2. 2,3. 3,4. 4,3 Querbälkchen in der Mitte auf, und von 5 an entwickeln sich in der Mitte der Epiphyse auch Schrägbälkchen. Von 17—38 sind die Querbalken nicht mehr zu verfolgen, erst bei 80 fallen sie wieder auf.

Am untersten Diaphysenende erscheint bei allen von 0,3 an die mediale Hälfte viel ausladender als die laterale und die Knochenbälkchen sind, so weit man sie überhaupt deutlich verfolgen kann. in der lateralen Hälfte dichter entwickelt als in der medialen, was mit der Architektur der Epiphyse ja übereinstimmt.

Bei einigen Diaphysen treten deutliche Querbälkchen zu Tage bei 2. 2,3. 3. 3,1. 4,3 und zwar bei allen mehr in der medialen Hälfte, nur bei 3,1 sind sie bandförmig quer über den Oberschenkel entwickelt, wie eine zweite Epiphysenlinie. Hier treten auch in der Tibia diese Querbalken hauptsächlich in der medialen Hälfte auf; bei 3,1 sind sie wieder bandförmig zusammengedrängt.

Was bedeuten nun die Befunde des Röntgenbildes? Wir müssen erklären:

1) Die zackigen unregelmässigen Begrenzungen der Epiphysenfuge an Femur und Tibia von II 3—VIII und von 2,3—8.

Wenn wir das Auftreten dieser Linien und Streifen als den radiographischen Ausdruck besonders energischer Knochenbildung an dieser Stelle auffassen, hätten wir dadurch konstatiert, dass von $2^3/_4$ bis 8 Jahren an diesen beiden Epiphysenfugen ein besonders energisches Wachstum stattfindet.

Besonders hervorzuheben ist dabei, dass an der Tibiaepiphysenfuge eine deutlich cirkumskripte Zone von Knochenbildung ungefähr in der Mitte der Fuge von $3^3/_4$ Jahr bis zum 8 Jahre zu sehen ist. die mit der Entwicklung der Eminentia intercondyloidea im besonderen Zusammenhange zu stehen scheint.

Von Wichtigkeit ist ferner, dass im 12. Jahre eine neue breite

Epiphysenfuge erscheint, die sich von der Querfuge der Tibiaepiphyse nach unten vorn abzweigt. Nach kaum sichtbaren Anfangsstadien im 7. und 8. Jahre wächst diese schnell bis zum 12. Jahre zu dieser ansehnlichen Tuberositas tibiae aus, die schon im 15. Jahre fast ganz verknöchert und im 17. Jahre gar nicht mehr von der Diaphyse zu trennen ist.

2) Die Protuberanzen und rauhen Konturen der Femurepiphyse bei 2, 2,3. 3,1. 4 und II 3, III 1, IV. Auch diese Erscheinung ist doch wohl nur der Ausdruck eines besonders lebhaft entwickelten cirkumskripten Knochenwachstums. Es sind das dieselben Vorgänge, wie sie z. B. bei der angeborenen Hüftgelenksluxation nach gelungener Reposition an dem neugebildeten Gelenk der reponierten Seite vorkommen (was an anderer Stelle noch besonders dargethan werden soll). Wenn wir das als richtig annehmen, so haben wir vom 2.—4. Jahre eine ganz besonders lebhafte Knochenentwicklung an der Femurepiphyse und zwar im stärksten Masse am Condylus internus im Alter von $2^3/_4$—$3^1/_4$ Jahren, während im 4. Jahre auch ein solches stärkeres Knochenwachstum am Condylus lateralis einsetzt. Dann beginnt eine langsamere und gleichmässigere Verknöcherung des übrigen Knorpels, bis im 7. Jahre die gewöhnliche Knochenknorpelgrenze erreicht ist, wie aus der fertigen Gestalt der Epiphyse ersichtlich ist.

3) Bleibt uns noch übrig, den „dunklen" Fleck in der Epiphyse auf den Kniebildern bei seitlicher Durchstrahlung zu erklären. Wenn wir aus der seitlichen Projektion und der Projektion von vorne nach hinten uns eine körperliche Vorstellung bilden, dann müssen die drei durchsichtigen Stellen der Epiphysen der Reihe II Taf. XVI—XVII bei Seitenlage des Knies auf den Condylus lateralis vertikal übereinanderfallen und bei Durchstrahlung auf der Platte diesen „dunklen Fleck" geben, den wir bei II—XV Taf. XV konstatiert haben.

Aus diesen Röntgenbildern geht also dann deutlich hervor, dass wir in der vorderen Hälfte der Femurepiphyse, quer durch den Condylus lateralis, hinter der Facies patellaris hindurch nach dem Condylus medialis hin einen ungefähr halbcylindrischen Raum haben, der von lockerer Spongiosa, in anderen Richtungszügen als den beiden Längszügen ausgefüllt ist; jedenfalls wenigstens sind in diesem Raum die Knochenbalken nicht in vertikaler oder sagittaler Richtung angeordnet. Ob nicht Balkenzüge hier liegen, die frontal oder schräg verlaufen, lässt sich nicht mit Bestimmtheit sagen; aus den Querstreifen auf 4—15 über der Fossa inter-

condyloidea möchte man es fast schliessen. Vergleichen wir z. B. die Bilder VIII—XV mit einem skelettierten Oberschenkel eines Erwachsenen, so trifft die Lage dieses Fleckes gerade auf die Gegend vor dem Epicondylus lateralis, wo sich zahlreiche Foramina nutritia finden. (Ich möchte hier noch einfügen, dass natürlich dieser Fleck auf dem Röntgenbild auch bei der seitlichen Lage des Oberschenkels auf dem Condylus medialis fast in derselben Ausdehnung erscheint.) Die gezackte Grenzlinie zwischen Fleck und hinterer Hälfte des Condylus lateralis bezeichnet demnach den Vorderrand des Epicondylus lateralis. Wenn wir nun die übrigen Beobachtungen, die grössere Durchsichtigkeit des Condylus internus, die dichteren Knochenbalken im Condylus externus noch berücksichtigen, so baut sich die Architektur der unteren Femurepiphyse so auf, dass zwei Züge von Knochenlängsbalken den unteren Teil des Oberschenkels durchziehen:

1) Ein schmälerer aber dichterer, der in der lateralen Hälfte des Femurs herunterzieht, in den Condylus lateralis eintritt und in diesen schleifenförmig nach hinten umbiegt, und mit der Schleife eine locker gefügte Spongiosa-Insel im vorderen Teil des Condylus lateralis umgreift, 2) ein breiterer aber lockerer gefügter, der auf der medialen Hälfte des Femur herabkommt, in den Condylus medialis eintritt und sich mehr fächerförmig ausbreitet und dann auch schleifenförmig im Condylus nach hinten umbiegt und ebenfalls in der vorderen Hälfte des Condylus medialis eine Insel lockergefügter Spongiosa umschlingt.

Nach den Röntgenbildern der Knochenarchitektur scheint demnach besonders der Condylus lateralis derjenige zu sein, der die Hauptstützfunktion aufnimmt und sie auf die Tibia überträgt, was ja auch nach anderen Beobachtungen angenommen wird.

Es bleibt noch übrig, nun eine Erklärung zu finden für das Auftreten der Knochenquerbälkchen bei 2. 2,3. 3. 3,1. 4,3 im unteren Ende der Femurdiaphyse und zwar hauptsächlich auf der medialen Seite. Wenn die vertikalen Bälkchen hauptsächlich die Stützfunktion haben und also in der Richtung von oben nach unten wirken, so müssten diese Querbalken auf einen Zug in querer horizontaler Richtung abgestimmt sein. Sie sind am deutlichsten sichtbar vom 2.—4. Lebensjahre, sie fehlen bei dem Mädchen von $^3/_4$ Jahren und auf allen Femurdiaphysen bei den Individuen über 5 Jahre bis auf 12. Bei 12 und 80 finden sie sich aber deutlich an der Tibia wieder. Dieses Fehlen bei den älteren Kindern liegt

wohl daran, dass sie hier wegen der grösseren Dichte der Knochen nicht mehr so sichtbar sind, wie bei den oben angeführten jungen Altersstufen, bei denen ja die Architektur besonders deutlich erscheint. Bei 80 müssen sie natürlich deswegen wieder besonders auffallen, weil hier schon wieder ein Schwund der Knochenmassen stattgefunden hat und sie nicht mehr überdeckt werden. Charakteristisch scheint demnach der Umstand zu sein, dass das Kind, welches das Gehen nöch nicht gelernt hat, keine Querbalken aufweist, die Kinder, die schon laufen, eine deutliche Entwickelung zeigen! Wenn wir nun bedenken, welch grosse Zahl von K o m p o n e n t e n beim Gehen beansprucht werden, besonders, dass doch eine besondere Hemmungsvorrichtung vorhanden sein muss, dass die Oberschenkel nicht nach innen im Kniegelenk abgebogen werden, dass kein Genu valgum entsteht (denn aus der ganzen Konstruktion des Oberschenkels geht eigentlich die Neigung zum Genu valgum hervor); so erhellt aus diesen Linien, dass hier Zugkräfte angreifen, die gegen das Genu valgum kämpfen. Die Gelenkkapsel wird über dem Condylus medialis gespannt, diese Spannung setzt sich fort durch die Insertion der Gelenkkapsel auf die innere Knochenarchitektur der unteren Diaphyse und führt zu lokaler Verstärkung der Knochenquerbalken, dasselbe gilt von den Querbalken der Tibia.

Besonders instruktiv ist 3, 1 mit der bandförmigen Anordnung der Querbalken. Diese Querbalken ziehen sich da quer durch die untere Diaphyse und obere Tibia, wo die Ligamenta lateralia (internum et externum) ansetzen.

Kurz und gut diese Querbalken entstehen durch den Reiz des queren Zuges durch bestimmte Bänder der Gelenkkapsel, besonders deutlich beim wachsenden Individuum. Etwas Aehnliches gilt von den Querstreifen über der Incisura intercondyloidea. Da die Eminentia intercondyloidea und das Tuberculum intercondyloidea laterale und mediale, wie ein Keil in die Incisura hineindrücken und bei immer znnehmender Körperlast beim wachsenden Knochen, immer mehr die Condylen auseinander zu drücken suchen, so ist hierdurch eine Gegenwirkung gegeben. So finden wir sie besonders da, wo die beiden Condylen schon knöchern differenziert sind, also hauptsächlich von 4,3 an. Besonders beachtenswert bleibt noch der Schrägstand der Balken z. B. bei 5, 6 Jahren. Und zwar ist die Schräge immer so angeordnet, dass die Balken von der unteren medialen Seite des Condylus lateralis nach der oberen medialen Seite des Condylus medialis verlaufen. —

Wir hatten vorhin den „dunklen Fleck" in der Oberschenkelepiphyse bis XV (Taf. XV) verfolgen können, so lange noch die Epiphysenfuge persistiert; im 17. Jahre ist er fast ganz verschwunden. Dann erscheint bei XXV wieder ein ähnlicher Fleck, eine durchsichtigere Stelle, vergrössert sich bei XXXV und ist am ausgedehntesten bei LXXX, bei den beiden letzteren geht er direkt ins Diaphyseninnere über. Dieser Fleck bei XXV u. ff. unterscheidet sich dadurch wesentlich von dem der jüngeren Oberschenkel, dass er an seinen Grenzen der Zonen stärkere Knochenproduktion entbehrt, wie solche deutlich bei IV—XV nachzuweisen sind. Wenn wir diesen „Fleck" bei LXXX als ein charakteristisches Merkmal seniler Rareficierung des Knochengewebes ansehen müssen, so geht aus diesen Bildern hervor, dass diese senile Knochenatrophie beim Weibe schon bei 35 Jahren deutlich nachzuweisen ist und die ersten Anfänge dieser regressiven Metamorphose schon im 25. Jahre angedeutet sind. Dieser Fleck kann also je nach seinem feinen Aussehen der radiographische Ausdruck des noch bestehenden Knochenaufbaues oder schon eingetretenen Knochenabbaues sein.

So können wir die Untersuchungsresultate dieser Arbeit nach zwei Richtungen hin verwerten. Erstens sollte die Arbeit im Hinblick auf die Röntgendiagnostik zeigen, dass mehrere scheinbar pathologische Befunde, wie die Protuberanzen an den Condylen im 2.—4. Lebensjahre und der „dunkle Epiphysenfleck" ganz normale Befunde sind, die man kennen muss, wenn man nicht diagnostische Irrtümer begehen will.

Zweitens konnten mit Hilfe von Röntgenbilderreihen bestimmte anatomische Thatsachen auf einfache und sichere Weise festgelegt werden. Was deswegen besonders wertvoll ist, weil es gewöhnlich dem Anatomen nicht vergönnt ist, seine Studien an normalen kindlichen Kadavern in diesem Alter zu machen. Diese Resultate aus den Röntgenbildern sind folgende:

1) Die Epiphysenfuge am unteren Femur- und oberen Tibia-Ende persistiert bis zum 15. Jahre; an diesen Fugen tritt von $2^3/_4$—8 Jahren ganz besonders lebhafte Knochenproduktion ein. Von 7.—15. Jahre entwickelt sich sehr schnell die Tuberositas Tibiae.

2) Der Condylus medialis wächst besonders rapide von 2 bis $3^1/_4$ Jahren, der Condylus lateralis dagegen im 4. Lebensjahr, von da an tritt eine gleichmässigere Vergrösserung der knöchernen Condylen auf.

3) Der Condylus medialis erscheint auf dem Röntgenbild grösser

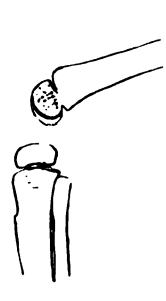

II

II,3

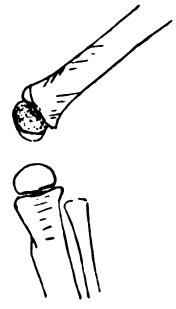

III

III.1

VI

VII

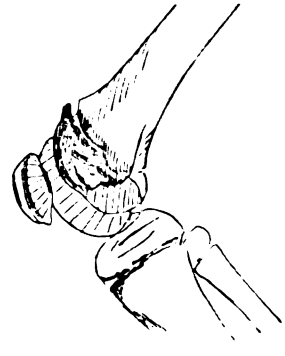

VIII

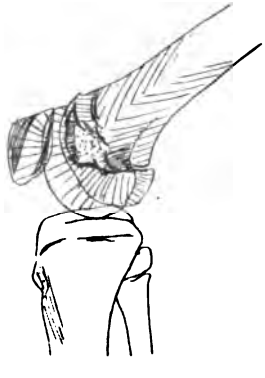

XV

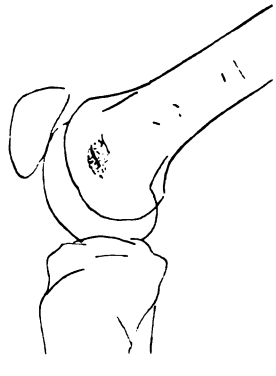

XVII

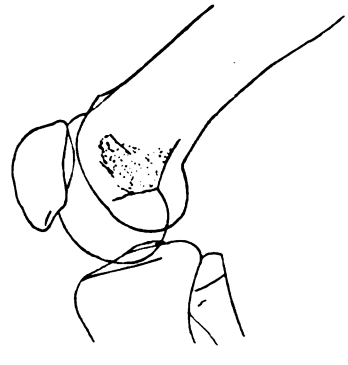

XXV

Beiträge zur klinischen Chirurgie. XXXVIII.

H. Laupp'sche Buchhandlung in Tübingen.

Taf. XV.

IV

IV,3

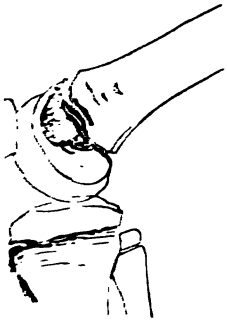

X

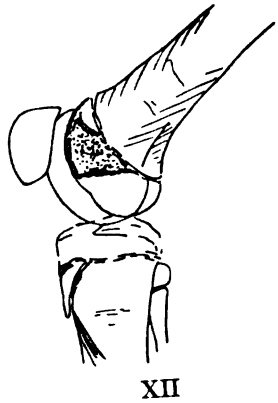

XII

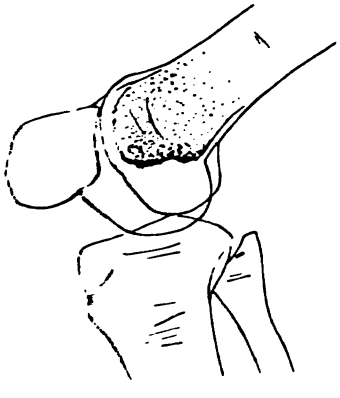

XXXV

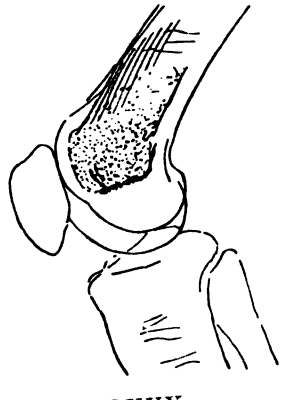

LXXX

II

VI

XV

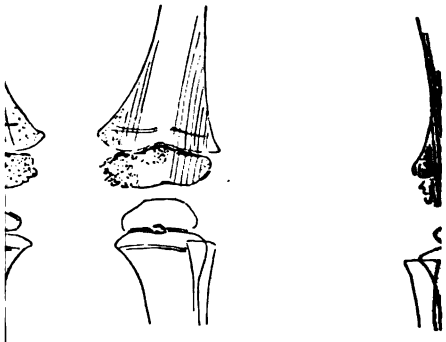

3,1

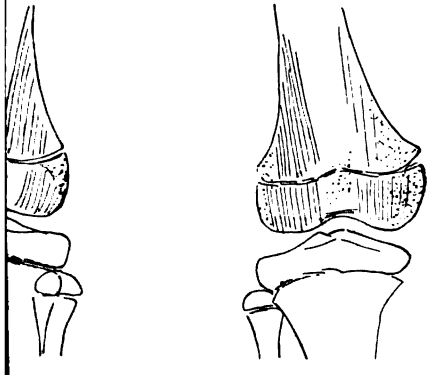

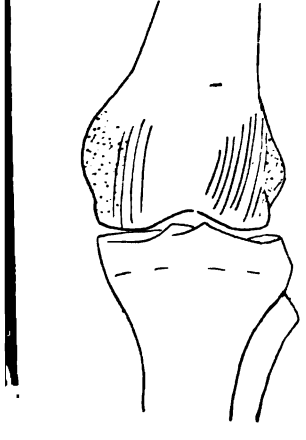

35

3.1

35

B

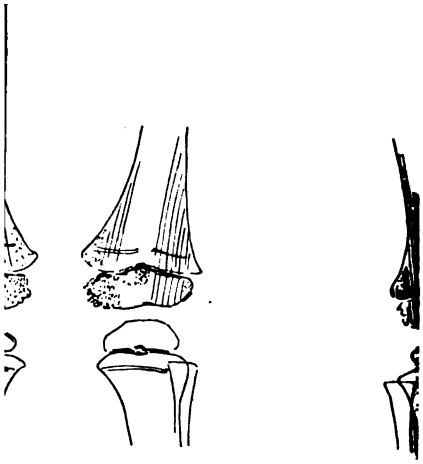

3,1

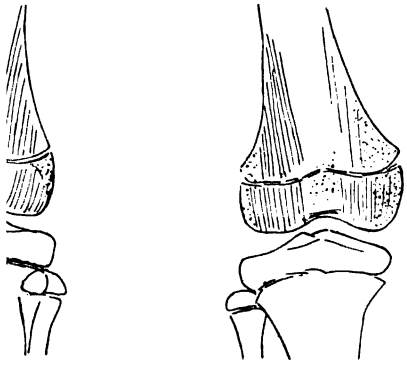

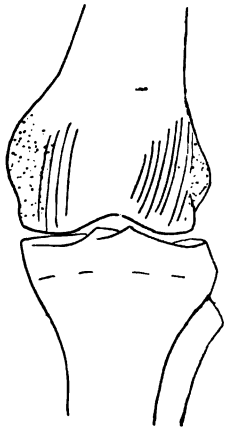

35

und von weniger dichter Spongiosa aufgebaut als der Condylus lateralis.

Der Condylus lateralis zeigt eine stärkere und dichtere Entwicklung von Längsknochenbälkchen als der Condylus medialis.

4) In der vorderen Hälfte der Condylen bleibt in querer frontaler Richtung ein Raum ausgespart, in dem keine Knochenlängs-(vertikal)bälkchen sichtbar sind.

5) Vom 2. Lebensjahre an entwickeln sich besonders auffallende Querbälkchenzüge in der untern Femur- und obern Tibiadiaphyse, besonders deutlich bei 3,1 (Taf. XVI—XVII).

6) Sobald die beiden Condylen sich knöchern von einander differencieren, treten in der Incisura intercondyloidea Quer- und Schrägbalkenzüge auf.

7) Vom 25. Jahre an erscheinen in der Femurepiphyse schon die ersten „Merkmale über Knochenatrophie".

Diese Befunde scheinen mir nicht ohne Wichtigkeit für das Verständnis mannigfacher pathologischer Vorgänge am Knochen zu sein. Diese Untersuchung sollte die Vorarbeit sein, um einerseits das Thema der primären Lokalisation der Knochen- und Gelenktuberkulose speciell des Knies mit Hilfe der Röntgenphotographie an einem grösseren Untersuchungsmaterial, wie es sonst mit andern Methoden möglich ist, bearbeiten zu können; wie es scheint, spielen bei der Lokalisation gerade die lockerer gefügten Teile, die auf dem Röntgenbild durchscheinenderen eine besondere Rolle (nach einer oberflächlichen Schätzung unseres Materials wird besonders gern der Condylus medialis befallen). Andererseits scheinen diese angeführten Beobachtungen auch nicht ohne Rückwirkung auf die Auffassung von Genu valgum und andere Knochendeformitäten zu sein. Ferner ist beabsichtigt, dieser Reihe von weiblichen Knieen noch eine ebensolche von männlichen folgen zu lassen. Gerade das Röntgenbild scheint berufen, feinere Unterschiede in der Knochenarchitektur beider Geschlechter aufzudecken, ebenso wie es durch das Röntgenbild möglich ist, feineren Veränderungen der auf- und abbauenden Metamorphose des Jugend- und Greisenalters nachzugehen. Besonders für derartige Processe wie die Arthritis deformans wäre es nicht unwichtig, zeigen zu können, in welchem Verhältnis hier diese pathologischen Befunde zu den „Alterserscheinungen" stehen.

AUS DEM

STÄDTISCHEN KRANKENHAUSE
ZU KARLSRUHE.

CHIRURG. ABTEILUNG: PROF. DR. v. BECK.

III.

Ueber tiefsitzende Lipome.

Von

Dr. **Karl Dertinger,**
Assistenzarzt.

(Mit 2 Abbildungen.)

Es liegt in der Natur der Sache, diejenigen Neubildungen, welche, wie die Sarkome und Carcinome, das pathologisch-anatomische und klinische Interesse besonders in Anspruch nehmen, mehr in das Bereich der Diskussion zu ziehen, während die Seltenheit und relative Gutartigkeit es erklärlich erscheinen lassen, dass die im folgenden abgehandelten Geschwülste, die tiefsitzenden Lipome, bis jetzt wenig in der Litteratur berücksichtigt worden sind.

In den letzten 4 Jahren hatte Herr Professor Dr. von Beck Gelegenheit am Karlsruher städtischen Krankenhause 12 Fälle von tiefsitzenden Lipomen zu beobachten und operativ zu behandeln, und ich glaube, dass es nicht uninteressant ist, durch Veröffentlichung derselben einen weiteren Beitrag zur Kenntnis dieser Geschwülste zu liefern.

1. Betrifft ein neugeborenes Mädchen, welches eine gänseeigrosse Geschwulst der Hinterhauptsgegend mit auf die Welt gebracht hatte und deshalb von dem Vater am Tage nach der Geburt in das Krankenhaus eingeliefert wurde. Von der Spitze der Lambdanaht bis in den Nacken

hing eine weiche elastische Geschwulst, von verschieblicher Haut bedeckt, beim Schreien grösser und praller werdend, aber ohne Pulsation. Die Basis der Geschwulst ist breit, liegt zwischen der Spitze der Lambdanaht und der Protuberantia externa; an der Geschwulstbasis sind deutlich Knochenränder fühlbar, und scheint der Tumor sich strangförmig nach dem

Fig. 1.

Schädelinnern fortzusetzen. Sonst am Kopf breite Fontanellen und auffallende Diastase der Koronar- und Sagittalnaht, am Foramen magnum und Wirbelsäule nichts Abnormes. Bei Kompression der Geschwulst keine Konvulsionen oder Lähmungen. Flüssigkeit im Tumor nicht nachweisbar.

Um klar zu sein, ob es sich um eine Geschwulst handelt, welche mit dem Schädelinnern in Verbindung steht und einer Kephalocele entspricht, wurde eine Röntgenaufnahme des kindlichen Kopfes gemacht, welche ergab, dass der Tumor rein extracraniell sitzt, eine Knochendelle an der Basis bewirkt hat und der Schädel keine abnorme Lücke aufweist. Daraufhin wurde der Tumor als ein kongenitales Lipom oder Fibrom angesprochen und mit der Operation gewartet, bis das Kind 3 Monate alt war.

Am 27. II. 99 Exstirpation des in einer Knochendelle am Os occipitale fest aufsitzenden weichen Tumors, der eine dünne mit stark erweiterten Venen durchzogene Kapsel aufweist. Keine Lappung. Der aufgeschnittene Tumor besteht aus Fettgewebe, im Centrum fibröse Faserung, radiär ausgehend von der Stelle, an welcher der Tumor fest auf dem Knochen aufsass. Starker Gefässreichtum.

Mikroskopisch grosse Fettzellen mit randständigen Kernen, dazwischen Züge sehr kernreichen Bindegewebes und zahlreiche stark erweiterte Blutgefässe. — Heilung per primam.

2. 20j. Arbeiter mit Anschwellung der linken Halsseite unter dem Kopfnicker; die Geschwulst besteht schon seit 10 Jahren, ist aber in der

letzten Zeit grösser geworden und bewirkte Schweratmigkeit beim Heben und Tragen von Lasten, seit einigen Monaten Heiserkeit.

Unter dem Musc. sternocleid. sin. befindet sich eine hühnereigrosse, ziemlich harte, etwas höckerige Geschwulst, nur wenig beweglich und gegen die Medianlinie zu sich ausdehnend. Verdrängung des Kehlkopfes nach rechts. Parese des linken Stimmbandes. Dunkle Pigmentierung der Körperhaut und zahlreiche erbsen- bis haselnussgrosse Hautlipome der Schultern und des Rückens. Der Tumor wurde für ein Lymphdrüsentumor oder eine aberrierte Struma gehalten.

9. X. 1900 Freilegung des Tumors durch Längsschnitt an der vorderen Seite des Musc. sternocleid. Der Tumor sitzt auf der Gefässscheide auf, ist an der Vena jugularis interna adhärent und lässt sich nur sehr schwer ausschälen. Die Gestalt ist spindelförmig und gehen von dem Tumor drei derbe Fortsätze aus, einer nach oben zwischen die Querfortsätze des 2. und 3. Halswirbels, einer nach unten vor die Trachea und der dritte quer zwischen Kehlkopf und Oesophagus. Stumpfe Auslösung der Fortsätze und Exstirpation mit dem Haupttumor. Normaler Heilverlauf.

Der Tumor ist 7 cm lang, 5 cm breit, 4 cm dick und ist von einer Bindegewebskapsel umhüllt; er besteht aus Fettgewebe mit angedeuteter Lappung, central weissliche Bindegewebsfasern, nirgends Lymphdrüsenreste. Die Fortsätze sind mit derber Kapsel umgeben und zeigen rosenkranzähnliche Lipomverdickungen. Mikroskopisch fand sich Fettgewebe und reichlich kernhaltiges Bindegewebe, ausgehend von dem Sitz des Lipoms an der Gefässscheide.

3. Hagere 46j. Frau, will seit $1^1/_2$ Jahren eine allmähliche Hervorwölbung der Unterschlüsselbeingegend rechts bemerkt haben und Auftreten einer Geschwulst unter dem Brustmuskel daselbst; seit vier Monaten Bildung eines derben Knotens in der Brustdrüse. Deshalb Aufsuchen des Arztes.

Sehr magere Frau zeigt unter dem Musc. pectoral. dext. eine die Mohrenheim'sche Grube ausfüllende weiche Geschwulst, die nach der rechten Achselhöhle, entlang den grossen Gefässen, einen gänseeigrossen Fortsatz entsendet. In der linken Brustdrüse ein taubeneigrosses Cystadenom.

Am 18. VI. 1900 operative Entfernung des fast zweifaustgrossen, von der Gefässscheide der Vena und Arteria axillaris entspringenden zweilappigen Lipoms, das mit einem Zapfen unter das Schlüsselbein, mit einem zweiten grossen Fortsatze in die Achselhöhle hineinreicht. Amputatio mammae sinistrae. Heilung p. p.

Das exstirpierte Lipom ziemlich fest, enthält fibröse Stränge im Innern und ist sehr gefässreich.

4. 24j. Taglöhner bemerkt seit 3 Jahren eine langsam wachsende

Geschwulst in der linken Schulterblattgegend, seit 3 Monaten Behinderung im Tragen schwerer Lasten.

12. VI. 02. Kräftiger Mann; zwischen linkem Schulterblatt und Wirbelsäule befindet sich eine grosse längsovale Geschwulst von derber Beschaffenheit, von 13 cm Länge und 6 cm Breite. Bei Bewegung und Anspannung des Musculus trapezius flacht sich die Geschwulst ab und ist weniger gut fühlbar. Bei Erschlaffung des Muskels ist die Geschwulst auf der Unterlage verschiebbar. Die Hautdecken sind abhebbar. Klin. Diagnose: Tiefsitzendes Lipom der Rückenmuskulatur.

Operation am 16. VI.: Längsschnitt über der Höhe des Tumors, derselbe liegt unter dem Musc. trapezius auf dem Musc. longiss. dorsi und erstreckt sich mit seinem breiten gefässreichen Stiel bis zu den Querfortsätzen der Brustwirbelsäule. Exstirpation des Lipoms. Dasselbe zeigt mehrlappigen Bau und in seinem Innern fächerförmig angeordnete Bindegewebsstränge. Schluss der Operationswunde durch Naht. Heilung per primam.

5. Betrifft einen 59j. grossen starken Herrn, der erst seit einem Jahr an rheumatischen Schmerzen am Rücken leidet; seit 2 Monaten heftige linksseitige Intercostalneuralgien im VII. Intercostalraum. Schmerzen beim Bücken nach vorne oder nach links, beim langen Stehen, beim Erheben der Arme und beim Heben schwerer Lasten, Gefühl von Versteifung der Brustwirbelsäule. Seit einem Monat besteht eine fluktuierende Anschwellung unter der Rückenmuskulatur, deshalb Aufnahme in das Krankenhaus.

Kräftiger starker Mann, angeblich in letzter Zeit Abmagerung. Emphysem der Lunge, Haltung steif, Bücken vorsichtig, bei seitlicher Beugung nach links ausstrahlende Schmerzen im VII. und VIII. Brustwirbel. Vertikale Kompression der Wirbelsäule daselbst auch schmerzhaft. Processus spinosi nirgends druckempfindlich. Unter dem langen Rückenmuskel links in der Höhe des VII. und VIII. Brustwirbels findet sich eine längliche, fluktuierende, nicht verschiebliche Anschwellung, ziemlich stark druckempfindlich, nur undeutlich der Palpation durch ihre tiefe Lage zugängig. In der Familie Tuberkulose, Verdacht auf Caries proc. transv. vert. dors. VIII mit Senkungsabscess unter der Rückenmuskulatur.

27. I. 1900 handbreit links von der Wirbelsäule 12 cm langer Längsschnitt schichtweise durch den Musc. latiss. dorsi, Fascia lumbo-dorsalis, Musc. longissim. dorsi, unter welchem sich kein Abscess fand, aber ein hühnereigrosses festes Lipom, welches den Musc. intercost. externus des VIII. Intercostalraumes durchsetzte, zur Hälfte subpleural lag und mit seinem Ursprungszapfen zwischen den Querfortsätzen des VII. und VIII. Brustwirbels festsass.

Die Ausschälung des Lipoms war sehr mühsam und von ziemlich starker Blutung zwischen den beiden Querfortsätzen her begleitet; Tam-

ponade der Wundhöhle, Hautnaht. Nach der Lipomexstirpation Verschwinden der Schmerzen, gute Wundheilung, keinerlei Bewegungsstörung der Wirbelsäule, keine Intercostalneuralgien mehr.

6. 54j. Mann wird eingeliefert wegen chronischen Lungenleidens und zwei Geschwulstbildungen in der rechten und linken Lendengegend, die langsam entstanden sind und in der letzten Zeit spannende Schmerzen machen. Nach Angaben des Patienten besteht die Geschwulst in der rechten Lendengegend seit 8 Jahren, links seit 1½ Jahren, seit 3 Wochen Stechen und Spannen an den Tumorstellen, besonders beim Husten. Ueber den Lungen Emphysem, chronische Bronchitis, Bronchiektasien: Herzverbreiterung. Keine Tuberkulose. Mann untersetzt, fettreich. In beiden Lendengegenden symmetrisch liegend, links eine faustgrosse flache Schwellung, Haut und Muskulatur über der Anschwellung, tiefliegende Fluktuation. Diagnose: tiefe Lumballipome.

2. X. 00. Beiderseits Schrägschnitt über der Schwellung, rechts durch den Musc. obliquus ext. und int. abdom. und Musc. transv.. unter diesem auf der Fascia transversa liegend ein grosses dreilappiges Lipom mit stark gefässreicher Kapsel und enorm erweiterten Venen. Zwei Lappen liegen in der vorderen und seitlichen Lumbalgegend, der dritte, ziemlich breite, nach hinten mehr sich zuspitzende Lappen liegt gegen die Wirbelsäule unter dem tiefen Blatt der Fascia lumbodorsalis auf dem Musc. quadratus lumbor. und setzt sich mit seinem Endzapfen bis zum Proc. transversus des zweiten Lendenwirbels fort, dort fest anhaftend. Exstirpation durch den starken Gefässreichtum erschwert. Tumor besitzt Kindskopfgrösse. Links sitzt das spindelförmige, ungefähr faustdicke Lipom zwischen dem Musc. obliquus intern. und dem Musc. transv. abdom. und lässt sich leicht ausschälen. — Heilverlauf normal.

Fig. 2.

Im rechtsseitigen Lipom mikroskopisch Fettgewebe mit reichlichem kernreichen Bindegewebe und zahlreichen Gefässen, links reines Fettgewebe.

7. 6jähriger Junge hat seit der Geburt eine nussgrosse, knotenförmige Verdickung in der Tiefe der Bauchdecken unterhalb der Mitte zwischen Nabel und Schamfuge, die stetig aber langsam wuchs und mehr nach der Oberfläche zu kam. Nach einem Fall auf den Leib rasche Vergrösserung, besonders nach oben, Derberwerden der Geschwulst und Auftreten von

heftigen Schmerzen.

Kräftiger Knabe, in der Medianlinie vom Nabel bis zur Symphyse eine über mannsfaustgrosse, weiche Geschwulst mit härteren seitlichen Partien von grosser Druckempfindlichkeit, Tumor wenig verschieblich, Haut über demselben gut abhebbar. Diastase der Musc. recti. Klinische Diagnose: Tiefes Lipom der Bauchdecken mit Blutung und Entzündung in denselben.

19. I. 1899. Medianer Längsschnitt, nach Durchtrennung der verdünnten und verbreiterten Linea alba quillt ein dreilappiges fast kindskopfgrosses Lipom hervor von gefässreicher Kapsel umzogen, zwei Lipomlappen entsprechen dem von aussen fühl- und sichtbar gewesenen Tumorabschnitt, während der dritte Lipomlappen den prävesikalen Raum ausfüllt. Beseitigung der Diastase durch versenkte Naht, Zapfennaht der Haut. Heilung per primam.

Tumor auf dem Durchschnitt hauptsächlich aus Fettgewebe bestehend an einzelnen Stellen stark erweiterte Gefässräume und Lymphspalten, in den beiden oberen Geschwulstlappen diffuse Blutungen, fibröse Verhärtungen. Mikroskopisch: Fettgewebe, zahlreiche Gefässentwicklungen, Lymphspalten, frische und alte Blutungen, um dieselben kleinzellige Infiltration und Bindegewebsentwicklung.

8. W. H., 49 J. Lipom des Samenstrangs und der Tunica vaginalis propria testis. Die Beobachtung ist von Lossen in diesen Beiträgen (Bd. XXXV. S. 154) ausführlich mitgeteilt.

9. J. K., 22j. Mädchen. Vor 1 Jahr Quetschung der rechten Hand in einer Maschine und angeblich Bluterguss in den Kleinfingerballen. Seit 2 Monaten vermehrte Schmerzen in der Kleinfingerseite rechts, besonders beim Beugen des 5. Fingers. Das Mädchen bemerkte eine auffallende, langsam zunehmende Verdickung im rechten Kleinfingerballen.

5. XII. 01. Der Kleinfingerballen der rechten Hand ist etwas verbreitert und verdickt, in der Tiefe ist eine runde, ziemlich feste, kirschgrosse Tumormasse fühlbar, die mit Beugung des 5. Fingers flacher wird und schmerzt. Bei Faustbildung wird der 5. Finger nicht vollständig in die Hohlhand gebracht, das Halten von Gegenständen mit der Faust ist beschwerlich, die Hand ermüdet rasch. Klinische Diagnose: Lipom oder Fibrom im Kleinfingerballen.

16. XII. 01. Der Längsschnitt legt die derbe Fettgeschwulst frei; dieselbe findet sich zwischen die Muskeln des Kleinfingerballens eingebettet und liegt zwischen dem Musc. flexor digit. V brevis und dem Musc. abductor. digit. V. Exstirpation, Hautnaht. Heilung per primam. Nach 14 Tagen war die Funktion der Hand normal; der Faustschluss war gut und kräftig, es bestanden keinerlei Beschwerden mehr.

10. Betrifft einen 28j. Taglöhner, welcher wegen eines Panaritiums am

rechten Zeigefinger und in der Vola manus geschnitten worden war. Ein Jahr nach der Incision entstand langsam unter der Narbe in der Handfläche eine Vorwölbung, welche allmählich nach dem Zeigefinger zu fortschritt und den Finger bei der Arbeit und den Gebrauch der rechten Hand störte.

Auf der Vola manus, über dem Metacarpophalangealgelenk II befindet sich eine verschiebliche 2 cm lange lineare Narbe, unter welcher, aber mit ihr nicht verwachsen, eine etwa pflaumengrosse feste Geschwulst, welche an der Unterseite des Zeigefingers emporzieht bis zur Mitte des Grundgliedes und mit einem kugeligen Abschnitt die Digitalfalte zwischen dem 2. und 3. Finger ausfüllt. In der Tiefe sitzt der Tumor auf der Sehne fest und bewegt sich bei der Flexion der Sehne etwas mit, Beugung des Grundgliedes des 2. Fingers um 10 Grad gehemmt.

1. XII. 98. Freilegung des Tumors durch Längsschnitt, der mehrlappige Tumor liegt in der Vola manus unter der Aponeurosis palmaris, dringt mit einem kleinen Lappen seitlich in der Höhe des Metacarpophalangealgelenk II in der Aponeurosis-Lücke zwischen den Fasciculi transversi des Interdigitalraumes II unter der Haut hervor und wölbt da die Interdigitalfalte vor, während der 3. Teil zapfenförmig die Beugesehne des 2. Fingers bis zur Mitte des Grundgliedes begleitet. Der Ursprung des Lipoms ist die Sehnenscheide des 2. Fingers und zwar über dem Metacarpophalangealgelenk II. Exstirpation des Tumors, der auf dem Durchschnitt und mikroskopisch Lipomgewebe mit Bindegewebsfaserung kernreicher Natur zeigt, letztere ausgehend von der Ursprungsstelle an der Sehnenscheide. — Heilung per primam, vollkommene Wiederherstellung der Funktionsfähigkeit der Hand.

11. E. H., 28j. Frau. Vor 4 Jahren Sturz auf das Knie und vier Wochen lang Behinderung des Gehens infolge Blutergusses in das Knie. Seit einem Jahr Zunahme des Knieumfanges an der Innenseite, spannendes Gefühl beim Sitzen, Hinderung des Gehens, besonders des Treppensteigens.

December 1901. Die Untersuchung ergiebt an der medianen Seite des Lig. patellae inf. des rechten Kniegelenks einen kleinapfelgrossen, ziemlich derben Tumor, der sich zum Teil unter das Lig. patellae erstreckt, Streckung des Beines um 20° gehemmt, bei der Beugung Schmerz, sowie die Beugung über 90° hinaus versucht wird; starke Ermüdung des Beines. Der Umfang des rechten Kniegelenks ist um 3 cm grösser als der des linken. Klinische Diagnose: Tiefliegendes, sogenanntes subseröses Lipom des Kniegelenks rechts. In Chloroformnarkose Freilegung durch Längsschnitt, stumpfe Auslösung des kugeligen, derben, mit Bindegewebe durchsetzten Lipoms, das breit unter dem medialen Rande des Lig. patellae inferius auf der Kniegelenkskuppel aufsitzt. Naht der Hautränder. Verlauf ohne Störung. Nach 3 Wochen vollkommen normale Funktion des Kniegelenks. Seither nie mehr Beschwerden.

12. Ein 16jähriger Schlosser wurde wegen Distorsion des rechten Fussgelenkes in das Krankenhaus eingewiesen, bei der Untersuchung fand sich auf der Rückseite des Metacarpophalangealgelenks IV und auf dem Zehengrundglied eine rosenkranzähnliche, aus vielen erbsengrossen Knoten bestehende Geschwulst von mässig weicher Konsistenz. Darüber war die Haut schwielig verdickt, der Tumor sitzt auf der Strecksehne auf. Nach Angabe des Patienten hatte er den Tumor von Kindheit an, seit zwei Jahren zeigte er langsames Wachstum und hie und da Schmerzhaftigkeit durch Druck des Stiefels.

27. I. 00. Durch Längsschnitt Freilegung des Tumors, Exstirpation nach Abpräparierung von der Strecksehne. Der Ursprung des Tumors befindet sich an der Bursa intermetacarpophalangealis zwischen Metacarpophalangealgelenk III und IV und dorsale Entwicklung entlang der Strecksehne des 4. Zehens. Das Lipom ist von einer ziemlich festen, dorsal durch den Stiefeldruck verdickten Bindegewebskapsel umgeben, die an 3 Stellen eine quere Einschnürung macht und so das Lipom in 3 erbsengrosse hintereinandergereihte Tumorabschnitte zerlegt. Mikroskopisch: Lipomgewebe umgeben von Bindegewebe, dorsal verstärkt, volar dünnschichtig. Heilung per primam.

Ausser diesen zwölf Fällen finden sich in der Litteratur noch 137 Fälle von tiefsitzenden Lipomen, von denen Plettner bereits über 120 Fälle berichtet hat.

Was zunächst die Aetiologie betrifft, so entsteht nach der Unna'schen Lehre die Fettansammlung in der Haut durch Stauung in der Nachbarschaft fettbereitender Organe und die Lipombildung findet ihre Erklärung entweder in einer erhöhten centripetalen Fettzufuhr aus den nächsten fettbereitenden Organen oder in einer erhöhten Stauung der fettreichen Lymphe.

Einige nehmen entzündliche Ursachen an. Virchow sagt, dass Lymphdrüsen sich in einem entzündlichen Zustand befinden könnten, der Anfangs eine Vergrösserung, später eine Schrumpfung mit sich bringt und dass um die schrumpfenden Drüsen sich Fettmassen anlagern können. Hierauf führt Madelung möglicherweise die Entstehung des Fetthalses zurück.

Andere glauben, dass die Entstehung der Lipome auf einer vasomotorischen Störung der Haut beruhe. Es liegt sehr nahe, meint Grosch [1]), hier an die sekretorische Thätigkeit der Drüsen zu denken, denn die Talg- und Schweissdrüsen producieren neben ihren Zerfallsprodukten auch Fette und deren Derivate. Eine kongeni-

1) Studien über das Lipom, Deutsche Zeitschr. f. Chir. Bd. 26.

tale Entwicklung von Lipomen ist bei solchen Tumoren hervorgehoben worden, die nicht vollständig aus Fettgewebe bestehen. v. Recklinghausen hat gezeigt, dass bei Spaltbildungen im Wirbelkanal und in der Schädelhöhle aus transponiertem Fett- Muskel- und Bindegewebe, Geschwülste entstehen und ist der Ansicht, dass die gemischten Lipome der Schädelhöhle sich auf eine derartige Keimverirrung beziehen. P. W. Serenin[1]) will das Auftreten von Lipomen bei mehreren Mitgliedern einer Familie bemerkt haben. Auch krankhafte Veränderungen in der Schilddrüse und Fehlen derselben hat man beschuldigt (vergl. hierzu Fall 52 und 53 des Anhanges). Interessant ist die Mitteilung „Eine seltene erbliche Lipombildung“[2]). wonach nur die männlichen Nachkommen an vielfachen, an verschiedenen Stellen des Körpers befindlichen, kleinen und grösseren Tumoren leiden, deren Väter und Onkel zumeist an denselben Oertlichkeiten dieselben Affektionen aufzuweisen hatten. Alle weiblichen Mitglieder der Familie in auf- und absteigender Reihe waren frei von Lipomen. Es wird hier angenommen, dass im Samen die Anlage zur Erzeugung dieser Geschwülste vorhanden ist und dass mit dem Auftreten der Samenbildung der Beginn der Geschwulstbildung zusammenfällt.

Was die Aetiologie für unsere Fälle betrifft, so können wir von vornherein die Keimverirrung ausschliessen, da sich sämtliche Lipome im Gebiet des mittleren Keimblattes hielten.

Virchow hat in seinen krankhaften Geschwülsten das Gebiet der Lipome derart erschöpfend behandelt, dass die Untersuchungen späterer Jahre in der Litteratur wenig Neues gebracht haben. Um der Aetiologie näher zu kommen, müssen wir an der durch klinische Erfahrung bestätigten Einteilung in subkutane und subfasciale Lipome festhalten, ferner müssen wir diese 12 subfasciale Lipome in 3 Arten einteilen und zwar solche, welche bestimmt kongenital, solche, die durch ein Trauma entstanden und wiederum solche, deren Aetiologie scheinbar ungewiss ist.

Kongenital:

Fall 1: Tiefsitzendes Lipom des Hinterhauptes bei einem Neugeborenen.

Fall 2: Tiefsitzendes Lipom der linken Halsseite bei einem 20jähr. Arbeiter.

---

1) Centralbl. f. Chir. 1901. Nr. 41.

2) Virchow's Arch. Bd. 124. S. 175.

Fall 7: Tiefsitzendes Lipom der Bauchseiten bei einem 6j. Knaben.
Fall 12: Tiefsitzendes Lipom der 4. Zehe am rechten Fusse bei einem 16jähr. Arbeiter.

Nach der Lehre der Cellularpathologie entstehen die Lipome aus praeformiertem Fettgewebe, da sie ja mit den Zellen des Mutterbodens in chemischer und physiologischer Beziehung übereinstimmen. Es macht daher den Eindruck, dass diese tiefen Lipome ihren Ausgang genommen haben von den kleinen Fettgewebsträubchen der Gefäss-, Nerven- und Sehnenscheiden, also eine Hyperplasie schon vorhanden gewesenen Fettgewebes bilden und durch ihre stetige Zunahme an Grösse und Schwere nun das Bindegewebe der Gefäss- Nerven- und Sehnenscheiden trichterförmig in sich hineingezogen haben, wodurch es zu einem breitbasigen Aufsitzen auf Gefäss- Nerven- und Sehnenscheiden kam und zu einer reichlicheren Bindegewebsentwicklung ins Lipominnere führte, als man sonst bei Lipomen subkutaner Art gewohnt ist"[1]). Diese anatomischen Verhältnisse haben wir besonders bei unseren kongenitalen Fällen angetroffen.

Ohne Zweifel spielt bei der Entstehungsweise des Lipoms das Trauma eine Rolle.

Trauma:

Fall 4: Tiefsitzendes Lipom des Schulterblattes bei einem 24jähr. Arbeiter.
Fall 10: Tiefsitzendes Lipom der rechten Volamanus über dem 2. Metacarpophalangealg. bei 28jähr. Taglöhner.
Fall 9: Intermuskulares Kleinfingerlipom des rechten Handtellers bei 22jähr. Mädchen.
Fall 11: Subseröses Lipom des rechten Knies bei einer 28j. Frau.

Jedoch wollen einige nur ausschliesslich im Sinne des mechanischen Reizes seine Entstehung zuerkennen. Zu dieser Annahme, für welche in der Litteratur bereits genügend Belege vorhanden sind, berechtigt auch unser Fall 4, hier hatte sich bei einem Arbeiter am linken Schulterblatt ein Lipom entwickelt, das ihn beim Tragen schwerer Lasten behinderte. Gerade dieser Fall zeigt zur Genüge, dass man hier die Entstehung des Lipoms als ein Produkt mechanischer Reize auffassen muss.

Cohnheim hingegen, welcher auf einem entgegengesetzten

1) v. Beck, „Ueber tiefsitzende Lipome, ärztliche Mitteilungen aus und für Baden" 1901. Nr. 24. S. 277.

Standpunkt einer traumatischen Aetiologie der Geschwülste steht, will im Trauma höchstens eine seltene Gelegenheitsursache, wie für die Geschwülste überhaupt, so auch für das Lipom zuerkennen und zwar nur unter der Voraussetzung, dass das Trauma den von ihm postulierten embryonalen Geschwulstkeim direkt treffe, der nun sein bisheriges indifferentes Wesen abstreift und zu lebhaftem Wachstum angeregt wird. Zieht man bei dieser Voraussetzung Fall 11 heran, wonach eine Frau vor 4 Jahren auf das rechte Knie fiel und seit einem Jahr eine langsam sich vergrössernde Geschwulst bemerkte, so muss man auch der Ansicht Cohnheim's zustimmen.

Ob man für die Fälle, wo sich an Orten der einmaligen oder dauernden Schädlichkeit ein Lipom bildet, einen bis dahin latenten Geschwulstkeim im Sinne Cohnheim's annehmen muss, ist schwer zu sagen. Wie für alle Fälle, so ist auch für diese Neubildung die Ansicht verschieden.

Virchow nimmt für jede Lipombildung eine örtliche Ursache an, dieselbe kann sehr unerheblich sein und doch grosse Wirkungen erzeugen, wenn die Prädisposition (Diathese) sehr ausgebildet ist. Die Prädisposition kann angeboren oder erworben sein; in den meisten Fällen ist sie jedoch erworben, und zwar ist die Nahrung, und nicht nur eine sehr fettreiche Nahrung, sondern auch der Genuss des Bieres und Branntweins, nach Virchow, von grosser Bedeutung für die Entstehung von Lipomen. Er erinnert, dass nichts gewöhnlicher sei, als dass man bei Säufern die Appendices epiploicae in stattliche Lipome umgewandelt sähe und dass die Fettkapseln der Nieren zu stattlichen Geschwülsten angewachsen seien.

Was unsere Fälle betrifft, so war unter denselben kein Potus nachweisbar, möglicherweise besteht daraufhin bei Fall 6 und 8 Verdacht, auch zeigten unsere Patienten keinen auffallenden Fettreichtum der Haut, sondern waren meist hagere Leute.

Für die erworbene Prädisposition spricht nach Virchow auch der Umstand, dass Lipome im kindlichen Alter recht selten vorkommen, recht eigentlich eine Geschwulst des mittleren und höheren Alters sind. Von dieser Ansicht, welche ja auch für einen Teil unserer tiefsitzenden Lipome zutrifft, möchte ich nur den letzten Punkt bestreiten, dass nämlich die Lipome im kindlichen Alter recht selten vorkommen. Nach den hier gesammelten tiefsitzenden Lipomen, bei denen von 92 genau das Alter bestimmt werden konnte, entfallen 17 auf das erste Jahrzehnt, gegenüber 26, die auf das fünfte Jahrzehnt fallen.

Grosch[1]) führt das Vorkommen von Lipomen im höheren Alter, weniger auf den Einfluss der Nahrung allein zurück als vielmehr auf die gemächliche ruhige Lebensweise älterer Leute und auf die senile Retardition des Stoffwechsels. Der ruhigeren Lebensweise und der damit zugleich verbundenen stärkeren Fettentwicklung überhaupt, sei auch das häufigere Vorkommen der Lipome bei Frauen als bei Männern, welches sich nach den statistischen Zusammenstellungen desselben Autors, wie 2 : 1 stellt, zuzuschreiben. Wollen wir diese Ansicht für die tiefsitzenden Lipome annehmen und mit Zahlen ebenfalls beweisen, so kommen wir wiederum zu andern Ergebnissen, denn von 92 tiefsitzenden Lipomen, bei denen das Geschlecht angegeben ist, entfallen 25 auf Frauen gegenüber 39 auf Männer.

Wie viele Fälle in der Litteratur bereits dargethan haben, ist neben dem Trauma immer eine Entzündung einhergegangen. Man kann dann annehmen, dass die durch die Entzündung entstandene venöse Hyperämie öfters Wachstumsvermehrung des Fettgewebes bedingt. Am eklatantesten tritt eben beschriebener Umstand bei den Lipomen der Hand und der Finger hervor. Steinheil[2]) hat drei derartige Beobachtungen mitgeteilt, und unsere Fälle 9 und 10 können als weitere Beweise hierfür dienen. An direkt infektiöse Ursachen zu denken, sei es, weil einmal Staphylokokken in abgeschwächter Virulenz gefunden worden sind, das andere Mal Typhus vorausgegangen war, liegt doch sicherlich keine Veranlassung vor.

Schliesslich wären noch die Fälle zu erwähnen, deren Aetiologie ungewiss ist.

Aetiologie ungewiss:

Fall 3: Tiefsitzendes Lipom in der rechten Achselhöhle und Schlüsselbeingrube bei einer 46jähr. Frau.

Fall 5: Tiefsitzendes Lipom des Rückens, welches mit seinen Ursprungszapfen an den Querfortsätzen des 7. und 8. Brustwirbels festsass, bei einem 59jähr. Herrn.

Fall 6: Tiefsitzendes symmetrisches Lipom in beiden Lumbalgegenden bei einem 54jähr. Mann.

Fall 8: Lipom des Samenstranges und des Hodens.

Sucht man bei diesen Fällen nach der Ursache der Lipombildung, so kommt im Fall 3 möglicherweise das Klimacterium in

1) Studien über das Lipom. Deutsche Zeitschr. f. Chir. XXVI. Bd.

2) Ueber Lipome der Hand und Finger. Diese Beiträge VII. Bd.

Betracht, da ja bekannterweise Frauen in diesem Alter zu Fettansatz neigen; im Falle 5 kann gleichfalls Altersfettbildung angenommen werden, und im Falle 6 käme neben Altersfettbildung noch regelmässiger Alkoholgenuss in Frage.

Was das Alter betrifft, so ist bei diesen zwölf tiefsitzenden Lipomen im grossen und ganzen fast jedes Lebensalter vertreten. Will man hieraus einen Schluss ziehen, so würde gerade, wie auch für die anderen aus der Litteratur gesammelten Fälle, die Aeusserung Virchow's, dass das Lipom im kindlichen Alter verhältnismässig selten vorkommt, nicht stimmen. Wenn man für diese 12 Fälle das Prozentverhältnis heranzieht, so kommt man zu dem Ergebnis, dass die Disposition häufiger eine erworbene als angeborene war. Vergleicht man den Fettreichtum des Körpers mit anderen Statistiken, wofür zwar nur die Fälle 5 und 8 zum Vergleich herangezogen werden können, so würde nur für diese 2 Fälle „das Vorkommen des Lipoms im höheren Alter infolge Fettreichtums des Körpers" zutreffen. Hinsichtlich des Prozentverhältnisses war das männliche Geschlecht häufiger als das weibliche vertreten.

In Bezug auf Heredität haben wir bei unseren Fällen keine positiven Anhaltspunkte. Die beiden im Kindesalter vorgekommenen Lipome sind ohne nachweisbare Heredität entstanden und haben zur Zeit ihrer Entfernung eine bedeutende Grösse erreicht. Stoll konnte von 129 Fällen von Lipomen nur in einem Falle mit Sicherheit Heredität nachweisen, dass der Vater einer mit Lipomen behafteten Patientin ebenfalls ein Lipom an der Scapula besass. Ferner fand sich in einem Falle von Athol Johnson[1]) unter dem Bilde einer Spina bifida bei einem neugeborenen Kinde am Rücken ein Lipom, welches durch ein Loch im Kreuzbein bis auf die Dura mater reichte. Der Vater des Kindes hatte auf derselben Stelle des Rückens ein Lipom gehabt. Auch Kleinknecht[2]) berichtet über einen Fall (Fall 126) von Fusssohlenlipom bei einem elfjährigen Knaben, dessen Vater an multiplen Lipomen litt. Einleuchtender in Beziehung auf Heredität verhält es sich in dem Falle, in welchem sämtliche männliche Nachkommen an multiplen Hautlipomen litten, jedoch für die Heredität der tiefsitzenden Lipome kommt er nicht in Betracht.

Die tiefsitzenden Lipome sind gutartige unter der Fascie liegende

1) British. med. Journ. 1857 VII, XII.

2) Ueber Lipome des Fusses, im Besonderen der Fusssohle. Diese Beiträge XX. Bd. S. 345.

Tumoren von bald weicher, bald harter Konsistenz und von gelber Farbe, die öfters fingerdicke Fortsätze in die benachbarten Gewebe entsenden. Am Kopfe sitzen dieselben unter dem Musc. epicranius, meist in der Stirnpartie, ferner auf dem Scheitel und Hinterhauptsbein, auch unter dem Musc. temporalis sind Lipome gefunden worden. Letzterer Sitz ist selten, denn soweit mir die Litteratur zugängig war, konnte ich nur 4 Fälle zusammenstellen. Im Gesicht können die tiefen Lipome vorkommen in der Fossa canina, hier direkt dem Periost aufsitzend, und in der Gegend der Parotis. Am Halse verteilen sie sich auf das obere Halsdreieck, die Fossa supraclavicularis und, wie ein Fall aus der Litteratur zeigt, auf den Raum zwischen Kehlkopf und Zungenbein (Fall 31). An der vorderen Brustwand sitzen sie auf dem Sternum (Fall 54), zwischen den Intercostalmuskeln, ferner subpleural und gehen aus von dem dort präexistierenden Fettgewebe. Hiervon sind 10 Fälle aus der Litteratur bekannt und unser Fall 5. In der Achselhöhle adhärieren sie an den Gefäss- und Nervenscheiden oder können letztere auch vollständig umgeben, wie der Fall 58 zeigt; ausser unserem Fall 3 sind in der Litteratur nur noch 3 weitere Fälle zu finden. Am Rücken ist ein häufiger Sitz das Schulterblatt und die Nähe der Wirbelsäule (Fall 4, 5, 6); im ersten Falle sitzen sie meist zwischen den Rückenmuskeln, im letzten Falle hängen sie mit den Wirbeln und deren Fortsätze mittelst derben und gefässreichen Strängen zusammen. Die Lipome der Bauchdecken, welche teils zwischen Nabel und Symphyse, teils in der Gegend oberhalb des Poupart'schen Bandes lokalisiert sind, gehen aus von dem intermuskulären, prävesikalen (Fall 7) und präperitonealen Fettgewebe. Ihr Vorkommen ist selten. Rosenmayer[1]), welcher 30 Fälle von Bauchdeckentumoren zusammengestellt hat, fand in 21 Fällen Fibrome. Schliesslich sind noch die Darm- und retroperitoneale Lipome zu erwähnen. Was die Samenstrang- und Hodenlipome betrifft, so gehen dieselben aus von dem lockeren Zellgewebe, welches die Gefässe des Samenstranges innerhalb der Tunica vaginalis communis umgibt (Fall 8). Hier finden sich gewöhnlich sehr oft Fettträubchen oder kleine abgegrenzte Fettablagerungen. Letztere sind unbedeutend und machen meistens keine weiteren Symptome. Das von diesem präexistierenden Fettgewebe ausgehende Lipom kann entweder nach oben wachsen, wobei der Hoden normal zu fühlen ist und die Erscheinung einer Hydrocele etc.

1) Wiener med. Blätter 29—32. 2. Diese Beiträge XXIV. Bd.

vortäuscht oder es kann den Hoden allseitig so fest umschliessen, dass die Castration nötig wird. Ferner kommen die tiefsitzenden Lipome vor in der Gegend des Hüftgelenks, am Oberschenkel, an der Kniekehle, am Kniegelenk (Fall 11) und Unterschenkel. Am Knie können sie einmal ausgehen von den Gelenkzotten, und zwar kann durch einen Kapselriss noch ein Zusammenhang mit dem Gelenk bestehen, oder als sogenannte gestielte Lipome, deren Zusammenhang mit dem Gelenk manchmal schwer nachzuweisen ist. Als zweiten Ausgangspunkt hat König das para- und retrocapsuläre Fettlager des Kniegelenkes angenommen. König ist der Ansicht, dass man die Entstehung dieser Geschwülste ähnlich zu denken habe, wie die subserösen Fettgeschwülste des Peritoneums, weshalb er zuerst die Bezeichnung subseröse Lipome einführte.

Am Fusse ist die Planta pedis der Sitz oder die Sehnenscheiden. Wie sehr selten die Lipome an der Fusssohle auftreten, geht daraus hervor, dass in der Litteratur bis jetzt nur 5 Fälle beschrieben sind. Am seltensten scheinen die tiefsitzenden Lipome am Fussrücken aufzutreten, denn soweit mir die Litteratur zugängig war, konnte ich nur 4 Fälle ausser unserem Fall 7 zusammenstellen.

Sowohl an der Fusssohle, wie an dem Fussrücken treten sie in cirkumskripter, wie in diffuser Form auf. Teils durch den Stiefeldruck, teils durch den Widerstand der darüberliegenden derben Fascien, werden sie abgeplattet und entsenden nach allen Richtungen hin Fortsätze.

Die tiefsitzenden Lipome der oberen Extremität, welche gleichfalls vom intermuskulären Fettgewebe ausgehen, lokalisieren sich unter dem Musculus deltoideus und im Sulcus bicipitalis, meist dem Oberarmknochen fest aufsitzend, an der Gelenkbeuge des Ellenbogengelenks, am Unterarme zwischen oberflächlichen und tiefen Beugern, während sie an der Streckseite des Unterarmes nur ganz selten auftreten. In der Hohlhand ist ihr Sitz das lockere Zellgewebe zwischen Aponeurose und Sehnenscheiden. Sie kommen hier häufig vor. Nach Steinheil[1]) waren von 34 genau beschriebenen Fällen von Lipomen 19 subaponeurotische.

Die tiefsitzenden Lipome liegen meistens im fettarmen Gewebe, wodurch sie sich von den subkutanen Lipomen wesentlich unterscheiden. Den Ausgangspunkt nehmen sie von dem spärlichen Fettgewebe der Gefäss-, Sehnen- und Nervenscheiden und zwar soll im

1) Ueber Lipome der Hand und Finger. Diese Beiträge VII. Bd. S. 610.

letzteren Falle nach Alsberg[1]) das Endoneurium kleinster sensibler Nerven in Betracht kommen. Die Gestalt ist flach spindelförmig, unregelmässig, bedingt durch die Straffheit der sie überlagernden Gewebe der Muskeln und Fascien.

Hinsichtlich des mikroskopischen Baues sind die tiefsitzenden Lipome sehr gefässreich und durchsetzt von radiär angeordneten Bindegewebsfasern. Das Bindegewebe hat den Charakter eines jungen sehr kernreichen Bindegewebes, das Lipomgewebe zeigt grosse Fettzellen mit randständigem Kern.

Die Diagnose macht in den meisten Fällen grosse Schwierigkeiten. In vielen Fällen wurde vor der Operation ein maligner Tumor diagnosticiert, während bei der Operation ein leicht zu entfernendes Lipom sich herausstellte. So ist im Falle 83 ein Lipom beschrieben, das unter dem Deltoideus sass, es entwickelte sich innerhalb eines Jahres, und verursachte starke Schmerzen, sodass Patient nicht schlafen konnte; die Diagnose lautete auf weiches Sarkom, die Operation ergab ein reines Lipom. Von den wenigen Fällen von Krankengeschichten, bei denen die Fehldiagnosen erwähnt sind, seien dieselben hier kurz angeführt. Und zwar lautete die Diagnose anstatt Lipom im Falle 6: Atherom, i. F. 34: kalter Abscess, i. F. 41: Abscess oder Struma, i. F. 47: Struma, i. F. 70: chronische Ischias, i. F. 83: Hydatidencyste, i. F. 101: vergrösserter Schleimbeutel, i. F. 102: Enchondrom, weshalb die Exartikulation vorgenommen wurde, i. F. 116: Myxosarkom des Oberschenkels, i. F. 117: Sarkom an derselben Stelle, i. F. 125: „Cancer" der Kniekehle, weshalb der Oberschenkel amputiert wurde, i. F. 131: Cystische Geschwulst.

Vorliegende Fälle zeigen deutlich, wie schwierig und wie wichtig das Erkennen der tiefsitzenden Lipome für die Behandlung ist, denn infolge von zwei Fehldiagnosen wurde in einem Falle die Amputation des Oberschenkels, im anderen die Exartikulation des linken Ringfingers ausgeführt.

Folgende Hauptmerkmale sichern die Diagnose. Die Haut ist unverändert und in Falten abhebbar, die Geschwulst fühlt sich in den meisten Fällen weich an und giebt das Gefühl von Pseudofluktuation, gewöhnlich adhäriert das tiefsitzende Lipom an seiner Unterlage, ist also nicht verschieblich und zeigt Lappung. Jedoch kann letzteres Symptom nicht immer mit Sicherheit differentialdia-

1) Ueber Neurolipome. Inaug.-Dissert. Berlin 1892.

gnostisch verwertet werden, da in den allermeisten Fällen wegen der tiefen Lage, der gelappte Bau eben nur schwer zu bestimmen ist. Als weiteres Symptom nimmt man das langsame Wachstum an; daher ist es auch erklärlich, dass die tiefsitzenden Lipome verhältnismässig spät Beschwerden machen. Eine Ausnahme hiervon machen die Hodenlipome, welche in der Regel rascher sich vergrössern.

Bezüglich der Differentialdiagnose kam in unseren Fällen, ausser Lipomen folgendes in Betracht:

Im Falle 1: Eine Encephalocele und ein Kephalhämatom. Encephalocele insofern, da dieselbe häufig am Hinterkopfe vorkommt, ausserdem zeigte der Tumor Pseudofluktuation, wurde beim Schreien grösser und praller und an der Basis der Geschwulst fühlte man scharf vorspringende Knochenränder. Dieselben Symptome finden wir bei manchen Fällen von Kephalhämatomen, jedoch ist das Praller- und Grösserwerden beim Schreien nicht so deutlich. Schliesslich liess nur der Aufschluss durch die Röntgen-Photographie, dass der Tumor keine Fortsetzung in die Schädelhöhle hinein besass, sondern nur eine Knochendelle bewirkt hatte, ein tiefsitzendes Lipom erkennen.

Im Falle 2: Ein Abscess, Sarkom der Halswirbelsäule, Drüsentumor und eine Struma. Da man es mit einer mindestens seit 10 Jahren bestehenden, langsam und regelmässig wachsenden, cirkumskripten Geschwulst, die sonst nirgends Metastasen aufweist oder zum Durchbruch neigt, zu thun hatte, so konnte man Abscess und Sarkom mit ziemlicher Sicherheit ausschliessen. Die Konsistenz und die etwas längliche, höckerige Oberfläche legten die Annahme eines auf der Gefässscheide liegenden Lymphdrüsentumors nahe, denn die Fortsätze nach den Halswirbeln, nach Kehlkopf und Oesophagus waren der Untersuchung nicht zugängig. Die Verdrängungserscheinung des Kehlkopfes und die Rekurrensparese sprachen am meisten für eine Struma der Nebenschilddrüse, da die Schilddrüse gegen den Tumor deutlich abgrenzbar war.

Im Falle 3: Ein Cystoadenom, da ja in beiden Brustdrüsen Veränderungen zu fühlen waren, ferner Carcinom, Hygrom oder Lymphangiektasie. Das Klimakterium, das hagere Aussehen der Frau und der gänseeigrosse Tumor in der Achselhöhle machten die Annahme eines Carcinoms möglicherweise wahrscheinlich. Den Sitz des Tumors unter dem Musc. pectoralis schlossen jedoch alle von der Brustdrüse ausgehenden Geschwülste, die etwa in Frage kommen, aus. Das langsame Wachstum und die Schmerzlosigkeit des Tumors, die fehlende Infiltration des Musc. pectoralis und die fehlenden Drüsenmetastasen, die Verschieblichkeit des Achselhöhlentumors gegen seine Unterlage und eine solche des Musculus pectoralis gegen den Haupttumor, ferner der Umstand, dass man einen direkten Zusammenhang des Achselhöhlentumors mit dem Haupttumor

fühlte, sprachen gegen die Malignität.

Im Falle 4: Fibrom, Atherom oder Dermoidcyste. Einen malignen Tumor konnte man von vornherein ausschliessen, da die Geschwulst mit der Umgebung nicht verwachsen war. Gegen Atherom sprach der wenig oberflächliche Sitz, gegen Dermoidcyste die Seltenheit der Tumoren an dieser Stelle. Im Uebrigen musste der Tumor, obwohl man die charakteristische Lappung nicht fühlte, wegen der tieferen Lage entweder als Fibrom oder Lipom erkannt werden.

Im Falle 5: Caries oder Sarkom. Der Verdacht auf Caries des Processus transv. vertic. V liegt hier sehr nahe, denn wir finden tuberkulöse Belastung, Abmagerung, rasche Zunahme der Beschwerden (innerhalb eines Jahres) und Fluktuation. Die Palpation gab wegen der tiefen Lage keinen sicheren Befund. Auch machte die Seltenheit des Vorkommens der tiefsitzenden Lipome in der Nähe der Brustwirbelsäule die Diagnose hiefür ganz unwahrscheinlich. Die Annahme eines Sarkoms wäre insofern gerechtfertigt, da hier Fluktuation, wie dieselbe ja durch den Gefässreichtum solcher Tumoren bedingt ist, Nichtverschieblichkeit von der Unterlage, Abmagerung, Schmerzen etc. vorhanden waren; die Metastasen dagegen fehlten.

Im Falle 6 war die Diagnose einfacher. Einmal wegen der Pseudofluktuation, dann wegen der langen Dauer des bestehenden Falles. Ein Abscess wurde ausgeschlossen wegen der langen Dauer der rechtsseitigen Anschwellung, wegen der symmetrischen Lage der beiden Anschwellungen auf beiden Körperseiten und aus Mangel von Zeichen, die auf Erkrankung der Pleura und der Rippen hinwiesen, ausserdem, weil das chronische Lungenleiden nicht tuberkulöser Natur zu sein schien.

Im Falle 7: Eine Hernie, ein Bauchdeckenfibrom, eine Cyste (Urachus) oder Lymphangiomsarkom, doch liess die lange Dauer einen malignen Tumor ausschliessen, gegen eine Hernie sprach der Umstand, dass der Tumor beim Schreien und Pressen nicht praller wurde und sich hierbei nicht vorwölbte. Es blieb also nur übrig, an ein Fibro-Lipom zu denken, für letzteres sprach die lappige Beschaffenheit.

Im Falle 8: Da der obere Teil der Geschwulst sich in den Leistenkanal fortsetzte, beim Husten praller wurde und dabei herabstieg, auch ohne Schwierigkeit sich teilweise reponieren liess, so kam eigentlich nur eine Hernia inguinalis externa, vielleicht mit Blasenhernie in Betracht wegen der zeitweise auftretenden heftigen Schmerzen. Was nun die 3 anderen Tumoren betrifft, so konnte man von 2 verschiedenen Gesichtspunkten aus dieselben auffassen, entweder als gleichartige oder als verschiedenartige Geschwülste. Die Hydrocele testis konnte natürlich wegen ihrer Kleinheit nicht erkannt werden. Der mittlere Tumor musste wegen seiner charakteristischen Beschaffenheit und Lage jedoch als Hoden er-

kannt werden. Differentialdiagnostisch kam wegen der eigentlichen Tumoren in Betracht: Sarkom, Carcinom, Hydro- und Hämatocele; die beiden letzteren sind mit ziemlicher Sicherheit auszuschliessen wegen der fehlenden Transparenz, die beiden ersteren wegen des langen Bestehens.

Im Falle 9 und 10: Fibrome, Neurome, Enchondrome, Hygrome oder Sarkome der Sehnenscheiden. Letztere konnte man wegen der langen Dauer ausschliessen, desgleichen auch Enchondrome, Neurome und Fibrome, da Pseudofluktuation, Reiben und weiche Konsistenz vorhanden war; unmöglich dagegen war die Unterscheidung zwischen Hygromen und Lipomen, denn bei beiden fühlt man Knirschen, Reiben, Pseudofluktuation und weiche Konsistenz. Durchweg alle Beobachter verfielen auf diesen diagnostischen Irrtum, der ja in der Seltenheit ihres Vorkommens an Hand und Finger seine Rechtfertigung hat. Schon Virchow betont im ersten Band seiner Geschwulstlehre, dass das Vorkommen der Lipome an der Hohlhand eine grosse Seltenheit sei, und Lücke, welcher sich in ähnlichem Sinne äusserte, stellte sogar ihr Vorkommen in Abrede. Handelt es sich, wie im Falle 10, um einen cirkumskripten, nur pflaumengrossen Tumor, der seine Ausbreitung gegen das Grundglied und zwischen die 2. und 3. Digitalfalte hat, so bereitet seine Diagnose noch vollends grosse Schwierigkeiten. Sicherer lässt sich ein grösseres Lipom der Hohlhand gegenüber einem Hygrom erkennen, weiss man doch, dass eine Schwellung über die Handgelenkslinie hinaus für ein Hygrom der Sehnenscheiden anzusprechen ist, denn durch die straffe Anheftung an das Ligament. carpi transversum und durch das Vorhandensein der vielen Vorderarmbeuger ist eine Ausbreitung des Lipoms nach dem Vorderarm hinauf unmöglich.

Im Falle 11: Das zuerst von Johannes Müller beschriebene Lipoma arborescens genu, ferner ein Gelenkkörper mit periartikulärem Erguss oder endlich eine Bursitis praepatellaris, ein Hämatom oder Myxom. Ein Lipoma arborescens kommt in Betracht, weil ein Trauma vorausgegangen war und Pat. längere Zeit das Knie nicht gebrauchen konnte; ferner wegen des langen Bestehens des Leidens und wegen der mangelhaften Streckung des Beines. Der Umstand, dass eine Kommunikation mit dem Gelenkinnern nicht nachweisbar war, kann, wie bereits schon früher erwähnt, für die Diagnose eines subserösen Lipoms verwendet werden. Auch liess die mangelhafte Streckung des Beines, offenbar wegen des Sitzes des Lipoms unter dem Lig. patellae inferius, einen Gelenkkörper, verbunden mit periartikulärem Erguss vermuten. Für ein Hämatom oder Myxom der Bursa praepatellaris würde sprechen die prall elastische Spannung, die Pseudofluktuation, die cirkumskripte Begrenzung und Schmerzhaftigkeit.

Im Fall 12: Enchondrome, Hygrome, Neurome und rheumatische Affektionen. Oefters findet man, dass gerade Sehnenscheidenlipome mit

rheumatischen Affektionen am Fuss zur Verwechslung Anlass geben, da beide der Form und ihrem Sitz nach sehr ähneln. Der Hauptunterschied besteht hier in der Wachstumsrichtung, indem die Lipome die Metatarsalknochen auseinanderdrängen und gegen den Fussrücken zu sich entwickeln, während die Hygrome in ihrer Lage bleiben. Gegen Neurome und Enchondrome spricht die rosenkranzähnliche Anordnung, die weiche Konsistenz und der Ausgang des Tumors von der Strecksehne.

Die Therapie wird meist in einer operativen Entfernung der tiefsitzenden Lipome bestehen. Die Indikation hierzu war gegeben im:

Fall 1: Durch die Grösse und Lage des Lipoms, ferner wegen der nachteiligen Entwicklung auf das Os occipitale.

Fall 2: Wegen der Schweratmigkeit, Verdrängung des Kehlkopfes und der Parese des linken Stimmbandes.

Fall 3: Infolge des Sitzes und der Grösse des Tumors und des Verdachts auf Malignität.

Fall 4: Durch den Sitz, durch die Grösse und Schmerzhaftigkeit des Lipoms und deshalb Behinderung im Tragen schwerer Lasten.

Fall 5: Durch den Sitz und deshalb Schmerzen beim Bücken, beim Heben schwerer Gegenstände und Erheben der Arme und Verdacht auf Abscess.

Fall 6: Wegen der stechenden und spannenden Schmerzen an den Tumorstellen.

Fall 7: Wegen der raschen Vergrösserung und dem Auftreten von heftigen Schmerzen.

Fall 8: Wurde als Kombination bei einer rechtsseitigen Hernia inguinalis und direkter Blasenhernie angetroffen.

Fall 9: Infolge der mangelhaften Beugung des 5. Fingers der rechten Hand.

Fall 10: Behinderung bei der Arbeit und mangelhafte Beugung des rechten Zeigefingers.

Fall 11: Wegen der Beschwerden beim Gehen und Treppensteigen und wegen des spannenden Gefühls beim Sitzen.

Fall 12: Wegen der Schmerzhaftigkeit infolge des Stiefeldruckes.

Nach einer Alkohol- oder Aetherinjektion, wie dieselbe ähnlich bei subkutanen Lipomen auch versucht worden sind, kann wohl schwerlich ein Erfolg erzielt werden, desgleichen auch nicht von Aetzmitteln, durch deren Gebrauch, wie Fall 10 zeigt, das Lipom rapid gewachsen sein soll. Wie die Diagnose, so ist auch die Therapie durch die derben und meist gefässreichen Fortsätze erschwert. Hierbei kommt es öfters zu stärkeren venösen Blutungen, durch sorgfältig ausgeführte Tamponade stehen letztere jedoch bald. Werden

die Fortsätze übersehen, so kann es zu lokalen Recidiven, vergl. Fall 107, 118. 119 und 127, oder wie es bei den subpleuralen Lipomen mehreremals der Fall war, zu Sepsis kommen, vergl. Fall 48, 51, 53.

Man hat nun freilich die Erfahrung gemacht, dass manches Mal nach der Operation von grösseren Fettgeschwülsten sich an verschiedenen Stellen des Körpers und an inneren Organen bald Recidive einstellen. Eine genauere Untersuchung hat jedoch gezeigt, dass man es bei diesen Fettgeschwülsten nicht mit reinen Lipomen zu thun hatte, sondern mit solchen, die myxomatös oder sarkomatös entartet waren. Handelt es sich um angeborene Lipome bei Neugeborenen, so wird man füglich einige Monate mit dem operativen Eingriff warten, wie es auch in unserem Fall 1 geschehen ist; es kommt bei Neugeborenen sehr leicht zu Komplikationen, wie ein von Jakobi (Archiv of pediatr. Vol I 1884 Ref. Centralbl. für Chir. 1884 S. 438) beschriebener Fall zeigt, bei welchem 27 Tage post operationem das Neugeborene an Dysenterie starb.

Die beste Therapie ist die unter strenger Asepsis ausgeführte radikale Entfernung des tiefsitzenden Lipoms. Dieselbe muss zuerst in systematischer Freilegung des Tumors bestehen, um sich davon zu überzeugen, ob die bereits vorher gestellte Diagnose richtig ist, daran anschliessend muss sorgfältig auf den Verlauf der meist fingerdicken, derben und gefässreichen Fortsätze, sowie auf die Verwachsung der letzteren mit der Nachbarschaft geachtet werden. Die Wundheilung erfolgt, wie es bei sämtlichen unseren Fällen der Fall war, glatt, die Beschwerden verschwinden vollständig und die Arbeitsfähigkeit wird wieder vollkommen hergestellt.

Kasuistik.

A. Tiefsitzende Lipome des Kopfes.

*1. Grosch (l. c.).

37j. Bauernfrau. Seit einigen Jahren ohne bekannte Ursache entstandene, langsam wachsende, zur Zeit wallnussgrosse Geschwulst über dem linken Tuber os frontis, von halbkugeliger Gestalt, ohne Lappung und von weich elastischer, fast fluktuierender Konsistenz, ohne Druckempfindlichkeit. Durch Druck ist der Tumor nicht zu verkleinern. Derselbe zeigt auch keine pulsatorischen und respiratorischen Bewegungen, die Haut ist normal und der Tumor gegen seine Unterlage nicht verschieblich. Bei

Die mit * versehenen Krankengeschichten sind bereits von Adolf Plettner „Beiträge zur Kenntnis der tiefgelegenen Lipome", Inaug.-Diss. Halle 1889, veröffentlicht.

der Exstirpation zeigt sich ein abgekapseltes zwischen dem Epicranium und der Uebergangsstelle des Musc. temporal. in die Galea gelegenes Lipom.

2. C. Weil (Prager med. Wochenschrift 1890 Nr. 27).

Bei einem 14j. Knaben, welcher sich vor 2 Jahren mit der rechten Schläfe gegen eine Tischkante gestossen hatte, entwickelte sich seither an der getroffenen Stelle eine rundliche schmerzlose Anschwellung, die unter dem Musc. temporalis und hinter dem Jochbogen sass. Nach der Operation vollkommene Heilung.

*3. Grosch (l. c.).

52j. Bauer mit apfelgrossem Lipom unter der Galea in der Mitte der Stirn. Vor 3 Jahren bald nach einem heftigen Stoss, hat Pat. eine erbsengrosse Geschwulst bemerkt, welche gleichmässig wuchs. Dieselbe ist von normaler verschieblicher Haut überzogen, gegen ihre Unterlage wenig verschieblich, von weich elastischer Konsistenz, nicht fluktuierend, auch nicht druckempfindlich und zeigt deutlich Lappung. Eine seitliche Vertiefung im Os frontis unterhalb der Geschwulst ist von einem niedrigen cirkulären Wall umgeben. Bei der im Uebrigen leichten Auslösung musste ein Stück Periost mit entfernt werden.

*4. Grosch (l. c.).

52j. Frau, welche vor 3—4 Jahren nach einem heftigen Stoss an der linken Stirn, einen erbsengrossen, erst in letzter Zeit ohne Beschwerden zu gut Haselnussgrösse herangewachsenen Knoten bemerkt hat. Derselbe erweist sich als ein zwischen Epicranium und der Galea gelegenes Lipom, welches weich elastische Konsistenz, sowie undeutliche Fluktuation darbietet und ebensowohl gegen die Haut, als auch gegen seine Unterlage verschieblich ist. Deutliche Lappung, Knochen normal.

5. Grosch (l. c.).

56j. Mann, seit 30 Jahren ohne bekannte Veranlassung an der Stirn entstandener, jetzt halb wallnussgrosser, weich elastischer, von normaler Haut bedeckter und verschieblicher Tumor, welcher sich als subaponeurotisches Lipom erweist. Der Pat. litt gleichzeitig an einem Lippencarcinom.

*6. Cruveilhier (Grosch l. c.).

C. hielt einen in der oberen rechten Stirngegend einer Leiche befindlichen, halbkugeligen Tumor von der Grösse einer halben Reineclaude für ein Atherom. Derselbe erwies sich jedoch bei der Exstirpation als ein zwischen Periost und „aponévrose epicrânienne“ gelegenes abgekapseltes Lipom.

*7. Gruber (Virchow's Archiv B. 77).

An der Leiche eines älteren Mannes fand sich eine den grössten Teil der Stirn flach vorwölbende, derbe, elastische Geschwulst, welche von normaler Haut überzogen war, jedoch gegen ihre Unterlage wenig verschieblich. An der Glabella hatte man den täuschendsten Eindruck

einer Usur des Knochens. Nach Durchschneidung der gut entwickelten MM. frontales trat ein abgekapseltes Lipom zu Tage, welches sich ohne Nebenverletzungen stumpf auslösen liess und nur an den Rändern leichte Lappungen und Einkerbungen zeigte.

*8. Grüter (Diss. Greifswald 1883).

65j. Arbeiter hat vor 36 Jahren die Entstehung einer kleinen Geschwulst auf der rechten Kopfseite bemerkt, welche langsam und schmerzlos wuchs, bis sie die Grösse eines Kindskopfes erreichte, und von der Mitte des rechten Scheitelbeines bis über den Supraorbitalbogen herabhing. Die pralle, derbe Geschwulst ist gegen die normale, aber von erweiterten Venen durchzogene Haut wie auch gegen ihre Unterlage verschieblich und lässt weder Lappung noch Fluktuation erkennen. Leichte Auslösung eines unter der Galea gelegenen Fibrolipoms, nach Durchtrennung einer cirkumskripten Verwachsung mit dem Periost.

*9. Sitzungsbericht der phys.-med. Gesellschaft Würzburg 1882 (Grosch l. c.).

Kleinapfelgrosser, halbkugeliger, prall elastischer fast fluktuierender Tumor der linken Stirnseite, welcher ebenso gegen seine Unterlage, wie gegen die Haut verschieblich ist. Eine starre cirkuläre Infiltration des Periosts und des subaponeurotischen Zellgewebes konnte einen Knochenwall vortäuschen.

*10. Fehleisen (Grosch l. c.).

2 Männer im Alter von 30 und 40 Jahren wurden wegen tiefsitzenden Lipoms an der Stirngegend operiert. Beide Tumoren schienen von einem ähnlichen, nach der Operation verschwindenden harten Walle umgeben.

*11. Derselbe.

Angeborenes Lipom über dem inneren Augenwinkel bei einem jungen Mädchen. Cirkulärer, faktisch existierender Knochenrand. Bei der Operation fand sich eine tiefe Mulde im Stirnbein.

*12. Mitteilungen aus der chirurgischen Universitätskl. in Göttingen (Grosch l. c.).

46j. Mann. Seit 8 Jahren besteht eine langsam wachsende, nie schmerzhafte Geschwulst vor der rechten Stirn. Jetzt hat sie die Grösse einer halben Wallnuss, ist weich, nicht fluktuierend, sitzt völlig fest, unbeweglich auf, die Haut darüber ist unverändert. Im Umfang der Geschwulst fühlt man einen harten Rand. Exstirpation. Die Geschwulst sass unmittelbar auf dem Pericranium, auf welchem ein seichter Eindruck war.

*13. Wheeler (Dublin Journ. of med. Sc. 1873 December).

75j. Mann, der seit 25 Jahren einen mächtigen ca. $1^1/_2$ Fuss hohen und $1^1/_4$ Fuss im Umfang messenden Tumor über der linken Hälfte des Stirnbeines und über dem vorderen und seitlichen Teile des linken Seitenwandbeines trug. Bei der Operation zeigte sich an cirkumskripter Stelle eine feste Verwachsung mit dem Periost. Tumor zeigte unter dem Mi-

kroskop die charakteristischen Eigenschaften einer Fettgeschwulst.

*14. Volkmann (Beiträge zur Chirurgie S. 275).

Der Fall betraf gleichfalls ein subfasciales unmittelbar dem Knochen aufliegendes Lipom.

*15. Mac Cormac (Lancet 1880).

Lipom, das einem 14j. Mädchen auf dem Scheitelbeinhöcker sass. Bei der Operation erwies sich, dass das Lipom unter den Weichteilen des Schädels lag und stellenweise dem Pericranium adhärierte. Die Existenz der Geschwulst war erst vor 2 Jahren bemerkt worden. Etwas schwierige Auslösung des Lipoms. Heilung.

*16. Bruns (Handbuch der Chir. Bd. I).

2½j. Knabe war mit erbsengrosser Geschwulst am Hinterhaupt geboren, welche z. Z. der Operation trotz Kauterisationen bereits eine dem Kopfe des Kindes gleiche Grösse erreicht hatte. Der Tumor fühlt sich grösstenteils „wie ein mit Wolle festgestopfter Sack an"; an zwei Stellen jedoch deutliche Fluktuation und an zwei weiteren Stellen in der Nähe der Basis eine nicht unbedeutende Pulsation. Links erscheint die Geschwulst deutlich verschiebbar, rechterseits aber, in der Gegend, wo sich das Hinterhauptsbein mit dem Seitenwandbein verbindet, war nicht nur die Verbindung derselben mit dem Knochen anscheinend eine einige, sondern es verriet auch ein hervorstehender Knochenrand die Abteilung des Hinterhaupt- und Seitenwandbeines. Das Kind ist übrigens körperlich und geistig gut entwickelt. Die Exstirpation der Geschwulst ohne Schwierigkeiten, nachdem die oben und rechterseits etwas festere Verbindung mit dem Pericranium durch das Messer gelöst war.

*17. Chassaignac (Grosch l. c.).

Chassaignac legte der Pariser anatomischen Gesellschaft ein Lipom vor, welches in dem lockeren Bindegewebe zwischen dem Pericranium und dem Musc. epicranius sich entwickelt hatte.

*18. Nancrede (Grosch l. c.).

Congenital fatty tumour beneath occipito-frontal muscle.

*19. König (Lehrbuch der spec. Chirurgie I. Bd. S. 202).

Erwähnt eines von ihm beobachteten unter der Fascie des Temporalmuskels gelegenen Lipoms.

*20. Heinecke (Deutsche Chirurgie 1882 Lief. 31).

H. hat ein subepicranielles Lipom von Faustgrösse am Hinterkopf bei einem 18j. Manne beobachtet, welches derselbe seit frühester Zeit trug. Aehnlichkeit mit einer Kephalocele.

*21. Plettner (Inaug.-Diss. Halle 1889).

Wilhelm S., 43 J. Am 6. I. 85 Exstirpation eines fast wallnussgrossen Lipoms der Stirn.

*22. Auvert (Bruns, Handbuch der Chirurgie, Tübingen 1859).

Mädchen von 18 Jahren mit einer Geschwulst der Fossa canina, welche gegen den Knochen nicht verschieblich ist und sich beim Kauen

zwischen die Zähne drängt. Bei der vom Munde aus vorgenommenen Exstirpation erweist sich der Tumor als gänseeigrosses Lipom mit centralem Konkrement (Speichelstein?). Heilung nach 3 Wochen.

*23. O. Acrel (Bruns l. c.).

Angeborenes Lipom an gleicher Stelle, welches nur teilweise exstirpiert wurde.

*24. Bruns (l. c.).

B. operierte bei einem 19j. Mädchen ein kongenitales Lipom der Wange, welches langsam wachsend Mannsfaustgrösse erreicht hatte. Seine Lage entsprach ziemlich genau derjenigen der Parotis, es reichte aber, eine halbkugelige Form darbietend, bis fast zum Kehlkopf herab. Dasselbe war von normaler verschieblicher Haut bedeckt, schmerzlos und zeigte bei derber, körniger Konsistenz lappige Fortsätze.

25. Sydney Jones (Grosch l. c.).

20monatlicher Knabe mit einer Geschwulst von der Grösse und Form einer halben Orange, welche über der Sutura sagitt. gelegen, mit dem hinteren Teile ihrer Peripherie an die kleine Fontanelle heranreichte. Durch Druck konnte weder eine Verkleinerung des Volumens noch Auftreten von Hirnerscheinungen beobachtet werden; beim Schreien des Kindes schien jedoch der Tumor etwas anzuschwellen. Die Geschwulst wurde im 2. Lebensmonat bemerkt. Die Geschwulst adhärierte der unteren Fläche der Galea und liess sich von der Oberfläche des Pericraniums leicht ausschälen. Die Geschwulst bestand aus Fettgewebe.

*26. Fieber (Grosch l. c.).

58j. Mann mit einem innerhalb 8 Jahren bis zum Umfang einer kleinen Orange herangewachsenen Lipom auf dem linken Scheitelbein, welches von derber elastischer Konsistenz ist, aber keine lappige Gestalt, sondern eine glatte Oberfläche zeigt und auf seiner Unterlage etwas verschieblich ist. Den tiefen Sitz, welcher von F. nicht ausdrücklich angegeben ist, schliesst Grosch wohl mit Recht daraus, dass die normale Haut in breiten Falten abhebbar war.

B. Tiefsitzende Lipome des Halses.

27. Fr. Völcker. (Diese Beiträge Bd. XXI.)

14 Jahre altes Mädchen. Vor 8 Jahren wurde in der rechten unteren Halsgegend eine Geschwulst bemerkt, die allmählich bis zur jetzigen Grösse anwuchs. Das Wachstum der Geschwulst war gleichmässig, namentlich in der letzten Zeit nicht gesteigert. Seit ca. einem Jahr besteht bei Anstrengung etwas Atemnot. — Die ganze vordere und seitliche rechte Halsgegend zwischen rechtsseitigem Unterkiefer bezw. Proc. mast. und Sternum ist ausgefüllt von einem kindskopfgrossen Tumor, der sich von der Nackenwand rechts bezw. dem Vorderrand des Cucullaris bis zum Vorderrand des linken Kopfnickers erstreckt. Die Haut über der Geschwulst ist etwas gespannt, aber überall verschieblich, nicht entzündet.

— 15. VII. 98 Operation: Schwierig war die Exstirpation des an der Wirbelsäule gelegenen Abschnittes, der aus kleinen lappigen Fettmassen bestand und mit einem festen knöchernen Stiel an dem Proc. transv. des 5. Halswirbels bindegewebig fixiert war. Die exstirpierte Geschwulst wog 1 kg. Anatomische Diagnose: Lipoma subfasciale, ausgehend von der Halswirbelsäule. Die Geschwulst war durch eine 2apfelgrosse Struma kompliciert.

28. Max Weber. (Inaug.-Dissertation, Würzburg 1890.)

Angiolipom bei einem 20jährigen Mann, das die linke Fossa supraclavicularis ausfüllte, das nach oben hin bis in die Höhe des unteren Schildknorpelrandes, nach vorne an den hinteren Rand des Sternocleidomastoideus, nach hinten an den vorderen Rand des Musc. cucull., nach aussen bis zur lateralen Hälfte der Clavicula reichte. Ausserdem setzte sich der Tumor unter die Clavicula fort.

29. Thomas Curling. (Med. chirurg. Transactions, Vol. XXXIII pag. 303, 1850, cit. von A. Ehm. Inaug.-Dissert. Greifswald 1889.)

Der erste Fall betrifft einen 10jährigen, weiblichen Kretin, bei dem sich zu beiden Seiten des Halses ausserhalb des Musc. sternocl. Lipome befanden, die, wie es sich bei der Sektion herausstellte, nach abwärts hinter die Clavicula sich senkten, die Achseln ausfüllten, über die Infraspinalmuskeln und den untersten Winkel der Scapula hinzogen und nicht eingekapselt waren. Diese Geschwülste waren intrauterin entstanden.

30. Der zweite Fall betrifft ein 6monatliches Kind, welches ebenfalls mit Idiotismus behaftet war und ganz analoge Verhältnisse zeigte. In beiden Fällen fehlte die Schilddrüse.

31. König. (Lehrbuch Bd. I, 522.)

K. operierte ein Lipom der tiefen Schichten des Halses, welches vom Raum zwischen Zungenbein und Kehlkopf ausging.

***32.** K. Vogt. (Inaug.-Dissert. Berlin 1876 S. 22.)

Hier handelte es sich um ein Lipom, welches von der Vena jugul. ausging, dessen Bestehen schon vor der Geburt konstatiert war und welches eine ganz excessive Grösse erreicht hatte, als der Knabe $^3/_4$ Jahr alt war.

***33.** Gosselin. (Gaz. des hôpit. Nr. 147.)

Frau von 32 Jahren mit einem seit 4 Jahren bemerkten, orangegrossen Lipom des Halses, welches unter dem Subcutan. colli zwischen Sternocleidom. und Trapezius und teilweise unter der Clavicula seinen Sitz hatte.

***34.** Cruveilhier. (Traité d'Anat. pathol.)

Roux operierte einen Zimmermann wegen eines unter dem rechten „Muscule peaucier" sitzenden Lipoms des Halses von der Grösse eines Truthennen-Eies, welches er zuvor seiner deutlichen Fluktuation wegen für einen kalten Abscess gehalten hatte.

***35—40.** Petit. (Gaz. hebd. de méd. et de chir. Nr. 4.)

Petit teilt 5 Fälle von Lipomen der Fossa supraclavicularis mit bei Frauen, bei denen stets die grossen Gefässstämme und Nerven des Halses freigelegt wurden, meist auch die Spitze der Pleura. In einem Falle war das Lipom zwischen die Stränge des Plex. brach. hineingewachsen; in einigen dieser Fälle haben deutliche Symptome von Druck auf die Nerven des Plex. brachial. bestanden.

41. Fr. Taylor. (Transact. of the path. soc. XXVIII.)

4jähriges Mädchen mit einem Lipom des Halses, welches vor der Wirbelsäule sitzend um Oesophagus und Trachea nach beiden Seiten herumgewachsen war, sodass es anfänglich für ein Struma gehalten, später wegen Verdachts auf Abscess verschiedentlich punktiert worden war. Pat. gestorben an Erstickung, ohne dass eine Operation gewagt worden wäre.

*42. James Paget. (Lectures etc.)

Liston beobachtete ein subkutanes Lipom am Halse, dessen Operation dadurch schwierig wurde, dass Lappen desselben bis an die Trachea und Speiseröhre reichten.

*43. Billroth. (Chirurgische Klinik Zürich.)

Mann, 55 Jahre alt, mit einer Geschwulst des Halses in der linken Supraclaviculargegend, welche, seit längerer Zeit bestehend, bei der Exstirpation sich als grosser, teilweise fibröser, unter der tiefen Halsfascie gelegenes Lipom darstellte.

44. A. Plettner. (Inaug.-Diss. Halle 1889.)

P. fand bei der Sektion eines schwer verletzten, älteren Mannes ein doppelseitiges auf und zwischen den Strängen des Plex. brach. gelegenes, teilweise fibröses Lipom des Halses.

*45. Derselbe. (l. c.)

Bei einem 3 Jahre alten Knaben bestand eine Geschwulst in der rechten Halsseite. Die Geschwulst ist schon bald nach der Geburt bemerkt worden. Bei der Operation, wobei die Halsfascie gespalten wurde, konnte ein fingerlanger und ebenso dicker Fortsatz, der mit den Nervensträngen unter der Clavicula hinweg in die Achselhöhle trat, durch vorsichtigen Zug ganz unblutig herausgebracht werden.

*46. Derselbe. (l. c.)

Obersteiger M., 49 Jahre alt, Exstirpation eines tiefgelegenen, faustgrossen Lipoms des Halses in der Regio supraclavicul. dextr.

*47. Derselbe. (l. c.)

Bei einem 18jährigen Malerlehrling handelte es sich scheinbar um ein Struma von Faustgrösse. Nach einem langen Hautschnitt, in der Medianlinie vom Kinn bis zum Jugulum, wird das Platysma und die Fascie durchtrennt und das nunmehr zu Tage tretende Lipom stumpf ausgelöst. Vor der Operation bestanden keine Beschwerden.

C. Tiefsitzende Lipome der vorderen Brustwand und der Achselhöhle.

*48. Czerny. (Wiener med. Wochenschr. XXVII. 2.)

Kopfgrosses Lipom der vorderen Brustwand, welches zum grossen Teil zwischen Pleura und Thoraxwand sass. Der 7. Intercostalraum ist durch einen dicken Fortsatz zu einer über hühnereigrossen Lücke erweitert. Exitus letalis 6 Tage post operationem an septischer Pleuritis, trotzdem die weit blossgelegte Pleura nicht eröffnet worden war.

49. L. Cromer. (Jahresber. der gesamten Medicin. 1900. Bd. I. S. 263.)

Ein Lipom wurde bei der Sektion einer alten Frau gefunden, die an Gehirnblutung gestorben war. Der Tumor sass etwa links von der Herzspitze, maass 4 : 3 cm, war von der Pleura diaphragmatica überzogen; an der unteren Seite war ein Defekt des Zwerchfelles bemerkbar, welches vielleicht die Entstehung des Tumors erklärt, er ragte in die linke Pleurahöhle hervor.

*50. C. Vogt. (Dissert. Berlin 1876.)

Wahrscheinlich kongenitaler Tumor bei einem 1jährigen Mädchen, welcher die ganze vordere Thoraxhälfte einnimmt und sehr schnell gewachsen sein soll. Die normale Haut ist über dem Tumor in Falten abhebbar, letzterer gegen seine Unterlage sehr wenig verschieblich, das Herz ist nach aussen und unten dislociert und neben schwachem, vesikulärem Atemgeräusch ergiebt die physikalische Untersuchung der linken Thoraxseite eine ziemlich ausgedehnte nach links sich hinüber erstreckende Dämpfung. Es wird deshalb ein weiterer mit dem ersteren wahrscheinlich zusammenhängender Tumor diagnosticiert. Wegen des schnellen Wachstums und der starken Schädigung des Allgemeinzustandes wird der äussere Tumor exstirpiert. Derselbe, ein Lipom, geht mit einem dicken Stiel unter den Musc. pectoral. und durch den 3. Intercostalraum in die Brusthöhle. Stiel amputiert. Bronchopneumonie †. Die Sektion zeigt den vorderen Mediastinalraum mit Lipomgewebe ausgefüllt.

51. Plettner. (l. c.)

Kindskopfgrosses Lipom sass bei einer älteren Frau an der linken seitlichen Thoraxwand, ein Stiel, der zu einem kleineren zwischen Pleura und Rippen gelegenen, stark hühnereigrossen, aber flachen Lipomlappen führte, drang in der linken Axillarlinie zwischen 4. und 5. Rippe durch, der subpleurale Teil des Tumors wurde erst bei der Sektion gefunden. Bei der Operation war der Stiel nicht erkannt und die in der Brusthöhle gelegene Geschwulstabteilung infolgedessen zurückgelassen worden. Der Tod erfolgte an Verjauchung dieses Stieles, welche sich bis in die Pleurahöhle fortsetzte und septische Pleuritis und Pericarditis veranlasste.

52. Gussenbauer. (Arch. für klin. Chir. Bd. XLXXX, p. 322.)

Der Fall betrifft eine 42jährige Frau und war von G., der früher eine ähnliche Beobachtung mit Czerny gemacht hatte, schon ante operationem als subpleurales Lipom diagnosticiert worden. Der Verlauf war ein guter.

53. Plettner. (l. c.)

Es handelte sich hier um ein anscheinend oberflächliches, recht grosses Lipom des Thorax, welches jedoch ebenfalls mittelst eines daumenstarken Stieles mit einem zwischen Pleura und Thoraxwand gelegenen zweiten Lipom zusammenhing. Infolge einer sehr starken, die Operation begleitenden Blutung, wurde dieser Stiel, sowie die innere Abteilung der Geschwulst übersehen und der Tod trat auch hier infolge jauchiger Pleuritis ein.

***54.** Cruveilhier (l. c.)

C. teilt einen Fall von einem auf dem Sternum gelegenen Lipom mit, das ein ungenannter Chirurg operierte. Die seitwärts vom Sternum in der Brusthöhle gelegenen Fortsätze wurden zum grössten Teil hervorgezogen und amputiert. † an eitrigen Mediastinitis.

***55.** Derselbe. (l. c.)

Morel-Lavallée entfernte nur den vor dem Sternum gelegenen Teil eines hinter dasselbe gehenden Lipoms.

***56.** Derselbe (l. c.).

Lipom der Achselhöhle unter der Aponeurose, von Cloquet beobachtet, bei dessen Operation der Nervus radialis durchschnitten wurde. Nach Gangrän des Armes trat der Tod des Patienten ein.

***57.** Derselbe. (l. c.)

C. fand bei einer Konsultation ein scheinbar subkutanes Lipom in der Axilla, dessen Hälfte indes unter dem Pectoralis major lag.

*** 58.** Derselbe. (l. c.)

Lipom der Achselhöhle unter der Aponeurose, bei dessen Operation der Nervus radialis durchschnitten wurde, „qui était placé au centre de la tumeur."

***59.** Derselbe. (l. c.)

Durch Operation wurde bei einer 66j. Frau ein Lipom entfernt, dessen grösserer Lappen unter dem Musculus deltoideus, dessen kleiner unterer dem Musculus pectoralis sich entwickelt hatte.

D. Tiefsitzende Lipome des Nackens und Rückens. (Virchow-Hirsch, Jahresbericht 1867.)

***60.** Ein 12j. Mädchen, bei welchem schon, als sie 4 Jahre alt war, die Geschwülste bemerkt wurden, zeigte am Rücken ein Lipom von 80 cm und am Nacken ein nicht ulceriertes flacheres von kaum halb so grossem Umfang. Nach Freilegung des Rückenlipoms zeigte es sich, dass dasselbe unter und zwischen die Rückenmuskulatur eindrang: Spaltung des

Musc. trapezius. Bei weiterer Auslösung finden sich bis an die Wirbelsäule gehende Fortsätze, ferner steht das Nackenlipom durch ein drittes, vom Rückenlipom verdecktes, mit diesem letzteren in Verbindung, was eine etwas mühsame Präparation verlangt. Exitus letalis nach einer halben Stunde.

*61. Bardeleben. (Lehrbuch der Chirurgie.)

B. erwähnt ein 5j. Kind, mit 7 Zoll langem, 4 Zoll breitem, fluktuierendem Lipom des Rückens, welches unter dem Latissimus dorsi lag.

62. James Paget (Lectures.)

Wormald operierte ein subkutanes Lipom des Nackens, dessen Lappen und Fortsätze bis zwischen oder unter die Muskelbündel des Trapezius reichten.

63. Lücke (Pitha-Billroth Bd. II.)

Lipom des Nackens, welches an dem Dornfortsatz des IV. Halswirbels haftete.

64. Göttinger Klinik Jahresbericht 1875—79.

Lipom-Recidiv bei einer älteren Person seit 6 Jahren bestehend, vier Jahre nach der Exstirpation eines subkutanen Lipoms des Nackens entstanden. Bei der Operation zeigte sich, dass Fortsätze bis tief in die Nackenmuskulatur eindrangen und dass das Lipom mit dem Periost eines Processus spinosus fest verwachsen war.

65. Chirurgische Klinik Halle.

36j. Frau, Beschwerden beim Korsettanlegen. Die rechte Lendengegend zeigt eine von normaler Haut überkleidete Anschwellung, welche sich seitlich von der Wirbelsäule in Raum zwischen unterem Rippenbogen und Spina posterior superior ossis ilei wurstförmig ausbreitet. Zeigt Gefühl von Fluktuation und ist gegen die Unterlage etwas verschieblich. Leichte Auslösung eines Lipoms, welches sich scheinbar zwischen den beiden Blättern der Fascia lumbodorsalis entwickelt hatte, das jedoch mit einem daumenstarken Fortsatz mit dem Periost des Process. spinos. III des Lendenwirbels verwachsen war. Exstirpation eines Stückchen Periostes.

*66. Chirurgische Klinik Halle.

Wilhelmine K., 18 J., hat seit 4 Jahren einen kleinen anfangs langsam, in der letzten Zeit ziemlich rasch gewachsenen, schmerzlosen Knoten am Rücken bemerkt. Neben dem Angulus scapulae dextrae des gut genährten Mädchens, bemerkt man einen halbfaustgrossen Tumor, der gegen die Unterlage verschieblich ist. Wegen der an den Rändern des scheinbar fluktuierenden Tumors deutlich erkennbaren Lappung, wird die Diagnose auf ein (tiefgelegenes) Lipom gestellt. Dasselbe ist, wie sich bei der Operation zeigt, vom Latiss. dorsi bedeckt und besitzt eine derbe Kapsel.

*67. Chirurgische Klinik Halle.

Mädchen von 3½ Jahren. Wahrscheinlich kongenitaler, fast faustgrosser Tumor der l. Lumbalgegend, welcher langsam und schmerzlos gewachsen war. Derselbe bietet deutlich das Gefühl von Fluktuation dar.

die normale Haut über ihm ist in breiten Falten abhebbar, der Tumor gegen seine Unterlage so gut wie nicht verschieblich. Die Oberfläche ist glatt, besondere Buckeln oder Lappen treten nicht hervor. Die Geschwulst scheint breitbasig aufzusitzen. Bei der Operation erwies sich dieselbe als abgekapseltes, unter den Muskeln der Lendengegend sitzendes Lipom, das mit einem Fortsatz in die Leibeshöhle eindrang und dort mit einem kleineren, weichen stark lappigen Lipom zusammenhing, welches ganz deutlich der Nierenkapsel auflag. Der verbindende Fortsatz, welcher die Rückenwand hart unter der letzten Rippe und dicht neben dem I. Lendenwirbel perforiert hatte, war nur an einer Stelle mit dem Querfortsatz des betreffenden Wirbels fest verwachsen, im übrigen liess sich der retroperitoneal gelegene Tumor sehr leicht hervorziehen.

68. Gérard Marschant. (Revue d'orthopédie 1894 Nr. 1 Centralblatt f. Chir. 1894 S. 739.)

33j. Kammerdiener trägt an der oberen inneren Partie der linken Glutaealportion ein etwa handbreites Lipom, fest auf der unteren Partie aufsitzend und an sich unempfindlich, aber bei der Seitenlage und beim Gehen die heftigsten Schmerzen bereitend. Der Kranke stützt sich nur auf das rechte Bein. Die Wirbelsäule ist unten im Lendenteil links konkav, darüber kompensatorisch ausgebogen. Bei der Operation zeigen sich die Fasern des Glutaeus maximus plattgedrückt, atrophisch; 3 Wochen danach sind die Störungen vollkommen beseitigt, der vorher arbeitsunfähige Mann nimmt seine Funktionen wieder auf.

69. Derselbe (l. c.)

53j. Mann leidet nach einem Fall auf den Rücken vor 3 Jahren an den heftigsten Schmerzen im Gebiet der unteren Wirbelsäule, welche vollkommen starr gehalten wird. Bücken unmöglich, Gehen äusserst mühsam, Erheben des Armes äusserst schmerzhaft. Als Ursache findet sich ein Fibrolipom in der Grösse einer kleinen Mandel im Niveau und an der linken Seite des Proc. spinos. des III. Lendenwirbels.

E. Tiefsitzende Lipome der oberen Extremität.

***71.** Anger Benjamin. (Virchow-Hirsch Jahresb. 1875). Subfasciales Oberarmlipom.

72. Severeano. (Arch. proc. de chir. Bd. II 669. Centralbl. für Chirurgie 1894 S. 285).

Der mit Erfolg exstirpierte Tumor sass unter dem rechten Musc. deltoideus, direkt auf dem Periost, hatte innerhalb eines Jahres sich entwickelt und verursachte so lebhafte Schmerzen, dass Pat. weder schlafen, noch arbeiten konnte. Die Diagnose blieb unsicher, wurde mit Wahrscheinlichkeit auf ein weiches Sarkom gestellt, das mit dem Muskel und in der Tiefe mit dem Periost eine Masse zu bilden schien. Die Operation zeigte, dass es sich um ein reines Lipom handelte.

73. Meyer. (Virchows Archiv Bd. XXXII.)

Ein z. T. verkalktes Lipom unter dem atrophischen Biceps des Oberarmes.

74. A. Bischitzky. (Centralbl. f. Chir. 1899.)

Bei einem 45j. Mann fanden sich zu beiden Seiten des Biceps am Ellenbogengelenk je etwa hühnereigrosse Lipome, welche die Beugung des Unterarmes behinderten. Sie standen durch einen Fortsatz mit der Gelenkkapsel in Zusammenhang an Stellen, an welchen normaliter Fettanhäufungen vorkommen.

75. Cruveilhier. (l. c.)

Boulard beobachtete ein Lipom der Ellenbogenbeuge von länglich cylindrischer Gestalt, welches zwischen dem Musc. brach. intern. und Musc. supinat. long. sass und nach oben zwischen dem Musc. triceps und Humerus eindringend die Aponeurose des Unterarms emporhob.

*76. Cruveilhier. (l. c.)

Verneuil beobachtete ein Lipom des Vorderarmes von rundlicher Gestalt und der Grösse einer Orange zwischen Musc. brach. intern. und supinatus longus, welches zum guten Drittel seiner Oberfläche unter der Aponeurose lag und vom Hautast des Nervus radialis gekreuzt wurde, letzterer war an einer Stelle mit dem Lipom verwachsen.

*77. Cruveilhier. (l. c.)

Broca beobachtete ein zwischen der hohen und tiefen Muskelschicht der Flexorenseite des Unterarmes entwickeltes Lipom.

*78. Vigenaud. (Gaz. des hôp. 1868 Nr. 8.)

Die Neubildung hatte hier wahrscheinlich nahe am Ellenbogen am Rande des Lig. inteross. ihren Ursprung genommen und war dann zu beiden Seiten desselben weiter gewachsen.

*79. Cruveilhier. (l. c.)

Broca operierte ein unter dem Musc. extensor digitorum comm. gelegenes zum Teil verkalktes Lipom des Vorderarms.

*80. Moerloose. (Bull. de la soc. médec. de Gand. Virchow-Hirsch Jahresbericht 1867). Lipom tief zwischen der Vorderarmmuskulatur.

*81. Pelletan. (Clin. Chir. T. I.)

20j. Kutscher, gesund. Apfelgrosser Tumor des Daumens, gegen die Hohlhand sich ausdehnend, unregelmässige Oberfläche, ziemlich derb, schmerzlos, Haut intakt, Anfang unbekannt. Operation Kreuzschnitt, Auspräparieren der adhärenten Geschwulst. Schwere phlegmonöse Entzündung.

82. Robert (Annales de thérapeutique méd. et chir. 1884).

27j. kräftiger Fleischergeselle. Im 12. Jahre entstand eine kirschkerngrosse Geschwulst auf dem Kleinfingerballen der rechten Hand, unmerkliches Wachstum. Vor 2—3 Jahren begann sie schneller zu wachsen. Halborangegrosser, herzförmiger Tumor von der Gegend des Kleinfingerballen bis zum Mittelfinger hin. Weiche, elastische Geschwulst, bei Druck eine Art von Krepitation, wie bei einer Reiskörpercyste. Deutlich dreigelappte Geschwulst. Haut etwas verdünnt. Wegen Diagnose Hyda-

tidencyste erfolglose Punktion. Darauf teils Enukleation, teils Ausprä-parieren. Heilung vollständig.

83. Boinet (Gaz. des Hôpitaux 1866).

53jähr. Frau, mehrlappiger Tumor an der rechten Hand, seit etwa 7 Jahren. Der grösste Lappen hühnereigross, zwischen Daumen und Zeigefinger, von den andern 5 eine am Kleinfingerballen, die andern auf jedem Metacarpophalangealgelenk. Deutlich Fluktuation, daher Diagnose Hygrom. Incision und Exstirpation.

84. Wagner (Langenbeck's Archiv B. VII).

Mann, rechte Hand hypertrophisch (Riesenwuchs). Seit 5 Jahren Fettgeschwulst an der rechten Thoraxseite, die sich rasch zur Achsel und schliesslich zum Arm und Vorderarm ausdehnte. An der rechten Hand sass ein Tumor zwischen Daumen und Zeigefinger. Zwischen Kleinfinger- und Handwurzel noch eine andere Geschwulst. Funktion nicht beeinträchtigt.

85. Richet (Gaz. des Hôpitaux 1867).

19j. Mann; seit 8 Jahren Tumor im rechten Handteller; höckerig, unregelmässig hart, besonders in den centralen Partien, schmerzlos, die letzten Intermetacarpalräume erweitert. Keine Fluktuation, Haut intakt. Die Diagnose lautete zwischen Lipom oder Fibrom. Enukleation. Subaponeurotischer Tumor. Die inneren Partien fibrös, die äusseren lipomatös. Sekundäre Heilung.

86. Trélat (Gaz. des Hôpitaux 1867)?

59j. Mann, gesund, Tumor in der linken Hohlhand, langsame Entwicklung, manchmal das Gefühl von Unbehagen und Erschlaffung bei den Bewegungen. Die intakte Haut durch unregelmässige Wülste emporgehoben, besonders am Kleinfingerballen. Gefühl von Fluktuation und feinem Reiben. Daher Diagnose Hygrom. Zweimalige erfolglose Punktion. Die Incision ergiebt ein weiches, zweilappiges, abgekapseltes, leicht zu enukleierendes Lipom.

87. Perassi (citiert von Poulet, Revue de chir. 1869, pag. 623).

60j. Frau, seit 12 Jahren schmerzlose, unmerkliche Entwicklung eines Tumors in der rechten Hohlhand. Haut normal. Apfelgrosser Tumor im rechten Handteller, ziemlich resistent, rundlich auf der Unterlage adhärent. Fingerbeweglichkeit intakt. Diagnose Lipom oder Cyste. Enukleation des Lipoms, das 4 Fortsätze zwischen die Metacarpalknochen hineinschickte. Der Tumor war im Centrum fibrös; Heilung.

88. Péan (Société d'anatomie 1873).

3j. Kind, Missbildung an der rechten Hand, die mit dem Wachstum immer auffallender wurde. Rechte Hand breiter als die linke. Die beiden Metacarpalknochen sind gegen ihr unteres Ende etwas auseinandergedrängt. An der Basis des Daumenballens sitzt ein kleiner, wenig abgrenzbarer Tumor, teigig anzufühlen, tiefsitzend, keine deutliche Fluktuation, nicht verwachsen, schmerzlos. Enukleation schmerzlos. Es war ein Lipom.

89. Rigaud (Revue méd. de l'Est 1878. Cit. von Poulet c. p. 626).

Junger Mann. Tumor an der rechten Hohlhand, der ganz den Eindruck eines Reiskörperhygroms macht, eine kleine Verlängerung gegen die Köpfchen des 3. und 4. Metacarpus, eine andere unter dem Ligament. annulare; scheinbare Fluktuation. Die Operation ergiebt ein leicht zu enukleierendes, subaponeurotisches Lipom.

90. Notta (Société de chir. 1882).

66j. Taglöhner, kräftig, gesund. Seit 6 Jahren Geschwulst am rechten Daumenballen, hühnereigrosser, schmerzloser Tumor auf dem rechten Daumenballen; Haut intakt, Fingerbeweglichkeit frei. Ein Teil des Tumors dehnt sich bis zum oberen äusseren Teil des Daumenballens aus und ist schwer zu exstirpieren. Ein anderer Fortsatz geht unter die Flexorensehne. Die Operation ergibt ein Lipom. Enukleation.

91. Poulet (Revue de chir. 1886, pag. 631).

60j. Frau, seit 2 Jahren Vergrösserung der Hand und Auftreten von zwei Anschwellungen am Handrücken und Vorderarm. Beweglichkeit der Hand gestört. In der Gegend des Daumenballens genau abgrenzbarer Tumor, hühnereigross, Haut intakt, Konsistenz weich, keine Lappung, schmerzlos. Die anderen kleineren Tumoren sind diffus mit der Haut verwachsen; der Tumor am Handrücken sitzt am unteren Teil des zweiten Intermetacarpalraumes. Diagnose Lipom. Die Operation ergiebt ein abgekapseltes Lipom, stellenweise adhärent. Der Tumor hat einen intermuskulären Fortsatz. Vollständige Heilung. Es war ein reines Lipom.

92. Gross (System of Surgery T. II, pag. 1018).

65j. Frau, hühnereigrosser Tumor unter der Palmaraponeurose. Fortsatz auf die Palmarseite des Ringfingers. Besteht seit 22 Jahren. Diagnose Lipom.

93. Liston (Hosp. tidende Kjöben 1878. Cit. bei Poulet S. 632).

Lipom von beträchtlicher Grösse, das sich tief zwischen die Knochen an der Wurzel des Zeige- und Mittelfingers ausbreitete.

94. Moulinier (Société de chir. 1882).

52j. Papierarbeiter; mandarinengrosser Tumor im rechten Handteller in der Gegend des Kleinfingerballens. Bei leichter Kompression des Tumors mit der vollen Hand fühlt man deutliche Pulsation. Der Tumor ist gelappt, weich, nicht fluktuierend; leichtes Knirschen, Oberfläche höckerig. Entstehung vor 2 Jahren, anfangs schmerzlos, jetzt schmerzhaft und störend; Haut nicht verschieblich. Als Ursache wird der fortwährende, langjährige Druck des Papiermessers angegeben. Diagnose Lipom. Operation: Lospräparieren von der Arterie. Ein wenig nach aussen sass ein zweiter, vollständig freier, erbsengrosser Tumor. Heilung. Gebrauchsfähig.

95. Le Fort (Ibidem).

Tiefes, subaponeurotisches Lipom der Hand.

96. Hodges (Boston. Med. Journ. 1884, S. 362).

40j. Bauer. Kleiner Tumor zwischen Daumen und Zeigefinger, seit 2 Jahren, angeblich durch Druck einer Säge; zuerst schmerzlos, allmählich bei Druck und Beugung der Hand empfindlich, eigross, weich, schwer abzugrenzen, subaponeurotisch gegen den Handrücken mehr als gegen die Vola vorspringend. Haut intakt, verschieblich.

97. Tillaux (Société de chir. 1868).

Mann; weicher fluktuierender Tumor auf einer Flexorensehne der Hand. Diagnose Cyste. Operation ergiebt Lipom.

98. Albert (Lehrbuch der Chirurgie, 3. Auflage 1884 S. 543, B. II). Das Lipom war mitten in der Muskulatur des Daumenballens und zwar so lose eingebettet, dass es nach Durchtrennung der deckenden Schichten förmlich heraussprang.

99. Grosch (l. c.)

50j. Frau mit einer vor ungefähr 5 Jahren, ohne bekannte Ursache entstandenen Geschwulst des Handtellers, welche ausser leichter Flexionskontraktur und dadurch bedingter, mässiger, funktioneller Störung keine weiteren Symptome darbot. Die Haut ist normal und verschieblich. Die scheinbar von den Sehnenscheiden ausgehende, aus 3 wurstförmigen Abteilungen bestehende Geschwulst zeigt das deutliche Gefühl der Fluktuation und ebenso das für das reiskörperhaltige Hygrom so ausserordentlich charakteristische Knarren und Reiben. Trotzdem war, wie die Operation zeigte, das vermeintliche Sehnenscheidenhygrom, ein unter der Palmarfascie gelegenes, den Sehnenscheiden adhärentes Lipom, welches an zwei Stellen bis in den Intermetacarpalraum vordrang, sodass bei stärkerem Druck diese Partien sich auf dem Dorsum manus als kleine Vorwölbungen fühlen liessen.

100. Ivélat (Jahresbericht der gesamten Medicin 1868 II, S. 301).

Ivélat hielt eine in der Vola manus sitzende Geschwulst für einen vergrösserten Schleimbeutel. Die Geschwulst war zweilappig und man konnte ihren Inhalt von einem Lappen in den andern hin und her bewegen. Die Fluktuation war deutlich, die Punktion aber lieferte keine Flüssigkeit. Ein Einschnitt legte das Lipom bloss, welches nun leicht ausgezogen werden konnte. Dasselbe bestand aus zartem Fett und hatte die Gestalt durch den Widerstand der Hohlhand Aponeurose erhalten.

101. Neyber (Jahresbericht von Virchow-Hirsch 1870I, 184).

67j. Frau. Stark apfelgrosses Lipom auf der zweiten Phalanx des linken Ringfingers seit 30 Jahren. Diagnose Enchondrom. Exartikulation des Fingers.

102. Ranke (Langenbecks Archiv für Chirurgie, B. 20, S. 380).

55j. Frau; seit 5 Jahren weiche, schmerzlose Geschwulst an der Palmarseite der Nagelphalanx des Daumens, wurstförmig, deutlich fluktuierend, nicht gelappt; Haut normal. Funktionsstörung des Daumens. Diagnose: Lipom. Enukleation. Es war ein Lipom mit glatter Oberfläche. Konsistenz wegen vorhandenen Bindegewebes ziemlich derb.

Heilung. Wegen der Funktionsstörung des Daumens darf wohl an ein tiefsitzendes Lipom gedacht werden.

103. Jones R. (Jahresbericht der gesamten Medicin 1897, I. B.).

Bei einem 18 Monate alten Kinde mussten Daumen und Zeigefinger der rechten Hand wegen einer Geschwulst entfernt werden. Die Untersuchung ergab eine diffuse Lipomwucherung, durch welche auch der Knochen etwas arrodiert war. Die Muskeln waren stark atrophisch und von Fett durchwachsen.

104. Ranke. (l. c.)

18jährige Schneiderin, seit 3 Jahren harte, schmerzlose Geschwulst an der rechten Hand auf der Polmarseite der zweiten Phalanx, nahm allmählich einen Teil der ersten Phalanx ein. Wurstförmiger Tumor, weich, nicht fluktuierend, Haut intakt. Diagnose: Lipom oder Hygrom. Heilung. Es war ein einfach gelappter Tumor.

105. Gross. (System of Surgery. Jahrg. II. S. 1018.)

Kind, Fettgeschwulst an der rechten Phalanx eines Fingers. Man dachte an eine maligne Neubildung. Es bestand ein inniger Zusammenhang mit dem Knochen.

106. Billroth. (Chirurgische Klinik. S. 455.)

12jähriger Knabe; im 5. Lebensjahr Exstirpation eines fast hühnereigrossen Lipoms an der Volarseite der ersten Phalanx des rechten Zeigefingers. Bald nachher Recidiv, das im Lauf von 5 Jahren die ursprüngliche Grösse erreichte. Abermalige Exstirpation.

107. Billroth. (l. c.)

18jähriger Mann mit einem Lipom am linken Zeigefinger, welches von kavernösen Venenektasien durchzogen war und die Grösse einer mittleren, länglichen Kartoffel hatte. Exstirpation.

F. Tiefsitzende Lipome der unteren Extremität.

108. James Paget. (Lectures on surgical pathology. Vol. II.)

P. operierte ein nicht prominierendes, auf dem kleinen Trochanter, neben dem Musc. pectineus, tief gelegenes Lipom des Oberschenkels.

109. Plettner. (l. c.)

4 Jahre alter Knabe. Vom Sitzbeinknorren bis fast zur Kniekehle reicht ein grosser, die Haut in Gestalt einer langen Wurst vorwölbender, seiner ganzen Ausdehnung unter einer Muskelschicht liegender Tumor, welcher in seinen oberen Partien das Gefühl von Pseudofluktuation darbietet. Schnitt in der Mitte des Oberschenkels, Durchtrennung der Haut und der Fascie und einer anscheinend dem Musc. biceps angehörenden Muskelschicht, wobei Fettgewebe zum Vorschein kommt. Verlängerung des Schnittes. Es zeigt sich hierbei, dass der Tumor mit der Scheide des Nervus ischiadicus zusammenhängt.

***110.** James Paget. (l. c.)

Abernethy teilt ein von Cline operierten Fall von Lipom mit,

welches mit der Kapsel des Hüftgelenkes verwachsen war.

*111. Dannien. (Arch. f. klin. Chir. Bd. XX.)

12jähriges Mädchen mit einem angeborenen, kleinen, rundlichen Tumor der linken Hüfte, der langsam und schmerzlos wuchs. Linkes Bein der leidlich gut ernährten Patientin 3 cm kürzer. An der linken Hüfte zeigt sich ein kugeliger Tumor. Derselbe reicht vom Lig. poupartii und der Crista ilei bis 3- oder 4querfingerbreit unterhalb des Trochanter major und bis zum Tuber ischii, sowie von 2 cm nach aussen von der Arteria fem. bis an die Symph. sacroiliaca. Dreimalige Punktion ohne Resultat. Exstirpation eines 2300 gr schweren Lipoms.

*112. Göttinger Klinik, Jahresbericht 1875—1879.

Kindskopfgrosses Lipom der Glutaealgegend, welches die Sehne des Glutaeus maximus teilweise durchbrochen hat und wahrscheinlich vom Fettgewebe in der Umgebung des Nervus ischiadicus seinen Ausgang nahm. Starke Ischiasbeschwerden sprachen für diese Annahme.

*113. König. (Lehrbuch III, pag. 257.)

Hancock heilte eine langdauernde schwere Ischias durch Exstirpation einer Fettgeschwulst, welche um den Ischiadicus gewachsen war.

*114. Cruveilhier. (l. c.)

Velpeau operierte ein über 16 kg schweres Lipom an der Innenseite des Oberschenkels eines 55jährigen Mannes zwischen dem Musc. adductor longus und adductor magnus und brevis, welch letztere zur Dicke des Musc. sartorius verdünnt waren.

*115. Billroth. (Chirurg. Klinik zu Zürich.)

Mannsfaustgrosse für ein Myxosarkom gehaltene Geschwulst innen und hinten am linken Oberschenkel, die seit 4 Jahren bemerkt und schmerzlos und langsam wuchs. Bei der Operation fand sich ein subfasciales Lipom.

*116. Billroth. (l. c.)

Bei einer 46 Jahre alten Frau gleichgrosse Geschwulst an derselben Stelle des Oberschenkels. Angeblich erst seit einem Jahre entstanden. Die Diagnose lautete wiederum auf ein Sarkom, während bei der Operation ein Lipom vorgefunden wurde. † an Septikämie.

117. (Gaz. de Hôpitaux. 1855. Nr. 120.)

Operative Entfernung eines Lipoms des Oberschenkels bei einer 46jährigen Frau. 7 Jahre später Recidivoperation eines neuen unter der Schenkelaponeurose dem intermuskulären Bindegewebe folgenden subfascialen Lipoms.

*118. Fontan. (Gaz. méd. de Lyon Nr. 4; Jahresber. von Virchow-Hirsch, 1867.)

Eine Frau von 35 Jahren, welche schon vor zwei Jahren wegen eines 6 kg schweren Lipoms des Oberschenkels, das unter der Fascia lata lag, operiert worden war, musste sich wegen eines Recidivs einer abermaligen Operation unterwerfen.

*119. Christôt. (Gaz. méd. de Lyon. Nr. 18. Virchow-Hirsch, Jahresbericht 1867.)

Lipom des Oberschenkels unter dem Vastus externus.

120. Plettner (l. c.).

Gut 2faustgrosses Lipom der rechten Kniekehle bei einem älteren Mann. Das Lipom hing an einem kurzen dicken Stiel bis zur Mitte der Wade herab. Bei der Exstirpation zeigte es sich, dass das Lipom die Löcher der Venen benützend mit seinen Fortsätzen direkt den grossen Gefässen auflag.

*121. Chirurgische Klinik zu Halle.

16 Jahre alter Knabe; in seinem 4. Jahre wurde eine Schwellung des linken Unterschenkels bemerkt. Vor 3 Jahren Incision. Es handelte sich um eine langgestreckte Geschwulst, welche handbreit unter dem Knie begann, über die Crista tibiae reichte und 1 fingerbreit oberhalb des Malleolus ext. endigte. Sehnenscheidenhygrom vermutet. Es wurde ein unter der Fascie, sowie zwischen den Interstitien der äusseren Unterschenkelmuskulatur gelegenes Lipom entfernt.

122. Butlin. (Transactions of the path. soc. XXVIII.)

7jähriges Mädchen mit einem kleinkindskopfgrossen, wahrscheinlich kongenitalen Lipom der rechten Wade, welches in der letzten Zeit schneller wuchs. Nach Durchschneidung des Musculus gastrocnemius und soleus tritt das von einer derben Kapsel umgebene Lipom zu Tage. Leichte Operation, obgleich der Tumor ins Spatium interosseum eingetreten war und die Knochen auseinanderdrängend das Ligam. interosseum nach vorn vorwölbte.

123. W. Fischer (Annalen des Charitékrankenhauses. Bd. XIII. 1865).

Tiefgelegenes Lipom der Wade bei einer 20jährigen Arbeiterin, welches infolge chronischer Reizung entstanden sein soll. Die Operation war durch vorhergegangene Entzündung sehr erschwert. Das in der Tiefe bis zum Ligam. interosseum reichende Lipom ist mit dem äusseren Kopf des Musc. gastrocnemius fest verwachsen, sodass ein Muskelstück mit entfernt werden musste. Trotz Erysipel und Hospitalbrand Heilung.

*124. J. M. Prat. (Thèse de Strasb. 1858.)

Kopfgrosses Lipom, welches sich in der Kniekehle zum Teil über, zum Teil unter dem Musc. gastrocnemius entwickelt hatte. Zur Differentialdiagnose empfiehlt Prat die explorative Punktion mit einem Troicart, was leichtverständlich wird, wenn man erfährt, dass er seiner Pat. wegen vermeintlichen „Cancer's“ den Oberschenkel amputiert hatte.

125. Sprengel. (Centralblatt für Chirurgie. 1888. S. 153.)

Lipoma symmetricum multiplex der Sehnenscheiden. Es handelte sich hierbei um eine chronische, rheumatische Affektion verschiedener Gelenke, welche bei einem 10jährigen Mädchen seit zwei Jahren bestand. Die in derselben Zeit auftretende Schwellung der Fussgelenke beiderseits entsprechend den Sehnen der Peronei und Extensores digitorum communes longi wurde anscheinend auf dieselbe Ursache zurückgeführt und angenommen, dass es sich um einen Fall von Hygrom der Sehnenscheiden

mit reichlicher Fibringerinnung handle. Die Operation jedoch ergab, dass die Auftreibung der Sehnenscheiden durch ein Lipom bedingt war.

126. Kleinknecht. (Diese Beiträge Bd. XX. S. 345.)

18 Jahre alter Knabe; Vater leidet an multiplen Lipomen. Vor 7 Jahren wurde auf dem rechten Fussrücken eine von gesunder Haut überzogene, haselnussgrosse, schmerzlose Geschwulst bemerkt. Nach der Exstirpation folgte rasch ein Recidiv, weil ein Fortsatz, welcher durch die Mittelfussknochen in die Tiefe ging, nicht mit entfernt wurde. Operation: Die Hauptmasse der von einer Kapsel umgebenen Geschwulst lag in den Weichteilen der Planta, während ein Lappen durch den ersten Metatarsalraum hindurch nach dem Fussrücken verschoben war.

127. Derselbe.

16j. Mädchen. Vor einem Jahr Auftreten einer wallnussgrossen Geschwulst an der Innenseite der rechten Fusssohle und zwar in der Mitte des I. und II. Metatarsus, gänseeigross. Bei der Auslösung zeigte es sich, dass ein breit aufsitzender Fortsatz sich in das Interstitium zwischen Metatarsus I und II hineinstreckte.

128. Derselbe.

19j. Rottenarbeiter. Vor 1 Jahre fiel Pat. eine Eisenschiene auf den rechten Fuss. Ueber dem Interstitium zwischen I. und II. Metatarsus blieb eine dreimarkstückgrosse Schwellung zurück. Bei der Operation zeigte es sich, dass die Metatarsalknochen I und II durch einen das Interstitium durchsetzenden, in der Planta pedis wurzelnden Lappen des Tumors auseinander gedrängt sind. Die Knochen sind von 2 weiteren dorsal gelegenen Lappen überlagert; zwischen beiden erhebt sich die taubeneigrosse eigentliche Geschwulst.

129. Jaksch (Wiener med. Wochenschr. 1888 Nr. 36).

Bei einem 23j. Manne hatte sich vor 7 Jahren auf dem rechten Fussrücken eine harte Geschwulst entwickelt. Seit 3 Monaten Geschwulst am linken Fussrücken von geringerer Konsistenz. Sie war über dem Knochen verschiebbar, zeigte keine mitgeteilte Bewegung von seiten der Sehne des langen Streckers der grossen Zehe, dessen Funktion etwas behindert und schmerzhaft war. Man hatte das Gefühl von Fluktuation und nahm zugleich weiche Krepitation war. Rechts war ziemlich symmetrisch gelegen an der Basis des Os metatarsi hallucis, eine etwa wallnussgrosse Geschwulst, über der die Haut abziehbar war und die im Zusammenhang mit dem Knochen stand. Bei der Operation zeigte es sich, dass die Geschwulst links sich innerhalb der Sehnenscheiden entwickelt hatte und an der dorsalen Seite mit der Sehnenscheide im Zusammenhang war; rechts war die Geschwulst mit dem parietalen Blatt der darüberliegenden Sehnenscheide verwachsen, liess sich aber leicht loslösen.

130. C. Weil (Prag. med. Wochenschr. Nr. 27 1890. Refer. Centralbl. für Chir. 1890 S. 285.

66jährige Frau mit einer Geschwulst, die seit 4 Wochen bestand

und ihren Sitz im Raum zwischen II. und III. Metatarsus des rechten Fusses hatte. Sie hatte die 2. Zehe über die Grosszehe hinübergedrängt, sprang an der Sohle als daumendicker Wulst vor, war 5 cm lang und von weicher elastischer Konsistenz. Weil erwartete eine cystische Geschwulst.

131. Closset (Deutsche Zeitschr. f. Chirurgie Bd. II 1873 S. 553).

Kongenitales, seit einem Jahr schnell wachsendes Lipom des Fussrückens von Kindskopfgrösse; der 350 g schwere Tumor sass an der dorsalen Seite des Os navic. und des 2. und 3. Keilbeines mit dem Stiel fest.

132. Polaillon (cit. v. Kleinknecht l. c.).

52j. Mann. Nach einer Kontusion mit Blutbeulenbildung Geschwulst am linken Fussrücken. Während 22 Jahren keine Aenderung, keine Druckempfindlichkeit. Nach Auffallen einer schweren Eisenlast beginnt sie zu wachsen und wird schmerzhaft. Die Geschwulst liegt über dem Metatarsus I und dem benachbarten Zwischenknochenraum. Das Fibrolipom haftete an der Sehnenscheide des Extensor hallucis fest.

133. Gey (Path. Transactions 1863 XIV S. 243).

Angeborenes Lipom der Fusssohle bei einem 7 Monate alten Kinde. Die Geschwulst fand sich befestigt an den Sehnenscheiden der Zehenbeuger und der Lumbrikalmuskeln.

134. Löbker (Wien. med. Presse 1883 Nr. 40, Centralblatt für Chirurgie 1884 S. 183).

Subfasciales völlig abgekapseltes Lipom der Fusssohle bei einem 3j. Knaben, welches sich spätestens im 1. Jahre entwickelt hatte, vielleicht angeboren war. Die Geschwulst erstreckte sich vom Zehenballen bis zur Ferse. Gewicht 72 g. Beim Durchschnitt zeigte es sich aus dicht nebeneinanderliegenden Fettläppchen zusammengesetzt und von einer festen fibrösen Kapsel umhüllt.

135. Péan (l. c. 1886 Bd. IV S. 1047).

Lipom bei einer 53j. Frau, welches am Aussenrande des rechten Fusses in der Gegend des Os cuboid. sass, zum Teil subkutan, zum Teil durch die Lücken der Fascia plantaris hindurch.

136. Gött (cit. v. Kleinknecht l. c.).

27j. kräftiges Mädchen, bemerkte seit 2 Jahren ein kleines Geschwülstchen zwischen 1. und 2. Zehe des rechten Fusses. Bei längerem Tragen enger Stiefel ziehende Schmerzen im rechten Fuss. Ausschälen teilweise mit dem Messer teilweise stumpf. Am tiefsten Teile hat die sonst glatte Geschwulst einen Fettauswuchs, der sich bis unter die Metacarpalgelenke ausdehnt, ohne mit denselben verwachsen zu sein.

137. Kochler (cit. v. Kleinknecht l. c.). Symmetrische Fibrolipome zwischen den Köpfchen des 1. und 2. Metatarsalknochens, an beiden Füssen, dieselben auseinanderdrängend und sowohl dorsal als auch plantarwärts hervorragend, wallnussgross.

AUS DER

INNSBRUCKER CHIRURGISCHEN KLINIK

DES PROF. DR. v. HACKER.

IV.

Ueber eine seltene Lokalisation und Form von Tuberkulose.

Von

Dr. G. W. Maly,
Operationszögling der Klinik.

Vorerst sei es mir erlaubt, die Krankengeschichte dieses mir von Prof. v. Hacker gütigst zur Bearbeitung übergebenen Falles vorauszuschicken.

Die an Dementia sen. leidende 55jähr. Dienstmagd W. Marie macht ziemlich ungenaue und wie es scheint, unverlässliche Angaben. Aus denselben würde ungefähr folgendes zu entnehmen sein: Seit ca. 1 Jahre fühle sie sich nicht mehr recht gesund. Seit Herbst 1901 leidet sie an verschiedenartigen Schmerzen, und zwar treten dieselben im Kopf, in beiden Beinen (Vorder- und Hinterseite der Ober- und Unterschenkel), besonders aber über der rechten Brust auf und ziehen sich auch zu dieser von der rechten Schulter her abwärts. Seit Herbst 1901 sei auch langsam eine Geschwulst, erst in der rechten Achselhöhle, dann über der Mamma an der vorderen Thoraxwand aufgetreten. In den letzten Wochen sei die Geschwulst über der Mamma unter heftigen Schmerzen zu der derzeitigen Grösse herangewachsen.

Status: Patientin mittelgross, schwach gebaut, von marantischem Aussehen. Herz und Lungen ohne nachweisbare pathologische Veränderungen. Im Harn kein Eiweiss; Temperatur und Puls in normalen

Grenzen. Ueber der rechten Brustseite oberhalb der Mamma und von ihr deutlich abgrenzbar ein kleinkindskopfgrosser, prall elastischer, undeutlich fluktuierender, wenig beweglicher Tumor; die Beweglichkeit findet nur senkrecht zur Verlaufsrichtung der Musculi pectorales statt. Die Haut über dem Tumor leicht verschieblich, nicht verfärbt. Die Druckschmerzhaftigkeit gering. Nach oben zu gegen die Axilla wird die Abgrenzung des Tumors undeutlich. Am äussern Rande des Musculus pectoralis tastet man einige knotige Verdickungen, die bis in die Axilla zu verfolgen sind. Die Probepunktion ergiebt klare, gelbliche Flüssigkeit mit einzelnen Fibrinflocken. Auch zeigte sich dabei, dass die Geschwulst aus mehreren cystischen Räumen bestand, da die Entleerung bei tieferem Einführen der Nadel auf einmal aufhört, um beim weiteren Vortreten derselben wieder anzufangen. Das rechte Schultergelenk von normaler Konfiguration, nicht aufgetrieben, nicht druckschmerzhaft. Bewegungen desselben passiv in allen Richtungen frei, aktiv bei Hebung durch Spannung und Schmerzhaftigkeit längs des Pectoralis maior zum Tumor hin beeinträchtigt. Eine sichere klinische Diagnose konnte nicht gestellt werden. Bei der Vorstellung in der Klinik wurde darauf hingewiesen, dass die Drüsen in der Achselhöhle (Packet aneinandergereihter, schmerzloser, bis kastaniengrosser Knoten), ganz den Charakter tuberkulöser Lymphdrüsen haben. Mit Sicherheit konnte jedoch kein primärer tuberkulöser Herd nachgewiesen werden, auch ergab die Probepunktion keine für Tuberkulose sprechende Flüssigkeit und wies auf eine mehrkämmerige Cyste hin. Es wurde daher auch ein Neoplasma (Lymphangiom, Lymphangiosarkom, Fasciensarkom mit Erweichung) in Betracht gezogen, möglicherweise mit tuberkulösen Drüsen kombiniert, da die Drüsen nicht für Metastasen imponierten. Auf die die Schulter betreffenden Angaben der Patientin wurde, da ein entsprechender objektiver Befund fehlte, weniger geachtet.

11. VI. Operation (Prof. v. Hacker). Kelennarkose. Hautschnitt über den ganzen Tumor vom Sternum bis gegen die Achselhöhle. Der zuerst erscheinende Musc. pectoralis maior wird teils stumpf auseinandergeschoben, teils durchtrennt; die so erreichte Tumorwand zeigt sich fest verwachsen resp. übergehend in den Muskel. Beim weiteren Vordringen wird der cystische Tumor eröffnet, wobei sich wieder die klare seröse Flüssigkeit entleerte. Wie schon die Punktion lehrte, zeigte sich der Tumor aus mehreren cystischen Räumen zusammengesetzt. Die grösste Cyste, die vorne lateral lag, erstreckte sich kanalförmig verengt gegen das Schultergelenk (unterhalb des Proc. coracoides), mit demselben kommunicierend. Der laterale Anteil der Cyste, sowie die erwähnte kanalförmige Verbindung und die Gelenkskapsel an dieser Stelle boten eine merkwürdige Struktur der Wände dar. Dieselben waren bedeckt von hyalinen, lamellös geschichteten, in Gruppen geordneten Massen. Diese Bildungen von derb elastischer Beschaffenheit, meist zwiebelschalenartig

geschichtet, hafteten fest an der Unterlage und erinnerten mit den an manchen Stellen kolbig verdickten Enden in etwas an die dicht aneinandergedrängten Zellen eines Lipoma arborescens oder den Zotten einer tuberkulösen Gelenksynovialis, unterschieden sich davon aber durch ihr äusserst festes Gefüge und namentlich durch die meist rundliche, schalig geschichtete Blätterform. Die eigentliche Wand der in der beschriebenen Weise ausgekleideten cystischen Hohlräume war derb, schwartig, ganz ungleich dick und sandte verschiedene Ausläufer in die umgebende Muskulatur. — Die beschriebenen Tumormassen wurden mit der umgebenden Muskulatur des Pectoralis maior und minor, soweit es ging, im gesunden entfernt; ebenso wurde das Packet von vergrösserten Lymphdrüsen, das sich vom äusseren Pectoralisrand bis in die Axilla erstreckte, exstirpiert. Drainage; Naht; Verband.

Am Tage nach der Operation Temperatursteigerung (38,3°), Pulsschwäche (120), die mit Strophantus und am nächsten Tage mit Infusum Digitalis bekämpft wird. Am zweiten Tage erreicht die Temperatur in den Nachmittagsstunden 39,2°. Verbandwechsel. Sämtliche Hautnähte werden entfernt, die Wunde ganz aufgemacht. Sekretion blutig-serös, ziemlich abundant. Tamponade mit Jodoformschleier. Täglicher Verbandwechsel. In den nächsten Tagen wird die Sekretion eitrig. Am 7. Tage tritt Oedem der rechten oberen Extremität auf (Thrombose der Axillarvene?). Einwickelung mit Flanellbinde. Hochlagerung. Puls 104. Temperatur 38,9°. Am 10. Tage wird eine Eiterhöhle am oberen medialen Wundrande entdeckt und breit aufgemacht. Einführung eines Drains. — Am 14. Tage plötzlich Schüttelfrost vormittags, nachmittags Temperatur 39,5°. Erbrechen, Aushusten von blutigem Sputum (Lungeninfarkt?). An beiden Lungen zahlreiche Rasselgeräusche, besonders in den unteren Partien. In den folgenden Tagen rapider Kräfteverfall, Verschlechterung der Herzthätigkeit. Dyspnoe, Icterus. Am 20. Tage Collaps. Verlust des Bewusstseins, Tod.

Nach der Operation war es wohl klar, dass der Process, der zur Bildung des beschriebenen cystischen „Tumors“ führte, vom Gelenk seinen Ursprung nahm; ob der Process dennoch ein tuberkulöser sei, konnte auch jetzt noch nicht entschieden werden. Es wurde auch an die Möglichkeit einer myxomatösen Degeneration resp. Geschwulstbildung ausgehend von der Synovialis des rechten Schultergelenks gedacht; eine entzündliche z. B. tuberkulöse Neubildung schien in Anbetracht der merkwürdigen cystischen Bildungen und mangels jeglicher Knötchenbildung und eitriger oder käsiger Massen nicht sichergestellt. Das Endurteil wurde der mikroskopischen Untersuchung überlassen, welche die Unklarheit der Aetiologie des merkwürdigen Processes löste.

Mikroskop. Untersuchung: Härtung Formalin-Alkohol; Einbettung in Celloidin; Färbung Hämatoxylin Eosin. Untersucht wurden Stücke aus der fetzigen Cystenwand, der umgebenden mitveränderten Muskulatur,

den durchscheinenden blättrigen und rundlichen Bildungen und endlich den vergrösserten Lymphdrüsen.

Der mikroskopische Befund war überall der einer typischen chronischen Tuberkulose mit Bildung von massenhaften, hauptsächlich epitheloiden Tuberkelknötchen, teils einzeln, teils mehrere zusammengeflossen und dann central nekrotisch; ab und zu typische Riesenzellen, meist in der Uebergangszone zum nekrotischen Centrum. Die Rundzelleninfiltration merkwürdig spärlich, am reichlichsten noch dort, wo der Process in die Muskulatur eindrang und die einzelnen Muskelbündel dadurch auseinandersprengte. Die sog. retikulierten Formen der Tuberkelknötchen fehlten fast vollständig. In den Lymphdrüsen, die ganz und gar von Knötchen durchsetzt waren, wogen die einzelnen nicht zusammengeflossenen vor. Die geformten schaligen und zottigen Bildungen aus dem Innern der Höhlung erwiesen sich als reines Fibrin ohne jede zelligen Elemente.

Da der Exitus letalis der Patientin erfolgte, nachdem die mikroskopische Untersuchung durchgeführt wurde, lag nun noch zur vollständigen Klarlegung des Falles auch der pathologisch-anatomische Sektionsbefund vor.

31. VI. Obduktion: Kadaver einer mittelgrossen, weiblichen Leiche von mässigem Ernährungszustand und marantischem Aussehen. Rechte obere Extremität angeschwollen. Von der rechten Achselfalte eine Kontinuitätsdurchtrennung oberhalb der Mamma bis gegen die Mittellinie. An beiden Lungen pleuritische Verwachsungen, an der Oberfläche Blutungen von fibrinös eitrigen Exsudatmembranen bedeckt. An beiden Spitzen chronische disseminierte Tuberkulose. Die unteren hinteren Partien beiderseits hypostatisch-pneumonisch infiltriert. Das übrige Lungenparenchym im Zustande des akuten Oedems. — An der hinteren Cirkumferenz des rechten Humeruskopfes eine etwa doppelt erbsengrosse, ziemlich tiefe Einsenkung, die von einer zarten ödematösen Synovialis überzogen ist. An der vorderen Cirkumferenz des Humeruskopfes an der Grenze der überknorpelten Fläche einige kleinere grubige Vertiefungen, die gleichfalls von Synovialis überzogen sind. Die Gelenkfläche des Humeruskopfes selbst ist bis auf kleine Randpartien des Knorpels entblösst und der Knochen selbst abgeschliffen.

Die zusammenfassende pathologisch-anatomische Diagnose lautete: Rechtsseitige fibrinös-hämorrhagische Pleuritis. Hypostat. Pneumonie in den hinteren Lungengebieten. Oedem der Lungen. Disseminierte chronische Tuberkulose namentlich in den Spitzen beider Lungen. Operativ eröffnete und teilweise entfernte narbig und schwielig (örtlich auch sulzig) umrahmte, flache, buchtige Höhle an der seitlichen und vorderen oberen Thoraxwand, bei ausheilender chronisch tuberkulöser Arthritis im rechten Schultergelenk. Hämorrhagische Cystitis. Trübe Schwellung der Niere. Dilatation und Atrophie des Herzens. Mässiges Hydropericard und Hydrops ascites. Gemischte Thrombose in

den Venen des Vorderarms, vorwiegend puriform erweichte Thrombose der Vorderarm- und Axillarvenen. Septikämie. Ausgeprägtes Oedem des Gehirns und seiner Häute. Geringe Arteriosklerose.

Mikroskop. Befund: Interstitielle tuberkulöse Myositis mit miliaren Tuberkeln bei miliarer hyalinisierter und verkäsender Tuberkulose der Lymphdrüsen und hyalin veränderten Lymphbahnen im Bereich von alten Senkungsabscessen bei ausheilender chron. tuberkulöser Arthritis des rechten Schultergelenkes.

Nach der mikroskopischen Untersuchung und der Autopsie war nun der Fall seiner Aetiologie wie seines Ausgangspunktes nach klar gelegt.

Den Entwicklungsvorgang wird man sich etwa so vorzustellen haben, dass von der alten Spitzentuberkulose es zu einer Infektion des Humeruskopfes kam, von da wurde das Gelenk inficiert, während der Knochenprocess zur Ausheilung kam (Ueberziehen der Erosionen im Knochen mit Synovialis). Von dem befallenen Gelenk aus scheint sich der Process besonders in der Bursa synovialis subscapularis weiter entwickelt zu haben und als eine Art Tasche zwischen die beiden Muskeln, Pectoralis maior und minor, vorgeschoben zu haben.

Dazu kam nun noch bei dem überaus chronischen Verlaufe eine tuberkulöse Infektion sämtlicher Lymphdrüsen und -Bahnen und dadurch wahrscheinlich zur Verlegung der Abflusswege der Lymphe. Auf diese Weise könnte man die eigentümlichen cystischen Bildungen vielleicht als Lymphstauungen in der krankhaft veränderten und vergrösserten Bursa erklären.

Zum Schlusse möchte ich noch einmal kurz die klinischen und pathologisch-anatomischen Eigentümlichkeiten des Falles zusammenfassen, welche die Diagnose erschwerten, in einem ähnlichen Falle jedoch an die Möglichkeit der vorliegenden Erkrankung denken lassen.

Fast kindskopfgrosser, ovaler, prall elastischer Tumor über der rechten Mamma; Verschieblichkeit mässig, senkrecht auf die Faserrichtung der Mm. pectorales; Vergrösserung der regionären Lymphdrüsen. Beweglichkeit des normal konfigurierten Schultergelenkes passiv frei, aktiv nur die Hebung durch Schmerzen beeinträchtigt. Geschwulstsitz zwischen den Mm. pectorales maior und minor. Der eröffnete Tumor cystisch mit vielbuchtigen unregelmässigen fetzigen Wandungen; der Process in die Umgebung (Mm. pectoral.) übergreifend. Inhalt: klare seröse Flüssigkeit; an der Innenfläche der Höhlung verschieden geformte durchscheinende, blättrige und zottige Massen. Keine Knötchenbildung, kein Granulationsgewebe, keine Spur von Eiter oder ähnlichen Massen.

Eine Zahl von ungewöhnlichen Eigenschaften, die selbst während der Operation die Diagnose nicht sicher stellen liessen, was erst die mikroskopische Untersuchung vermochte.

Die Bedeutung der Fibrinablagerungen und ihr häufiges Vorkommen in tuberkulös erkrankten Gelenken (Sehnenscheiden etc.), die Bildung sowohl freier Faserstoffkörper (in der Form der Reis-, Melonenkörner etc.) als die Knorpel überziehender Faserstoffmassen, unter denen dann die typischen Zerstörungen des Gelenksknorpels sich vollziehen, sowie an der Synovialis flottierender polypöser, zottiger Massen (Zottengelenk) sind ja namentlich durch die Arbeiten König's allgemein bekannt geworden.

Das Besondere unseres Falles bestand aber darin, dass bei nahezu ausgeheiltem Gelenkprozess die in die Nachbarweichteile, ja in die Muskulatur weitergeschrittene tuberkulöse Erkrankung hier schliesslich zur Bildung einer von Schwarten umschlossenen, fast klaren Inhalt enthaltenden, mehrkämmrigen Cyste geführt hatte, in deren Innern kein Eiter, kein tuberkulöses Granulationsgewebe vorhanden war, und dass an der kanalförmigen Verbindung der Höhle mit dem Gelenk nicht bloss in letzterem, sondern längs des ganzen Canals merkwürdige Formen von hyalinen und doch festen, schalig geschichteten Blättern reinen Fibrins aus der Wand heraus in's Innere emporgewachsen waren.

Es mag gewiss in der Litteratur ein oder der andere derartige Fall verstreut angeführt sein, doch mangelte mir Zeit und Gelegenheit diesbezüglich nachzuforschen. Immerhin mag auch die kasuistische Mitteilung dieses Falles nicht ganz wertlos sein.

AUS DER

KÖNIGSBERGER CHIRURGISCHEN KLINIK

DES PROF. DR. GARRÈ.

V.

Ueber Hydradenitis axillaris.

Von

Dr. **Ludwig Talke,**
Volontärarzt.

Die Haut der Achselhöhlen wird häufig von Entzündungen befallen, die vorwiegend akuten Charakter tragen. Sie unterscheiden sich jedoch von den in der übrigen Körperhaut vorkommenden Entzündungen, wie jeder Praktiker weiss, in mancher, durchaus bemerkenswerter Beziehung.

Die erste Mitteilung über derartige besondere Entzündungen in der Achselhöhlenhaut rührt von Velpeau[1]) her; er charakterisiert sie hinsichtlich der Form und des Verlaufes und hebt die Punkte, in welchen sie von ähnlichen Affektionen an andern Hautstellen abweichen, durchaus zutreffend hervor; freilich, den anatomischen Ausgangspunkt vermochte Velpeau nicht anzugeben. Er führte für sie die Bezeichnung „phlegmons superficiels ou tubériformes" ein. Erst 35 Jahre später wurden sie von Verneuil[2]) als Entzündungen der grossen Achselhöhlenschweissdrüsen aufgefasst und richtig erkannt. Obgleich Verneuil nicht über anatomische Beob-

1) Velpeau, Dictionnaire en 30 vol. Article: aisselle. 1829.

2) Verneuil, De l'hidrosadénite phlegmoneuse et des abscès sudoripares. Arch. génér. de Méd. 4. 1864 et 5. 1865.

achtungen verfügte, und nur auf klinischen Erscheinungen seine Schlüsse aufbaute, hatte er damit, wie spätere histologische Untersuchungen ergaben, völlig das Richtige getroffen. Indessen brachten die letzteren nur eine Bestätigung für das, was Verneuil für die Schweissdrüsenentzündungen der Körperhaut im Allgemeinen angegeben hat; bezüglich der akuten Entzündungen der Achselhöhlenhautschweissdrüsen, die neuerdings von mir untersucht sind[1]), liegen, soweit ich aus der mir zugänglichen Litteratur ersehen konnte, neben vereinzelten spärlichen klinischen Ausgaben keine mikroskopischen Untersuchungen vor.

Ich hatte Gelegenheit drei derartige Fälle zu behandeln und zu untersuchen; ehe ich die Resultate mitteile, möchte ich ganz kurz auf die bisher veröffentlichten histologischen Befunde bei Schweissdrüsenentzündungen im Allgemeinen eingehen. Pollitzer[2]) beobachtete in seinem Falle zahlreiche kleine, schliesslich abscedierende Knötchen auf der Haut des Gesichtes und des Halses. Dieselben lagen anfangs im subkutanen Bindegewebe, waren zunächst noch leicht verschieblich, späterhin verloren sie ihre Beweglichkeit, und verwuchsen mit dem sie bedeckenden Papillarkörper, um endlich zu erweichen und Eiter mit kleinen Gewebsfetzen zu entleeren. Zwei excidierte Knötchen wurden mikroskopisch untersucht. Es fand sich eine parenchymatöse Degeneration der Knäueldrüsen neben dichten Anhäufungen von kleinen Rundzellen epitheloiden und grösseren, Riesenzellen ähnlichen, vielkernigen Massen. Bezüglich der letzteren liess sich die Herkunft aus dem veränderten Drüsengewebe deutlich erkennen. Diese Pseudoriesenzellen waren kleiner und regelmässiger kontouriert als echte; daneben kamen länglich gebogene Riesenzellen vor, welche einem Teil eines Schweissdrüsenknäuels glichen. Hier und da war noch eine undeutliche Zeichnung, wie frühere Zellkontouren vorhanden. Desgleichen liessen sich auch die epitheloiden Zellen als aus den Drüsenzellen entstanden nachweisen. Pollitzer glaubt, dass es sich bei seinem Falle um einen infektiösen Ursprung gehandelt habe, der Nachweis eines charakteristischen Mikroorganismus wurde versucht, jedoch ohne Erfolg.

Wie Petersen[3]), der eine sorgfältige Zusammenstellung

1) L. Talke, Ueber die grossen Drüsen in der Achselhöhlenhaut des Menschen. Arch. f. mikrosk. Anatomie. Bd. 61.

2) Pollitzer; Hydradenitis destruens suppurativa. Journ. of cut. and genit. urin. diseases 1892. Centralbl. f. Chir. 1893.

3) Petersen, Beiträge zur Kenntnis der Schweissdrüsenerkrankungen. Arch. f. Dermat. und Syphilis. Bd. 25.

sämtlicher Affektionen der Schweissdrüsen geliefert hat, hervorhebt, zeigen die von Dubreuilh[1]) und wahrscheinlich auch die von Brocq[2]) beschriebenen Hauterkrankungen: „Hydradenitis suppurativa" resp. „Folliculites disséminées symmétriques" ein dem eben beschriebenen recht ähnliches Verhalten. So konnte Dubreuilh an excidierten Hautstückchen die Aetiologie der Affektion feststellen und die Schweissdrüsen als Ausgangspunkt nachweisen. Mikroskopisch zeigte sich der Beginn der Erkrankung durch eine entzündliche Zellinfiltration der Schweissdrüsen an. Ihre Grösse hat zugenommen, die Infiltration des Parenchyms und die enorme Blutfülle bilden die Ursache der Schwellung. An Hand und Fuss beginnend, sich dann über den ganzen übrigen Körper ausdehnend traten, in der Tiefe der Haut fühlbare, unverschiebliche Knötchen von Stecknadelkopfgrösse auf; fernerhin bildete sich eine Papel an der Oberfläche; danach entstand in der Tiefe ein schmerzhafter Abscess. Mikrokokken wurden nicht gefunden.

Unter andern Namen sind noch von Barthélemy[3]) und Lukasiewicz[4]) Erkrankungen beschrieben, die zwar anders aufgefasst sind, aber wegen einiger Aehnlichkeit mit dem oben angeführten, doch wohl als Hydradenitis zu deuten sein dürften. Barthélemy beschreibt 3 Fälle von Aknitis, welche er für eine Art disseminierter Folliculitis und Perifolliculitis hielt. Das mikroskopische Bild glich völlig dem von Pollitzer gegebenen; freilich wurde kein Knötchen aus dem Beginn der Erkrankung untersucht. Dass etwa Talgdrüsen den Ausgangspunkt gebildet hätten, konnte deswegen ausgeschlossen werden, weil die entzündlichen Veränderungen auch an der Plantarfläche der Zehen auftraten, wo Talgdrüsen überhaupt nicht vorkommen.

Lukasiewicz beobachtete bei einer 24jährigen sonst gesunden Magd, ohne besondere Ursachen entstehend, stecknadelkopf- bis kleinerbsengrosse Knötchen in der Haut, die unter peripherer Ausbreitung

1) Dubreuilh, Idrosadénite suppurative disséminée. Annal. de Dermatol. et Syph. III. Suppl. 1892.

2) Brocq, Traitement des maladies de la pean.

3) Barthélemy, Nouveau cas d'acnitis. Annal. de Dermatol. et de Syphilig. 1891. Citiert nach Petersen.

4) Lukasiewicz, Folliculitis exulcerans. Arch. f. Dermatol. und Syphilis. 1891. Suppl.

plaqueartige Infiltrate von verschiedener Grösse bildeten. Sie zeigten mehr Tendenz zu geschwürigem Zerfall als zur spontanen Rückbildung. Den Ausgangspunkt dieser Affektion bilden die Schweissdrüsen. Mikroskopischer Befund: Bei den jüngsten Stadien leichte Verlängerung und Infiltration der Papillen. Mässige Rundzelleninfiltrate um die Gefässe im Stratum subpapillare. Hauptsächlich sind die tieferen Schichten der Haut beteiligt in der Umgebung der Haarfollikel, der Talg- und der Schweissdrüsen. Um letztere scharf umschriebene, unregelmässige, aus folgenden Bestandteilen zusammengesetzte Herde: In der Peripherie kleine Rundzellen, auf diese folgen wenige grosse Riesenzellen, diese zumeist von runder Gestalt. Die Kerne der Letzteren sind randständig. In den centralen Teilen grössere unregelmässige, mit bläschenartigem Kern versehene epitheloide Zellen. Das Drüsengewebe ist in dem Stadium noch ganz gut zu erkennen und zeigt nur eine kleinzellige Infiltration.

Im weiteren Verlauf gewinnt die Infiltration im Papillarkörper und den nächsten Schichten an Wichtigkeit. An der Stelle der Schweissdrüsen liegen Infiltrate, in welchen peripher die Drüsenknäuel noch erkennbar sind, während sie in der Mitte in neugebildetem Granulationsgewebe aufgehen. Das letztere besteht aus einem Conglomerate von Riesenzellen mit verhältnismässig spärlichen Rund- und Epitheloidzellen. Die ersteren enthalten sowohl rand- als mittelständige Kerne. Die kleineren Herde konfluieren zu grösseren, das ganze zwischen Stratum subpapillare und Schweissdrüsen gelegene Gewebe einnehmenden Infiltraten.

Schliesslich entsteht durch Verdünnung und Einschmelzung der Oberhaut ein Geschwür, das unter Narbenbildung heilt. — Tuberkelbacillen liessen sich nicht nachweisen. Nach Uebertragung des Inhaltes von unter aseptischen Kautelen eröffneten Abscesschen auf Agarplatten keine Entwicklung. — Bereits durchgebrochene Abscesse enthielten Kokken, die jedoch vom Verf. als zufällig dazugetreten, nicht für pathogen gehalten wurden.

Nach alledem kann kein Zweifel bestehen, dass es sich hier um eine Entzündung der Schweissdrüsen gehandelt hat. Auch der Befund von so zahlreichen epitheloiden und Pseudoriesenzellen spricht dafür. Letztere dürften im Sinne Pollitzer's als deformierte Schweissdrüsenzellen anzusprechen sein.

Das Vorstehende galt von der akuten Entzündung der Schweissdrüsen; neben dieser giebt es jedoch auch chronisch entzündliche Affektionen derselben als selbständiges Krankheitsbild. Ein sekundäres Befallensein der Schweissdrüsen ist für eine Reihe chronisch verlaufender Hauterkrankungen schon längst bekannt, so beim Lupus, Lupus erythematosus, Lepra, Elephantiasis, und bei der Variola nebst anderen mehr. — Primäre, chronisch verlaufende Hydradenitiden

sind durch die Untersuchungen von Neumann[1]) und König[2])-Stilling[3]) bekannt gegeben. Neumann beschrieb bei der „Dermatitis circumscripta herpetiformis" eine chronische Entzündung der Schweissdrüsen mit Ausgang in Atrophie. Mikroskopisch zeigten sich ausser Verdickung der Epidermis und einzelnen netzförmigen Bindegewebswucherungen in der oberen Cutis vor allem Schweissdrüsenveränderungen. Die Wandungen der Ausführungs- und der Drüsengänge waren verbreitert, die Membrana propria verdickt, die Inhaltszellen vermehrt. Die Gewebe um die Drüsenknäuel und die ausführenden Gänge war kleinzellig infiltriert. Die Zellen in den letzteren vermehrt und getrübt. In den Drüsenknäueln fanden sich zahlreiche runde, stark lichtbrechende Zellen. Im weiteren Verlauf war der Schweissdrüsengang mit verhornten Zellen ausgefüllt, an den tieferen Stellen waren dunkelbraun pigmentierte Zellen vorhanden.

Gleichfalls um eine chronisch verlaufende Entzündung der Schweissdrüssen handelt es sich wohl bei den von König beschriebenen entzündlichen Adenomen der Schweissdrüsen, die gewissermassen den Uebergang von entzündlichen zu den eigentlichen Neoplasmen darstellen sollen. Stilling giebt eine eingehende histologische Darstellung derselben. Wie schon Petersen (l. c.) hervorhebt, geht aus Stilling's Schilderung hervor, dass der Erkrankung nicht eine echte Adenombildung, wie König und Stilling annehmen, sondern eine Hydradenitis chronica (proliferans) zu Grunde liegt. Nach König kommen diese entzündlichen Schweissdrüsenadenome vorzugsweise im Gesicht vor. Es handelt sich um cirkumskripte Schwellungen, die chronisch verlaufen. Die Oberfläche dieser 1—1,5 cm im grössten Durchmesser haltenden, 0,5 über das Hautniveau hervorragenden Schwellungen ist schuppend und von kleinen Erhöhungen besetzt. Das Bild dieser Krankheit ist schon vor König bekannt gewesen und vielfach mit Lupus verwechselt worden. Die histologische Untersuchung ergab, dass die kleinen Geschwülstchen aus entzündlichen hyperplastischen Schweissdrüsen bestanden. Massenhafte, in das interstitielle Gewebe derselben gewucherte Zellen hatten zum Teil das Drüsengewebe zerstört, während sich aus einem Teile der Drüsenbläschen kleine

1) Neumann, Ueber eine noch wenig gekannte Hautkrankheit. Vierteljahrsschr. f. Dermatol. und Syphil. 1875.

2) König, Lehrbuch der speciellen Chirurgie. 1898. I. 233.

3) Stilling, Einige Beobachtungen zur Anatomie und Pathologie des Lupus. Deutsche Zeitschr. f. Chir. Bd. 8.

cystische, mit Sekret und zerfallenem Epithel gefüllte Blasen gebildet hatten. Daneben fanden sich zapfenförmige Wucherungen des Epithels. Stilling beschreibt des näheren noch, dass diese Geschwülste aus kleineren und grösseren Läppchen zusammengesetzt sind, die ersteren sind solide, die letzteren gitterförmig durchlöchert. Dazwischen zahlreiche Uebergänge. In den grösseren fallen die zahlreichen Lücken auf, welche selten leer sind, meist eine feinkörnige Masse mit Bruchstücken von Zellen enthalten. Dann zeigten sich solide Zellstränge; zwischen diesen noch deutlich erkennbare Reste von Drüsenknäueln und vereinzelte Drüsengänge. Unveränderte Schweissdrüsen fanden sich in der Ausdehnung der Geschwulst nicht. Die Hohlräume (Lücken) sind als durch andauernden inneren Druck angestauten Sekretes zu Stande gekommen anzusehen.

Die reichlichen Schweissdrüsen in der Haut der Achselhöhle disponieren zu der Entstehung von Furunkeln, durch ein multiples Auftreten derselben kommt es zur Furunkulosis dieser Gegend (König). Nach Verneuil ist diese Schweissdrüsenentzündung selten idiopathisch, sondern vorwiegend durch Hautreize mechanischer Art im Verein mit prädisponierender profuser und saurer Schweissbildung hervorgerufen. Verneuil-Clado[1]) nehmen auf Grund ihrer bakteriologischen Untersuchungen eine infektiöse Ursache an. In dem Eiter incidierter hydradenitischer Abscesse fanden die Autoren in gleicher Weise wie bei Furunkeln typischer Art den Staphylococcus pyogen. aureus.

Besonders häufig tritt die Affektion bei Kachektischen und Skrophulösen auf, auch ohne örtliche Veranlassung. Doch werden zuweilen auch ganz gesunde, kräftige Individuen davon befallen. Die Hydrosadenitis axillaris beginnt, da die Schweissdrüsen von allen Adnexis der Haut am tiefsten liegen, in der Tiefe und geht peripherwärts weiter. Die Form der Entzündung und des Abscesses wird durch anatomische Verhältnisse bestimmt. In der Achselhöhle ist die Haut sehr dünn und dehnbar; die Schweissdrüsen sind hier durch fibröse Stränge an das Corium geheftet, und durch diese vom Panniculus adiposus getrennt; die Schwellungen sind daher nach unten hin begrenzt und breiten sich nach der Oberfläche kugelig oder halbkugelig aus. Ferner kommt für diese Form und Begrenzung der Umstand in Betracht, dass die Schweissdrüsen von einer fibrösen Kapsel umgeben sind, welche dem Durchbruch nach aussen relativ lange Zeit wider-

1) Verneuil et Clado, Note sur le microbe pyogène de l'abscès sudoripare axillaire. Gaz. hebdom. XXXV. 34. 1888.

steht. Die Hydradenitis axillaris beginnt mit einer kleinen, beweglichen, tiefliegenden Induration, die leicht schmerzhaft ist: Nach und nach bilden sich mehrere solcher harten Knötchen. Eine derartige Verhärtung vergrössert sich nun und rückt allmählich an die Oberfläche vor, so dass die Haut mit ergriffen wird. Eine spontane Rückbildung erfolgt selten; viele bleiben wochenlang als harte, die Haut vorwölbende Knoten bestehen, so dass ein ganzer Teil der Achselhöhlenhaut knotige Verdickung zeigt. Meist jedoch tritt langsame Erweichung ein, und es entstehen mehrere haselnuss—wallnussgrosse fluktuierende, flachkugelige Abscesse. Sich selbst überlassen, brechen sie auf und entleeren dicken Eiter und nekrotische Gewebsstücke. Es folgt dann oft eine langwierige Eiterung. Sehr oft führt auch die Incision nicht zur glatten Heilung: Die Eiterung bleibt bestehen, die Fisteln schliessen sich nur langsam. Vielfach treten noch Nachschübe auf. Das Leiden ist recht hartnäckig und schmerzhaft. Sehr selten entstehen im Anschluss an diese Entzündungen nach Durchbruch des Eiters durch die Drüsenkapsel ausgedehntere Eiterungen im Unterhautzellgewebe.

Die Heilung dieser lästigen Affektion ist in manchen Fällen gar nicht so einfach zu erreichen. Neben der Spaltung der Abscesse, die stets mit einer energischen Auskratzung zu verbinden ist, und sorgfältiger Reinigung der Achselhöhlenhaut sind desinficierende Umschläge und schweisswidrige Mittel, lokal appliciert, in erster Linie angebracht; Aetzung der Granulationen und Bepinselung mit Jodtinktur. Liegen Konstitutionsanomalien vor, so sollen auch diese in der Behandlung ihre Berücksichtigung finden (Eisen, Chinin, Leberthran, Schwefel- und Soolbäder). Zuweilen bleiben nach Aufhören der Eiterung und Schliessung der Fisteln tief eingezogene Narben und knotige Verdickungen in der Haut zurück. Hier käme dann die eventuelle Exstirpation in Frage, welche auch bei einzelnen umschriebenen Abscessen gut möglich ist und relativ rasch zur Heilung zu führen im Stande ist. — Ausser dem Grundübel noch vorhandene Leiden, wie Ekzeme (Unreinlichkeit, Parasiten, starkes Schwitzen), wirkliche Furunkel sind entsprechend zu behandeln.

Gelegentlich der Behandlung eines seit Wochen an Hydradenitis axillaris leidenden Patienten, fand sich die Möglichkeit, die erkrankte Haut untersuchen zu können. Die mikroskopischen Befunde erklären mancherlei Besonderheiten des klinischen Verlaufes dieser Affektion, so z. B. das längere Beschränktbleiben der Processe auf einen Punkt, die an und für sich lange Dauer.

die anscheinende Spontanheilung und die Schrumpfungsvorgänge bei den Hydradenitiden.

Mikroskopische Untersuchung: Von einem kleinen excidierten Stück der Achselhöhlenhaut wurden Flachschnitte angefertigt. Die grossen Schweissdrüsen erwiesen sich verändert, und zwar liessen sich frischere von älteren Stadien der Entzündung an ihnen unterscheiden.

Was die ersteren angeht, so zeigt sich übereinstimmend an allen Präparaten, dass ein in frischer Entzündung befindliches Läppchen einer grossen Achselhöhlenschweissdrüse scharf gegen die umgebende, nur wenig veränderte, straff faserige Cutis abgesetzt ist; die Grenze bildet die starke fibröse, jedes Drüsenläppchen umgebende Kapsel. Das innerhalb dieser befindliche Drüsengewebe ist, wie man schon bei schwacher Vergrösserung erkennt, erheblich kleinzellig infiltriert. Das die einzelnen Drüsengänge trennende Zwischengewebe, das normaliter nur einen spärlichen Raum einnimmt, ist infolge der eingelagerten Leukocyten, sowie der Zunahme der fixen Bindegewebszellen beträchtlich vermehrt und verdickt, so dass die einzelnen Tubuli weiter von einander entfernt sind, als im normalen Zustande. — Die in dem Stroma verlaufenden Blutgefässe zeigen sich strotzend gefüllt; ihrem Verlauf folgend ist die Anhäufung von Leukocyten am ausgesprochensten. Hier und da ist dieselbe so hochgradig geworden, dass rundliche Herde von der Grösse eines Drüsenganges entstanden sind. Derartige Bilder waren es vielleicht, welche Kölliker vorgelegen haben, der das Vorhandensein adenoiden (lymphoiden) Gewebes an den Achselhautdrüsen unter normalen Verhältnissen beschrieben hat. Bei normalen sah ich dieses nie, nur an entzündeten Achseldrüsen, wo es eben auch kein lymphoides Gewebe darstellt, sondern durch eine Ansammlung von Rundzellen ein diesem ähnliches Bild hervorgerufen ist. — Die unmittelbar unter der fibrösen Kapsel gelegenen Blutgefässe sind gleichfalls erweitert und prall gefüllt.

Membrana propria und Muscularis sind meist deutlich erkennbar und in diesem Stadium noch nicht verändert. Vielfach zeigt sich der Epithelbelag von dem Balge abgehoben.

Das Epithel verhält sich, ähnlich wie an normalen Drüsen, bezüglich seiner Höhe, recht verschieden. Im Allgemeinen ist das Protoplasma stark trübe; die Epithelzellen haben vielfach die scharfe Kontourierung gegen einander eingebüsst. Die Färbbarkeit ist stellenweise beeinträchtigt oder gar aufgehoben. Zu erwähnen sind zunächst zahlreiche auffallend helle, grosse Drüsenepithelzellen mit grossem, blassem Kern. Bemerkenswert ist ferner eine in mehreren Drüsengängen beobachtete Mehrschichtigkeit des Epithels, worin sich ein durch die Entzündung angeregter Proliferationsvorgang dokumentiert, der schliesslich zu den weiter unten zu erwähnenden, völlig solid und massiv ausgefüllten Tubuli führt. Hinsichtlich des Pigmentes, das ich eingehend anderen-

orts beschrieben habe, lässt sich im allgemeinen sagen, dass die Menge desselben abgenommen hat und es bedeutend feiner abgelagert ist, als im gesunden Drüsengewebe. — Die einen Drüsengang umspinnenden, lymphatischen Spalten sind oft dicht von Leukocyten erfüllt. — Erwähnenswert ist vor allem eine massenhafte Durchsetzung des Drüsenepithels mit polynukleären Leukocyten, welche sich auch innerhalb des Lumens sehr häufig, bald vereinzelt, bald gehäuft finden. Stellenweise ist die Einwanderung von Eiterkörperchen so stark, dass die Epithelzellen fast völlig davon verdeckt werden.

Der im Lumen befindliche Inhalt zeichnet sich aus durch seine wechselnde Beschaffenheit. Neben der mehr oder minder grossen Beimengung von Leukocyten, die bereits erwähnt ist, sind helle, blassrosagefärbte Detritusmassen und ganz spärliche, feinste Pigmentkörnchen vorhanden. Ausserdem Zellreste, sowie abgestossene, noch an ihren Kontouren und Kernfragmenten erkennbare Drüsenepithelien; doch sind auch noch gut erhaltene, gruppenweise zusammenliegende in dem Inhalt zu finden. Einige Lumina zeigen sich erfüllt von homogener, geronnener Flüssigkeit; in vielen sind von Eiterkörperchen und Fibrinfäden gebildete, rundliche Konglomerate enthalten. Noch andere zeigen gut erhaltenes, zusammengeschobenes Epithel im Inhalt. Derartige solide Zellstränge gehen oft von dem Wandepithel aus; indem sie sich begegnen und ineinanderknäueln, entstehen gyrusähnliche Figuren.

Einen etwas eigenartigen Befund stellen mehrere an der Peripherie der Läppchen gelagerte, solid ausgefüllte Drüsentubuli dar; dieselben sind, wie Serienschnitte zeigen, nicht etwa als Tangentialschnitte von Lumen habenden Tubuli aufzufassen. Diese ganz aus gewucherten Drüsenzellen bestehenden, innerhalb einer Balgmuskelhaut gelegenen Bildungen sind das Endprodukt einer Proliferation des Wandbelages: die neugebildeten Zellen sind etwas grösser, heller und schärfer kontouriert, wie die, von denen sie abstammen. Auch die bindegewebige Schicht des Drüsenbalges ist durch Bildung neuer, das frisch durch Wucherung entstandene Drüsengewebe durchziehender Fasern mit an dem Aufbau beteiligt.

Die eben beschriebene Form der Entzündung lässt vermuten, dass eine Abscedierung eintreten wird. Dieselbe braucht jedoch nicht zu folgen, sondern es können diese Veränderungen noch wieder rückgängig werden, wie aus dem gleich mitzuteilenden Verhalten der Drüsen in dem späteren Stadium hervorgeht.

Während die in frischer Entzündung begriffene Drüse bedeutend grösser war als die normale, ist in den späteren Verlaufsstadien eine Verkleinerung der Drüse zu konstatieren um das 4- bis 5fache. Die kleinzellige Infiltration ist im Rückgang begriffen. Die Drüsengänge haben ein sehr reduciertes oder auch gar kein Lumen; dasselbe ist, wie bei stärkeren Vergrösserungen zu erkennen ist, zum Verschwinden gebracht worden durch den einen oder den anderen der folgenden Vor-

gänge: entweder aktive Zellwucherung und Solidwerden des Alveolus, oder Schrumpfung des den Drüsengang umgebenden Bindegewebes mit folgender Schnürung und Pressung auf den Drüsengang. Der letztere Vorgang ist wohl der am meisten in Frage kommende. — Ob es zu einer völligen Verödung der Drüsengänge kommt, liess sich nach den mir vorliegenden Präparaten nicht entscheiden; an und für sich wäre die Möglichkeit vorhanden. — Je mehr ein solches Drüsenläppchen schrumpft, um so undeutlicher wird die Abgrenzung durch die Kapsel, indem letztere ständig mehr atrophiert. — Aehnliches vollzieht sich auch an der Membrana propria der einzelnen Drüsengänge.

Zusammenfassend lässt sich sagen, dass nach Ablauf der akuten Entzündung für den Fall, dass es nicht zur Abscedierung kommt, eine Schrumpfung und Atrophie in dem Drüsenläppchen, mit genauer Beschränkung auf das letztere, eintritt, worin eventuell der Weg einer Selbstheilung angebahnt sein dürfte. Viel wahrscheinlicher ist es jedoch, dass die Schrumpfung in dem Parenchym dieses so schwer geschädigt hat, dass eine Funktion nicht wieder eintreten kann, und langsam zur völligen Verödung führen wird.

Auffallend war, dass, wiewohl der Eiter der kleinen incidierten Abscesse Eiterkokken enthält, in der entzündeten Drüse selbst und zwar während der akuten Entzündung, färberisch nur äusserst spärliche Kokken nachgewiesen werden konnten.

Hinsichtlich der in den gleichen Präparaten mit vorhandenen kleinen, den grossen Achselhautdrüsen vorgelagerten Knäueldrüsen, seien noch einige Worte gestattet. In den ersten Anfängen der Entzündung ist das Bild ähnlich dem eben für die grossen Knäueldrüsen beschriebenen, nur mit dem bemerkenswerten Unterschied, dass die entzündlichen Veränderungen nicht so an die anatomische Form der Drüse angegliedert ist, sondern etwas mehr diffus in die nächstgelegene Umgebung übergreift. Die kleinzellige Infiltration erreicht bald einen sehr beträchtlichen Grad, so dass die einzelnen Drüsenlumina viel weiter von einander entfernt werden. Nach Verödung der meisten Drüsengänge bleiben nur noch einige wenige übrig, und selbst diese haben ihr Aussehen recht erheblich verändert: In einem jungen, zellreichen, stark infiltrierten Granulationsgewebe liegen einzelne kreisrunde und gebogen längliche, riesenzellenähnliche Bildungen mit stark gefärbtem Protoplasma und zahlreichen, in koncentrischen Ringen gestellten Kernen. Bis zu diesen lassen sich von den nur leicht veränderten Knäueldrüsen-

querschnitten viele Uebergänge finden, dergestalt, dass diese — übrigens schon seit Jahren bekannten (Pollitzer) — Reduktionsformen der Knäueldrüsengänge darstellen. Auch diese Reste der ehemaligen Drüsen verschwinden: an den Stellen der ehemaligen Drüsen findet sich ein noch zellig infiltriertes, allmählich stark schrumpfendes, von Fettzellen durchsetztes Narbengewebe, und nichts mehr erinnert daran, dass sich hier zuvor eine Knäueldrüse befunden hat.

Diese Stadien finden sich alle neben einander in meinen Präparaten, leider liess sich für die grossen Knäueldrüsen eine ähnliche vollständige Entwicklungsreihe nicht erkennen, weil die Schlussstadien fehlen.

AUS DEM

STÄDTISCHEN KRANKENHAUSE
ZU KARLSRUHE.

CHIRURG. ABTEILUNG: PROF. DR. v. BECK.

VI.

Resektion und Naht der Trachea bei Tracheal- und diaphragmatischer Larynxstenose.

Von

Dr. **Kander,**
ehem. Assistenzarzt, derz. Assistenzarzt der Univers.-Ohrenklinik Freiburg i. Br.

(Mit 2 Abbildungen.)

Wenn wir die intratracheal bedingten Stenosen der Trachea betrachten, so finden wir als häufigste Ursache ihrer Entstehung diejenigen Fälle von Larynxdiphtherie, die eine Tracheotomie erforderlich machten. Wie kann es nun hierbei zur Stenose kommen? Das Uebergreifen des diphtheritischen Processes auf die Wunde kann zu einem Zerfall der Gewebe und zur Nekrose der Knorpel führen. Die sich im Anschluss daran bildenden Narben können das Lumen der Trachea ganz oder teilweise verschliessen. Es kann ferner die Kanüle selbst als ein Reiz auf Wunde und Schleimhaut wirken, der die Bildung von Granulationswucherungen und ihres Folgezustandes, eines obturierenden oder stenosierenden Narbengewebes, begünstigt. Schliesslich können technische Fehler bei der Ausführung der Tracheotomie schwere Veränderungen des Lumens der Trachea bedingen. Bekannt ist das häufige Vorkommen von Knorpelnekrosen bei der Cricotracheotomie. Ein zu kleiner

Schnitt, durch den die Kanüle gewaltsam gedrückt wird, kann zur Ursache einer Einstülpung namentlich des oberen Teiles der Trachealwunde werden (König). Der sog. quergestellte Sporn der hinteren Trachealwand verdankt häufig seine Entstehung einer zu dicken, flach gekrümmten Kanüle, die den unteren Trachealabschnitt stark nach vorne zieht (Passavant). Da alle diese Veränderungen des Lumens des Trachealrohrs wegen der durch sie hervorgerufenen Stenose meist ein längeres Liegenlassen der Kanüle erfordern, so wird dadurch ein neuer Missstand geschaffen, der einer weiteren Deformierung der Trachea nur noch Vorschub leistet. Durch Decubitalgeschwüre entstehen schrumpfende Narben, die durch lange Zeit hindurch auseinandergedrängten Ränder der Trachealfistel verlieren die Tendenz sich zu nähern. So kann unserem therapeutischen Handeln oft recht hartnäckiger Widerstand entgegengesetzt werden. Zweifellos gelingt in den meisten Fällen, namentlich bei der Granulations- und Narbenstenose ohne besondere Missgestaltung des ergriffenen Trachealabschnittes, die Herstellung normaler oder fast normaler Verhältnisse durch kleinere operative Eingriffe oder durch mechanische Dilatation der Stenose. Die Granulationen können durch Kauterisation, durch den scharfen Löffel oder die Doppelcurette von der Tracheotomiewunde aus entfernt werden. Besonders bei narbigen Stenosen leistet die Bougierung gute Dienste. Tritt die Stenose nach Heilung der Tracheotomiewunde ein, so kann man mit den von Schrötter in die Praxis eingeführten Hartgummiröhren zum Ziel kommen. Dann kommt auch besonders bei hochsitzenden narbigen Stenosen die O'Dwyer'sche Intubation in Betracht. Bei noch bestehender Trachealfistel wird man es aber vorziehen, von dieser aus die Dilatation der Stenose zu versuchen. v. Bruns führt ein Fischbeinstäbchen durch die Tracheotomiewunde nach oben und benutzt es als Conductor für von oben einzuführende Hohlbougies, und bei der Einführung der Schrötter'schen Zinnbolzen wird ebenfalls teils vom Munde, teils von der Trachealfistel aus vorgegangen. Ein ganz zweckmässiges Verfahren ist auch die Erweiterung der Stenose mittelst Zinnbougies, die in aufsteigender Stärke eingeführt werden.

Die Erweiterung kann auch gelingen mit Laminariastiften, die von der Tracheotomiewunde aus eingelegt werden (Corradi). Wenn die Stenose durch eine im Anschluss an die Tracheotomie entstandene Deformierung der Trachea bedingt wird wie z. B. bei Stenosen durch spornartige Vorwölbung der hinteren Trachealwand,

ist es nicht ausgeschlossen, dass durch die Einführung einer Dupuys'schen Schornsteinkanüle (T-Kanüle) oder einer ihrer Modifikationen ein zur freien Luftpassage genügendes Lumen wieder geschaffen wird. Wo aber alle diese Methoden nicht zum Ziele führen, ist ein grösserer chirurgischer Eingriff das einzige Mittel, das eine Atmung per vias naturales wiederherzustellen und dem unleidlichen Zustand des ständigen Tragens einer Kanüle ein Ende zu machen vermag.

Zunächst ging man auch hierbei mehr konservativ vor und begnügte sich mit weniger eingreifenden Verfahren. So erzielte Noll [1]) bei einer Narbenstenose, die den unteren Eingang zum Kehlkopf verschloss, die Folge einer Zerreissung der Trachea, durch Spaltung des Kehlkopfes und des Narbengewebes und darauf folgendes Einlegen einer T-Kanüle Heilung. Schüller [2]) schlägt vor, bei Luftfisteln mit partiellem oder totalem Verschluss nach oben zuerst durch ovale Excision das Lumen des verschlossenen Larynx zu eröffnen und durch fortgesetztes Einlegen von Kanülen zu dilatieren. Erfolgt durch eine Verbindungskanüle die Atmung frei nach oben, so wird nach Isolation der erkrankten Trachealteile aus dem Narbengewebe durch die obere Oeffnung eine lange Kanüle in den Larynx resp. in die Mundhöhle und nach abwärts in das Trachealumen geschoben. Die Enden der beiden Trachealteile werden durch peritracheale Nähte an der hinteren Partie aneinander genäht. Der vordere Fistelrand wird nicht angefrischt, um im Falle einer Ateminsufficienz zum Einführen einer Kanüle zu dienen. Die lange, im Larynx und in der Trachea liegende Kanüle bleibt für die ersten Tage liegen und wird dann durch den Mund entfernt, der bestehende Spalt durch eine Plastik geschlossen. Zur Heilung von grösseren Defekten an der vordereu Trachealwand wurde schon öfters die Schimmelbusch'sche Plastik, die Deckung des Defektes durch einen vom Sternum entnommenen Hautperiostknochenlappen, mit gutem Erfolg ausgeführt. Von Photiades und Lardy wird die Entnahme des Hautperiostknochenlappens vom Schlüsselbein empfohlen, während in neuester Zeit F. König jr. zur Deckung kleinerer Defekte einen plastischen Knorpellappen dem Schildknorpel und v. Mangold dem Rippenknorpel entnommen haben. Auch Stenosen, die durch pathologische Veränderungen der vorderen

1) Noll, Deutsche Zeitschr. f. Chir. Bd. 27.

2) Schüller, Zur Lehre von den gleichzeitigen Verletzungen der Luft- und Speiseröhre. Deutsche Zeitschr. f. Chir. Bd. 7.

Trachealwand gebildet werden, könnten durch Resektion der erkrankten vorderen Trachealwand und darauffolgenden Ersatz derselben durch einen Schimmelbusch'schen osteoplastischen Lappen oder durch einen anderen der eben erwähnten plastischen Knochen- oder Knorpellappen beseitigt werden. Als das idealste Verfahren muss aber die cirkuläre Resektion des die Stenose beherbergenden Abschnittes der Luftröhre und die darauffolgende Vereinigungsnaht der gesunden Teile betrachtet werden.

Diese Operation ist in den letzten Jahren in einigen Fällen, namentlich bei Stenosen, die durch Trauma (Durchschneidung oder Zerreissung der Luftröhre) entstanden waren, mit sehr gutem Erfolg ausgeführt worden. Zum ersten Mal begegnen wir in der Litteratur Angaben über Resektion und Naht der Trachea in einer experimentellen Arbeit von Gluck und Zeller[1]). Der Endzweck dieser Versuche war allerdings nicht das, worauf es uns ankommt, die Resektion der Trachea wegen Stenose; sondern die beiden Autoren resecierten an Hunden die Trachea und nähten den oberen und unteren Trachealteil getrennt von einander in die Haut des Halses als Voroperation, zur Prophylaxe gegen Fremdkörperpneumonien, für eine später auszuführende Operation an einem Teil der Luftwege oberhalb der resecierten Trachea (z. B. Larynxexstirpation). Das, was für uns in Betracht kommt, ist die als Nachoperation vorgenommene Wiedervereinigung dieser temporär resecierten Trachealteile. Nach Auslösung der beiden in die Haut eingenähten Trachealstümpfe werden die Enden angefrischt und in der ganzen Cirkumferenz des Lumens aneinandergenäht. Offenbar hatten die Autoren recht gute Resultate bei ihren Hunden, denn die Operation wird als „relativ unbedeutende Nachoperation" bezeichnet.

Weitere experimentelle Studien wurden von Colley[2]) angestellt im Anschluss an einen von Küster 1884 operierten Fall. Es handelte sich hier um eine narbige Striktur, die sich nach einer subkutanen Zerreissung der Trachea bildete. Das Stück, welches die Striktur beherbergte, wurde reseciert. Das Heilungsresultat war aber nicht völlig ideal, da vorn eine Luftfistel von Erbsengrösse blieb. Bei seinen Tierversuchen kam es Colley vornehmlich darauf an, Erfahrungen über die zweckmässigste Art der Resektion zu

1) Gluck und Zeller, Die prophylactische Resektion der Trachea. Arch. f. klin. Chir. Bd. 26. 1881.

2) Colley, Die Resektion der Trachea, eine experimentelle Studie. Deutsche Zeitschr. f. Chir. Bd. 40.

sammeln. Bei der queren Resektion der Trachea hatte er Misserfolge dadurch, dass sich eine quere, stenosierende, narbige Leiste an der Resektionsstelle entwickelte. Bei der darauf versuchten schrägen Resektion verringerte sich zwar die Gefahr des Verschlusses dadurch, dass sich der narbige, nach innen vorspringende Wulst über einen grösseren Teil der Trachea hinzog, es gelang aber nicht immer, völlig parallele Schnittflächen zu legen. Die besten Resultate hatte Colley mit bayonettförmiger Resektion, weil dadurch die spätere Narbe in einen oberen hinteren und einen unteren vorderen Teil zerlegt wurde, sodass sich ein ringförmiges, durchlöchertes Diaphragma nicht bilden konnte. Er empfiehlt daher diese Art der Resektion auch für die menschliche Trachea. Eine prophylaktische Tracheotomie hält er für nicht erforderlich. Diese Methode der Resektion hat aber, soviel aus der Litteratur ersichtlich ist, keine Anwendung in der Praxis gefunden. Sie ist nicht zweckmässig erstens, weil es für die Haltbarkeit der Naht nicht gleichgültig sein kann, ob solch grosse Trachealpartien, wie dies das Colley'sche Verfahren erfordert, reseciert werden, noch dazu, wo es sich meist um eine cirkulär ausgedehnte Erkrankung handelt. Zweitens scheint eine kleine, nach innen leistenförmig vorspringende Narbe, die sich bei cirkulärer Resektion bildet, vielleicht aber auch mit der Zeit durch den dauernden Zug des unterhalb liegenden Trachealabschnittes wieder verschwindet, der menschlichen Trachea weniger gefährlich zu sein wie der engen Trachea des Hundes, und drittens haben wir gegen eine in den ersten Tagen auftretende, stenosierende reaktive Schwellung in der Gegend der Naht ein vollkommen sicheres Mittel in der prophylaktischen, unterhalb der Vereinigungsstelle angelegten Tracheotomie. Schliesslich würde auch die technische Schwierigkeit der Colley'schen Resektion und Naht die Dauer der ohnehin schon lange Zeit beanspruchenden Operation noch mehr protrahieren.

Eigentlich erst seit den letzten 6 Jahren tauchen Mitteilungen über vollkommene Erfolge bei Resektion und Naht der menschlichen Trachea in der Litteratur auf. So hat König[1]) auf dem Chirurgenkongress 1897 über einen Fall berichtet, der trotz grösster Schwierigkeit doch schliesslich nach mehreren Operationen zur vollständigen Heilung kam. Bei einem 5jährigen Kind, das mit 2 Jahren wegen Diphtherie intubiert und nach Entfernung der Tube wegen Dyspnoe tracheotomiert werden musste, erfolgte seit dieser Zeit

1) F. König, Verhandlungen des Chirurgenkongresses 1897. pg. 54.

die Atmung nur durch die Kanüle. Die 1895 ausgeführte Operation bestand in der Resektion eines Granulationskanals, der sich an Stelle des Ringknorpels und des oberen Trachealrohrs bis zum Jugulum befand. Der substernale Trachealstumpf wurde mobilisiert und mit dem angefrischten Rest des Kehlkopfes durch Naht vereinigt. Nach 2 Monaten wurde ein Narbenstreif reseciert, der sich, da die Naht nicht vollkommen gehalten hatte, zwischen Kehlkopf und Trachea gebildet hatte. Die Heilung gelang, aber das Stück, wo die Kanüle steckte, blieb offen. Dieser Defekt konnte mittelst Hautperiostknochenläppchens vom Sternum nicht vollständig gedeckt werden, sondern erst ein zweiter, vom Schlüsselbein entnommener solcher Lappen brachte ihn zum Verschluss.

v. Eiselsberg[1]) teilt einen 1896 operierten Fall mit, der einen 36j. Mann betrifft, der sich mittelst Rasiermessers in selbstmörderischer Absicht die Trachea durchschnitt. Die eingelegte Trachealkanüle konnte nicht entfernt werden, da sich eine totale Obliteration der Trachea oberhalb der Fistel gebildet hatte. Die Operation wurde in Narkose bei hängendem Kopf ausgeführt. Vom oberen Trachealstück wurden 2 cm, die das Narbendiaphragma umfassende Strecke, reseciert, vom unteren Teil ein $1^1/_2$ cm breiter Ring wegen Granulationsbildung. Die Trachealstümpfe wurden mittelst Cirkulärnaht miteinander vereinigt. Durch eine Laryngotomie im Ligam. conicum wurde über die Nahtstelle eine lange Kanüle geführt, um einer Ateminsufficienz durch Schwellung der Schleimhaut vorzubeugen. Die Trachea wurde zur Deckung der Nahtstelle an die Innenfläche des zurückgeklappten Hautlappens genäht. Nach 5 Wochen war die Heilung erfolgt, die Stimme war trotz einer linksseitigen kompleten Rekurrenslähmung und einer rechtsseitigen Posticusparese laut und normal.

Ebenfalls im Jahre 1896 hat Föderl[2]) an der Gussenbauer'schen Klinik die Resektion und Naht der Trachea an einem $5^3/_4$jährigen Kinde ausgeführt, dem die Trachea unterhalb der Cartilago cricoides bei einem Mordversuch durchschnitten worden war. Der primären Naht des hinteren Drittels des Tracheallumens und des durchschnittenen linken Rekurrens folgte nach vorheriger Tracheotomie unterhalb der Wunde nach 5 Tagen die vordere Tracheal-

1) v. Eiselsberg, Zur Resektion und Naht der Trachea. Deutsche med. Wochenschr. 1896. Nr. 22.

2) Föderl, Zur Resektion und Naht der Trachea. Wiener klin. Wochenschrift 1896. Nr. 53.

naht. In der Folge trat nun bei jedem Versuch, die Kanüle zu entfernen, Atemnot auf, da unterhalb des Larynx eine narbige Masse die Kommunikation zwischen Larynx und Trachea bis auf eine kleine Lücke verschloss. Föderl machte zuerst die tiefe Tracheotomie und operierte dann bei überhängendem Kopf. Es wurde 1 cm des unteren Trachealstückes und der obere Trachealstumpf bis zum Ringknorpel reseciert, die Trachea bis zur Stelle der Tracheotomia inferior isoliert und dann die beiden resecierten Trachealteile mit cirkulärer Naht vereinigt. Nach Entfernung der Kanüle am 5. Tag vollzog sich die Heilung allerdings nicht ganz ungestört, da nach 3 Wochen eine kleine Granulationsbildung auf der rechten Seite der Nahtlinie endolaryngeal entfernt werden musste.

Weiterhin wird von Jones und Keen[1]) über einen Fall berichtet, der von Keen 1897 operiert wurde. Es handelt sich ebenfalls wieder um eine quere Durchtrennung der Trachea in der Gegend des 2. Trachealringes (Selbstmordversuch). Ein narbiges Diaphragma in der Trachea unterhalb des Larynx machte das Tragen einer Trachealkanüle erforderlich. Die Operation wurde in Trendelenburg'scher Lagerung ausgeführt und bestand in einer vollständigen Ausschneidung des Diaphragmas und in einer cirkulären Naht der beiden von einander getrennten Trachealstücke. Nach Vollendung der Naht wurde 3 cm unterhalb derselben die Tracheotomie zur Sicherheit gegen eine event. durch Schleimhautschwellung auftretende Stenose ausgeführt. Die Kanüle konnte am 6. Tag entfernt werden, worauf dann bald eine vollständige Heilung erfolgte. Auch hier war beim Suicidversuch der rechte Rekurrens durchschnitten worden, aber trotz der Rekurrensparalyse war die Stimme normal.

In jüngster Zeit hat v. Hacker[2]) durch Resektion und Naht der Trachea einen vollkommenen Erfolg erzielt in einem Falle, wo die Trachea durch Beilhieb quer durchtrennt worden war, und wo sich im Anschluss daran eine Narbenstriktur unterhalb des Larynx entwickelt hatte. v. Hacker legte als Voroperation 3 Wochen vor der eigentlichen Operation eine tiefe Tracheotomie an und ersetzte bei der Operation die Trachealkanüle durch eine Tamponkanüle. Vom oberen Trachealteil wurde eine Partie, die den ersten beiden Trachealringen entsprach, vom unteren eine Strecke von $^1/_2$ cm zur

1) Jones und Keen, Two unusual cases of surgery of the trachea. The Philadelphia medical journal 1899.

2) v. Hacker, Resektion der Luftröhre mit primärer cirkulärer Naht etc. Diese Beiträge Bd. 32. pg. 709.

Anfrischung reseciert, worauf durch eine Cirkulärnaht die beiden Lumina vereinigt wurden. Die Tamponkanüle wurde nach einigen Tagen entfernt, das vollständige Décanulement konnte aber erst in der 5. Woche vorgenommen werden. Der Verlauf wurde durch Nahteiterung und vor Allem durch das Auftreten einer lobulären Pneumonie kompliciert, aber schliesslich erfolgte doch nach 6 Wochen eine vollkommene Heilung. Im Anschluss an die Operation war eine linksseitige Rekurrenslähmung aufgetreten, die nach 6 Monaten wieder im Rückgang begriffen war.

Schliesslich hat Gluck [1]) auf dem letzten Chirurgenkongress im Anschluss an seinen Vortrag über den gegenwärtigen Stand der Chirurgie des Kehlkopfes, Pharynx und der Trachea einen Fall demonstriert, wo wegen fibromatösen Diaphragmas der Trachea im Anschluss an Diphtherie völlige Aphonie bestand und dauernd eine Kanüle getragen werden musste. Es wurde die Trachea quer reseciert, mehrere Trachealringe mit dem Narbendiaphragma wurden entfernt, worauf die cirkuläre Naht der geschaffenen weiten Lumina folgte. Auch hier war die Heilung vollständig.

Unter sämtlichen Berichten, die ich hier in gedrängter Form wiedergab, finden wir nur 2mal die Resektion und Naht der Trachea bei postdiphtherischer Stenose, die Fälle von König und Gluck. Alle übrigen Angaben erstrecken sich auf Stenosen, die im Anschluss an Traumen, unter denen die Selbstmordversuche an Zahl obenan stehen, aufgetreten sind. Ich lasse nun hier einen Fall folgen, der Ende des Jahres 1901 wegen postdiphtherischer Stenose — wir wollen diese Bezeichnung annehmen, obgleich die Eingriffe bei der Diphtherie die Veranlassung zur Stenose gaben — von Prof. Dr. v. Beck im städtischen Krankenhause zu Karlsruhe operiert wurde, und dessen Heilungsresultat als ein ideales bezeichnet werden kann.

Das Kind, Hugo S., erkrankt im Herbst 1896, 1/2 Jahr alt, an Diphtherie des Rachens und des Kehlkopfes. Wegen Stenosenerscheinungen wird es in das Diakonissenhaus zu Karlsruhe eingeliefert, und dortselbst wird die Tubage nach O' Dwyer vorgenommen. Die Tube bleibt 8 Tage lang liegen. Als nach Entfernung der Tube die Stenose wiedereintritt und bei dem Versuch der Wiedereinführung der Tube eine starke Blutung aus dem Kehlkopf erfolgt, wird von der Tubage abgesehen und die Tracheotomie gemacht. Eine ziemlich starke Kanüle wird eingelegt.

1) Gluck, Chirurgenkongress 1902. Ref. im Centralbl. f. Chir. 1902. Nr. 26.

Nach 8 Tagen wird zum ersten Mal versucht, die Kanüle zu entfernen, aber es erfolgt sofort wieder Dyspnoe. Der gleiche Versuch wird bis Mai 1897 häufiger gemacht, schlägt aber immer fehl, da gleich nach Entfernung der Kanüle Ateminsufficienz eintritt.

Im Mai 1897 wird Herr Prof. v. Beck konsultiert. Die Laryngoskopie gelingt nur in Narkose; dabei zeigt sich die Epiglottis stark geschwollen, im Mittelstück ziemlich gross, die Seitenteile eingedrückt. Die Stimmbänder sind nicht sichtbar. Die falschen Stimmbänder springen wulstig nach innen vor, und über der Glottis besteht ein narbiger Ring, der kaum eine feine Sonde durchdringen lässt. Durch den Druck des Tubenkopfes oberhalb der Glottis scheint es daselbst zur Geschwürsbildung gekommen zu sein, die durch Vernarbung zur Striktur führte. Beim Zuhalten der Kanüle geht kein Luftstrom nach oben durch den Kehlkopf. Es besteht Aphonie. Nach Herausnahme der Kanüle, die einer Stärke von Nr. 3 entspricht, sieht man einen ovalen Defekt in der Vorderwand der Trachea, der direkt an der Cartilago thyreoidea beginnt. Es fehlt das Ligam. conicum, es fehlen der vordere Teil der Spange des Ringknorpels und die Knorpel des ersten bis dritten Trachealringes. Der obere Teil der Trachea ist stark geschrumpft und nach hinten gezogen. Man gelangt kaum mit einer Uterussonde in den Trachealabschnitt oberhalb der Tracheotomiewunde. Der untere Trachealteil ist ziemlich weit, entsprechend der Kanülenstärke und ziemlich stark nach vorn gezogen. Beim Husten kommt aus der Kanüle stets Blut. Bei Besichtigung der Trachea mit dem Spiegel sieht man am unteren Kanülenrand ein Ulcus mit Granulationsbildung. Es wird eine kürzere und engere, mit Hummerschwanzgliedern versehene Trachealkanüle eingelegt und die Kehlkopfstenose täglich mit feinen Zinnbougies in aufsteigender Dicke sondiert. Anfangs ist dazu Narkose nötig, später gelingt dies auch ohne Narkose. Nach vierwöchentlicher Bougierung ist die Larynxstenose auf Kleinfederkieldicke erweitert. Der Kehlkopf und die Stelle der Stenose werden jetzt mit Borvaselinestreifen austamponiert, wobei der Sicherungsfaden zum Munde herausgeleitet wird. Im Laufe von 6 Monaten gelingt es, die Narbenstenose des Larynx vollkommen zu beseitigen, und wird nunmehr die Trachealstenose therapeutisch in Angriff genommen durch tägliche Bougierung mit Zinnbougies in aufsteigender Dicke. Nachdem die Stenose soweit gedehnt ist, dass sich eine Kanüle Nr. 2 nach oben durchschieben lässt, wird eine Schornsteinkanüle aus Neusilber konstruiert, deren unterer Teil im unteren Trachealabschnitt liegt, deren oberer Teil bis über die Glottis an die Stelle der früheren Larynxstenose reicht. Die Kanüle nach oben ist oval geformt und hat eine stärkere vordere Wanddicke, um dadurch den nach hinten gezogenen oberen Trachealteil besser nach vorn zu dehnen und zu ziehen. Diese Kanüle wird immer nur für wenige Stunden ertragen und wird 6 Wochen lang in Gebrauch gezogen. Darnach ist die obere Trachealstenose so weit, dass ein Zinnbougie von Blei-

stiftdicke nach oben durchgeführt werden kann. Von nun an wird der obere und untere Trachealabschnitt täglich mit solch dicken Bougies dilatiert, und es werden jetzt immer kleinere Kanülen in den unteren Trachealabschnitt eingelegt. Dadurch dass bei jedem Bougieren unter Zuhalten des Trachealdefektes Sprachübungen vorgenommen werden, gelingt es schliesslich im Jahre 1899, dass der Junge stossweise mit lauter Stimme einzelne Worte aussprechen kann. Ende 1899 liegt in der Trachealfistel nur noch eine Kanüle Nr. 1, und der Junge erträgt jetzt das Verschliessen der Kanüle anfangs auf eine, später auf 5 Stunden. Wird die Bougierung nur einen Tag ausgesetzt, so ist die Schrumpfung der Narbe im oberen Teil des Trachealdefektes schon so stark, dass nur wieder feine Bougies nach dem Kehlkopf zu durchgeführt werden können. Es wird deshalb die tägliche Bougierung mit starken Nummern fortgesetzt und dem Wunsche der Eltern, den Trachealdefekt plastisch zu schliessen, nicht Folge geleistet. Man wollte noch abwarten, damit durch das Wachstum der Trachea ein weiteres Trachealrohr geschaffen werde, als zur Zeit bestand. Die Ungeduld der Mutter liess aber ein Warten nicht zu. Das Kind wird aus der Behandlung genommen und in anderweitige, auswärtige chirurgische Behandlung gebracht. Dortselbst wird der Trachealdefekt nach oben und unten gespalten und sofort eine Kanüle Nr. 5 eingelegt. Nach oben wird täglich ein ziemlich starker, durchbohrter Zinnbolzen zur Beseitigung der Stenose eingeführt. Als nach vierwöchentlicher Behandlung wieder Granulationen und Blutungen in der Trachea auftreten, wird wieder von der Bougierung Abstand genommen und auf eine weitere Behandlung verzichtet. Der Junge wird nun wieder nach Karlsruhe gebracht und in die frühere Behandlung gegeben. Jetzt wird die grosse Kanüle sofort wieder entfernt und absteigend kleinere Nummern eingelegt. Der obere Trachealabschnitt ist wieder so eng geworden, dass nur eine feine Sonde nach dem Larynx zu durchführbar ist. Es besteht wieder Aphonie. Wie früher wird die Stenose täglich mit Bougies erweitert, die durch die grosse Kanüle erzeugten Decubitalgeschwüre im unteren Abschnitt werden zeitweise mit Lapis geätzt. So dauert die Behandlung bis zum Oktober 1901. Der Junge kann jetzt oft 8—10 Stunden lang die Kanüle entbehren und ist im Stande, durch Andrücken seines Kinnes auf die Trachealfistel ziemlich laut und deutlich zu sprechen. Wird die Bougierung nun 2—3 Tage ausgesetzt, so tritt nur noch eine geringe Veränderung des oberen Trachealnarbenringes ein. Im Kehlkopf besteht keine Stenose mehr.

Am 28. Oktober 1901 wird der Junge im städtischen Krankenhaus aufgenommen zum Zwecke der operativen Beseitigung der Trachealfistel. Von einem plastischen Verschluss der Fistel durch Knochen- oder Knorpellappen wird von vornherein Abstand genommen wegen der Grösse des Defektes und vor allem wegen der noch bestehenden Neigung der Narbenmassen des oberen Trachealteiles zu ringförmiger Schrumpfung. Es

kommt nur in Frage eine vollständige Freilegung der Trachea und quere Resektion derselben in der ganzen Ausdehnung des vorderen Defektes.

Morphium-Chloroformnarkose. Operation am hängenden Kopf. Schnitt vom oberen Rand der Cartilago thyreoidea bis zum Jugulum. Darauf tiefe Tracheotomie und Einlegen einer Kanüle Nr. 3. Wundtamponade um die Kanüle herum. Narkose durch die Kanüle. Sodann schichtweise Freilegung des oberen Teiles der Trachea und des Ringknorpelgebietes. Die Freilegung gelingt nur sehr schwer wegen fester, schwartiger Massen im Gebiet der früheren Tracheotomiewunde. Spaltung der Trachealfistel nach oben und nach unten und Besichtigung der Innenseite der Trachea. Dabei zeigt sich, dass die Schleimhaut von der Cartilago thyreoidea bis zum 4. Trachealring fehlt. An ihrer Stelle finden sich nur Narbenmassen. Die Trachea wird nun in der Höhe des 4. Ringes quer durchtrennt, nach

Fig. 1.

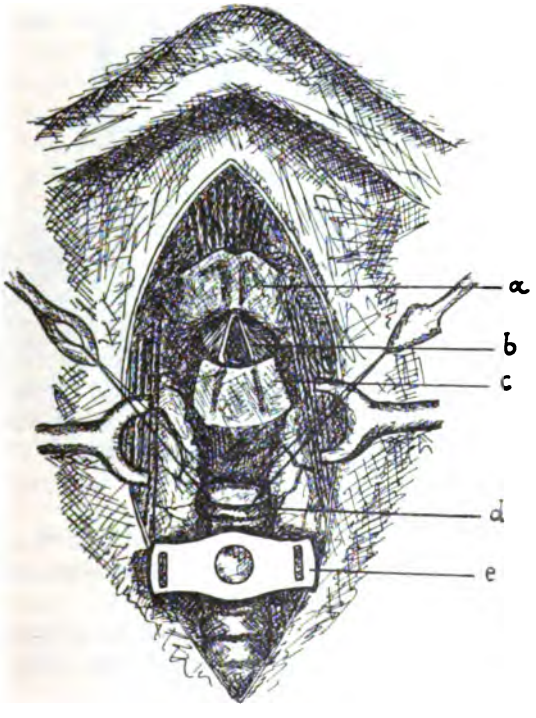

a. Schildknorpel. b. Stimmbänder. c. Platte des Ringknorpels. d. 4. Trachealring. e. Trachealkanüle.

unten mobilisiert und mit einigen Fadenschlingen festgehalten. Sodann wird der obere Teil der Trachea mit seiner Narbenmasse dicht am unteren Rande der Cartilago thyreoidea reseciert. Mit dem Raspatorium

wird die narbig veränderte Schleimhaut von der Innenseite der noch stehengebliebenen Platte des Cricoidknorpels abgehebelt und reseciert. Dicht über der Resektionsstelle sieht man auf die Unterseite der sich normal bewegenden Stimmbänder (siehe Fig. 1). Nun wird die Trachea an dem 4. Trachealring in die Höhe gezogen, die hintere Wand der Trachea auf die Ringknorpelplatte gelagert und die Schleimhaut der Trachea und die des Kehlkopfes an der hinteren Wand mit Catgut aneinandergenäht. Die vordere und seitliche Trachealwand wird mit sechs feinen Silberdrähten direkt mit dem unteren Rand des Thyreoidknorpels vereinigt. Die Silberdrähte durchgreifen den Knorpel des Thyreoidknorpels und des 4. Trachealringes, werden submucös geführt, am Aussenteil der Trachea geknüpft, lang gelassen und durch die Wunde nach aussen

Fig. 2.

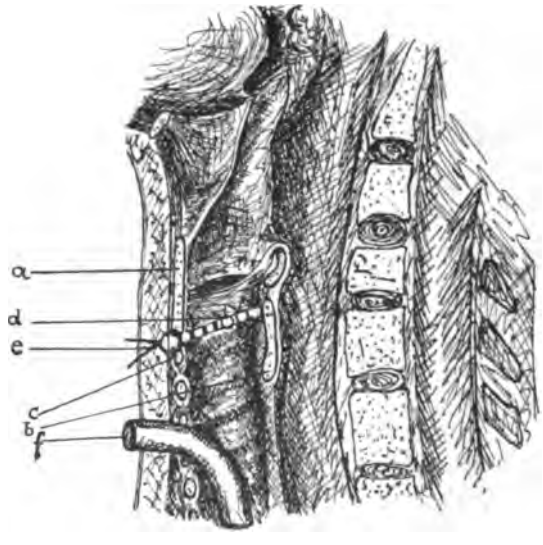

a. Schildknorpel. b. Platte des Ringknorpels. c. 4. Trachealring. d. Catgutnaht. e. Drahtnaht. f. Trachealkanüle.

geleitet (siehe Fig. 2). Nach oben und unten Verkleinerung der Hautwunde durch Naht und Tamponade der Wunde mit Jodoformgaze. Verband um Hals und Brust.

Am. 4. Tag nach der Operation wird die Kanüle entfernt. Das Kind bekommt tagsüber genügend Luft durch die natürlichen Wege. In der Nacht tritt leichte Atemnot ein, die aber ein Einführen der Kanüle nicht nötig erscheinen lässt. 3. XI. Am Nachmittag bekommt das Kind plötzlich stärkere Dyspnoe, sodass die Kanüle wieder eingeführt werden muss. Die nächsten 5 Tage atmet das Kind ständig durch die Kanüle. Es be-

steht starke Schleimsekretion aus der Trachea und den grösseren Bronchien, die mit Pertussin bekämpft wird. Kein Fieber. 10. XI. Kürzung der Drahtnähte, eine Naht hat durchgeschnitten und wird entfernt. Guter Heilungsverlauf der Wunde. Die Kanüle wird jetzt wieder entfernt, es erfolgt keine Dyspnoe. 15. XI. Der Junge atmet tagsüber mit leichtem Stridor ohne Kanüle. Zur Nachtzeit bekommt er durch die engste Kanüle genügend Luft. 18. XI. Die Kanüle wird von jetzt ab auch zur Nachtzeit weggelassen. Die Tracheotomiewunde ist fast völlig geschlossen. Im Schlaf erfolgt die Atmung völlig geräuschlos, während in wachendem Zustand noch mässiger Stridor hörbar ist. Auf die Expektoration von zähem Schleim, die sehr mühevoll geschieht, ist der Stridor fast vollständig verschwunden. 22. XI. Pat. verträgt das Décanulement ganz gut. Es treten nachts keine Erscheinungen von Atemnot mehr auf, auch die Expektoration geht jetzt leichter von statten. Die Wunde ist vollständig geschlossen, der Verband wird entfernt. Der Junge ist tagsüber ausser Bett, sein Allgemeinbefinden ist gut. 1. XII. Die Atmung ist jetzt frei, nur noch zeitweise ist ein leichter Stridor hörbar. Es erfolgt heute die Entlassung aus dem Krankenhaus und aus der ärztlichen Behandlung. Am 15. XI. 02 ist der Zustand ein denkbar günstiger. Der Junge sieht blühend aus, spricht anhaltend mit lauter, etwas rauher Stimme ohne jegliche Beschwerden, springt umher ohne jegliche Atemnot. Es ist kein Stridor mehr wahrnehmbar. Die Narbe in der Mittellinie des Halses ist fest und ohne Reizerscheinungen. Bei der laryngoskopischen Untersuchung, die ich heute vornahm, ergab sich: Die grosse, seitlich eingedrückte Epiglottis verdeckt bei ruhiger Atmung vollständig den Einblick in den Larynx. Erst bei stossweiser Atmung oder bei der Phonation gelingt zuweilen der Anblick der hinteren Larynxwand und des hinteren Drittels der Stimmbänder. Diese sind gut beweglich, weiss und schliessen bei der Phonation die Glottis. Von dem ehemaligen Narbendiaphragma ist jetzt nichts mehr zu sehen. Schleimhaut des Larynx von normalem Aussehen.

Bei der Besprechung der in diesem Falle geübten Technik der Operation wollen wir zunächst der Art der Narkose einige Worte schenken. Wir gebrauchten die Morphium-Chloroformnarkose, weil nach einer Morphiuminjektion geringere Mengen Chloroform zu einer ruhigen Narkose ausreichen, und dies ist namentlich dann, wenn im Operationsterrain narkotisiert werden muss, von nicht geringem Vorzug. Die Chloroformdämpfe wurden im Beginn der Operation von der Trachealfistel aus inhaliert und nach Anlegen der tiefen Tracheotomie durch die hier eingelegte Trachealkanüle. Von grossem Vorteil war die Anwendung der Roser'schen Methode der Operation am hängenden Kopf. Sie verhinderte voll-

kommen das Einfliessen von Blut in die Trachea und machte deshalb eine Tamponkanüle entbehrlich, die als ein Reiz auf die Trachealschleimhaut wirken, sogar Erosionen derselben verursachen kann, Dinge, die für den Erfolg der Operation recht nachteilig werden können. v. Hacker verwandte die Tamponkanüle, war aber damit nicht recht zufrieden. Er führt insbesondere auf eine durch sie erfolgte Reizung der Trachea die heftige putride Bronchitis zurück, die sich an die Operation anschloss, und er zieht deshalb in Zukunft die hängende Kopflage vor. Beim hängenden Kopf und ohne Tamponkanüle operierten auch v. Eiselsberg und Föderl, während Keen die Trendelenburg'sche Lagerung gebrauchte.

Als ein für das Gelingen der Operation unbedingt erforderlicher Eingriff ist die Tracheotomie vor oder nach der Resektion und Naht auszuführen, und zwar empfehlen wir die tiefe Tracheotomie als ersten Akt der gesamten Operation. Sie ist vor Allem nötig zur Sicherheit gegen eine etwa durch Schwellung der Schleimhaut im Gebiet der Trachealnaht entstehende Stenose des Tracheallumens. v. Hacker machte 3 Wochen vor der eigentlichen Operation die tiefe Tracheotomie und rät auch, in Zukunft so vorzugehen in Fällen, wo eine Bronchitis besteht. Dieser Grund für ein Anlegen der Tracheotomie längere Zeit vor der Resektion ist mir nicht recht plausibel. Selbstverständlich ist, dass man bei bestehender Bronchitis die Resektion nicht ausführen wird, aber die Bronchitis kann ja auch auf andere Weise beseitigt werden als durch die tiefe Tracheotomie, zumal da in den Fällen, wo für gewöhnlich die Resektion in Betracht kommt, immer eine Trachealkanüle längere Zeit vor der Operation getragen wird. Als ersten Akt der Operation legte auch Föderl eine tiefe Tracheotomie an. v. Eiselsberg und Keen führten die Tracheotomie erst nach der Trachealnaht aus, und zwar machte ersterer die Laryngotomie im Ligam. conicum und leitete die Kanüle über die Nahtlinie in den unteren Trachealteil. Zweifellos hat die vor der Resektion angelegte Tracheotomia inferior den grossen Vorzug, dass durch sie während der Operation die Atmung und Narkose ungestört erfolgen kann. Man kann dann den Trachealabschnitt oberhalb der Kanüle beliebig tamponieren und erleichtert sich auf diese Weise wesentlich das Operieren.

Sehr schwierig wird sich meist das Auslösen der Trachealteile gestalten, wenn diese durch Narbenmassen fest verwachsen sind. Bei der Isolation aus den hinten und seitlich an sie angrenzenden Geweben muss auf den Recurrens besondere Rücksicht genom-

men werden. Eine Verletzung desselben lässt sich am sichersten vermeiden, wenn man sich bei der Loslösung dicht an die Trachea hält.

Bereits weiter unten ist die cirkuläre Resektion als die einfachere und bessere Methode gegenüber der von Colley empfohlenen bayonettförmigen Resektion gekennzeichnet worden. Sie hat wohl auch allgemeine Anwendung gefunden.

Eine weitere Frage, über die die Akten jedoch noch nicht geschlossen sind, ist die Methode der Naht der resecierten Trachealteile und die Wahl des Nahtmaterials. v. Eiselsberg, Föderl und v. Hacker nähten mit Catgut durch sämtliche Schichten der Trachealwand ähnlich wie bei der Wölfler'schen Darmnaht. Zuerst wurden Nähte durch den hinteren Halbring gelegt, die nach innen geknüpft wurden, und dann durch den äusseren Halbring solche, die nach aussen geknüpft wurden. Föderl knüpfte die Fäden erst nach dem Anlegen sämtlicher Nähte. v. Hacker und Föderl deckten diese Naht noch mit einigen peritrachealen Stütznähten. Keen gebrauchte kein Catgut sondern Seide, verfuhr aber sonst ähnlich wie die ebengenannten Autoren. Abweichend von diesem Verfahren sind Nahtmethode und Nahtmaterial in unserem Fall. Zuerst wurde die Schleimhaut des Larynx mit der hinteren Wand des Trachealstumpfes mit nach innen geknüpften Catgutfäden vernäht, dann aber wurden die Seitenwände und die Vorderwand der Trachea mit feinen Silberdrähten am Unterrand der Cartilago thyreoidea befestigt. Die Silberdrähte durchgriffen Knorpel und submuköses Gewebe, nicht aber die Schleimhaut. Für die erste Zeit wurden sie lang gelassen und zur Wunde herausgeleitet, um im Falle des Durchschneidens leichter entfernt werden zu können. Nach ihrer Kürzung heilten sie aseptisch ein und sie sind bis jetzt, nach einem Jahr, völlig reaktionslos geblieben. Silberdrähte haben jedenfalls den Vorzug grösster Haltbarkeit gegenüber dem Catgut, dessen Eigenschaften bezüglich der Resorption besonders, wenn die Nahtstelle einer bedeutenderen Spannung ausgesetzt ist, seine Anwendung nicht ungefährlich erscheinen lässt.

Der Art des Verbandes legen Föderl und v. Hacker grössere Bedeutung bei. Sie fixierten den Kopf in vorgebeugter Stellung mittels Organtinschienenverbandes. Ein gutsitzender weicher Verband um Hals und Brust genügt aber vollständig und ist für den Kranken nicht annähernd so lästig wie der keine Bewegung des Kopfes und Halses zulassende Schienenverband.

Bei der Nachbehandlung ist besonders dem Zustand der Lunge die grösste Aufmerksamkeit zu schenken. Die sehr leicht im Anschluss an die Operation auftretende erhöhte Schleimsekretion in Trachea und Bronchen kann zu stärkerer Bronchitis, eventuell zur Pneumonie führen. Es ist daher ratsam, von vornherein durch Expektorantien, unter denen das Pertussin uns die besten Dienste geleistet hat, und durch Inhalation von Latschenkiefernöl für eine Verflüssigung des zähen Sekretes zu sorgen. Was den Zeitpunkt der Entfernung der Kanüle betrifft, so kann es unter Umständen möglich werden, sie schon am 4. Tag vollständig zu entfernen; wo aber eine stärkere Tracheal- und Bronchialsekretion besteht, ist es zweckmässiger, die Kanüle noch mehrere Tage hindurch wenigstens zeitweise einzuführen, denn durch sie erfolgt die Expektoration namentlich bei kleinen Kindern leichter und ohne die grosse Anstrengung, die erforderlich ist, um das Sekret in den Mund zu schaffen. Und gerade eine durch forcierte Hustenstösse bewirkte Zerrung muss der Trachealnaht unbedingt erspart bleiben, wenn sie halten soll.

Wenn wir uns zum Schluss noch einmal vergegenwärtigen, wie in unserem Falle beim Versuch der Beseitigung der Stenose alle denkbaren therapeutischen Massnahmen scheiterten, und wie dann durch den operativen Eingriff das ganze Leiden mit einem Male radikal beseitigt wurde, so müssen wir sagen, diese Errungenschaft der Chirurgie der letzten Jahre, die Resektion und Naht der Trachea, muss als die rationellste Therapie anerkannt und in die chirurgische Praxis eingeführt werden in allen Fällen, wo bei einer Stenose der Trachea das dauernde Tragen einer Kanüle erforderlich wird, wenn alle die einfacheren Behandlungsmethoden nicht zum Ziele geführt haben. Wir sprachen bisher nur von den schweren postdiphtherischen und von den nach Verletzungen aufgetretenen Stenosen als von den Erkrankungen der Trachea, für die diese Operation in Betracht kommt. Wir dehnen aber die Indikationsstellung noch auf weitere Gebiete aus, so auf die Strikturen und Obliterationen der Trachea infolge von Narben, die durch Heilung syphilitischer, typhöser oder rotziger Geschwüre entstanden sind, auf die Stenosen bei Rhinosklerom, Lepra und Lupus, die jeder anderen Behandlungsart trotzen und das ständige Tragen einer Kanüle nötig machen, und schliesslich auch auf die primären malignen Tumoren der Trachea, soweit man mit einiger Sicherheit ihre Beschränkung auf das Trachealrohr annehmen kann. Ohne

folgende Naht ist die Resektion der Trachea in einem Falle von Struma maligna intratrachealis bereits einmal von v. Bruns [1]) ausgeführt worden. Es wurde die hintere und linksseitige Wand der Trachea in Ausdehnung von 10 Trachealringen reseciert und in den unteren Trachealstumpf eine Kanüle, die ständig getragen werden musste, eingelegt. Der Operierte lebte noch 6 Jahre. Es ist zu erhoffen, dass bei der jetzigen vorgeschrittenen Technik der Resektion mit konsekutiver Naht nach der Entfernung des die bösartige Geschwulst umfassenden Trachealabschnittes durch Vereinigung der gesunden Stümpfe mittels Naht noch schöne Erfolge erzielt werden können.

1) v. Bruns, Resektion der Trachea bei primärem Trachealkrebs. 1890. Diese Beiträge Bd. 21. pg. 284.

AUS DER

PRAGER CHIRURGISCHEN KLINIK

DES PROF. DR. WÖLFLER.

VII.

Zur operativen Behandlung des Dickdarm-Carcinoms.

Dreizeitige Radikaloperation [1]).

Von

Prof. Dr. **Hermann Schloffer,**

Assistenten der Klinik.

Die Fortschritte, die im Laufe der letzten 25 Jahre die Darmchirurgie gemacht hat, sind zweifellos in erster Linie der Chirurgie des Dünndarmes zu Gute gekommen, welche heute bereits auf einer ziemlich hohen Stufe technischer Vollendung angelangt ist. Wir können wohl sagen, dass eine einfache Dünndarm-Resektion und Naht für sich allein bereits seit mehreren Jahren einen Eingriff darstellt, dessen Prognose meist mit grosser Wahrscheinlichkeit günstig gestellt werden darf. Anders beim Dickdarme, dessen Resektion auch heute noch und selbst in den Händen geübter Chirurgen nicht ohne ernste Gefahren vorgenommen werden kann. Die Ursachen für diese Ungleichheit sind auf mehreren Seiten zu suchen. Erstens und vor Allem in der Verschiedenheit des anatomischen Baues und der anatomischen Lage beider Darmabschnitte, dann in der weit konsistenteren Beschaffenheit des Dickdarminhaltes, schliesslich vielleicht auch darin, dass recht viele Dickdarmresektionen bei einem augenblicklich recht ungünstigen Zustande des Kranken und unter

1) Auszugsweise vorgetragen auf der 74. Versammlung deutscher Naturforscher und Aerzte in Karlsbad 1902.

ausgedehnter Eröffnung der Bauchhöhle vorgenommen werden.

Es ist deshalb jedenfalls zu begrüssen, dass namentlich im Laufe der letzten Jahre eine Reihe von Chirurgen ihre Erfahrungen in der Dickdarmchirurgie mitgeteilt und beachtenswerte Vorschläge zur Verbesserung ihrer Technik gemacht hat.

Wenn nun auch ich im Folgenden die Erfahrungen niederlege, die wir an der Wölfler'schen Klinik bei der operativen Behandlung des Dickdarmcarcinoms gewonnen haben, so ist, da die Resultate unserer Radikaloperationen beim Rectum-Carcinom kürzlich durch Lieblein[1]) publiciert worden sind, damit die Kasuistik fast aller unserer operierten malignen Darmgeschwülste, soweit dieselbe auf ein allgemeines Interesse Anspruch erheben darf, der Oeffentlichkeit übergeben; denn es ist ja bekanntlich das Darmcarcinom nicht nur die weitaus häufigste Darmgeschwulst, sondern gerade vorwiegend am Dickdarm und am Rectum lokalisiert; nur ein ganz verschwindend kleiner Teil entfällt auf den Dünndarm[2]). Eine andere maligne Geschwulst als das Carcinom haben wir am Dickdarm überhaupt nicht beobachtet.

Im Vergleiche zu einzelnen ähnlichen Mitteilungen aus anderen Kliniken und Krankenhäusern ist der Zeitraum, über den sich meine Beobachtungen erstrecken, 7 Jahre, freilich ein verhältnismässig kleiner; es ist jedoch die Zahl der darin zur Beobachtung gekommenen Fälle immerhin eine solche, dass dieselben einen kleinen Beitrag zur Klärung gewisser Fragen auf diesem Gebiete wohl abgeben können. Meine Beobachtungen, 32 Fälle, betreffen alle seit dem April 1895 operativ behandelten Dickdarmcarcinome (28 Fälle), sowie 4 solche Fälle aus der Privatpraxis.

Von den 32 Kranken waren 21 Männer, 11 Weiber; es haben also auch wir, wie viele andere, weit mehr Männer mit Darmcarcinom gesehen als Weiber. Die Patienten standen zwischen dem 20. und 65., 11 Kranke zwischen dem 20. und 40. Lebensjahre, davon

1) Diese Beiträge 33. Bd., 1902, S. 464.

2) Wegen maligner Dünndarmgeschwülste wurden nur 3 Fälle operiert. Ein Fall von Melanosarkom des Dünndarmes ist von Smoler (Darminvagination, bedingt durch ein melanotisches Sarkom des Dünndarmes. Darmresektion. Heilung. Zeitschr. f. Heilkunde, Bd. 21, 1900, Heft 9) publiciert worden. In einem Falle wurde ein Carcinom des Ileum reseciert, das durch seine Symptome den Verdacht auf Pylorus-Stenose hervorgerufen hatte, mit Heilung seit wenigen Monaten, und in einem zweiten Falle von Sarkom des Dünndarmes, der vor 1 3/4 Jahren reseciert wurde, fanden sich vor Kurzem multiple Metastasen im Bauche vor.

6 in dem jugendlichen Alter von 20 bis 34 Jahren; ein neuerlicher Beweis dafür, dass die alte Lehre vom Carcinomalter „über 40 Jahre" recht vielen Ausnahmen begegnet.

Alter	20—30	31—40	41—50	51—60	61—70	Zusammen
Männer	3	6	2	6	4	21
Weiber	1	1	5	4	—	11
Zusammen	4	7	7	10	4	32

Was die Lokalisation des Tumors betrifft, so kamen 15 Carcinome am Coecum, 5 am Colon (mit Ausschluss der Flexura sigmoidea) und 12 an der Flexura sigmoidea zur Beobachtung. Also auch hier sehen wir eine auch von anderer Seite wiederholt hervorgehobene Thatsache wiedergespiegelt, dass das Darmcarcinom vorwiegend am Coecum und an der Flexura sigmoidea lokalisiert zu sein pflegt.

Anamnese und Symptomatologie.

Eine möglichst frühzeitige Diagnosenstellung gilt heute als das erste Erfordernis einer aussichtsvollen operativen Behandlung des Darmcarcinoms. Es ist deshalb auch bei unseren Fällen in erster Linie die Frage aufzuwerfen gewesen, ob und inwiefern durch dieselben bestimmte diagnostische Anhaltspunkte gewonnen werden konnten.

Ich möchte bei der Erörterung dieser Frage die Carcinome des Coecum, die in so vieler Richtung eine Sonderstellung gegenüber den Carcinomen des übrigen Dickdarmes einnehmen und in mancher Hinsicht eher den Dünndarm-Carcinomen nahe stehen, für sich allein besprechen.

a) Carcinome des Coecum.

Bei den Coecum-Carcinomen datierte der Beginn der subjektiven Symptome meist nur wenige Monate zurück. Nur in 4 von den 15 Fällen (10, 11, 13, 15) sollte der Beginn der Erscheinungen auf zwei Jahre zurückreichen; doch haben wir in 3 von diesen (10, 13, 15) begründete Ursache zur Annahme, dass damals noch kein Carcinom, sondern eine höchstens zur Entwicklung des Carcinoms prädisponierende Appendicitis vorgelegen ist.

Klagen über seit lange bestehende Obstipation sind bei den Coecum-Carcinomen auffallend selten gewesen (7, 8, 10); in einigen Fällen wurden Diarrhöen (3, 14, 15) oder Abgang eiterigen Stuh-

les (15) vermerkt, und fast in allen Fällen von Coecum-Carcinom waren in der letzten Zeit, etliche Monate vor der Aufnahme in die Klinik, Schmerzen aufgetreten, welche zum grossen Teil in der Coecalgegend lokalisiert waren.

Was aber in anamnestischer Hinsicht bei den Carcinomen des Coecum hervorgehoben zu werden verdient, ist, dass mehrere unserer Patienten (3, 6, 8, 10, 11, 14) ihre Tumoren in der Coecalgegend selbst bemerkt haben und einige hievon bloss deshalb zum Arzte gekommen sind. Bei ihrer Aufnahme in der Klinik zeigten alle unsere Fälle von Coecum-Carcinom einen sehr deutlich tastbaren Tumor in der Ileocoecalgegend. Dieser tastbare Tumor gab in den meisten Fällen in erster Linie die Indikation zum operativen Eingriff. Denn andere Erscheinungen, namentlich Erscheinungen der Darmstenose, haben in den Fällen von Coecum-Carcinom oft gefehlt.

Durch chronische Stenosenerscheinungen, zum Teil geringeren Grades, wurden die Kranken nur in 4 Fällen (1, 4, 7, 9) der Klinik zugeführt. Es ist in dieser Hinsicht recht charakteristisch, dass in zwei Fällen von Coecum-Carcinom, auf die wir unten noch zurückkommen werden (8, 10), und bei denen die vorgenommene Resektion später von einem „Recidiv" gefolgt war, die Stenosenerscheinungen bei der zweiten Erkrankung ausgesprochene waren, während sie das erste Mal fehlten; es handelte sich in diesen beiden Fällen einmal (8) wirklich um ein Carcinom-Recidiv (multiple Metastasen), das andere Mal (10) um eine wahrscheinlich entzündliche Verengerung an der Operationsstelle, kein Carcinom.

Der Allgemeinzustand unserer Kranken mit Coecum-Carcinom war in den meisten Fällen ein sehr ungünstiger. Angesichts der meist fehlenden Stenosenerscheinungen muss dies in erster Linie auf die Resorption von Zerfallsprodukten des exulcerierten Carcinoms angesehen werden. Denn für eine eigentliche Kachexie waren unsere Fälle doch nur zum Teil weit genug fortgeschritten.

Die Diagnose war in der Mehrzahl der Fälle leicht zu stellen, aber in 3 Fällen passierte auch uns ein diagnostischer Irrtum, auf dessen Möglichkeit Maydl[1]), Körte[2]), Zimmer-

1) Maydl, Ueber den Darmkrebs. Wien 1883.

2) Körte, Zur chirurgischen Behandlung der Geschwülste der Ileocoecalgegend. Deutsche Zeitschr. f. Chir. 40. Bd., 1895, pg. 530.

mann[1]) u. A. schon hingewiesen haben, nämlich die Verwechslung mit Perityphlitis. Die grosse Neigung carcinomatöser Coecaltumoren zum Zerfall mit der daraus resultierenden Möglichkeit der Abscessbildung in der Umgebung derselben, begünstigt natürlich solche Fehler in der Diagnose. Dazu kommt noch, dass in allen drei hierhergehörigen Fällen (10, 13, 15) der Beginn der Erkrankung auf zwei Jahre zurückdatierte, und dass die damalige ärztliche Diagnose „Appendicitis" gelautet hat.

In einem dieser Fälle (10) kam der Kranke mit einer coecalen Fistel an die Klinik und gab eine Anamnese, die vollkommen auf eine Perityphlitis deutete. Vor 2 Jahren soll er eine Blinddarmentzündung überstanden haben, welche 7 Wochen dauerte; ein halbes Jahr später kam eine zweite Attacke, Angehaltensein von Stuhl und Winden, Ausbildung einer faustgrossen Geschwulst in der rechten Unterbauchgegend, die nach Abgang von Stuhl und Winden sich wieder verkleinerte. Später wurde auswärts ein „perityphlitischer Abscess" gespalten, wonach die eiternde und etwas Kot secernierende Fistel zurückblieb, derentwegen er unsere Klinik aufsuchte. Erst die Laparotomie und vollends die histologische Untersuchung der exstirpierten coecalen Geschwulst stellte die Diagnose richtig.

Auch in dem zweiten derartigen Falle (15) ist die Verwechslung mit Perityphlitis wohl erklärlich.

Es handelte sich um einen 44jähr. Mann, der vor 2 Jahren einen Stoss mit einer Wagendeichsel gegen die Coecalgegend erfahren hatte und sich vor 8 Monaten neuerdings mit einem Werkzeug einen leichten Stoss in dieselbe Gegend zufügte. Im Anschluss an das letztere Trauma stellte sich Fieber und eine Geschwulst in der Blinddarmgegend ein, welche von ärztlicher Seite für eine Blinddarmentzündung erklärt wurde. Nachher ging Eiter im Stuhl ab und seither bestand eine in ihrer Grösse wechselnde Anschwellung und Fiebersteigerungen. Der Tumor, dessen Oberfläche gerade nichts für Carcinom Charakteristisches aufwies, wurde denn auch vor der Operation als entzündlicher, perityphlitischer Tumor gedeutet, vielleicht tuberkulösen Ursprunges. Die Operation, welche durch diesen diagnostischen Irrtum um 2 Monate hinausgeschoben wurde, wäre auch dann noch nicht erfolgt, wenn nicht schliesslich die zunehmende Härte des Tumors den Verdacht auf Carcinom doch recht nahe gelegt hätte. Die Resektion war damals nicht mehr möglich, aber auch zwei Monate früher wäre dies kaum der Fall gewesen.

Besonders bemerkenswert ist in diagnostischer Hinsicht der

1) Zimmermann, Ueber Operationen und Erfolge der Dickdarm-Resektion wegen Carcinom. Diese Beiträge 28. Bd., 1900, pg. 306.

dritte hierhergehörige Fall (13).

Ein erst 26jähr. Mann erkrankte vor 2 Jahren unter deutlichen perityphlitischen Symptomen, die nie ganz abklingen wollten, trotzdem der Kranke sorgfältig gepflegt wurde und er sogar mehrere Monate ruhig zu Bette lag. Mehrmals erfolgte unter Fiebersteigerung akutes Aufflackern des Processes. Der Kranke wurde schliesslich von mehreren Aerzten nach Karlsbad geschickt und kam erst, als sich dort die Geschwulst rasch vergrösserte und die Schmerzen sich steigerten, in meine Behandlung. Ich fand einen druckschmerzhaften, an der Oberfläche glatten, harten, fast faustgrossen Tumor, der dem Musc. psoas fest aufsass. Während der nächsten Tage erfolgten trotz Bettruhe und vorsichtigster Ernährung des Kranken Fiebersteigerungen bis 39° und Grössenzunahme des Tumors, allerdings keine Erscheinungen von Seiten des Darms oder Peritoneums. Dann fiel das Fieber ab und der Tumor nahm nun im Laufe der nächsten Wochen rapid an Grösse ab, was mir im Hinblicke auf die vorzunehmende Radikaloperation der „Appendicitis" natürlich sehr willkommen war. Eines Morgens wurde ich plötzlich zum Kranken gerufen; nachts war eine schwere „akute perityphlitische Attacke" hinzugetreten. Es bestand eine mächtige, höchst druckschmerzhafte Vorwölbung der Coecalgegend, Stuhl und Winde waren angehalten, Erbrechen bestand. Die Vorwölbung der Bauchdecken, die den ganzen rechten unteren Quadranten des Abdomens einnahm, war aber so beträchtlich, dass ich sie kaum als das Substrat einer innerhalb weniger Stunden entstandenen akuten Entzündung ansprechen konnte, sondern vielmehr vermutete, dass es sich um eine innere Einklemmung handle. Die Operation, die ich deshalb sogleich vornahm, ergab, dass ein Carcinom, von der Hinterfläche des Coecums ausgehend, weit in die hintere Beckenwand hineingewuchert war und ausserdem auf das Mesenterium des Coecum übergegriffen hatte. Der plötzlich entstandene „perityphlitische Tumor" war nichts anderes als das enorm geblähte Coecum, das an seiner vorderen Wand bereits in breiter Ausdehnung gangränös und der Perforation an einzelnen Stellen so nahe war, dass nach dem Hervorziehen des Coecum aus kleinen punktförmigen Perforationen Gase ausströmten.

Ich kann mir diesen Fall nicht anders deuten, als so: Das Carcinom, das, vielleicht vom Appendix ausgehend, anfangs die Hinterwand des Coecum eingenommen hatte, griff allmählich auf das Mesenterium über, und es kam dort offenbar zu rasch eintretender Thrombose wichtiger Ernährungsgefässe, zu Paralyse und Gangrän des Coecum. Ich hatte in diesem Falle einige Wochen vorher an die Möglichkeit, dass es sich um Aktinomykose, Tuberkulose, vielleicht um Carcinom handeln könne, wohl gedacht, die letztere Möglichkeit aber dann mit Hinblick auf das jugendliche Alter des Pa-

tienten doch als recht unwahrscheinlich zurückgewiesen. Auch die Annahme einer Tuberkulose oder Aktinomykose war von mir und anderer Seite abgelehnt worden.

b) Carcinom des Colon und der Flexura sigmoidea.

Bei den hierher gehörigen Fällen sind die anamnestischen Angaben ausserordentlich wechselnd. In einem Teile derselben bestanden sehr lange Zeit Störungen in der Verdauung, aber in keiner Hinsicht charakteristische Beschwerden; in einigen Fällen finden wir Schmerzen nach dem Essen. Schmerzen in der Nabelgegend, nur ausnahmsweise Koliken verzeichnet, mehrmals monate-, selbst jahrelange Stuhlbeschwerden. Nur in 2 Fällen (26, 32) finden wir die Angabe, dass seit längerer Zeit plattgedrückte Stühle entleert worden seien, einmal (22) waren in der letzten Zeit nur mit grosser Mühe spärliche Stuhlbröckel abgegangen. Ein Symptom, das man gelegentlich auch heute noch für die Diagnose tiefsitzender Darmcarcinome als bedeutungsvoll verzeichnet findet, den Blutabgang mit dem Stuhl finden wir bei unseren Patienten (17 Fällen) nur 2mal (22, 25) verzeichnet; beide Male bei Carcinomen der Flexura sigmoidea.

Ein tastbarer Tumor fand sich zur Zeit der Aufnahme der Patienten nur in 3 Fällen; dieselben betrafen ausschliesslich Carcinome des Colon und niemals solche der Flexura sigmoidea. In diesen 3 Fällen von Coloncarcinom lag einmal (18) der Tumor an der Flexura lienalis; er imponierte als ein Carcinom der grossen Kurvatur des Magens; in den beiden anderen Fällen (16, 17) handelte es sich um von den Gallenwegen auf die Flexura hepatica übergegangene Carcinome, die unterhalb des rechten Rippenbogens getastet werden konnten. In allen 3 Fällen war eine Radikaloperation unmöglich.

Ein Tumor war in den Fällen von Flexur-Carcinom nachweisbar:

im Falle	vor der Operation	während der Kolostomie	nach der Kolostomie
21	nicht	Tumor gefunden	—
22	per rectum undeutliche Resistenz	?	—
23	nicht	Tumor gefunden	—
24	nicht	Tumor gefunden	—
25	nicht	nicht gefunden	undeutliche Resistenz von den Bauchdecken aus

im Falle	vor der Operation	während der Kolostomie	nach der Kolostomie
26	nicht	Tumor gefunden	—
27	nicht	Tumor gefunden	—
28	nicht	nicht gefunden	per rectum unklarer Befund
29	nicht	Tumor gefunden	bimanuell (vom Rectum und abführenden Schenkel) tastbar
30	nicht	Tumor gefunden	—
31	nicht	Tumor gefunden	—
32	nicht	nicht gefunden	bimanuell tastbar (wie bei 29).

Bei den Carcinomen der Flexura sigmoidea konnte also bei der Einbringung der Kranken niemals der Tumor mit Sicherheit getastet werden; dafür ist dies in den meisten Fällen bei der nachher vorgenommenen Kolostomie, die wegen bestehender Stenosenerscheinungen notwendig war, möglich gewesen. Manchmal freilich war der Allgemeinzustand der Kranken bei der Aufnahme ein so schlechter, der Meteorismus ein so hochgradiger, dass man auf eine Exploration des kleinen Beckens gelegentlich der Kolostomie verzichten und sich für den Augenblick mit der Wahrscheinlichkeitsdiagnose: Carcinoma flexurae sigmoideae begnügen musste. Aber auch später, nach der Kolostomie, nach dem Rückgang der Stenosenerscheinungen, war es in diesen Fällen nicht möglich, bei einfacher Untersuchung vom Rectum, bezw. der Vagina, oder von den Bauchdecken[1]) aus, oder bei gewöhnlicher, bimanueller Untersuchung das Flexurcarcinom zu tasten.

Wenn wir demnach diese Kranken vor dem Eintritte der Stenosenerscheinungen, welche das chirurgische Eingreifen erforderten, in unsere Behandlung bekommen hätten, so hätten wir auch damals in keinem Falle durch die objektive Untersuchung den sicheren Nachweis eines Flexurcarcinoms erbringen können.

Nach der Kolostomie gelang es erst bei einer bestimmten Art der bimanuellen Untersuchung, einen Finger im Rectum, einen im abführenden Schenkel des Anus praeternaturalis, in einigen Fällen (29, 32) den Tumor zu palpieren.

Kachexie oder Abmagerung war in 3 Fällen von Carcinom des

1) In einem Falle (25) von den Bauchdecken aus undeutliche Resistenz.

Colon (16, 17, 19), aber nur in einem Falle (31) von den 12 Carcinomen der Flexura sigmoidea beobachtet worden. Bei den 3 ersteren Kranken, bei denen es sich um ausgedehnte von den Nachbarorganen ausgegangene oder auf solche bereits übergegangene Tumoren handelte, ist wohl eine richtige Krebskachexie vorgelegen, während in dem einen Falle von Flexurcarcinom (31) die bei der Aufnahme bestandene Abmagerung auf die vorhergegangenen Attacken von Darmobstruktion und die durch die Stenose bedingten Ernährungsstörungen zurückzuführen sein dürfte. Alle übrigen Flexurcarcinome haben sich bis zum Eintritte der entscheidenden Stenosenerscheinungen fast durchwegs eines normalen Ernährungs- und Kräftezustandes erfreut. Der in einzelnen dieser Fälle in den Krankengeschichten notierte schlechte Allgemeinzustand ist lediglich als die Folge der bestehenden und meist seit längerer Zeit andauernden Darmobstruktion und der daraus resultierenden chronischen Vergiftung des Organismus anzusehen.

Fassen wir jene 13 Fälle von Carcinom des Colon und der Flexura sigmoidea ins Auge, welche in einem Zustande an die Klinik gekommen sind, in dem die Radikaloperation des Darmcarcinoms technisch noch ausführbar war, so müssen wir feststellen, dass wir in der Anamnese dieser Fälle fast keinerlei zeitlich weiter als wenige Wochen zurückreichende verwendbare Anhaltspunkte zur Stellung der Diagnose Darmcarcinom gefunden haben.

Die objektiven Zeichen dieser Erkrankung waren lediglich in dem Vorhandensein der Darmobstruktionserscheinungen gegeben. Nur in 2 Fällen reichen die ersten Erscheinungen auf längere Zeit zurück; einmal (24) war schon vor $^1/_2$ Jahr ein Anfall von Stenosensymptomen vorgelegen, in einem anderen Falle (31) reichten die Krankheitserscheinungen auf ein Jahr zurück; und gerade in dem letzteren Falle hat (wie ich hier gleich bemerken will), die Radikaloperation dem Auftreten von Lebermetastasen nicht vorbeugen können.

Es handelte sich in diesen 13 Fällen um verschieden schwere Formen des Darmverschlusses, die aber nur ausnahmsweise (Fall 21, 25, 29 und 30) so stürmisch wurden, dass ihr Bild dem des Strangulationsileus nahe kam. Meist boten dieselben die weniger alarmierenden Zeichen des Obturationsileus. Wir finden in allen diesen Fällen einen mehr oder minder hohen Grad von Meteorismus notiert, 9mal ausgesprochene Darmsteifung. Nur selten kamen die

Kranken schon in den allerersten Tagen nach Beginn der Stenosenerscheinungen in unsere Behandlung, und in diesen Fällen handelte es sich dann meistens um ziemlich stürmische Symptome des Darmverschlusses. Bemerkenswert ist es, dass alle unsere Radikaloperierten nicht nur durchwegs mit den Symptomen des Darmverschlusses zu uns kamen, sondern dass sie auch mit Ausnahme von 4 Fällen (21, 24, 29, 31) das erste Mal in dieser Weise erkrankt waren.

Was die Diagnose betrifft, so war dieselbe bei den Carcinomen des Colon und der Flexura sigmoidea in mehreren Fällen aus dem vorliegenden Dickdarm- oder Flanken-Meteorismus leicht zu stellen. In einzelnen Fällen sprach die lange Dauer der nicht zu stürmischen Obstruktionserscheinungen, der Umstand, dass doch hin und wieder ein Flatus abging, das vollkommene oder fast vollkommene Fehlen des Erbrechens für eine tiefsitzende Dickdarmstenose. Nur in einem Falle (28), wo die Stenose an der Flexur zu einer Perforation am Coecum geführt hatte, entging die erstere primär völlig der Beobachtung, da die Erscheinungen der Perforationsperitonitis im Vordergrunde des Krankheitsbildes standen.

Die Perforation des Coecums ist in diesem Falle in erster Linie offenbar den massenhaft in diesem Darmabschnitte angesammelten Kirschen- und Pflaumenkernen zuzuschreiben. Daneben mag immerhin eine besonders starke Ausdehnung des Coecums, ein cirkumskripter Coecummeteorismus, wie ihn Anschütz[1]) kürzlich wieder an der Hand mehrerer Fälle beschrieben hat, das Zustandekommen der Perforation begünstigt haben. Wir fanden ein Pendant hiezu auch in einem anderen unserer Fälle von Flexurcarcinom (25), bei dem die Serosa des Darms in der Coecalgegend geborsten war.

Anschütz erklärt den cirkumskripten Coecummeteorismus, der in bestimmten Fällen von Dickdarmverschluss eintritt, dadurch, dass sich das dünnwandige Coecum seiner grösseren Weite wegen mehr ausdehnt als der übrige Dickdarm, und dass in solchen Fällen die Valvula ileocoecalis von besonderer Schlussfähigkeit ist. Meines Erachtens wirft auf die vielumstrittene Frage von der Schlussfähigkeit der Valvula ileocoecalis auch ein anderer, bei unseren Fällen beobachteter Umstand Licht, nämlich der, dass in einzelnen unserer Fälle von Dickdarmverschluss kolossaler Dick-

1) Anschütz, Ueber den Verlauf des Ileus bei Darmcarcinom und den lokalen Meteorismus des Coecum bei tiefsitzendem Dickdarmverschluss. Langenbeck's Arch., Bd. 68, 1902 pg. 195.

darmmeteorismus, dabei aber collabierte Dünndarmschlingen gefunden wurden, während in anderen Fällen neben dem Dickdarmmeteorismus auch starker Dünndarmmeteorismus vorlag und in einem Falle (22) sogar eine spontane Perforation des Dünndarms eintrat. Die Ursache dieser Erscheinung kann kaum zweifelhaft bleiben: Nach Eintritt des Darmverschlusses (ich denke dabei an den tiefen Dickdarmverschluss) kommt es zu einem allmählich zunehmenden Dickdarmmeteorismus; denn der Dickdarm ist in solchen Fällen sicher die vorwiegendste Stätte der Darmgasbildung; ist die Ileocoecalklappe insufficient, so können die im Dickdarm angesammelten Darmgase gegen den Dünndarm hin ausweichen und dann kommt es neben dem Dickdarmmeteorismus auch frühzeitig zu Dünndarmmeteorismus. Ist aber die Valvula ileocoecalis sufficient, so kann sich der Dickdarmmeteorismus nicht durch Uebertritt der Gase in den Dünndarm ausgleichen und es wird deshalb in diesen Fällen erst dann zu Dünndarmmeteorismus kommen, wenn der Druck im Coecum ein so hoher wird, dass ein Uebertritt von Dünndarminhalt in dasselbe nicht mehr stattfinden kann. Meines Erachtens ist aber unter Umständen selbst bei recht beträchtlicher Ausdehnung des Dickdarms infolge Striktur noch immer die Entleerung von Dünndarminhalt in den Dickdarm möglich. Sonst könnten wir nicht manchmal — selbst in Fällen tagelangen Darmverschlusses — ein fast völlig collabiertes Ileum bei stark geblähtem Dickdarme vorfinden. Offenbar passt sich in diesen Fällen von schlussfähiger Ileocoecalklappe die Spannung der nachgiebigen Coecal- und Dickdarmwand in gewissen Pausen und bis zu einer gewissen Grenze immer wieder dem vermehrten Inhalt an, so dass sich immer wieder Momente finden, in denen dem Uebertritt von Dünndarminhalt in das Coecum kein abnorm hoher Binnendruck im Coecum entgegenwirkt.

Ich möchte sagen, dass bei nicht schlussfähiger Valvula ileocoecalis es zu einem Kampfe zwischen Ileum und Colon kommt, aus dem beide Teile geschädigt (i. e. meteoristisch aufgetrieben) hervorgehen. Bei prompt schlussfähiger Valvula ileocoecalis jedoch giebt (natürlich nur eine Zeit lang) das Colon immer wieder nach und bleibt deshalb der allein geschädigte (meteoristisch aufgetriebene) Teil.

Dem vermehrten Inhalte entsprechend finden wir auch in einzelnen Fällen von Flexurcarcinom die Darmsteifung nur am Dickdarm (Colon descendens), in anderen auch oder vorwiegend am Dünndarm.

Wenn ich auf Grund meiner Erfahrungen an diesen Fällen, sowie an mehreren in dieser Zusammenstellung nicht aufgenommenen, nicht operierten Fällen der klinischen und Privatpraxis hier einige allgemeine klinische Bemerkungen über das Flexurcarcinom anfügen darf, so habe ich zunächst zu bestätigen, dass auch ich weitaus am häufigsten kleine, derbe Carcinome an der Flexura sigmoidea beobachtet habe. Diese Carcinome bluten fast niemals, führen aber frühzeitig zu recht schweren Stenosenerscheinungen. Sie gehören gewiss zu einer relativ gutartigen Form des Carcinoms und bleiben Monate, ja selbst jahrelang stationär, ohne irgend welche andere Symptome zu machen als Stenosenerscheinungen. Wird schon deshalb die richtige Diagnose häufig nicht gestellt, so kommt in dieser Hinsicht noch dazu, dass diese Flexurcarcinome wegen ihrer geringen Grösse und ihrer anfangs bestehenden leichten Beweglichkeit sehr schwer zu tasten sind. Es ist aber bei exakter bimanueller Untersuchung doch manchmal möglich, solche Tumoren in überzeugender Weise zu palpieren; es gelingt manchmal durch ruckweises Vorstossen des Fingers gegen die die vordere Bauchwand vordrängende Hand den beweglichen Tumor, der sonst nicht getastet werden konnte, nachzuweisen.

Jedenfalls soll das plötzliche Auftreten von Stenosenerscheinungen immer den Verdacht auf Dickdarmcarcinom wach rufen, auch wenn man nichts tasten kann; recidivieren diese Erscheinungen, so bestärkt das den Verdacht.

Daneben habe ich auch eine andere Form des Flexurcarcinoms gesehen, ebenfalls kleine Tumoren, die jedoch weniger stenosieren, dafür aber bluten, — ich halte sie für weniger gutartig. Schliesslich will ich noch eine dritte Form des Flexur-Carcinoms erwähnen, die ich u. a. vor ungefähr einem Jahre bei einem inzwischen verstorbenen Kollegen gesehen habe; das Carcinom füllte fast das ganze kleine Becken aus, ohne andere Symptome zu machen als ganz leichte Stenosenerscheinungen; und auch diese erst seit kürzester Zeit.

Operative Behandlung.

Alle unsere Bestrebungen, die Diagnose der Darmcarcinome möglichst frühzeitig zu ermöglichen, verfolgen in erster Linie das Ziel, eine möglichst grosse Zahl von Fällen in einem der Radikaloperation noch zugänglichen Zustande der chirurgischen Behandlung

zuzuführen, denn je früher wir diese Fälle in unsere Behandlung bekommen, desto häufiger werden wir radikal und desto seltener palliativ zu operieren haben und desto günstiger werden sich voraussichtlich die Chancen der Radikaloperatien gestalten.

Die Frage, ob in einem gegebenen Falle radikal oder palliativ zu operieren ist, richtet sich bekanntermassen zunächst nach den allgemeinen für das Carcinom geltenden Grundsätzen: Verwachsungen der Geschwulst mit der Umgebung, Infektion der regionären Drüsen und andere Metastasen kontraindiciren natürlich die Resektion. Ebenso kann man bei elendem Allgemeinzustand auch höchstens palliativ, nicht radikal operieren. Freilich wird man sich schwer dazu entschliessen, wenn die anatomischen Bedingungen der Resektion günstig sind, sich mit der Anastomose oder der Enterostomie zu begnügen, und es wird dabei immer auch bei elendem Allgemeinzustand die Resektion das Einladendere sein. Geht man nun in der Indikationsstellung zur Radikaloperation weit und operiert man radikal, wenn nur überhaupt die anatomischen Bedingungen dafür gegeben sind, dann wird man natürlich eine hohe Mortalität bei der Radikaloperation zu verzeichnen haben und umgekehrt. Das kommt in einer ausserordentlich drastischen Weise bei unseren radikal operierten Fällen zum Ausdruck. Bei den Coecumcarcinomen, die fast durchwegs in einem sehr schlechten Allgemeinzustande zur Operation kamen, haben wir eine erschreckend hohe, bei den Carcinomen der Flexura sigmoidea, deren allgemeiner Zustand ein viel besserer war, eine recht günstige Mortalität der Radikaloperation.

a) Operationen beim Carcinom des Coecum.

1. Palliativoperationen.

Unter unseren 15 Fällen von Coecumcarcinom wurde 5mal (1—5) lediglich eine Palliativoperation vorgenommen. Diese bestand jedesmal in einer Ileokolostomie; eine Enterostomie wurde niemals gemacht. Die Gründe, weshalb in diesen Fällen keine Resektion des coecalen Tumors vorgenommen wurde, lagen meist in ausgedehnten Verwachsungen des Carcinoms mit seiner Umgebung, welche eine Resektion von vornherein als technisch unmöglich erscheinen liessen, oder in Metastasen; nur einmal (3) in dem sehr schlechten Allgemeinzustande.

In 2 weiteren Fällen (8, 10) wurde die Ileokolostomie wegen Stenosenerscheinungen vorgenommen, die ungefähr 1 Jahr nach

der bei uns vorgenommenen Resektion des Coecum aufgetreten waren.

Einmal (8) handelte es sich um einen 20jähr. Mann, der mit einem richtigen Carcinom-Recidiv und in einem sehr elenden Zustande, mit Meteorismus und Darmsteifung und mit einer inzwischen manifest gewordenen Lungentuberkulose an die Klinik kam. Er litt seit 3 Wochen an schweren Kolikanfällen. Neben dem tastbaren lokalen Recidiv fanden wir noch multiple Metastasen in der Bauchhöhle und es hatte das (Gallert-)Carcinom überdies auf die Bauchdecken übergegriffen. 15 Tage nach der Ileokolostomie ging der Kranke an Gangrän der carcinomatös infiltrierten Bauchdecken und nachfolgender Peritonitis zu Grunde. Die Anastomose hatte vorübergehend die quälenden Stenosenerscheinungen beseitigt.

In dem zweiten Falle (10) lag eine offenbar entzündliche Verengerung an der Stelle der früheren Darmresektion vor. Die Darmvereinigungsstelle, verschiedene Darmschlingen und Netz waren zu einem unentwirrbaren Konglomerat verwachsen, und eine nach aussen führende, Eiter secernierende Fistel mündete in das Centrum dieses Konglomerates, das durch die Bauchdecken als Tumor fühlbar war. Die Anlegung der Ileokolostomie machte insofern Schwierigkeiten, als es mir wegen der zahlreichen Verwachsungen nur mit grösster Mühe möglich war, eine tief gelegene Ileumschlinge herauszufinden, und ein ungünstiges Prognostikum für die Sicherheit der Vereinigung (Naht) gab der rein eitrige Inhalt des Colon; glücklicherweise blieben jedoch Komplikationen von dieser Seite aus. Dass es sich hier nicht um ein Recidiv des Carcinoms gehandelt hat, bewies der Umstand, dass schon wenige Wochen nach der Herstellung der Anastomose die eiterige Sekretion aus der Fistel versiegte und der unter derselben tastbare Tumor verschwand; das Allgemeinbefinden dieses Kranken hat sich nach der Operation sehr gehoben.

Die Ileokolostomie wurde in diesen 7 Fällen stets am Colon transversum angelegt, weil sich dieser Darmteil aus technischen Gründen zur Anastomosenbildung am besten eignet. Immer wurde getrachtet, die Aneinanderlagerung von Ileum und Colon im Sinne der Peristaltik zu bewerkstelligen, doch aus Gründen der Einfachheit auch gelegentlich darauf verzichtet. Die Vereinigung wurde in allen bis auf einen Fall (10) mit dem Murphyknopf vorgenommen, der sich dabei durchwegs bewährt hat.

Was die Mortalität der Ileokolostomie anbetrifft, so ist mit Ausnahme des erwähnten Patienten (8), der wegen Recidiv operiert wurde und infolge Gangrän der Bauchdecken starb, nur noch ein in diese Gruppe gehöriger Fall (4) zugrunde gegangen. Es war dies eine Invaginatio ileo-coecalis infolge eines an der Valvula Bauhinii gesessenen Carcinoms, bei dem carcinomatös infiltrierte

Drüsen, die sich in weiter Ausdehnung im Abdomen vorfanden, die Radikaloperation verboten. Der Kranke starb an Pneumonie, einen Monat nach der Ileokolostomie, nachdem noch eine profuse Magenblutung aus einem Ulcus ventriculi, 14 Tage nach der Operation seinen Kräftezustand weiter verschlechtert hatte.

Die übrigen 5 Fälle (1, 2, 3, 5, 10) wurden geheilt. Ein Fall (2) lebt bis jetzt, 3 Jahre nach der Operation, ein Umstand, der allerdings die damals mit Sicherheit ausgesprochene Diagnose Carcinom (Scirrhus) sehr in Frage stellt, wenngleich die Beschaffenheit des Tumors nach Eröffnung der Bauchhöhle und namentlich seine besondere Härte mit grosser Wahrscheinlichkeit für Carcinom sprach. Eine Patientin (5) lebte noch ein Jahr p. op. (Februar 1901), seither soll sie gestorben sein; und ein Pat. (10) wurde erst im Mai d. J. operiert. Die beiden übrigen Fälle (1, 3) lebten $2^1/_2$ und 5 Monate, haben also durch die Operation eine wesentliche Lebensverlängerung wohl nicht erfahren. Wenn wir bedenken, dass in einem dieser Fälle (3) vor der Ileokolostomie nicht einmal schwere Stenosenerscheinungen bestanden, und die Pat. nachher doch nur $2^1/_2$ Monate gelebt hat, so ermuntert dies nicht, in künftigen Fällen von inoperablem Coecum-Carcinom beim Mangel ernsterer Stenosenerscheinungen die Ileokolostomie auszuführen.

Es wurde auch in einem Falle von Coecum-Carcinom (15), bei dem die Radikaloperation nicht möglich war, aber bei dem der Mangel von Stenosenerscheinungen eine Ileokolostomie nicht indicierte, einer weiteren operativen Behandlung als der Probelaparotomie nicht unterzogen; dieser Fall lebte noch 6 Monate.

2. Radikaloperationen.

Neun Fälle von Coecum-Carcinom wurden der Resektion unterzogen (6—14); davon wurden drei geheilt (8, 9, 10). Wollen wir diese Fälle und die Resultate der Resektion kritisch verwerten, so müssen wir dieselben zunächst in zwei Gruppen teilen, in die einfachen Coecum-Resektionen: 6 Fälle (6—11) mit 3 Todesfällen, und die komplicierten Fälle (3 Fälle, 12—14), die sämtlich gestorben sind.

Es erscheint mir richtiger, zunächst auf die letzteren einzugehen und sie dann von der weiteren Besprechung auszuschalten. Hierher gehört vor Allem Fall 13. Ich habe diesen Fall ausserhalb der Klinik operiert. Es bestand zur Zeit der Operation bereits eine kurz vorher plötzlich entstandene Gangrän der vorderen Coecalwand

mit Peritonitis, der Kranke starb nach der unvermeidlichen Resektion an seiner Peritonitis. In einem anderen Falle (12) wurde nach vollendeter Coecum-Resektion ein zweites Carcinom am Colon ascendens entdeckt, das auch noch reseciert werden musste. Der Kranke überlebte den überaus lange dauernden Eingriff nicht. Der dritte Fall (14) betraf eine sogenannte „zweizeitige" Coecum-Resektion, ein Verfahren, welches bekanntlich von Hochenegg[1]) empfohlen worden ist: 1. Akt: bilaterale Ausschaltung des erkrankten Darmstückes nach Salzer[2]), 2. Akt: Exstirpation des Tumors. In Bezug auf diese zweizeitige Coecumresektion erwähnt Langemak[3]) in einer Arbeit aus der Graser'schen Klinik, die in der jüngsten Zeit erschienen ist, dass bis dahin kein Fall beschrieben war, in dem dieser Weg zielbewusst betreten worden, d. h. von vornherein die Darmausschaltung vorgenommen worden sei, um nachher in einem 2. Akte den Tumor zu exstirpieren. Unser Fall 14 war ein solcher.

Es war ein 37jähriger, äusserst heruntergekommener, anämischer Mann. Die Coecalgeschwulst war faustgross, und dabei bestanden profuse Diarrhöen mit reichlicher Schleim- und Eiterbeimengung zum Stuhl. Ich hatte den Fall vor 5 Jahren in Vertretung meines Chefs zu behandeln. Der elende Allgemeinzustand des Patienten mochte wahrscheinlich zum grössten Teile davon herrühren, dass die Jauche aus der exulcerierten Höhle des grossen Carcinoms beständig in das Darmlumen abfloss, und dass im Dickdarm viel von den septischen Substanzen resorbiert wurde. Es schien mir deshalb gerade in diesem Fall recht wahrscheinlich, dass, wenn es gelänge, diese Jauche vom Darmkanal abzuhalten, es auch möglich sein werde, den Ernährungszustand des Patienten wieder so weit zu bessern, dass die Exstirpation des coecalen Tumors später in einem 2. Akte mit guten Chancen vorgenommen werden könne. Ich nahm deshalb zunächst die bilaterale Darmausschaltung und Ileokolostomie vor, ein Eingriff, den der Kranke gut überstand. Die Bauchhöhle wurde dabei von dem ausgeschalteten Stücke durch reichlich eingelegte Kompressen abgegrenzt und ausserdem wurden die beiden offenen Enden des ausgeschalteten Darmes provisorisch abgebunden, damit wenigstens für die ersten Tage eine Besudelung der Wunde durch das jauchige Sekret

1) Hochenegg, Chirurgische Eingriffe bei Blinddarmerkrankungen. Wiener klin. Wochenschr. 1895, Nr. 16—18, pg. 328.

2) Salzer, Ueber Darmausschaltung. Beiträge zur Chirurgie. Billroth-Festschrift, 1892, pg. 530.

3) Langemak, Die Darmausschaltung als präliminare Operation vor Exstirpation grosser Coecaltumoren mit Bemerkungen über das Coecumcarcinom. Deutsche Zeitschr. f. Chir. 62. Bd., 1902, pg. 333.

vermieden werde. Nun trat aber am Tage nach der Operation heftiger Singultus auf, dessen Intensität sich am nächsten Tage noch steigerte, und der erst dadurch zum Verschwinden gebracht werden konnte, dass die erwähnten provisorischen Ligaturen von den Enden des ausgeschalteten Darms entfernt wurden. Dabei entleerte sich aus dem kolossal geblähten, ausgeschalteten Stück eine Unmasse jauchig stinkenden, eiterigen Sekretes. Das Verschwinden des Singultus war darnach ein augenblickliches. — Wider mein Erwarten erholte sich der Kranke trotz zufriedenstellender Nahrungsaufnahme in der nächsten Zeit jedoch nur unerheblich, und so entschloss ich mich, um nicht allzuviel Zeit zu verlieren, 17 Tage nach der ersten Operation zur Exstirpation des Coecum. Die Operation wurde rasch gemacht, der Kranke erholte sich ziemlich gut aus dem Operationsshok, aber dafür traten andere Ereignisse ein, die schliesslich doch den Tod herbeiführten. Es kam nämlich zunächst zu einer cirkumskripten Gangrän an einer Dünndarmschlinge, über deren Ursache man freilich verschiedener Meinung sein kann. Es waren durch die Tamponade nach der ersten Operation Verhältnisse geschaffen worden, welche die Orientierung über die Zusammengehörigkeit zwischen Mesenterialgefässen und Darm erschwerten. Ich möchte es deshalb keineswegs ausschliessen, dass bei der Exstirpation des Coecum eine Läsion von Gefässen erfolgt ist, welche zum zurückbleibenden Ileum führten. Dagegen spricht nur, dass die Gangrän nicht cirkulär war, sondern lediglich einen Teil der Darmcirkumferenz betraf. Aus diesem letzteren Grunde findet auch die Annahme Berechtigung, dass eine Einklemmung eines Teils des Darms in einem durch die zweite Operation geschaffenen Mesenterialspalt stattgefunden und zur Ernährungsstörung geführt habe. In dritter Linie könnte auch an marantische Thrombose von Darmgefässen gedacht werden. Mitschuld am Exitus tragen jedenfalls auch leichte Knickungen am Dünndarm, die das marantische Individuum nicht mehr zu überwinden im Stande war.

Sei dem wie ihm wolle, jedenfalls hat die Erfahrung, die wir mit der zweizeitigen Resektion in diesem Falle gemacht haben, uns gezeigt, dass bei allen theoretischen Vorzügen dieser Operationsmethode doch Komplikationen eintreten können, die bei einzeitiger Operation leichter vermieden werden können; und ich möchte fast glauben, bei einzeitiger Operation hätte ich diesen Fall erhalten können.

Es ist mir von grossem Interesse gewesen, dass auch Graser in einem der von Langemak[1]) mitgeteilten Fälle die Erfahrung machte, wie leicht bei der Ausschaltung des Coecum und den dabei nötigen Durchtrennungen am Mesenterium eine Gefahr für die Er-

1) Langemak, l. c. Fall I, pg. 338.

nährung eines der beiden Darmbezirke entstehen kann. In Graser's Fall kam es zu Gangrän des verschlossenen ausgeschalteten Ileumendes; wäre die zweite Operation (Resektion des ausgeschalteten Darmes) nicht schon 4 Tage nach der ersten ausgeführt worden, so wäre es daselbst zur Perforation gekommen, die möglicherweise den weiteren Wundverlauf gestört hätte. Ich würde deshalb, falls man überhaupt die zweizeitige Exstirpation coecaler Tumoren ausführen wollte, der Meinung Graser's wohl Recht geben, dass das Ileum und das Colon ascendens vor der Ausschaltung recht weit vom Coecum entfernt zu durchtrennen seien, um eine spätere Ernährungsstörung des Darmes durch Gefässverletzungen gelegentlich der Resektion zu vermeiden. Allerdings vergrössert die dabei nötige ausgedehnte Ablösung des Mesenteriums vom Darme den Eingriff in nicht unbeträchtlicher Weise.

Was die 6 einfachen Coecumresektionen betrifft, so haben wir uns dabei in Bezug auf die Technik nach den allgemeinen gültigen Regeln gehalten. Bemerkt sei nur, dass die Wiedervereinigung des Darmes meist im Sinne der end to side-Vereinigung nach vorhergehendem blindem Verschluss des durchtrennten Colon ascendens vorgenommen wurde; nur in 2 Fällen (8, 12) wurde auch das Ileum blind verschlossen und eine seitliche Anastomose zwischen Ileum und Colon ascendens angelegt.

Die Vereinigung wurde 3mal mit dem Murphyknopf, einmal (7) mit Frankknopf, 2mal mittelst der Naht vorgenommen. In der Mehrzahl der Fälle wurde die Bauchhöhle nicht vollkommen geschlossen. Nur zweimal[2]) (7, 8) wurde von jeder Drainage abgesehen, sonst stets Gazestreifen oder grössere Tampons an die Nahtstelle und in die Umgebung derselben herangeführt. Wie wichtig und empfehlenswert ein derartiges Vorgehen ist, das übrigens von Körte[1]) schon im Jahre 1895 empfohlen worden ist, erhellt daraus, dass von den beiden Fällen, in denen die Bauchhöhle gänzlich geschlossen worden ist, einer (7) an Perforationsperitonitis (stecknadelkopfgrosse Perforation) zugrunde ging. Auch in einem anderen Falle (6), in dem das Operationsterrain nicht genügend drainiert worden war, kam es zu einer cirkumskripten Peritonitis in der Umgebung des Operations-Terrains und von da aus zu einer allgemeinen septischen Infektion.

1) Körte, l. c. pg. 542.

2) In jüngster Zeit kam ein weiterer Fall dazu, den ich hier kurz erwähnen will, weil er die Notwendigkeit der offenen Behandlung des Opera-

Der dritte Todesfall (11) stammt aus der jüngsten Zeit und wirft einen Schatten auf die Verwendung des Murphyknopfes. An der Stelle der Ileo-Kolostomie kam es nämlich zu einer Gangrän am zuführenden Darmschenkel. Vielleicht wäre dieser Fall bei Verwendung der Naht zu erhalten gewesen. Aber die Operation hatte ohnedies schon lange gedauert, und in solchen Fällen hat uns der Knopf schon oft so gute Dienste geleistet, dass wir, wenn Eile nötig ist, niemals ganz auf ihn verzichten wollen.

Was die Dauerheilung nach der Resektion des carcinomatösen Coecum betrifft, so ist für diese Frage lediglich unser Fall 9 verwendbar, bei dem ich vor 3 Jahren die Resektion gemacht habe und der heute noch vollkommen gesund ist.

b) Operationen beim Carcinom des Colon (mit Ausschluss des Coecum) und der Flexura sigmoidea.

1. Palliativoperationen.

Die Palliativoperationen, welche bei diesen Fällen in Betracht kommen, sind die Kolostomie und die Anastomosenbildung. Fassen wir zuerst diejenigen Fälle ins Auge, bei denen es infolge Inoperabilität des Tumors bei der Palliativoperation geblieben ist, so haben wir die beiden Fälle (16, 17) zu erwähnen, bei denen Carcinome der Gallenwege auf die Flexura hepatica übergegriffen hatten. Beide Fälle kamen mit ziemlich stürmischen Stenosenerscheinungen zur Aufnahme, es wurde die Ileokolostomie ausgeführt; die Patienten starben im Collapse. Bei einem Falle von Carcinoma flexurae lienalis (18) wurde die Colocolostomie und bei einem zweiten ebensolchen (19) die Coecostomie gemacht. Der erstere, den ich erst im Mai 1902 operierte, lebt noch; der zweite, bei dem das Carcinom bereits die grosse Kurvatur des Magens ergriffen hatte, und eine Kommunikation zwischen Magen und Dick-

tions-Terrains nach der Coecum-Resektion grell beleuchtet. Es war eine 53jähr., sehr anämische Frau, die infolge ihres Coecum-Carcinoms an häufigen Kolikanfällen litt. Ich bestimmte sie zur Enteroanastomose, liess mich aber dann doch zur Resektion verleiten. Dieselbe war ausserordentlich einfach, weil das Carcinom recht gut beweglich war. Die Operation dauerte kaum über $^3/_4$ Stunden, die Darmlumina wurden erst ganz zum Schlusse eröffnet und die Beziehungen zwischen Darm und Mesenterium lagen nach der Darmvereinigung ganz glatt, absolut einwandfrei. Unter diesen Umständen glaubte ich denn doch die Drainage der Bauchhöhle ganz umgehen zu können. Anfangs ging auch alles gut, aber am 4. Tage kam Fieber, Schmerzhaftigkeit, und wir fanden eine Fascien-Nekrose mit einem kleinen intraperitonealen Abscess. Glücklicherweise ist der Fall trotzdem geheilt worden.

darm bestand, starb 3 Tage nach der Operation im Collaps.

Die 3 übrigen Palliativoperationen (21, 22, 23) betreffen Flexurcarcinome. Doch ist es in diesen Fällen nur deshalb bei der Kolostomie als Palliativoperation geblieben, weil diese Fälle die ihnen zugedachte Radikaloperation nicht mehr erlebt haben. Es endete nämlich ein Fall (21) an Selbstmord, den er wegen seines Kunstafters ausführte, ein anderer (22) an Peritonitis. Die Peritonitis erfolgte durch Perforation des Dünndarmes infolge der stattgehabten übermässigen Dehnung. In dem Falle 23 hat sich der ausserordentlich kräftige Patient durch unstillbare Anfälle von Krampfhusten die Bauchwunde gesprengt; Intestina prolabierten und es kam zum Exitus ohne eigentliche Symptome der Peritonitis.

Es fällt auf, dass wir in keinem einzigen Falle von Flexurcarcinom die Kolostomie als Palliativoperation bei inoperablem Tumor ausgeführt haben, und dass alle Flexurcarcinome, bei denen die Kranken durchwegs durch Stenosenerscheinungen der chirurgischen Behandlung zugeführt wurden, zu dieser Zeit noch einen Lokalbefund boten, der die Radikaloperation noch gestattet hätte. Ich verweise hier auch auf die oben bereits hervorgehobene Thatsache, dass alle Kranken, die uns mit Flexurcarcinom zugingen, in einem somatisch insoferne günstigen Zustande sich befunden haben, als fast niemals eine Abmagerung oder Kachexie zu konstatieren war. Der anatomische Befund an der Flexur ergab durchwegs kleine ringförmige, das Darmlumen hochgradig verengernde Tumoren, die mit der Nachbarschaft nicht verwachsen und frei beweglich waren.

Was die Technik der Kolostomie betrifft, so haben wir uns im allgemeinen an die Vorschrift gehalten, welche Maydl[1]) gegeben hat. Wir verzichten auf die primäre breite Eröffnung des Darmes, sofern nicht eine dringende vitale Indikation hiezu vorliegt. Es wird der entsprechende Darmteil durch die Laparatomiewunde vorgezogen und knapp am Darm der Mesenterialansatz unter Schonung der Gefässe mit einer Pincette perforiert und ein bleistiftdickes, mit Gaze umwickeltes, ca. 15—20 cm langes Drainrohr durchgeführt. Auf diesem Gummirohr reitet nun die vorgelagerte Darmschlinge; sie kann nicht in die Bauchhöhle zurückschlüpfen. Unterhalb des Gummirohrs wird nun eine Naht durch Peritoneum und tiefe Fascie so an-

1) Maydl, Ueber den gegenwärtigen Stand der Darmchirurgie. Klin. Zeit- und Streitfragen, II. Bd., 10. Heft, 1888, pg. 351 und Centralbl. f. Chir., 1888, pg. 437.

gelegt, dass beide Wundränder dort fest aneinander genäht werden; der Faden läuft unterhalb des Gummirohres und geht zweimal durch das Mesenterium.

Es wird dadurch die Bauchwunde in zwei Teile geteilt; durch den einen zieht der zuführende Schenkel, durch den anderen der abführende. — Beide Teile der Bauchwunde werden sodann von den Enden des Schnittes aus so weit vereinigt, dass gerade keine Incarceration eintritt. Hernach wird noch die Dickdarmwand an das Peritoneum parietale durch Nähte befestigt.

Will man dem Darminhalt sogleich einen Ausweg schaffen, so wird nun gleich ein kleiner Schlitz in die vorgelagerte Schlinge gemacht und ein kurzes, festes Rohr aus Knochen, Glas oder Hartgummi, das an einem Ende eine cirkuläre Rille trägt, mittelst einer Schnürnaht in denselben eingebunden. Das andere Ende des Rohres trägt einen langen Gummischlauch, der aus dem Bette herausgeleitet wird. Stuhl geht, so lange dieses Röhrensystem liegt, nur ab, wenn er flüssig ist, aber Flatus fast stets in grosser Menge, und wir sehen deshalb den Meteorismus schon am ersten Tage nach der Operation ganz wesentlich zurückgehen. Am 3. Tage hat in der Regel die Schnürnaht. welche das Rohr fixiert, durchgeschnitten, und es liegt eine weite Darmfistel vor. Soll der Anus ein permanenter werden, so durchtrennen wir nach 8—14 Tagen mit dem Paquelin oder dem Messer den Darm vollständig in querer Richtung, indem wir einfach auf das Gummirohr losschneiden (keine Narkose; der Darm ist absolut anästhetisch). Hier soll aber der Anus meist kein permanenter werden und überdies hebt das Gummirohr die dem Mesenterialansatz zugekehrte Seite des Darmes so sehr nach oben, dass diese Partie nach geringer Erweiterung der primären Oeffnung mittelst Schere oder Paquelin sich von selbst als Sporn vorwölbt und den Uebertritt von Kot in den abführenden Darmschenkel verhindert. In jenen Fällen, bei denen wir, wie hier, später den Schluss des Anus praeternaturalis anstreben, ist dies ein Vorteil, weil wir dann keine cirkuläre Naht brauchen, sondern mit einem Verschlusse der seitlichen Oeffnung auskommen.

Einer Erscheinung will ich hier gedenken, die wir in einem unserer Fälle (28) von Kolostomie bei Flexurcarcinom beobachtet haben, und die unsere Diagnose auf eine falsche Bahn gelenkt hat; es ist dies der oben erwähnte Fall von Perforation am Coecum mit Peritonitis. Wir fanden 3 Monate nach der Coecostomie, dass aufgenommene Nahrung schon nach 5 Minuten in der Fistel erschien. Anfangs wurde

diese Beobachtung an gewöhnlicher Nahrung gemacht und stiess auf Unglauben meinerseits. Es wurden deshalb verschiedene Objekte, Mohnkörner, Tusche etc. per os gegeben. Aber thatsächlich konnten wir auch diese manchmal schon 5—10 Minuten später aus der Fistel austreten sehen. Wir vermuteten deshalb, dass eine Kommunikation zwischen Magen und Darm vorliege (das Flexurcarcinom war bei der Anlegung der Kolostomie wegen der gleichzeitig bestehenden Peritonitis nicht gefunden worden und konnte auch damals noch nicht mit Sicherheit bei bimanueller Untersuchung getastet werden). Später zeigte sich, dass dies keineswegs der Fall war, sondern einfach eine so überaus rasche Peristaltik bestanden hat. Es ist möglich, dass dies vielleicht eine Folge der lange bestandenen Stenose war. Der Darm hatte sich an die Stenose gewöhnt und diese durch erhöhte Kraftleistung überwunden. Nach Anlegung des Afters hatte er bei unveränderter motorischer Kraft gegen kein Hindernis mehr anzukämpfen, und deshalb vielleicht diese ungewöhnlich rasche Fortbewegung des Dünndarminhaltes zu Stande gebracht.

2. Radikaloperationen.

Bevor ich zu den Radikaloperationen bei dem Carcinom der Flexura sigmoidea, welche den Schwerpunkt der vorliegenden Mitteilung ausmachen, übergehe, muss ich des einzigen Falles von Carcinom des Colon Erwähnung thun (Fall 20, Carcinom der Flexura lienalis), der in das Kapitel der Radikaloperationen gehört.

Es war ein 25j. Mann, der am Schlusse der zweiten Woche seiner Darmobstruktionserscheinungen hochgradig abgemagert, aber sonst in nicht allzuschlechtem Zustande, an die Klinik kam. Es bestand gewaltiger Meteorismus und eine der Jugendlichkeit des Individuums entsprechende intensive Darmsteifung. Ich machte primär die Coecostomie. Doch als diese nicht funktionierte, die Obstruktion anhielt, die Darmsteifung womöglich noch stärker wurde als früher, sah ich mich gezwungen, bloss um das Leben zu retten, an einer beliebigen, gerade leicht zugänglichen Dünndarmschlinge, welche sich mächtig peristaltisch aufbäumte, die Enterostomie zu machen. Glücklicherweise traf ich eine tiefliegende Ileumschlinge, der Kranke genas von den Stenosenerscheinungen, nahm an Kräften zu und ich konnte später die Resektion der Flexura lienalis, welche das Carcinom trug, vornehmen. Der offene Dünndarmafter wurde dabei gar nicht berührt, sondern weiter in Funktion belassen, das Operationsterrain an der Stelle der Resektionsstelle, an welcher der Dickdarm end to side vereinigt wurde, durch breite Tampons offen gehalten. Der Patient genas und überstand auch den Schluss seiner beiden widernatürlichen Darmöffnungen, den ich 3 Monate später vornahm.

Unsere 12 Carcinome der Flexura sigmoidea waren durchwegs

zur Radikaloperation bestimmt. 3 davon (21, 22, 23) sind, wie oben bemerkt worden, nach der Kolostomie gestorben, bevor die Flexurresektion unternommen werden konnte, in den übrigen 9 Fällen wurde die Flexurresektion ausgeführt. 2 Fälle (24, 28) sind gestorben, 7 wurden geheilt.

Die Technik der Dickdarm-Resektion ist neuerdings wieder in besonderer Weise in den Vordergrund unseres Interesses gerückt worden. Es sei deshalb hier näher auf dieselbe eingegangen.

So wie die Dünndarm-Resektion vorwiegend bei gangränösen Hernien in Betracht kommt, so brauchen wir die Dickdarm-Resektion fast ausschliesslich für das Carcinom. Während wir aber bei der Dünndarm-Resektion heute allgemein auf den Standpunkt der primären Resektion und Naht gelangt sind, wissen wir, dass die Resektion, Wiedervereinigung durch Naht und Schluss der Bauchdecken in einem Akt bei Dickdarm-Resektionen meistens eine riskante Sache ist. Wenn diese Operation auch in besonders geeigneten Fällen eine günstige Prognose giebt, so ist doch auch heute im Grossen und Ganzen die Mortalität der primären Resektion und Naht des Dickdarms eine verhältnismässig hohe geblieben. (S. u.)

Die Erkenntnis von der Gefährlichkeit der einzeitigen Dickdarm-Resektion, resp. die Schwierigkeiten derselben brachten es deshalb mit sich, dass schon in den 70er Jahren von Thiersch[1]), Schede[2]), Martini-Gussenbauer[3]) und Baum[4]) dieses einzeitige Operationsverfahren teils mit Absicht, teils durch die vorliegenden Verhältnisse gezwungen, verlassen wurde.

Die Methoden, die dabei verfolgt wurden, waren bei Schede und Martini-Gussenbauer Resektion des stenosierenden Dickdarmtumors und Einnähung der Enden in die Bauchwunde. Thiersch legte in seinem Falle, um die oberhalb des stenosierenden Tumors angestauten Kotmassen von der Nahtstelle abzuhalten, nach ausgeführter Resektion und Naht höher oben einen Anus praeternaturalis an.

In ähnlicher, aber noch vollkommener Weise wurde derselbe

---

1) Thiersch, Verhandlungen der deutschen Gesellschaft für Chirurgie. 7. Kongress, 1878, pg. 127.

2) Schede, ebendaselbst, pg. 126.

3) Gussenbauer, Zur operativen Behandlung der Carcinome des S romanum. Zeitschr. f. Heilkunde, I. Bd., 1880, pg. 207.

4) Baum, Resektion eines carcinomatösen Dickdarmstückes. Centralbl. Chir., 1879, pg. 169.

Zweck durch Baum erreicht. Er legte wegen chronischer Stenosenerscheinungen zunächst am Dünndarm eine Kotfistel an und machte erst 5 Wochen später die Resektion des Carcinoms an der Flexura hepatica und die Darmnaht.

In dem Falle von Martini-Gussenbauer war das Vorgehen von vornherein ein beabsichtigtes, und auch Baum spricht in der Epikrise[1]) seines Falles direkt aus, dass man, um die Gefahren der primären Dickdarm-Resektion und Naht zu vermeiden, besser thue, „à deux temps zu operieren, um durch provisorische Anlegung einer Kotfistel die imminente Lebensgefahr vom Kranken abzuwenden und seine Widerstandskraft zu vermehren, sodann aber, um die detaillierte Diagnose in Bezug auf Sitz und Umfang der Geschwulst zu ermöglichen und sich schliesslich die Ausführung der Radikaloperation in hohem Grade zu erleichtern."

Später hat Bloch[2]) die „extraabdominale Darmresektion" als Methode empfohlen. Er fixierte die bewegliche Darmgeschwulst samt den Nachbarteilen vor den Bauchdecken, die er im übrigen schloss, legte oberhalb der Geschwulst einen widernatürlichen After an, um nach Beseitigung des Ileus einige Tage später die Geschwulst extraabdominal zu resecieren. Blieb der Patient recidivfrei, so wurde der After nach mehreren Monaten geschlossen.

In neuerer Zeit haben sich namentlich Hochenegg[3]) und von Mikulicz[4]) um die mehrzeitige Operation bei Dickdarmresektionen verdient gemacht. Die Wege, die sie dabei einschlugen, sind nicht ganz dieselben, wenn auch ähnliche. Das Verfahren, das Hochenegg im Jahre 1894 zum erstenmale angewendet und im Jahre 1898 publiciert hat, besteht darin, dass der das Carcinom tragende Teil des Dickdarms vor die Bauchdecken vorgezogen, dort eingenäht und knapp oberhalb des Carcinoms ausserhalb der Bauchdecken eine kleine Oeffnung in den zuführenden Darm gemacht und daselbst ein Rohr eingebunden wird. Nach Abgang des angestauten Darminhaltes folgt in einer zweiten Operation die Resektion des Carcinoms samt der Darmfistel sowie die Vereinigung des Darms.

1) Baum, l. c. pg. 173.

2) Bloch, Nord. med. Arch. 1892, Nr. 1 og 8. Ref. Centralbl. f. Chir., 1892, pg. 628.

3) Hochenegg, Verhandlungen der Deutschen Gesellschaft für Chirurgie. 27. Kongress, 1898. I. pg. 113 und Arch. f. klin. Chir. 68. Bd., 1902, pg. 175.

4) v. Mikulicz-Kausch im Handbuch der praktischen Chirurgie, III. Bd., 1. T., pg. 465, ferner v. Mikulicz, Die chirurgische Behandlung der Darmcarcinome. Centralbl. f. Chir., 1902, Beilage, pg. 106.

v. Mikulicz beraubt 3—5 cm von der Tumorgrenze entfernt die beiden Darmschenkel ihres Mesocolons und lagert dann den Tumor vor die Bauchdecken. An jener Stelle, wo die parallel und unmittelbar nebeneinanderliegenden Darmschenkel sich berühren, werden die Serosaflächen durch eine fortlaufende Serosanaht in der Längsrichtung an einander geheftet. Nach 36—72, bezw. nach 12 bis 48 Stunden, neuerdings sofort, wird der Tumor abgetrennt, in den zuführenden Darmschenkel ein ableitendes Rohr eingebunden und der widernatürliche After später durch Zerstörung des Sporns in eine Kotfistel verwandelt, die dann durch die Naht geschlossen wird. v. Mikulicz kommt damit mehr oder minder auf das alte Verfahren der Resektion des Dickdarmcarcinoms mit Anlegung eines Anus praeternaturalis zurück, während Hochenegg im Sinne des Bloch'schen Verfahrens der Abtragung des das Carcinom tragenden Darmteils eine allmähliche Entleerung des zuführenden Darmes durch eine Kotfistel vorausschickt. Ausserdem schliesst von Mikulicz den wiedernatürlichen After durch Sporenklemme, während Hochenegg die Fistel zugleich mit dem Carcinom reseciert und hernach den Darm cirkulär vernäht.

Neben diesen beiden Verfahren möchte ich für die Resektion von Dickdarmgeschwülsten, namentlich wenn diese an der Flexura sigmoidea lokalisiert sind, ein drittes, und zwar ein dreizeitiges Operationsverfahren empfehlen, das wir in den letzten 2 Jahren mehrmals geübt haben, welches ebenfalls in der Literatur seine Vorläufer hat, aber bisher wie mir scheint, niemals konsequent und in voller Erkenntnis seines Wertes für den Erfolg der Operation als Methode Verwendung gefunden hat.

Vorher aber will ich erst unsere Beobachtungen aus früherer Zeit besprechen. Wir haben in den Jahren 1895—1900 3 Fälle von Radikaloperation bei Dickdarmcarcinomen gehabt. Sie betrafen durchwegs die Flexura sigmoidea. Die Verfahren, die in diesen 3 Fällen (24, 25, 26) eingeschlagen wurden, waren: Primäre Resektion und Anlegung eines Anus praeternaturalis (Fall 24, Carcinom der Flexura sigmoidea); der Fall starb an Peritonitis, die von einer Gangrän des zuführenden Darmschenkels ausging, wo eine Naht durchgeschnitten hatte. Dann kam ein Fall von Carcinom der Flexura sigmoidea (25), bei dem zunächst wegen Stenosenerscheinungen eine Darmfistel am Coecum angelegt wurde: als die Stenosenerscheinungen behoben waren und sich die Darmfistel am Coecum retrahiert und verengt hatte, wurde die Resektion und Naht

der Flexura sigmoidea vorgenommen, worauf sich der Darminhalt wieder zum grossen Teile per vias naturales entleerte. Der Fall starb leider mehrere Monate später zu Hause an einer interkurrenten Erkrankung. Der dritte Fall (26) kam ebenfalls wegen schwerer Obstruktionserscheinungen in unsere Behandlung und es wurde an der Flexur oberhalb des Hindernisses eine Kolostomie angelegt. Die hernach vorgenommene Resektion des Carcinoms samt dem After mit nachfolgender cirkulärer Vereinigung mit offener Behandlung brachte Heilung.

Durch 4 Jahre (1898—1901) haben wir dann kein Dickdarmcarcinom zur Resektion bekommen, und nur in einigen Fällen von Tuberkulose des Dickdarms in der Weise operiert, wie es in dem eben erwähnten Falle 24 geschehen: Resektion des Tumors, Anlegung eines Anus praeternaturalis an der Stelle der Resektion; später Schluss desselben. Aber in einem solchen Falle von Dickdarmtuberkulose, auf den ich hier nicht weiter einzugehen habe, bereitete uns der Verschluss des Kunstafters grosse Schwierigkeiten, insofern als die Darmnaht einfach immer wieder aufging.

Es unterliegt ja auch gar keinem Zweifel, dass die Chancen der Heilung bei einer Dickdarmnaht dadurch im Vergleich zur Dünndarmnaht ungünstiger liegen, dass, falls Darminhalt die Nahtstelle passiert, es sich beim Dickdarm um konsistentere Kotmassen handelt. Dazu kommt, dass — aus uns vielleicht nicht ganz bekannten Ursachen — die Dickdarmnaht an sich leichter zur Fistelbildung neigt, als die Dünndarmnaht. Hatten wir nun den Dickdarmafter, dessen Verschluss in Frage steht, an der Stelle der Darmresektion angelegt, wo durch das Trauma der Resektion zahlreiche Adhäsionen zustande gekommen sind, so arbeiten wir beim Verschlusse desselben naturgemäss unter nach mehrfacher Richtung ungünstigen Verhältnissen.

Jedenfalls musste es viel leichter und einfacher sein, die Resektion des Dickdarmes und seine Wiedervereinigung in einem Akte vorzunehmen und die Chancen für die Heilung mussten besonders dann günstige werden, wenn es gelang, den Darminhalt während des Heilungsverlaufes von der Nahtstelle abzuhalten! Diese Bedingungen konnten erfüllt werden. Es war dazu nur nötig, zuerst an einer von dem Darmcarcinom entfernten Stelle einen Kunstafter anzulegen, der womöglich als richtiger Anus praeternaturalis, nicht als Darmfistel funktionierte. Führte man hierauf die Resektion aus und nähte man am kotfreien Darme, so mussten die

Heilungsbedingungen unter allen Umständen sehr günstige sein. Später war, wollte man normale Verhältnisse schaffen, natürlich der Schluss des Kunstafters durch eine dritte Operation nötig.

Wir haben deshalb den Plan gefasst, alle zur Radikaloperation kommenden Flexurcarcinome in der eben geschilderten Weise dreizeitig zu operieren, und wir wurden in dieser Absicht nur bestärkt, als es mir durch dieses Verfahren im Oktober 1901 gelang, einen besonders schweren derartigen Fall (27) zur Heilung zu bringen, bei dem neben der Flexura sigmoidea auch der damit verwachsene Uterus zu exstirpieren war, und die tiefe Lage des Carcinoms knapp oberhalb der Uebergangsfalte des Peritoneums die Verhältnisse besonders ungünstig gestaltete. Herr Prof. Wölfler hat nachher die principielle Anwendung dieser Methode acceptiert.

Seit dem Jahre 1901 wurden alle radikal zu operierenden Fälle von Dickdarmcarcinom nach derselben Methode behandelt, und jedesmal die Resektion und Wiedervereinigung am kotfreien Darme vorgenommen. Einschliesslich des Falles von Carcinom der Flexura lienalis (20), den ich in derselben Weise operiert habe, sind es 6 Fälle ohne Todesfall. Rechnen wir den Fall 25 aus dem Jahre 1897 hinzu, bei welchem ein ähnliches Verfahren geübt und die Darmresektion an der Flexur (bei allerdings ungenügend) funktionierender coecaler Darmfistel vorgenommen wurde, werden es 7 Fälle ohne Todesfall. Nur ein weiterer Fall (28) aus dem Jahre 1901, bei dem von dieser Methode abgewichen wurde, ist zugrunde gegangen.

Es betraf dieser letztere Fall die oben erwähnte Patientin mit einer Perforation am Coecum bei carcinomatöser Striktur der Flexur. Es war bei der Anlegung der Coecostomie wegen der bestehenden Peritonitis die Diagnose Flexurcarcinom nicht gestellt worden, und es konnte auch nachher bei bimanueller Untersuchung nur einmal ein fraglicher Tumor getastet, eine sichere Diagnose aber nicht gestellt werden. Es hat deshalb bei der Operation die falsche Tendenz obwaltet, zunächst den Coecalafter zu schliessen. Die starken Verwachsungen, das Resultat der seinerzeitigen Tamponade wegen der Perforationsperitonitis, gestalteten dabei die Loslösung des Coecums zu einem an sich schweren Eingriff, dem erst, als das Flexurcarcinom nachträglich entdeckt wurde, noch die Flexurresektion angeschlossen wurde; die Pat. ging im Collaps kurze Zeit nach der Operation zu Grunde.

Dreizeitige Operation.

Wie schon oben bemerkt, hat Baum zuerst die Tendenz vertreten, die Resektion und Naht von Dickdarmgeschwülsten erst dann

auszuführen, wenn der zuführende Darm durch eine vorher, entfernt von Hindernis angelegte Kotfistel in gehöriger Weise entlastet worden sei. Es ist auch später, wie ich aus den einschlägigen kasuistischen Mitteilungen in der Litteratur entnehme, hin und wieder neben der einzeitigen und den verschiedenen Methoden der zweizeitigen Dickdarm-Resektion in dieser oder ähnlicher Weise vorgegangen worden. Auch einer unserer Fälle wurde vor Jahren in dieser Weise, jedoch bei nur unvollkommen funktionierender Darmfistel reseciert (Fall 25).

Ausserdem hat vor allem Czerny bei einigen Fällen von Dickdarmcarcinom, welche im Stadium der Stenosenerscheinungen zur Aufnahme gekommen sind, 5mal in ähnlicher Weise operiert (3 von diesen Fällen sind schon in den Zusammenstellungen von Czerny-Rindfleisch[1]), bezw. Schiller[2]) mitgeteilt worden, die beiden übrigen habe ich mir aus den Jahresberichten[3]) der Heidelberger chirurgischen Klinik der späteren Jahre herausgesucht). Daneben hat aber Czerny noch bis in die letzte Zeit in einer grösseren Zahl von Fällen einzeitig operiert und zweimal die einzeitige Operation sogar im Stenosenanfalle ausgeführt. Der 2. Fall letzterer Art (Nr. 2024, pg. 116 des Jahresberichts) stammt aus dem Jahre 1898; seither hat Czerny nur 2mal in unserem Sinne dreizeitig operiert. Es mag wohl sein, dass er heute dieses Verfahren als Normalverfahren für Fälle mit Darmverschluss ansieht; — ausgesprochen wurde dies jedoch meines Wissens von ihm bisher nicht.

Des weiteren finde ich unter den an der Albert'schen Klinik[4]) in den Jahren 1889—1900 ausgeführten Dickdarm-Resektionen wegen Carcinom 2 Fälle, welche in derselben Weise operiert wurden, bei denen während oder nach der zuerst vorgenommenen Kolostomie die Diagnose auf Dickdarmtumor gestellt wurde, der später reseciert wurde.

Vergleichen wir die Mortalität, welche die verschiedenen Methoden der Dickdarm-Resektion nach sich gezogen haben und

1) Diese Beiträge 9. Bd., 1892, pg. 746, die Fälle 7 und 8.

2) Diese Beiträge 17. Bd., 1896, pg. 606, (der Fall 3. Die Coecostomie war bereits vor der Aufnahme in die Klinik ausgeführt worden).

3) Czerny und Petersen, Jahresbericht der Heidelberger chirurg. Klinik für das Jahr 1900. Diese Beiträge 31. Bd., Supplementheft, pg. 119. (Die Fälle Nr. 376 und 1824.)

4) Fuchsig, Ueber die an der Albert'schen Klinik in den letzten 12 Jahren ausgeführten Darmresektionen. Deutsche Zeitschr. f. Chir., 61. Bd., 1901, pg. 185, die Fälle XIII und XIV.

berücksichtigen wir dabei vor allem auch die in neuerer Zeit publicierten grösseren Kasuistiken aus einzelnen Kliniken, so finden wir zunächst, dass die einzeitige Resektion ohne Rücksicht darauf, ob der Fall unter Ileuserscheinungen zur Operation kam oder nicht, eine recht hohe Mortalität giebt. Während die bis zum Jahre 1886 einzeitig resecierten Fälle von Dickdarm-

Resektionen des Dickdarms (excl. Coecum und Rectum) wegen Carcinom.

Aus der Zusammenstellung	Gesamtzahl		1-zeitig operiert		2-zeitig operiert		3-zeitig operiert		Anmerkung
	Fälle	Mortalität	Fälle	Mortalität	Fälle	Mortalität	Fälle	Mortalität	
Der bis 1886 operierten Fälle bei Madelung, Rydygier u. Sachs (l. c.).	16	44%	11	36%	4	50%	1	100%	—
Der Krönlein'schen Klinik bis 1900 (bei Zimmermann, Diese Beiträge Bd. 28, pg. 303).	4	50%	4	50%	—	—	—	—	—
Der Körte'schen Fälle bis 1900 (Arch. f. klin. Chir., Bd. 61, pg. 403).	10	60%	8	63%	2	50%	—	—	—
Der Albert'schen Klinik bis 1901 (bei Fuchsig, l. c.).	5	60 bis 80%	2	100%	1	?	2	50%	—
Der Czerny'schen Klinik bis 1900 (l. c.).	27	37%	19	37%	1	100%	5	20%	2 Fälle mit 50% Mortalität liessen sich in keine Rubrik einreihen.
v. Mikulicz bis 1902 (Centralbl. f. Chir., 1902, Beil. p. 104.).	37	30%	21	43%	16	12%	—	—	—
Hochenegg bis 1902 (Arch. f. klin. Chir., 68. Bd., pg. 172.	16	37%	?	?	5	0%	?	?	Die übrigen Fälle habe ich nicht in Rubriken einteilen können; einzelne Fälle dürften sich mit denen der Albert'schen Klinik decken.
Der vorliegenden Arbeit (1895—1902).	10	20%	—	—	2	50%	7	—%	1 Fall (28) lässt sich in keine Rubrik einreihen.
Der Schede'schen Klinik (bei Wittmers. Diss. Bonn 1902).	8	62%	6	83%	1	0%	1	100%	—
Der Riedel'schen Klinik (bei Kessler, Diss. Jena 1902).	14	57%	4	50%	9	66%	1	—%	—

Von den obigen Fällen wurden im Stadium der akuten Stenosenerscheinungen operiert (soweit aus der Litteratur ersichtlich).

	Zusammen		1-zeitig		2-zeitig		3-zeitig		Anmerkung
	Fälle	Mortalität	Fälle	Mortalität	Fälle	Mortalität	Fälle	Mortalität	
Bis 1886.	8	75%	5	80%	2	50%	1	100%	—
Krönlein'sche Klinik.	2	50%	2	50%	—	—	—	—	—
Körte.	6	50%	4	50%	2	50%	—	—	—
Albert'sche Klinik.	4	50 bis 75%	1	100%	1	?	2	50%	—
Czerny'sche Klinik.	9	33%	2	50%	—	—	5	20%	siehe oben.
v. Mikulicz.	?	?	—	—	?	—	—	—	—
Wölfler'sche Klinik.	9	11%	—	—	1	—%	7	—%	siehe oben.
Schede'sche Klinik.	4	50%	2	100%	1	—%	1	100%	—
Riedel'sche Klinik.	8	62%	—	—	7	71%	1	—%	—

carcinom, welche wir bei Madelung[1]), Rydygier[2]) und Sachs[3]) aus der Litteratur zusammengestellt finden, in dieser Richtung allerdings nur eine Mortalität von 36% ergeben, finden wir, wie die obenstehende Tabelle zeigt, selbst bei den in neuerer Zeit operierten Fällen in den klinischen Berichten eine etwas höhere Mortalität als diese. Ueber eine grössere Zahl von einzeitigen Resektionen verfügen nur Czerny[4]) und v. Mikulicz[5]) mit einer Mortalität von 37, bezw. 43%, wobei Czerny im Stenosenanfalle eine Mortalität von 50% hat, während v. Mikulicz niemals bei akuter Stenose einzeitig operiert hat. Es wurde überhaupt auch von Anderen nur in wenigen Fällen im Stadium der Stenose einzeitig operiert, und die Mortalität betrug dabei 50% oder mehr.

Was die zweizeitigen Operationen im Sinne Hochenegg's und v. Mikulicz's betrifft, so verfügen, soweit ich aus der Litteratur ersehe, nur diese beiden und Riedel über eine

1) Madelung, Ueber cirkuläre Darmnaht und Darmresektion. Arch. f. klin. Chir., 27. Bd., 1882, pg. 292.

2) Rydygier. Ueber cirkuläre Darmresektion mit nachfolgender Darmnaht. Berl. klin. Wochenschr., 1881, pg. 633.

3) Sachs, 33 Darmresektionen aus der chirurg. Klinik in Bern. Deutsche Zeitschr. f. Chir., 32. Bd., 1891, pg. 198.

4) Czerny, l. c.

5) v. Mikulicz, l. c.

grössere Zahl von solchen Fällen. Hochenegg [1]) hat 5 Fälle mit keinem Todesfall, v. Mikulicz 16 Fälle mit 12%, Riedel [2]) 9 Fälle mit 66% Mortalität.

Die Kasuistik der dreizeitigen Operation umfasst, von Einzelfällen abgesehen, ausser unseren 7 Fällen mit keinem Todesfall noch die 5 Fälle von Czerny mit 20% Mortalität. Alle diese Fälle kamen im Stadium der Obstruktionserscheinungen in chirurgische Behandlung.

Technik der dreizeitigen Operation.

Was nun die Einzelheiten des Operationsverfahrens betrifft, so gestaltete sich dasselbe bei uns im Stadium der Stenosenerscheinungen, in welchem alle Kranken zur Aufnahme kamen, so, dass entweder am Aufnahmstage oder mehrere (bis 12) Tage nachher die Kolostomie gemacht wurde. Dieselbe wurde in 3 Fällen am Colon descendens, bezw. an der Flexura sigmoidea, in 2 Fällen am Colon transversum und 2mal am Coecum ausgeführt.

Bei den Flexurcarcinomen halte ich die Anlegung des Anus praeternaturalis an der Flexur nicht immer für günstig. Es kommt da in erster Linie ein Umstand in Betracht, der auch Kraske veranlasst hat, bei hochsitzenden Rectum-Carcinomen den Anus praeternaturalis am Colon transversum anzulegen. Es wird nämlich durch die Fixation der Flexur an der vorderen Bauchwand die Beweglichkeit des Darmes wesentlich beeinträchtigt. In zweiter Linie muss man berücksichtigen, dass der Bauchschnitt [3]) zur späteren

1) Hochenegg, l. c.

2) Kessler, Bericht über 31 Fälle von Dickdarmtumoren. Diss. Jena. 1902.

3) P. Duval (Traitement chirurgical du cancer du côlon pelvien, Paris, Steinheil, 1902) spricht von 3 Varietäten des Flexurcarcinoms nach dem Sitze desselben: 1) ilio-pelvien, 2) sigmoïde, 3) recto-sigmoïde, je nachdem der Tumor dem obersten, mittleren oder unteren Abschnitte des S romanum angehört. Hiezu kommt dann noch als 4. Varietät das über die ganze Flexur diffus verbreitete Carcinom. Entsprechend dieser Einteilung empfiehlt nun Duval für die erste Art von Flexurcarcinomen den gebräuchlichen Schnitt parallel dem Poupart'schen Bande, für die Carcinome des mittleren und unteren Abschnittes der Flexur den Medianschnitt. Ich will nicht bestreiten, dass in einzelnen Fällen letzterer Art thatsächlich der Medianschnitt manchmal ebenso geeignet oder geeigneter ist, glaube aber, dass man mit dem lateralen Schnitt meist auskommen wird. Dass aber auch bei tiefem Sitz des Carcinoms an der Flexura sigmoidea der Medianschnitt sich als ungenügend erweisen kann, halte ich mit Rücksicht auf die anatomischen Verhältnisse für zweifellos.

Wir sind nur in einem einzigen unserer Fälle von tiefsitzendem Carcinom der Flexur (26, 27, 28, 29, 31) mit dem Medianschnitt ausgekommen, und zwar

Resektion der Flexur in der linken Weiche gemacht wird, und dass wir ja, während sich die Wundheilung an der Resektionsstelle vollzieht, den Kunstafter weiter funktionieren lassen. Je weiter der Kunstafter von der frischen Wunde liegt, desto leichter gelingt es durch grosse Pflasterverbände, den Kot von der Wunde abzuhalten. Wir wurden zur Anlegung des Afters am Colon transversum zum ersten Male bei einem Falle (30) gedrängt, wo wir die Kolostomie an der Flexura sigmoidea vorzunehmen beabsichtigten, wo aber der sich in die Bauchwunde einstellende Tumor die Anlegung des Afters an dieser Stelle in Hinblick auf die spätere Resektion als unthunlich erscheinen liess. Das Verfahren bewährte sich so, dass wir es gern ausführen, wo es möglich ist.

Ein kleiner Nachteil der Anlegung des Afters am Colon transversum ist es allerdings, dass es manchmal, wenn man nicht am Magen zerren will, ein wenig schwierig ist, den Darm prompt vorzulagern; eine ungenügende Ausbildung des Sporns kann dann in der ersten Zeit eventuell einen Teil des Darminhaltes in den abführenden Schenkel übertreten lassen. Durch gehörige Erweiterung der Oeffnung im Darm gelingt es aber dennoch, den Anus praeternaturalis auch in solchen Fällen zur vollen Funktion zu bringen. In der Mehrzahl der Fälle ist übrigens auch das Colon transversum genügend vorziehbar. Ausserdem drängt der Maydl'sche Bolzen die dem Mesenterialansatze anliegenden Teile des Darmes so sehr vor, dass dieselben die Funktion eines „Sporns" bald übernehmen.

Schon bei dem im Jahre 1897 operierten Falle (26) habe ich nach der Resektion des Carcinoms incl. der Darmfistel mit nachfolgender Darmvereinigung die Bauchwunde nur zum kleineren Teil geschlossen, und die Umgebung der Nahtstelle in ausgedehnter Weise tamponiert. Wir haben dieses Verfahren bei fast allen unseren später ausgeführten Dickdarmresektionen angewendet und haben allen Grund, auf dasselbe besonderes Gewicht zu legen. Gerade bei der Wiedervereinigung der Flexura sigmoidea, welche manchmal tief im kleinen Becken geschehen muss, wo die Sicherheit der Vereinigung doch nicht ganz garantiert werden kann, ist diese Art der Wundbehandlung gewiss von der grössten Bedeutung. Wir sind ja leider heute mit unserer Technik der Dickdarmvereinigung noch

im Falle 29. In einem anderen Falle (28) musste, da der vorhandene Medianschnitt nicht die nötige Aktionsfreiheit gestattete, ein Querschnitt nach links hinzugefügt werden. In diesem Falle wäre gewiss ein schräger Weichenschnitt von vornherein bequemer gewesen.

lange nicht so weit wie mit der Dünndarmvereinigung und müssen deshalb, so lange sich die Verhältnisse in dieser Hinsicht nicht gebessert haben, auf den primären Schluss der Bauchhöhle verzichten. Nur in 2 Fällen (30, 31) haben wir die Bauchwunde recht vollkommen geschlossen und eine ungenügende Drainage vorgenommen; in beiden Fällen trat eine nicht unbeträchtliche und den Wundverlauf recht störende Eiterung ein.

Zur Wiedervereinigung des Darmes nach der Resektion wurde in unseren Fällen 5mal der Murphyknopf, 2mal (20, 32) die Naht verwendet. Die Fälle mit Knopf waren fast durchwegs solche, in denen das Carcinom ziemlich tief im kleinen Becken sass, und der abführende Schenkel nicht genügend vorgezogen werden konnte. In einem derselben (27) wäre die Vereinigung mittelst der Naht technisch überhaupt kaum möglich gewesen. In einem Falle (20), wo die Naht angewendet wurde, heilte die Darmvereinigung ohne Zwischenfall. Ich konnte eben in diesem Falle die Flexura lienalis sehr gut vorziehen und die Vereinigung mit grösster Bequemlichkeit vornehmen. In dem zweiten Falle (32) von Nahtvereinigung trat Nekrose des Darmes an beiden Schenkeln ein, offenbar infolge Gefässverletzungen am Mesenterium, aus dem eine Reihe von vergrösserten Drüsen exstirpiert werden musste.

Der Murphyknopf führte 2mal (30, 31) glatt zur Darmvereinigung, 2mal (27, 29) gab es Kotfisteln, deren Schluss jedoch spontan erfolgte oder (27) auf operativem Wege leicht bewerkstelligt werden kann.

Wir sind in Uebereinstimmung mit wohl allen Chirurgen im allgemeinen entschieden gegen die Verwendung des Murphyknopfes am Dickdarme, aber bei den ganz tief gelegenen Flexurcarcinomen giebt es eben Fälle, in denen man absolut nicht nähen kann. Und gerade in diesen Fällen, in denen wir auf den Knopf angewiesen sind, ist es von grossem Vorteile, dass uns die dreizeitige Operation in die Lage versetzt, beliebig lange jede Kotpassage von der Stelle der Darmvereinigung abzuhalten.

Die relativ häufige Kotfistelbildung bei der Verwendung des Murphyknopfes erklärt sich meines Erachtens dadurch, dass der vereinigte Darm samt dem Murphyknopfe nach der Flexurresektion der hinteren Beckenwand ziemlich fest aufruht. Ich glaube, dass aus diesem Grunde der Knopf dort leichter Decubitus macht, als er es z. B. an einem allseits frei beweglichen Darme thut. Auch die Einführung drainierender Gazestreifen mag dabei

nicht ganz bedeutungslos bleiben; doch halte ich dieselbe bei dem heutigen Stande der Dinge für unerlässlich.

Gewiss spielt in einzelnen unserer Fälle, in denen der After an der Flexur angelegt war, die mangelhafte Beweglichkeit der Flexur und die Spannung, unter welcher nachher die Vereinigung stand, auch eine nicht unwesentliche Rolle bei dem Zustandekommen von Dehiscenzen an der Vereinigungsstelle.

Was nun den Wundverlauf betrifft, so muss ich ausdrücklich bemerken, dass eine mehr oder weniger geringfügige Eiterung fast in allen unseren Fällen von Resektion beobachtet worden ist, auch dann, wenn die Darmvereinigung prompt gehalten hat. Es scheint das eben bei Dickdarmresektionen ausserordentlich leicht vorzukommen und beweist, dass selbst bei bester Technik die Versenkung des genähten Darmes in die Bauchhöhle ohne Drainage einen riskanten Eingriff darstellt.

Dem Verschlusse des Anus praeternaturalis haben wir stets eine Prüfung der Durchgängigkeit der genähten Darmpartie vorausgeschickt und zu diesem Zwecke in den abführenden Schenkel des Anus praeternaturalis ein mit einem Seidenfaden armiertes Schrotkorn eingeführt, dem Kartoffelbrei und Sauerkraut nachgestopft wurde. Auf diese Weise gelang es jedesmal, das Schrotkorn durch die Darmvereinigungsstelle hindurch und zum After herauszuleiten. An dem Seidenfaden wurde nun ein konisches Gummirohr von ungefähr 2 m Länge, das am Anfange eine Stärke von ca. 5 mm, am Ende einen Durchmesser von $2^1/_2$—3 cm hatte, durch den Darm hindurchgezogen. Ging dieses dicke Rohr leicht hindurch, dann musste der Darm auch für Kot in genügender Weise durchgängig sein.

Der Verschluss des Anus praeternaturalis wurde bisher in 5 Fällen durchgeführt, in 2 Fällen (27, 32) steht er noch aus. Das Intervall zwischen der Resektion des Carcinoms und dem Verschlusse des Anus praeternaturalis betrug $1^1/_2$—4 Monate; in einem Falle (27) besteht der Anus nun über 1 Jahr. Aber die Kranke fühlt sich so wenig dadurch belästigt, dass sie den Verschluss noch aufgeschoben wissen will. Sie hat jeden 2. Tag morgens 1 Stunde mit ihrem Stuhlgang zu thun, kann aber sonst allen ihren häuslichen Verpflichtungen ohne jede Störung nachkommen. Falls die Kranken drängen, sind sie gewiss in der Mehrzahl der Fälle 4—5 Wochen nach der Resektion so weit erholt, dass man den Verschluss des Afters vornehmen kann.

Wir haben zu diesem Zwecke jedesmal den Anus von den Bauch-

decken abgelöst, die verdickten Ränder der Oeffnung reseciert und dann die quere Naht der seitlichen Darmöffnung gemacht. Im Falle 29, in welchem der Darm quer durchtrennt worden war, geschah der Verschluss in der Weise, dass nach Anfrischung der beiden Darmenden die cirkuläre Vereinigung derselben durch mehrschichtige Naht vorgenommen wurde. Der Darm wurde in allen Fällen versenkt, ein Gazestreifen durch die im übrigen verschlossenen Bauchdecken in die Gegend der Nahtstelle eingeführt. Der Verschluss des Anus ist in jedem Falle prompt gelungen.

Wahl der Operations-Methode.

Die günstigen Resultate, die wir mit der dreizeitigen Operationsmethode erzielt haben, berechtigen gewiss, dieselbe zu empfehlen. Konkurrieren können mit derselben höchstens die zweizeitigen Methoden im Sinne von Mikulicz und Hochenegg, wogegen, wie ich nochmals ausdrücklich hervorheben möchte, die einzeitige Resektion (von Ausnahmsfällen abgesehen)[1]) beim heutigen Stande unserer Technik nicht empfohlen werden kann. In erster Linie gilt das natürlich für jene Fälle, welche im Stadium des Darmverschlusses zur Operation kommen, dann aber mit einer gewissen Einschränkung auch für solche, bei denen Stenosenerscheinungen fehlen. Denn Czerny und v. Mikulicz haben bei der einzeitigen Resektion selbst im stenosenfreien Stadium eine Mortalität von 35 bezw. 43%, also über $^1/_3$ der Fälle verloren. Demgegenüber hat die zweizeitige Operation (v. Mikulicz und Hochenegg'sche Fälle) zusammen ungefähr 10% Mortalität; und dabei sind noch die Fälle mit akutem Stenosenanfall mitgerechnet. Freilich hat die zweizeitige, namentlich aber die dreizeitige Methode äusserlich einige recht in die Augen springende Nachteile gegenüber der einzeitigen, Umständlichkeit, lange Behandlungsdauer, Tragen des Anus praeternaturalis. Sehen wir uns diese Nachteile aber genauer an, so fallen sie gegenüber der erhöhten Sicherheit des operativen Verfahrens gar nicht so sehr ins Gewicht, und es erscheint dann auch die dreizeitige Methode kaum umständlicher als die zweizeitige.

Was zunächst die Behandlungsdauer betrifft, so ist diese aller-

1) Dabei müsste aber unbedingt eine ausgiebige Drainage des Operationsterrains gefordert werden. Die Versenkung der Nahtstelle und der Verschluss der Bauchhöhle wäre absolut zu verwerfen, da dabei die Gefahr der Peritonitis bestände.

dings bei den mehrzeitigen Operationen eine längere als bei der einzeitigen. Aber ein sehr wesentlicher Unterschied zwischen zwei- und dreizeitiger Operation besteht nicht. Vielleicht bringt in dieser Richtung die zweizeitige Operationsmethode im Sinne Hochenegg's einen kleinen Gewinn; aber bei v. Mikulicz muss doch das Umwandeln des Anus praeternaturalis in eine Darmfistel mittelst der Spornklemme und hernach der Verschluss der Fistel auch eine längere Zeit in Anspruch nehmen. Ich glaube übrigens, dass man die Intervalle zwischen den einzelnen Operationen bei dem dreizeitigen Verfahren noch sehr abkürzen dürfte: 8—14 Tage zwischen 1. und 2, 3—4 Wochen zwischen 2. und 3. Operation, so dass in etwa 8—10 Wochen der Kranke geheilt sein könnte. Im übrigen könnte man diese Zeitdauer in Fällen, bei denen gar keine Stenosenerscheinungen vorliegen und eine erfolgreiche vorbereitende Abführkur möglich war, noch dadurch abkürzen, dass man primär die Resektion und Naht macht und im direkten Anschlusse daran weit oberhalb der Nahtstelle einen Kunstafter anlegt; es würde dabei der erste und zweite Akt der dreizeitigen Methode in einen zusammengezogen und dennoch könnte die Heilung der Darmnaht am kotfreien Darme erfolgen.

Was nun die Notwendigkeit des Anus praeternaturalis während der Behandlung betrifft, so ist auch dieser Nachteil allen mehrzeitigen Methoden gemeinsam. Nur dürfte bei der zweizeitigen Operation im Sinne Hochenegg's die Zeit, während welcher der Anus zu funktionieren hat, gegenüber der Mikulicz'schen und der dreizeitigen Methode ein wenig abgekürzt werden können. v. Eiselsberg hat nun in der Diskussion auf der 74. Naturforscherversammlung in Karlsbad ein Verfahren als Palliativoperation und für die mehrzeitige Coecumresektion in Vorschlag gebracht, das geeignet scheint, eine mehrzeitige Darmresektion auch an anderen Dickdarmabschnitten zu gestatten, ohne den Kranken in irgend einem Stadium der Behandlung der Unannehmlichkeit eines Anus praeternaturalis auszusetzen: die präliminare Anlegung einer Ileosigmoideostomie resp. Ileorectostomie und sekundäre Resektion des Carcinoms. Dieses Verfahren, das gar Vieles für sich hat und das gewiss in bestimmten Fällen sehr am Platze ist, hat aber doch auch einige Umstände gegen sich: Erstens ist es während des Stenosenanfalles nicht immer geraten, mehr zu machen als die einfache Colostomie. Die Vornahme einer Anastomose oder gar einer Implantation (end to side) stellt doch einen etwas grösseren Eingriff dar, dem solche Kranke

nicht immer gewachsen sein dürften. Ferner entstehen, wie ja auch v. Eiselsberg feststellt, nach der Ileosigmoideostomie Diarrhöen, ein Zustand, der zwar weit angenehmer ist als ein Anus praeternaturalis, der aber, selbst wenn er sich später bessert, deshalb zu Bedenken Anlass giebt, weil er auch nach der Resektion des Carcinoms dauernd bestehen bleiben soll. Es erscheint mir doch fraglich, ob die dauernde Ausschaltung der Dickdarmfunktion oder das vorübergehende Tragen eines Anus praeternaturalis der grössere Nachteil für den Patienten ist.

Dazu kommt noch ein ganz wichtiger Umstand. Wir wissen, wie schwer wir im allgemeinen unsere Kranken zur Kolostomie bestimmen können, wenn lediglich Schmerzen — auch schwerer Natur — bei der Stuhlentleerung vorliegen, wie leicht dies aber gelingt, wenn Stenosenerscheinungen vorhanden sind. Meiner Erfahrung nach sind Menschen, auch wenn sie besseren Gesellschaftsklassen angehören, ganz ausnahmslos auffallend leicht für die Kolostomie zu gewinnen, wenn sie an Stenosenerscheinungen leiden, welche ja namentlich, wenn sie an Intensität zunehmen, überaus alarmierend auf die Kranken wirken. Freilich muss man ihnen den späteren Verschluss des Anus in Aussicht stellen. Legt man nun einem solchen Kranken einen Anus praeternaturalis an, so wird man ihn nachher, da dies vor dem Verschlusse des Anus als nötig erklärt werden muss, stets leicht zur Exstirpation des Carcinoms bereit finden. Hat man aber eine Ileosigmoideostomie gemacht, dann wird er wohl meist mit diesem Zustande relativ zufrieden die Radikaloperation ablehnen. Es ist dies auch der Grund, weshalb ich es absolut perhorresciere, Patienten mit Darmobstruktionserscheinungen bei Verdacht auf ein stenosierendes Carcinom des Dickdarms durch fortgesetzte Abführkuren über die Stenosenerscheinungen hinwegzuhelfen. Wie wir oben hervorgehoben haben, ist eine bestimmte Form der Dickdarmcarcinome, und zwar die häufigste Form derselben, zu jener Zeit, in der sie die ersten Stenosenerscheinungen macht, fast stets noch mit den besten Chancen der Radikaloperation zugänglich, und fortgesetzte Verabreichung von Abführmitteln bringt solche Kranke um die besten Chancen der Radikalheilung.

Ich möchte in dieser Hinsicht eines Falles aus meiner Privatpraxis gedenken, den ich mangels des positiven Nachweises eines Carcinoms nicht in meine Zusammenstellung aufgenommen habe. Ich führe ihn aber hier an, weil er in recht drastischer Weise zeigt, wohin es führt, wenn man bei Dickdarmstenosen dauernd Abführkuren macht. Im übrigen

zweifle ich gar nicht, dass es sich in diesem Falle um ein Flexurcarcinom gehandelt hat.

Der 60jähr. Pat. litt seit mehr als einem halben Jahre an schweren Stenosenerscheinungen, welche ihre Ursache zweifellos in der Flexura sigmoidea haben mussten. Der Mann wurde von verschiedenen Aerzten mit Abführmitteln und Klysmen behandelt und hat sich dadurch stets notdürftig weiter geholfen. Leider wurde ein Eingriff von chirurgischer Seite vor Monaten als nur relativ indiciert nicht empfohlen. Der Kranke kam unter seinen Stenosenerscheinungen immer mehr herunter, und ich sah ihn mit einem 10tägigen, fast vollständigen Darmverschluss, hochgradigem Meteorismus und ziemlich diffuser Druckschmerzhaftigkeit des Bauches im Juli 1902. Der Kranke wünschte auf jede Weise Abhilfe, und ich wollte die Kolostomie am Colon descendens ausführen. Das gelang jedoch nicht, denn das ganze Colon descendens war zwar gebläht, aber allenthalben mit seiner Umgebung locker verbacken, und bei dem Versuche es zu lösen, kam es alsbald zum Austritte von Darminhalt und Gasen aus punktförmigen Perforationen, die durch die Verklebung mit Nachbarorganen bisher verlegt waren. Ich musste also unter entsprechender offener Behandlung der Wunde der linken Flanke die Kolostomie am Colon transversum anzulegen versuchen, was unter vorsichtigster Behandlung des Colon, das auch dort kleine Perforationen trug, gelang. Der Kranke hat sich aus dem schweren toxischen Zustand, in dem er sich vor der Operation befand, nicht erholt; er ist ohne jedwelche Zeichen der Peritonitis, aber unter absoluter Appetitlosigkeit und successivem Schwund der Kräfte zu Grunde gegangen. Der Kunstafter funktionierte dabei gut und entleerte enorme Mengen eines unglaublich stinkenden Darminhalts.

Welche Methode der mehrzeitigen Operation allgemein empfohlen werden soll, das lässt sich natürlich heute auf Grund des sehr geringen einschlägigen operierten Materials noch nicht entscheiden. Wie überall, so wird wohl auch hier die Wahl der Methode in vieler Hinsicht von den Einzelheiten des Falles und der Vorliebe des Operateurs abhängen. Bei nicht mit Stenosenerscheinungen behafteten Fällen wird natürlich immer die Versuchung nahe liegen, einzeitig oder zweizeitig zu operieren. Gewiss wird es auch für den Anhänger der dreizeitigen Methode Fälle geben, in denen diese Verfahren mit aller Aussicht auf guten Erfolg ausgeführt werden dürften. Bei vorliegenden Stenosenerscheinungen aber verdient meines Erachtens die dreizeitige Methode doch in der Regel den Vorzug; denn bei ihrer principiellen Verwendung werden wir nie in die Lage kommen, im Stenosenanfalle mehr zu machen als die Kolostomie. Es ist gewiss nicht immer gleichgiltig, ob wir — bei dem

bestehenden Meteorismus — lediglich diese ausführen oder ob wir den ganzen, den Tumor tragenden Darmteil vor die Bauchhöhle lagern und zu diesem Zwecke etwa noch eine ausgedehnte Ablösung des Darmes vom Mesenterium vornehmen!

Dazu kommt noch ein Umstand, der in besonderer Weise für die dreizeitige Methode spricht und dieselbe sogar für gewisse Fälle als die einzige empfehlenswerte hinstellt, nämlich der, dass manche Carcinome des Dickdarmes, namentlich der Flexura sigmoidea, hepatica und lienalis sich nicht vor die Bauchdecken vorziehen lassen. Vor allem sind es die tiefsitzenden Carcinome der Flexura sigmoidea, bei denen die Resektion und Wiedervereinigung nur in der Tiefe der Bauchhöhle vorgenommen werden kann, und bei denen deshalb die beiden zweizeitigen Methoden technisch viel schwerer oder gar nicht ausführbar sind.

Der ganze Ueberblick, sowie alle Manipulationen am erkrankten Darmstücke werden ganz ungleich leichter sein, die Heilung wird sicherer verlaufen, wenn wir anfangs das Carcinom unberührt lassen und erst später am kotfreien Darme resecieren und nähen.

Was die Dauererfolge unserer Resektionen an der Flexura sigmoidea betrifft, so sind natürlich die 5 geheilten Fälle aus den letzten 2 Jahren in dieser Hinsicht nicht verwertbar; sie alle leben noch und sind mit Ausnahme eines Falles frei von Krankheitserscheinungen. Von den übrigen 3 Fällen, die auf die Jahre 1896 und 1897 entfallen, sind 2 geheilt worden; einer (25) ist bald darauf an einer interkurrenten Krankheit gestorben, der andere (26), den ich im Jahre 1897 operiert habe, lebt heute, d. i. nach 5 Jahren, und ist als Stationsvorstand einer grösseren Eisenbahnstation Nordböhmens vollkommen berufsfähig.

Leider ist in diesem Falle das Präparat verloren gegangen, und es könnte Jemand aus dem Umstande, dass in der Anamnese des Kranken vor vielen Jahren eine Erkrankung angegeben ist, die an Dysenterie erinnert, folgern, dass es sich nicht um ein Carcinom, sondern um eine dysenterische Narbe gehandelt hat. Es ist aber in diesem Falle durch den objektiven Befund bei der Operation die Diagnose Carcinom mit so apodiktischer Sicherheit zu stellen gewesen, dass der Mangel einer histologischen Untersuchung gerade in diesem Falle nichts bedeutet. Es handelte sich um ein den Darm cirkulär verengerndes und eine tiefe Einschnürung bildendes ringförmiges Carcinom, das auf dem Durchschnitte die Tumormasse erkennen liess. Jeder, der das Bild des strikturierenden, kleinen Dickdarmcarcinoms kennt, hätte diesen Fall ohne jeden Zweifel auch als ein solches angesprochen.

Unsere übrigen Fälle sind zu kurz beobachtet, als dass wir sie hier verwerten könnten. Ein Fall liegt übrigens jetzt wieder an der Klinik (Oktober 1902) mit einer Leberaffektion, die wohl als carcinomatöse zu deuten ist. Lokal ist kein Recidiv vorhanden. Es ist das, wie ich ausdrücklich hervorheben will, ein Fall (31), der nicht beim Eintritte der ersten Stenosenerscheinungen, sondern erst 1 Jahr später in die chirurgische Behandlung kam.

Wenn ich die Schlussfolgerungen, die ich aus unseren Beobachtungen gezogen habe, in wenigen Sätzen zusammenfasse, so ergiebt sich:

1. Bei der Resektion des Dickdarmcarcinoms ist die offene Wundbehandlung des Operationsterrains dem vollständigen oder teilweisen Verschluss der Bauchdecken unbedingt vorzuziehen; nur bei besonders günstigen Fällen genügt partielle Drainage.

2. Man trachte die Resektion am Coecum nach Möglichkeit einzeitig auszuführen.

3. Die Resektion am übrigen Dickdarm soll hingegen niemals einzeitig ausgeführt werden. Als sichere Operationsmethode empfiehlt sich hiezu das dreizeitige Verfahren mit Darmresektion und Vereinigung am „kotfreien" Darme.

4. Das Carcinom der Flexura sigmoidea kommt in der Mehrzahl der Fälle mit den ersten Stenosenerscheinungen in einem der Radikaloperation noch gut zugänglichen Zustande in ärztliche Beobachtung. Wird dann sogleich eine chirurgische Behandlung eingeleitet, so ist die Radikaloperation meist technisch möglich und kann ohne grosses Risiko durchgeführt werden.

Uebersicht der Fälle.

Nr.	Tag der Operation.	Alter, Geschlecht.	Diagnose.	Im Stadium akuter Stenosenerscheinungen?	Operation.	Ausgang.
1	31. VIII. 95	53 M.	Carcinoma coeci	nein	Ileo-Kolostomie	Heilung; nach 5 Mon. gestorben.
2	2. VIII. 99	30 W.	Carcinoma coeci	nein	Ileo-Kolostomie	Heilung (seit 3 Jahren).
3	22. VI. 01	49 W.	Carcinoma coeci	nein	Ileo-Kolostomie	Heilung; nach 2½ Monaten gestorben.
4	11. X. 01	62 M.	Carc. coeci invaginatum	nein	Ileo-Kolostomie	† 1 Mon. p. op. an Pneumonie.
5	16. I. 00	59 W.	Carcinoma coeci	nein	Ileo-Kolostomie	Heilung (lebte noch 1 Jahr p. op.).
6	13. II. 97	56 M.	Carcinoma coeci	nein	Resektion	† nach 1 Monat an circumskripter Peritonitis und Sepsis.
7	11. VII. 98	38 M.	Carc. val. ileo-coecal.	nein	Resektion	† an Perforations-Peritonitis (Naht-Insufficienz).
8 a	19. XII. 98	20 M.	Gallertkrebs des Coecum	nein	Resektion	Heilung, Recidiv.
b	11. XII. 99	21 M.	Recidive des Carc.	ja	Ileo-Kolostomie	† an Peritonitis infolge Bauchdeckengangrän.
9	17. VII. 99	58 M.	Carcinom des Coecum	nein	Resektion	Heilung (seit 3 Jahren).
10 a	3. IV. 01	37 M.	Gallert-Carcinom des Coecum	nein	Resektion	Heilung.
b	31. V. 02		Entzündliche Stenose	ja	Ileo-Kolostomie	Heilung.
11	10. V. 02	34 M.	Carcinoma coeci	nein	Resektion	† an Peritonitis durch Knopfgangrän.
12	5. II. 96	37 M.	Zweifacher Gallertkrebs d. Coecum und Colon asc.	nein	Resektion	† an Peritonitis.
13	18. VII. 02	26 M.	Carcinoma coeci	ja	Resektion	† an Peritonitis (o. Darmparalyse).

14	5. X. 97	37 M.	Carcinoma coeci	nein	Totale Ausschaltung. Sekundäre Exstirpation	† an Darmgangrän, Abknickung.
15	16. I. 97	44 M.	Carcinoma coeci	nein	Probelaparotomie	gestorben nach 6 Monaten.
16	23. III. 96	39 W.	Carc. flex. hepat.	ja	Ileo-Kolostomie	† im Collaps.
17	12. XII. 96	49 W.	Carc. flex. hepat.	ja	Ileo-Kolostomie	† im Collaps.
18	10. V. 02	51 M.	Carc. flex. lienalis	nein	Kolo-Kolostomie	Heilung.
19	15. VII. 96	51 M.	Carc. flex. lienalis	ja	Coecostomie	† an Marasmus.
20	19. I. 02	25 M.	Carc. flex. lienalis	ja	J. Kolost. II. Ileost. III. Resekt. IV. Verschl d. 2 After	Heilung.
21	24. XI. 97	49 M.	Carc. flex. sigm.	ja	Kolostomie	Heilung; Selbstmord.
22	29. V. 99	33 M.	Carc. flex. sigm.	ja	Kolostomie	† an Perfor.-Periton. (Dünndarm).
23	12. VII. 01	65 M.	Carc. flex. sigm.	ja	Kolostomie	† an Darmprolaps.
24	8. VII. 96	56 W.	Carc. flex. sigm.	ja	Primäre Resektion mit Anleg. eines Anus praetern.	† an Peritonitis.
25	10. IV. 97	61 M.	Carc. flex. sigm.	ja	Kolostomie. Sekundäre Resektion	Heilung, gestorben nach 9 Monaten an Typhus.
26	29. VII. 97	51 M.	Carc. flex. sigm.	ja	Kolostomie. Sek. Resektion und Darmnaht	Heilung (seit 5 Jahren).
27	9. XI. 01	45 W.	Carc. flex. sigm.	ja	Kolostomie. Sek. Resekt. [1])	Heilung.
28	1. V. 01	54 W.	Carc. flex. sigm. — Perforationsperitonitis	ja	Kolostomie. Sek. Verschl. des Afters und Resektion	† im Collaps.
29	6. IX. 01	49 W.	Carc. flex. sigm.	ja	Kolostomie. Sek. Resektion. Verschluss des Afters.	Heilung.
30	14. I. 02	57 W.	Carc. flex. sigm.	ja	Kolostomie. Sek. Resektion. Verschluss des Afters.	Heilung.
31	17. III. 02	45 W.	Carc. flex. sigm.	ja	Kolostomie. Sek. Resektion. Verschluss des Afters.	Heilung.
32	14. V. 02	62 M.	Carc. flex. sigm.	ja	Kolostomie. Sek. Resekt. [1])	Heilung.

1) Verschluss des Afters noch ausständig.

(Schluss folgt.)

AUS DER

ZÜRICHER CHIRURGISCHEN KLINIK

DES PROF. DR. KRÖNLEIN.

VIII.

Der Schädelverletzte und seine Schicksale.

Eine klinische Studie.

Von

Hans Brun,

Assistenzarzt der Klinik.

(Mit 200 Abbildungen.)

Allgemeine Statistik.

Die Schädelverletzten stellen ein nicht unerhebliches Kontingent der chirurgischen Kranken; zudem gehören sie meist zu den Schwerverletzten und die soziale Stellung derselben, sowie das ätiologische Moment des Traumas legen die Bedeutung einer Studie über ihr Schicksal schon aus rein praktischen Gründen näher wegen der Beurteilung der Tragweite eines Schädelunfalls.

Verschiedene grosse Statistiken (Gurlt, v. Bruns, Chudowsky) geben die Zahl der Schädelverletzten in Bezug auf alle übrigen Körperverletzungen auf $1^1/_2$—4% an, welches Verhältnis so ziemlich mit den an der Züricher Klinik gemachten Erfahrungen übereinstimmt, wo die Zahlen sich an den oberen Grenzen halten.

Aus dem Zeitraum von 1881—1901 stehen mir 470 benützbare Krankengeschichten von Schädelverletzten, die auf der chirurgischen Klinik des Kantonsspitals von Zürich behandelt wurden, zur Verfügung, und die gestellte Aufgabe lief darauf hinaus, vorwiegend an

diesen und anlehnend an die Erfahrung anderer das Schicksal der Schädelverletzten zu verfolgen und zu studieren.

Mit Ausschluss der 165 an ihrer Verletzung Verstorbenen gelang es mir, noch 100 dem Leben erhaltene nach Jahr und Tag, mit wenigen Ausnahmen persönlich, zur Kontrolle zu bekommen.

Die 470 Verletzten rekrutieren sich vorwiegend aus den arbeitenden Klassen, die Mehrzahl von ihnen ist bei ihrer Arbeit verunglückt, und ihre Verletzung trägt den Charakter einer Berufskrankheit.

Der Schädelbruch ist die Verletzung des männlichen Geschlechtes, denn neben 425 Patienten männlichen stehen bloss 45 weiblichen Geschlechtes, und von letzteren fällt ein grösseres Kontingent auf kleine Kinder. Diese Erfahrung stimmt auch mit derjenigen von v. Bruns auffallend überein, der 9mal mehr Männer als Frauen unter den Schädelverletzten fand.

Anschliessend an die oben gemachte Bemerkung, dass unsere Frakturen die Berufsverletzungen der schwer arbeitenden Klasse bilden, stimmt auch die Untersuchung über das bezügliche Alter derselben. Weit im Vordergrund steht das kräftigste Mannesalter. v. Bruns fand, dass 60% dem Alter von 20—40 Jahren angehörten, nach unseren Untersuchungen verteilen sich die Fälle folgendermassen:

Alter von	1—10	Jahren	57	Fälle
„ „	11—20	„	61	„
„ „	21—40	„	224	„
„ „	41—60	„	108	„
„ „	61—81	„	18	„
Alter unbestimmt			2	„
	Im Ganzen		470	Fälle.

Von 470 Schädelfrakturen waren 213 offene, wobei allerdings die Basis nur dort mitgezählt ist, wo eine direkt sichtbare oder palpable Fraktur, z. B. des Orbitaldaches, von aussen her zu konstatieren war. Vorwiegend beteiligt war die Basis 275mal, wobei analog begleitende Konvexitätsfrakturen, wenn sie von der Basis ausstrahlten, mitgezählt sind. Chudowsky fand 32,6% subkutane, 67,3% offene Frakturen, Zahlen, die nicht sehr von den unserigen abweichen, doch kommt es wesentlich darauf an, ob man die Basisfraktur mit Ausfluss von Blut aus den Gesichtsostien streng als offene oder subkutane Knochenverletzung auffasst. Streng genommen ist dies wohl nicht durchführbar und ich habe deshalb im späteren

Verlauf diese Gruppe von Frakturen als „unbestimmbar" in Bezug auf ihren offenen oder subkutanen Charakter hingestellt.

276 Fälle, also 57,5%, wiesen eine Beteiligung der Konvexität auf, was Chudowsky's Zahl von 52,2% nahesteht. Davon waren 207, also 75,5% offene zu 24,5% subkutanen, ein ähnliches Verhältnis, wie bei Chudowsky: 67,3% offene zu 32,6% subkutanen.

In auffallend ähnlichem Verhältnis ist bei den 470 Schädelverletzten die Basis mitbeteiligt, denn es fallen auf sie 275 Fälle (57,4%). Die Statistik von Chudowsky weist da eine etwas geringere procentualische Zahl, nämlich 47,7% und dieses stimmt auch mit anderen Autoren (v. Bruns, van Nes, Wanker, Murney etc.). Die Zahl der offenen ist eine verschwindend kleine, wenn man, wie schon erwähnt, bloss diejenigen Basisfrakturen als offene bezeichnet, welche eine von aussen direkt sichtbare oder palpable Knochenläsion aufweisen, jedoch eine erheblich grössere, sobald man den Ausfluss von Blut und insbesondere Cerebrospinalflüssigkeit aus Gesichtsostien, wenigstens teilweise, als Ausdruck einer offenen Fraktur ansprechen dürfte.

Allgemeine Mortalität.

Im Ganzen genommen beträgt die Mortalität der Schädelfrakturen, ohne Rücksicht auf Alter, Aetiologie, Lokalisation und Intensität des Traumas und mit Einschluss der Infektionskonsequenzen etwa $^1/_3$, in unseren Fällen genauer 35,1%, und wenn man die Litteratur aus vorantiseptischen Zeiten durchblättert (Rust), so ist allerdings heute das Schicksal des Verletzten ein minder trauriges, wenn auch andererseits die Mortalitätszahlen nicht allzu sehr sich verkleinert haben.

Rücksichtlich des Alters verteilen sich bei uns die Todesfälle folgendermassen:

Alter von	0—10	Jahren	gestorben:	13	geheilt:	44	total	57
„ „	11—20	„	„	12	„	49	„	61
„ „	21—40	„	„	75	„	149	„	224
„ „	41—60	„	„	53		55	„	108
„ „	61—81	„	„	10	„	8	„	18
Alter unbestimmt			„	—	„	2	„	2
			gestorben:	165	geheilt:	305	total	470

Die Prozentzahl der Todesfälle bei Schädelverletzten steigt kontinuierlich mit dem Alter. —

Unter den im Ganzen verstorbenen 165 Fällen zeigte sich bei der ausnahmslos vorgenommenen Autopsie die Konvexität des Schädels 108-, die Basis 112mal beteiligt. Murney fand eine Mortalität für die blossen Konvexitätsbrüche von 46%, für die Basisbrüche von 69%, — Zahlen, die mit andern fast ganz genau übereinstimmen (Chudowski). 47,7% aller Verstorbenen hatten Basisbrüche. Etwas günstiger sind die Zahlen bei van Nes, nach welchem Autor von 82 Basisbrüchen 39 starben, oder gar bei Wanker, der von Schädelbasisverletzten bloss 28,8% verloren hat.

Wenn man von den Fällen absieht, wo eine infektiöse Komplikation im Vordergrund als Todesursache stand (32), so bleiben noch von 165 Verstorbenen 50 Fälle von direkt letaler offener Fraktur, 83 Fälle von letaler subkutaner Fraktur.

Von diesen 50 offenen Frakturen war die kürzeste notierte Lebensdauer 2 Stunden, die längste (ohne komplicierende Meningitis) 360 Stunden. Die mittlere Lebensdauer betrug 39,3 Stunden.

Von den 83 subkutanen Frakturen machte die am raschesten letal endigende in 1 Stunde Exitus. Die längste Lebensdauer war 408 Stunden, die mittlere 47,8 Stunden.

Fasst man dagegen ohne Unterschied alle Schädelfrakturen zusammen, mit Ausschluss derer, die an komplicierender Meningitis und an Hirnabscess gestorben, so beträgt die mittlere Lebensdauer 44,6 Stunden, und somit bestätigte sich auch bei unserem Material, das über 20 Jahre verteilt, und bei welchem die Verletzungen nach verschiedenen Arten behandelt wurden, der alte Grundsatz, dass eine Schädelfraktur, sofern zu der Wunde keine Infektion hinzutritt, innerhalb der ersten 2 Tage stirbt, oder dann mit grosser Wahrscheinlichkeit davonkommt (Bergmann, Wagner). —

Wenn man diejenigen Fälle, die sehr rasch Exitus machten, zusammenstellt, so steht als Todesursache zuvorderst die direkte Läsion des Gehirns. Die Skala der Gefährlichkeit wird anderorts folgendermassen angegeben: Zuerst kommt die Schläfengegend, dann die Hinterhauptsregion und Scheitelpartie, zuletzt die Stirngegend.

Weitaus im Vordergrund steht auch bei uns als Todesursache die direkte Läsion des Gehirns. Wenn man diese selbst genauer analysiert, so nimmt die Verletzung des Kleinhirns, kompliciert mit Blutung in die Substanz, in die Gegend der Medulla oblongata, den 4. Ventrikel und in den Pons den ersten Rang ein.

1. A. C., 24 J. Sturz von einer fahrenden Lokomotive. Bewusst-

los. Pat. wurde moribund ins Spital gebracht. Detruncatio pedis. Unregelmässiger Puls. Sugillationen am rechten Auge. Blutungen aus der Nase und dem linken Ohr. Pupillen eng, reaktionslos. Exitus nach 1½ Stunden.

Autopsie: Subkutane Schädelbasisfraktur am Occipitale. Dura zerrissen. Rechtes Kleinhirn zertrümmert, 1 cm tief; ebenso rechter Stirnlappen (Rinde). Subdurale Blutungen, ebenso piale an der Basis rechts und in den Seitenventrikeln. (Vgl. Fig. 1.)

Todesursache: Kleinhirnzertrümmerung.

Fig. 1.

Fig. 2.

2. D. J., Fuhrmann, 28 J. Fall rückwärts die Treppe hinab. Bewusstlos. Benommen. Puls unregelmässig. Sugillationen der Oberlider. Exophthalmus beiderseits. Blutungen aus der Nase und dem linken Ohr, Hirnausfluss aus dem linken Ohr. Pupillen reaktionslos. Exitus nach 2 Stunden.

Autopsie: Subkutane Schädelbasisfraktur. Dura zerrissen. Ausgedehnte Zertrümmerung des linken Frontallappens und der linken Kleinhirnhemisphäre. Piale Blutung an der Basis. Ecchymosen in den linken Centralganglien. (Vgl. Fig. 2.)

Todesursache: Hirnzertrümmerung (Kleinhirn).

3. C. M., 6 J. Sturz aus dem 5. Stockwerk. Tiefer Sopor; unregelmässiger Puls; starkes Nasenbluten. Desinfektion der Wunde. Exitus nach 12 Stunden.

Autopsie: Offene Fraktur des rechten Parietale und Distase der Coronal- und Lambdanaht mit mässiger Impression. Durariss entsprechend der Fraktur. Riss in der Hirnsubstanz und Zertrümmerung an der Basis

der rechten Kleinhirnhemisphäre. Rechtsseitige diffuse Blutung in den Hirnhäuten. (Vgl. Fig. 3, 4.)

Todesursache: Direkte Gehirnverletzung (Kleinhirn).

Fig. 3.

Fig. 4.

4. Sch. R., Spediteur, 54 J. Hufschlag ans Hinterhaupt. Erbrechen. Tiefer Sopor. Gespannter, unregelmässiger Puls. Blutung aus der Nase. Pupillen träge, schliesslich rechts reaktionslos. Stauungspapille rechts. Exitus nach 8 Stunden.

Fig. 5.

Autopsie: Offene Fraktur des Occiput. Dura durchgerissen entsprechend der Frakturlinie. Ein zweiter Durariss über dem rechten Orbitalfragment. Auch an der Frakturstelle entsprechender Riss im Kleinhirn. Kontusion des linken Schläfenlappens und hämorrhagische Zertrümmerung der Basis des Frontallappens rechts und des rechten Tractus olfactorius. Diffuse Hämatome vorn rechts und an der Basis supra- und subdural. Sinus semicircularis ist links zerrissen, thrombosiert. Blutung in die rechte Orbita, in den linken Ventrikel und rechten Opticus.

Todesursache: Hirnzertrümmerung und Kontusion.

Weniger rasch, durchschnittlich in 8 Stunden, führten zum Tode

die Kontusionen und Zertrümmerungen der Grosshirnsubstanz. Soweit sie durch Ventrikelblutungen kompliciert sind, werden die Zahlen der Lebensdauer wieder etwas kleiner.

Unter den Fällen, die in den ersten 12 Stunden starben, figuriert in 60% als Todesursache die Hirnzertrümmerung.

Wenn ein Trauma die Stirne trifft (z. B. beim Fall vornüber), so ist bekannt, dass meist, sofern die Wucht des Falles ausreichend ist, die Spitze des einen oder andern, oder beider Stirnlappen, Zeichen von Kontusionen zeigt. Auf der polar gegenüberliegenden Seite, in der geraden Fortsetzung der Gewalteinwirkung zeigt sich hie und da die Contrecoupwirkung, welche in manchen Fällen sogar noch eine grössere Läsion setzt. Wenn wir bei dem Beispiel bleiben, zeigt sich auffallend oft noch eine weitere Erscheinung, auf die wenig aufmerksam gemacht wird, die Kontusion der Spitzen der Schläfenlappen. Bei der Analyse der Gehirnkontusionen, entstanden infolge Einwirkung eines Traumas gegen die Stirn, zeigt sich dies fast ausnahmslos, und die Erklärung dieser Entstehung ist wohl dieselbe, wie für die gleichzeitige, hie und da sogar mindergrosse Kontusion der Stirnlappen. Auffallend oft findet sich weiter die Kontusion der letztern an der Basis gegenüber den Fällen, welche die Kontusion an der Konvexität der Stirnlappen tragen, und die Erklärung hiefür dürfte sich wohl aus demselben Umstande ableiten lassen, wie für die Zertrümmerung der Spitze der Schläfenlappen. Die Schädelbasis ist trotz dem etwas nivellierenden Duraüberzug unebener, hat mehr Nischen und Prominenzen, besonders wenn man an die tiefen Schläfengruben denkt, in denen die mechanischen Verhältnisse für die Schläfenlappenspitzen ähnliche sind, wie für die Stirnlappen in der vordern Schädelgrube, und das weiche Gehirn stösst bei seiner Durchschütterung mehr an, strauchelt so zu sagen bei seinem Vorwärtsschnellen an bedeutend mehr Hindernissen, als an der glatten Schädelkonvexität, ganz abgesehen davon, dass es durch Gefäss- und Nervenstämme an der Basis überhaupt mehr fixiert ist und auch deshalb in seiner Oscillation an der Basis beschränkter ist. — Dies nur als Randbemerkung zu den vielen bekannten mechanischen Aetiologien der Hirnzertrümmerung.

Die Hirnzertrümmerung ist für den im Verlauf der ersten 12 Stunden eintretenden Tod meist die alleinige Ursache. Ganz rein findet sie sich aber wohl nie, sondern stets begleitet von über ihren Bezirk noch hinausreichenden Blutungen, meist der Pia, weniger der zerrissenen Dura entstammend, doch sind die Extravasate in

unsern Fällen für den erwähnten Zeitraum von 12 Stunden nur in einem Falle so gross, dass bedeutender Hirndruck neben Zertrümmerung noch als Todesursache mit ins Feld geführt werden darf.

Nächst der Hirnzertrümmerung folgt in der Reihe als Todesursache in dieser kurzen Zeitspanne die Blutung in die Höhlen des Gehirns selbst und auf die Oberfläche mit ihren Konsequenzen. Als Ventrikelblutungen figurieren 6 Fälle, als isolierte tötliche, supradurale Blutung 4 Fälle.

Abgesehen davon, dass den meisten dieser rasch zum Tode führenden Fällen auch noch der Stempel der Commotio cerebri mehr oder minder ausgesprochen anhaftet, und sehr schwer von ihnen zu trennen ist, sind sie recht arm an andern Komplikationen. Der Organismus bringt diese nicht mehr zu Stande, die schwere Störung führt ihn zu plötzlich, meist aus vollster Gesundheit, der Auflösung entgegen.

In dem Zeitraum von der 12.—24. Stunde nach dem Trauma ändert sich das Bild der Mortalität. Noch steht die Zertrümmerung der Hirnsubstanz als solche im Vordergrund, aber sie ist nicht mehr so reine Todesursache, sondern zur guten Hälfte schon von deutlich ausgebildeten Komplikationen begleitet, unter denen diejenigen der Lunge und des Gehirnoedems in erster Linie stehen. Der Schwerbenommene hat eine Aspirationspneumonie bekommen, oder es bilden sich hypostatische Pneumonien, in einem Falle kam es sogar zur Entwicklung einer typischen fibrinösen Pneumonie. In Zahlen: Todesfälle für die Zeit von der 12.—24. Stunde nach dem Trauma:

1) Hirnzertrümmerung und Commotio . . . . . 7 Fälle.
2) „ „ kompliciert durch Lungenaffektionen 6 Fälle.
3) „ „ durch Fettembolie kompliciert . . 2 Fälle.
4) Schwere Commotio . . . . . 2 Fälle.
5) Hirnventrikelblutung . . . . . 1 Fall.

Weit an Zahl vorgerückt ist nun in diesem Zeitraum die Compressio cerebri. 12 Fälle von reiner Compressio sind am Ende der ersten 24 Stunden dem wachsenden Hirndruck erlegen. Wie viele noch weiter leben, wird die folgende Serie zeigen.

Schon jetzt tritt der erste Fall von tödlicher Meningitis auf.

Die Spanne des 2. Tages nach dem Trauma ist die Zeit der Komplikationen. Noch figuriert die Hirnzertrümmerung als Todesursache mit den grössten Zahlen, aber die Komplikationen, hauptsächlich von Seiten der Lungen, sind jetzt häufig und insbesondere ausgebildeter, so vor allem Lungenoedem, die fertige Bronchopneu-

monie, einmal sogar eine Pleuritis. Mit komplicierender Rippenfraktur, grossem Hämothorax und Wirbelsäulenverletzung sind 3 zu Grunde gegangen. — Wir begegnen dem 2. Fall von letaler Meningitis.

Die andern Todesursachen sind an Zahl zurückgegangen. Der Compressio cerebri infolge Blutung ist der Verletzte erlegen, sofern ihm nicht operatives Eingreifen definitiv oder wenigstens meist für die nächsten 24 Stunden Rettung oder Besserung gebracht. Nur ein Fall, mit Compressio cerebelli durch extradurales Hämatom erliegt jetzt dem zunehmenden Druck.

Wie früher hervorgehoben, sind im allgemeinen die Schädelverletzten am Ende des 2. Tages über die grössten Gefahren ihrer Hirnläsion und deren direkten Konsequenzen hinweg. — Den gelichteten Reihen aber droht noch auf lange Zeit hinaus ein düsteres Gespensterpaar, die Meningitis und der Hirnabscess.

Meningitis und Hirnabscess.

Das klinische Bild der infektiösen Meningitis ist bekannt und zeigt auch in unserem Material keine neuen Erscheinungen. Nur sind einige Züge dieser Krankheit bei unsern Fällen besonders ausgebildet, worauf ich bei den Krankengeschichten zurückkommen werde.

Von 470 Schädelverletzten zeigten 40, also 8,5% meningitische Symptome ausgesprochener Art. Von diesen 40 starben 32, also 80%, welche Zahl am besten das traurige Schicksal dieser Kranken auch heute noch charakterisiert. Nach den Untersuchungen von W. Macewen sind als Erreger dieser ungeheuer gefährlichen Infektion adäquat in erster Linie die Streptokokken, dann der Staphylococcus aureus zu nennen; doch fehlt es auch nicht an andern Keimen. So wies A. Fränckel Pneumokokken bei einer tötlich verlaufenden Meningitis nach, die durch das von einem Schuss zertrümmerte Siebbein von der Nase aus eingewandert waren, nachdem die äussere Wunde schon in Heilung übergegangen war. Aehnliches berichtet Ellerhorst. Auch Zertrümmerungen der Sinus frontales und Sphenoidalis können zu derartigen Infektionen Gelegenheit geben.

Von den 32 zu Tode führenden Infektionen blieb diese in 26 Fällen im Bereich der Meningen und zwar fast ausschliesslich des Gehirns, wobei wiederum die Basis ausgedehnter beteiligt war als die Konvexität. Einige Male ist Propagation an die Medulla ob-

longata, in einem Fall sogar bis in die Medulla spinalis hinab beobachtet.

Bei den übrigen 6 Fällen beschränkte sich die Eiterung nicht bloss auf die Hirnhäute, sondern es war in Form eines mehr oder weniger umschriebenen Hirnabscesses einmal mit Kommunikation mit dem Ventrikel oder einer ausgedehnteren Encephalitis, das Gehirn selbst mit ergriffen.

Die Basisfraktur neigt etwas mehr zu der Komplikation der Meningitis als die Konvexitätsfraktur, denn unter den gesamten 40 Meningitisfällen kommt die offene Konvexitätsfraktur 21mal vor, während die Basis 26mal vorwiegend beteiligt ist. Wie weit die offene Knochenverletzung den direkten Weg zur Infektion abgab und nicht eine sekundäre Invasion von Eiterkokken auf andern Wegen, z. B. der Blutbahn, einer ascendierenden Neuritis oder in ähnlicher Weise statthatte, lässt sich in den Krankengeschichten nicht auseinanderhalten. Jedoch wurde von andern (Bergmann) schon lange hervorgehoben, dass beides, sogar nebeneinder vorkommen kann.

Bei den Basisbrüchen fällt auf, dass bei allen, welche mit Meningitis endigten, Frakturlinien bestimmter Bezirke vorwiegen. Am meisten beteiligt ist die vordere Schädelgrube, vor allem das Siebbein. Die äussere klinische Erscheinung des Nasenblutens wies auch schon intra vitam darauf hin. Die Infektion wird hier mit grösster Wahrscheinlichkeit von der Nase an die Schädelbasis gelangt sein.

Oder: die Frakturlinie geht durch einen oder beide Sinus frontales, wobei es nicht nötig ist, dass eine begleitende offene Fraktur des Frontale die Infektion von aussen gegeben haben muss.

Nächstdem verläuft an Häufigkeit die Fraktur durch das Dach eines oder beider knöcherner Gehörgänge und schliesslich durch das Dach des Antrum sphenoidale. Auch diese letztere Fraktur war von Nasenbluten begleitet, und wenn auch dasselbe nicht vom verletzten Sinus hergerührt haben muss, so ist doch die Möglichkeit dieser Provenienz und ebenso der Infektion von der Nase aus nicht auszuschliessen.

Endlich kann auch eine Querfraktur der Schädelbasis die Kuppe des Rhinopharynx eröffnen, sodass die Schädelhöhle weit mit ihr kommuniciert, wie dies in folgendem Fall durch die Sektion nachgewiesen wurde und gewiss noch häufiger vorkommt, als man schlechthin annimmt, da bei der üblichen Sektion die Frakturlinien der Basis nur von oben her betrachtet werden und das Blutspeien und -brechen, das Nasenbluten als obligate Begleiterscheinung der Schädelbasis ohne strengere Lokalisation der Provenienz oder gar

blos als Ausdruck einer Kontusion der Nasengegend angesehen wird.

5. M. J., Spetter, 48 J. Vom Wagen gegen Pfahl geschleudert. Bewusstlos. Somnolent. Blutung aus dem rechten Ohr. Lähmung des linken Armes und linken Beines und des rechten Facialis. Pat. lässt Urin und Stuhl unter sich. Schluckbeschwerden trotz grossem Durst und leidlichem Sensorium. Pat. macht Abwehrbewegungen, wirft sich umher, schreit. Exitus nach 2 Tagen mit 40,4° C. und 152 Puls.

Autopsie: Vom Rhinopharynx her offene Querfraktur der Basis. Dura abgehoben. Kompression des Gehirns von unten. Contusio pedunculi et cerebelli. Extradurale Blutung in die hintere Schädelgrube, in die rechte mittlere und in die Seitenventrikel.

Todesursache: Compressio et contusio cerebri. Beginnende Lobulärpneumonie. Lungenödem.

Das Pendant dazu erwähnt Hewett, der beim Brechakt durch eine klaffende Basisfraktur den Pharynxinhalt in das Cavum cranii eintreten sah.

Die hauptsächlichste Infektionspforte für die gefürchtete Meningitis geben also die Verletzungen der die Nase und ihre Adnexhöhlen bedeckenden Knochen der Schädelbasis ab, demnächst folgt das Ohr und schliesslich der Rhinopharynx.

Von äussern Wunden ausgehender, an thrombosierten Gefässen und entzündeten Nerven nachkletternder Eiterungen, die zu Meningitis und Hirnabscess führen können, sei nur nebenbei gedacht.

Die Früh-Meningitis verlief in den meisten Fällen sehr prompt, während die Spätmeningitis, oft durch einen latenten Hirnabscess veranlasst, sehr lange und heimtückisch auf sich warten lassen kann und plötzlich die besten Hoffnungen durch ihr düsteres Bild gründlich zerstört. Denn ihre Prognose ist nicht besser als die der Frühmeningitis. Die mittlere Verlaufsdauer der infektiösen Meningitis betrug in unseren Fällen 6,5 Tage.

An Hirnabscess ohne Meningitis verstarben zwei Verletzte also von 165 1,2 %.

In seiner Eigenschaft als Komplikation der Schädelverletzung ist der Hirnabscess schon lange und gut bekannt. Er kann sich anschliessen an eine abundante oder fistulöse Eiterung einer offenen Schädelwunde, erscheint da zuerst fast immer als lokale meningitische Eiterretention, oder es können in das Gehirn eingedrungene Fremdkörper, Knochensplitter, Haare, Sand u. s. f., besonders aber Kugeln in der Tiefe der Gehirnmasse pyogene Kokken mitgeschleppt haben, die über kurz oder lang zu einem Hirnabscesse führen, ja

es kann die Umgebung einer reaktionslos eingeheilten Kugel nach Jahr und Tag plötzlich vereitern, die Hirnmasse einschmelzen, wie neben anderen Katschanowsky erwähnt, der in seinem Fall die Mikroorganismen als aus der Blutbahn in das lädierte Hirngewebe importiert betrachtet.

Die Möglichkeit des langen Bestehens eines Hirnabscesses beruht bekanntlich zum grössten Teil darauf, dass der Abscess von einer derben Membran umkleidet, eingekapselt wird. Nach R. Meyer bedarf es zur Bildung einer solchen resistenten Umkleidung etwa 6 Wochen. Dass übrigens das Gehirngewebe eine grössere Fähigkeit hat, sich gegen Infektionen zu schützen, als man a priori annehmen möchte, ist durch die vielen glatten Heilungen selbst grosser inficierter Hirnwunden, durch manche nicht aseptische und dennoch ungestraft heilende Operationswunde zur Genüge gekennzeichnet.

Ist ein solcher Hirnabscess einmal solide eingesponnen, so kann er unter Umständen jahrelang symptomlos herumgetragen werden, bis ganz plötzlich schwerste Erscheinungen, selbst Tod die längst vergessene Schädelläsion wieder in Erinnerung bringen. Solche chronische Abscesse können nach Bergmann 20 und mehr Jahre bestehen, während nach dem gleichen Autor der akute Hirnabscess eine Dauer vor 3—5 Wochen aufweist. Damer Harrisson beobachtete eine Latenzperiode von 11 Jahren.

Während der Hirnabscess durch die elegante Lokalisationsdiagnose, besonders auch durch die moderne Technik der Schädelresektion schon seit längerer Zeit ein Gegenstand grössten chirurgischen Interesses war, sind wir bei der eitrigen Meningitis, deren Prognose noch trauriger ist, auch heute noch grösstenteils zu resignierter Thatenlosigkeit verurteilt. Es fehlt zwar keineswegs an Vorschlägen und Versuchen, dieses „Empyem der Schädelhöhle" operativ anzugreifen, doch machen die knöchernen Wandungen der Höhle und die Lebenswichtigkeit des eingeschlossenen Organes mit dem zu Retentionen hochgradigst geeigneten, tausendfachen Maschenwerk der Gefässnetze die Eingriffe zu höchst gefährlichen und so zu sagen wirkungslosen. Poirier z. B. rät zu energischem Vorgehen bei der traumatischen Meningitis, trepanierte ausgedehnt auf beiden Seiten des Schädels, legte Drains unter die geschlitzte Dura und will dadurch einen Patienten dem sicheren Tode entrissen haben. Auch auf unserer Klinik wurde vor kurzer Zeit ein Mann, der an einer diffusen Meningitis infolge eitriger Otitis media litt, an zwei Stellen ausgedehnt trepaniert, aber ohne jeden Erfolg. Man legte

schliesslich die Hände in den Schoss in der Meinung, einen supponierten, otogenen Hirnabscess nicht gefunden zu haben; die Autopsie ergab eine eitrige Meningitis, die trotz Schädeleröffnung in ihrem Verlauf ungestört geblieben war.

Besser, aber sehr wechselnd, sind die Schicksale der operativ angegangenen traumatischen Hirnabscesse. Macewen brachte z. B. von 19 Operierten 18 zur Heilung. v. Beck erwähnt von 76 aus der Litteratur gesammelten operativen Fällen 40 Heilungen, während man auf der Czerny'schen Klinik sehr unglücklich war: Von 10 Patienten wurden 5 operiert; keiner heilte.

6. L. J., Maurer, 58 J. Sturz vom Gerüst (betrunken). Sugillationen des rechten Auges. Lähmung des rechten Auges. Lähmung der rechten Pupille und des rechten Facialis. Pat. deliriert, macht Fluchtversuche. Exitus nach 3 Tagen mit 40,1 und hohen Pulszahlen.

Autopsie: Offene Fraktur des Orbitaldaches und der Basis. Depression des Frontale rechts. Dura eitrig belegt unter der Impression und zerrissen in der Orbitalgegend rechts. Rechter Stirnlappen eitrig infiltriert. In der rechten Orbitalgegend Flächenzertrümmerung des Hirns.

Todesursache: Meningitis purulenta.

7. P. A., Schreiner, 50 J. Potator, auf der Strasse bewusstlos gefunden. Erbrechen. Blutung aus dem linken Nasenloch. Linkes Auge nach Aussen abgewichen. Parese des linken Armes, linken Beines und linken Facialis. Pat. lässt Urin und Stuhl unter sich. Einmal machte Pat. einen Fluchtversuch. Periodisch auftretende, kauende Bewegungen, periodisches Hin- und Herschieben des Kopfes, Heben und Senken der Lider, Rotation der Arme. Exitus nach 3 Tagen mit 41° C. Am letzten Tag hohes Fieber. Mittlere Pulszahlen.

Autopsie: Offene Schädelbasisfraktur. Subdurale und piale Blutungen.

Todesursache: Meningitis in Pons- und Medullagegend.

8. B. U., Landwirt, 64 J. Fall von einer Scheune. Pat. reagiert nicht. Vom 5. Tage an etwas Nackensteifigkeit. Temperatur 39,3° C. Puls 100. Konvulsionen im linken Facialis, dann auch in den rechten Extremitäten, weniger links. Schluckakt nicht mehr möglich. Patient fängt plötzlich zu blasen an. Zuckungen namentlich im linken Fuss. Exitus nach 6 Tagen.

Autopsie: Subkutane Schädelbasisfraktur. Subdurale Blutungen der Basis. Ruptur des linken Sinus transversus. Blutung in die Umgebung.

Todesursache: Meningitis purulenta incipiens.

9. N. C., Maurer, 50 J. Pat. wurde am Boden bewusstlos gefunden.

Als er wieder zu Bewusstsein kam, bestand vollkommene Amnesie über das Vorgefallene. Pupillen träge. Pat. lässt Urin unter sich. Patient wurde zunächst lustig, sang. Im Laufe des 3. Tages wurde er verwirrt, wollte aufstehen, war unbesinnlich und aufgeregt, widersetzlich. Die Unruhe nahm so zu, dass er gebunden werden musste. Reden und Schimpfen war schliesslich unverständlich. Exitus nach 4 Tagen.

Autopsie: Subkutane Schädelbasisfraktur. Meningitis, hauptsächlich der Basis. Ventrikel dilatiert. Kontusion der Stirnlappen. Subdurale Blutung der Konvexität rechts. Grosse Coagula unter den Stirnlappen. Wenig Blut im 4. Ventrikel.

Todesursache: Meningitis purulenta.

10. H. R., Bahnangestellter, 23 J. Pat. wurde von der Lokomotive von hinten an die Barrière geschleudert. Nicht bewusstlos. Erbrechen beim Auftreten der Meningitis. Fieber am 2. Tag. Exitus nach 3 Tagen mit 37,6° C. Sugillationen der Lider. Kurz vor dem Tode Zuckungen in den unteren Extremitäten. Primäre Splitterextraktion. Eröffnung beider Sinus frontales. Pat. wird immer unruhiger, verlangt nach Hause entlassen zu werden.

Fig. 6.

Autopsie: Offene Fraktur des Frontale mit Depression. Dura unverletzt. (Vgl. Fig. 6.)

Todesursache: Leptomeningitis purulenta, hauptsächlich an der Basis.

11. R. L., Mädchen, 3½ J. Sturz aus dem Fenster des 4. Stocks. Sensorium frei. Sehr rasche Steigerung der Temperatur. Exitus nach 2½ Tagen mit 41,7° C. Sugillationen der Lider. Hyphaemata conj., Hirnausfluss. Apathisch, sehr unruhig, deliriert. Zuckungen in allen Extremitäten.

Autopsie: Offene Fraktur des Frontale und rechten Temporale. Kontusion der rechten Stirnhirnbasis zur Seite des Olfactorius, nur wenig links. Extradurale Blutung in die mittlere Schädelgrube rechts. (Vgl. Fig. 7, 8.)

Todesursache: Meningitis purulenta der Basis.

12. R. A., Maler, 20 J. Sturz vom Gerüst. Bewusstlos. Zweimal Erbrechen. Leicht benommen. Blutung aus dem rechten Ohr und der Nase. Pat. giebt langsame und ungenaue Antworten. Vordere Trepanation rechts am 6. Tage wegen bedrohlichen Hirndrucksymptomen.

Kein Hämatom gefunden. Dura geschlitzt. Gehirn drängt sich hernienartig vor. Exitus nach 6 Tagen.

Autopsie: Subkutane Schädelbasisfraktur. An der Basis des

Fig. 7.

Fig. 8.

Schläfenlappens kleine Blutungen. Dilatation der Ventrikel. (Vgl. Fig. 9.)

Todesursache: Meningitis fibrinosa.

Fig. 9.

13. M. C., Maurer, 17 J. Sturz vom 2. Stock. 10 Minuten bewusstlos. Erbrechen. Listerbehandlung. Am 9. Tage meningitische Erscheinungen. Dann sehr hohe Temperaturen 40,2° C. Ptosis des linken Oberlides. Pupillen eng. Primäre Desinfektion. Sekundäre Operation am 11. Tag: Trepanation. Eiter und Blut in cranio extradural. Erleichterung. Sensorium wieder frei, Fieber ging herunter. Abscess hinter der Knochenwunde extradural (Streptokokken.) Nachher Vereiterung des Handgelenks. Incision, 3. Operation. Hirnprolaps. Exitus nach 18 Tagen.

Autopsie: Offene Fraktur des Frontale. (Vgl. Fig. 10.)

Todesursache: Ausgedehnte Meningitis der Basis bis in den Rückenmarkskanal. Pyaemie.

14. B. E., Zimmermann, 25 J. Schlag mit Stiefel an den Kopf. Sensorium bei der Aufnahme frei, später benommen. Erbrechen. Nackenstarre vom 5. Tage an. Temperatur 38,2. Puls: sehr kleine

Fig. 10.

Fig. 11.

J = Impression.

Zahlen, 30. Blutung aus dem rechten Ohr. Keine psychischen Symptome. Exitus nach 7½ Tagen.

Autopsie: Subkutane Fraktur der Basis. (Vgl. Fig. 11.)

Todesursache: Meningitis purulenta.

15. W. A., Maurer, 34 J. Sturz vom Gerüst auf eine Eisenschiene. Bewusstlos bis zum Transport. Nasenfraktur. Wenig somnolent. Schliesslich zunehmende Benommenheit. Keine Nackenstarre. Hohe Temperaturen. Exitus nach 2¾ Tagen mit 40,3° C. Relativ kleine Pulszahlen, am Ende 96. Sugillationen der Lider. Hirnausfluss in die Sinus frontales, beide ausgefüllt. Blutung aus der Nase. Linke Pupille weiter als die rechte, reaktionslos. Primäre Splitterextraktion. Pat. ist sehr unruhig (bei 37,0° C.), will immer fort, lässt unter sich bei sonst freiem Sensorium, ist verwirrt, will Verband abreissen. Nie Erbrechen.

Autopsie: Offene Fraktur der Basis und Konvexität über Frontallappen. Dura zerrissen. Im linken Stirnlappen vorn ist eine 2 cm tiefe Wunde. Supradurales Hämatom links vorn 7 × 7½ cm.

Todesursache: Meningitis purulenta vorn und Compressio.

16. Z. O., Schreiner, 22 J. Sturz von 6 m Höhe (beim Nachtwandeln?), indem Pat. wahrscheinlich mit der Stirn aufschlug. Somnolent. Erbrechen. Unterkieferfraktur. Nackenstarre. Nach 36 Stunden 40,2° C., Puls 126. Blutung aus der Nase. Pat. ist sehr unruhig, brüllt. Benommenheit nimmt zu. Keine Zuckungen. Exitus nach 3 Tagen.

Autopsie: Offene Fraktur der Basis und des linken Frontale. Dura mit meningitischen Auflagerungen. Kontusion der Basis, des linken Stirnlappens und etwas weniger des rechten Occipitallappens. Extradurale Blutungen an der Basis.

Todesursache: Meningitis purulenta der Konvexität besonders links, der vorderen und mittleren Basis. (Endocarditis verrucosa.)

17. B. J., Steinhauer, 24 J. Ein Stein fiel Pat. auf die Nackengegend, er war einige Zeit lang bewusstlos. Erbrechen, Schmerzen in der rechten Ohrgegend und am Hinterhaupt. Nackenstarre am 6. Tag. Temperatursteigerung beginnt am 5. Tag. Exitus nach 10 Tagen mit 41,0° C. Puls regelmässig, der Temperatur relativ entsprechende Zahlen. Gegen das Ende Zuckungen im rechten Arm. Linke Pupille weiter als rechte. Schwindelgefühl.

Autopsie: Subkutane Zertrümmerung der Hinterhauptschuppe bis ins Foramen magnum mit Impression.

Todesursache: Meningitis purulenta, hauptsächlich der Basis hinten.

18. H. E., Stationsvorstand, 21 J. Vom Eisenbahnwagen umgeschleudert. Sofortige Bewusstlosigkeit. Sensorium frei; wird unruhig schon am 1. Tage. Pat. spricht fortwährend, schliesslich treten Delirien auf. Erbrechen. Genickstarre vom 3. Tage an. Temp. 40,1. Exitus nach 5 Tagen mit 39,5° C. und 120 Puls. Puls sonst bis 140. Quetschung des linken Margo supraorbitalis bis auf den Knochen. Blutung aus der Nase. Keine Zuckungen.

Fig. 12.

Autopsie: Subkutane Schädelbasisfraktur. Meningitis hauptsächlich im Verlauf der grossen Gefässe. Subdurale Blutungen. (Vgl. Fig. 12.)

Todesursache: Meningitis purulenta.

19. K. J., Kaminfeger, 21 J. Con. suicid. Revolver. Somnolenz. Erbrechen. Zuckungen in den Extremitäten. Puls unregelmässig. Blutung aus der Nase. Pupillen etwas träge. Pat. ist mürrisch, sehr unruhig, versucht den Verband fortzureissen, giebt keinen Bescheid. Nahrungsverweigerung. Exitus nach 2 Tagen mit 40,0° C. und 200 Puls.

Autopsie: Offene Fraktur. Einschuss rechts neben Crista galli,

hier Dura verletzt. Zertrümmerung der Basis des rechten Stirnlappens nahe vor der Mitte. Knochensplitter darin nahe dem Chiasma. Hämorrhagische Zertrümmerung in der Gegend des dritten Ventrikels. Zertrümmerung des Thalamus opticus, der Centralganglien und des Corp. striat. Subdurale Blutungen in beide Frontallappen, vordere r. Schädelgrube, linken Seitenventrikel, rechten Seitenventrikel, 3. und 4. Ventrikel. Kugel im Hinterhorn. (Vgl. Fig. 13.)

Fig. 13.

K = Kugel (im Hinterhorn d. l. Ventr.)
E = Einschuss. Sp. = mitgerissener Knochensplitter.

Todesursache: Hirnzertrümmerung. Beginnende Meningitis.

20. N. J., Landwirt, 60 J. Hufschlag. Bewusstlos. Erbrechen. Delirien. Meningitische Erscheinungen. Sugillationen der Lider. Hyphaemata conj. links und rechts. Blutungen im linken Auge, aus der Nase. Ausfluss von Cerebrospinal-Flüssigkeit. Zerreissung des rechten Bulbus. Primäre Splitterextraktion. Patient ist unruhig. Exitus nach $5^1/_2$ Tagen mit 40,4° C.

Autopsie: Offene Fraktur des Frontale, der Nasalia und der vorderen Basis. Depression. Beide Sinus frontales eröffnet. Subdurale Blutungen.

Todesursache: Meningitis purulenta. Lungenödem.

21. G., Cl., $10^1/_2$ J., Zürich. Vulnus sclopetarium, sekundäre Kugelextraktion, Hirnabscess. †.

Am 18. VIII. 1899 wurde das spielende Kind aus Unvorsichtigkeit auf wenige Meter Distanz in den Kopf geschossen (Flobertkugel: rund). Vom Momente der Verletzung an hatte das Kind Sprachstörungen, die allerdings auch als Schrecklähmung gedeutet wurden, und eine Lähmung des rechten Armes. Der Einschuss befand sich über dem linken inneren Augenwinkel; ein Ausschuss nicht vorhanden. Die offenbar unter falscher Deutung eines Röntgenbildes unter der Galea am Occiput gesuchte Kugel wurde nicht gefunden. Einschuss- und Operationswunde schlossen sich bis zum 1. IX., die Lähmung der Sprache und des Armes besserten sich etwas.

Status (1. IX.): Kräftig gebautes, gesund aussehendes Kind. Innere Organe intakt. Parese des rechten Armes. Pat. spricht nicht laut,

während sie leise, kaum hörbar, ganz ordentlich sprechen kann. 1 cm über dem linken inneren Augenwinkel eine linsengrosse, eingezogene, mit dem Knochen verwachsene Narbe. Am Occiput eine kaum verheilte frische Operationsnarbe. Sensorium vollkommen frei. Kein Fieber. Augenhintergrund ohne Besonderheiten. Zwei Röntgenbilder lassen den Sitz der etwas deformierten Flobertkugel erkennen: auf der Innenseite der Squama ossis occipit., nahe der Höhe der Lambdanaht, 2 cm links der Mittellinie.

Am 12. IX. 99 wurde in Aethernarkose entsprechend der Lage der Kugel eine osteoplastische Resektion des Schädeldaches vorgenommen, die Dura ebenfalls aufgeklappt und die Kugel ohne langes Suchen 1½ cm tief aus dem Cortex cerebri entfernt. Keine Drainage.

Nach dem Aufwachen aus der Narkose musste das Kind sehr viel erbrechen. Das Sensorium war frei, die Lähmung unverändert. — 14. IX. Bei freiem Sensorium ist das Kind recht unwillig, klagt über Kopfschmerzen. — 15. IX. Temp. 38,8. — 16. IX. Sensorium getrübt. Sehr unruhig, Abdomen schmerzhaft. 39,7. 180. — 17. IX. Puls schwächer, bisweilen unregelmässig, starke Somnolenz, deutliche vasomotorische Störungen. Operationswunde secerniert eitrig-serös. Exitus abends 9½ h.

Autopsie: Beim Herausnehmen des Gehirns zeigt sich ein fibrinöser Strang vom vorderen Rande des linken Stirnlappens in eine Perforationsöffnung im Dache der linken Orbita, dicht links neben dem vorderen Rande des Siebbeins. Durch dieses Loch kommt man mit der Sonde zur Narbe, über dem linken inneren Augenwinkel. Dura der Konvexität der linken Hemisphäre gelblichbraun verfärbt, mit verschiedenen hämorrhagischen Herden, ähnlich an der Basis am hinteren oberen Umfange der hinteren linken Centralwindung; ca. 1½ querfingerbreit vom grossen Gehirnspalt entfernt, ist ein rundlicher, 2 frankstückgrosser, gelblich-nekrotischer Herd, über dem die Pia zerrissen ist. An der entsprechenden Stelle des Schädeldaches keine Veränderung. Hirnwunde im linken Occipitallappen, entsprechend der noch nicht geheilten Operationswunde, schmutzig bräunlich, zerfetzt, nekrotisierend. Ein Schnitt in Verbindung von Einschussnarbe und gelbem Herd hinter dem linken Centrallappen legt den ganzen Schusskanal sehr schön bloss. Von der Spitze der Basis des linken Stirnlappens steigt er ganz geradlinig zu dem gelben Herd empor, erst eng, in der Mitte sich etwa zu 2 cm Durchmesser erweiternd und gegen den Herd zu sich wieder stark verjüngend. Von dem gelben Herd weicht er nach unten zum Occipitallappen ab, dieser Schenkel des Schusskanals ist noch 3 cm lang, in seinem Ende lag ursprünglich die Kugel, wie aus der operativen Hirnwunde leicht ersehen werden kann. Der Schusskanal ist scharf gegen die unveränderte, umgebende Marksubstanz abgegrenzt, ist mit fetzigem, gelblich-weissem Material gefüllt, seine Wand leicht uneben und injiciert. Das Ende des kurzen Schenkels des Kanals führt in eine kleineigrosse Hirnabscesshöhle im Occipitallappen, die mit dem Unterhorn des linken Seitenventrikels kommuniciert. Die

Wandung der Höhle ist fetzig, uneben, stark gerötet, setzt sich gegen die Umgebung in der Tiefe scharf ab. Der Seitenventrikel enthält trüb seröse Flüssigkeit. (Vgl. Fig. 14 und 15.)

Fig. 14.

E = Einschuss. GH = Gelber Erweichungsherd. K = ursprünglicher Sitz der Kugel. A = Abscesshöhle. V = Ventrikel.

Fig. 15.

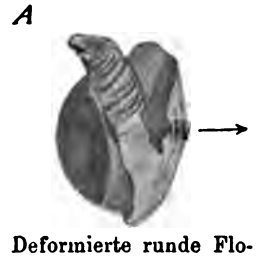

Deformierte runde Flobertkugel (vergrössert).

22. H. F., Mädchen, 3¾ Jahre. Sturz aus dem Fenster. Nicht bewusstlos. Freies Sensorium, Hirnprolaps, Nackensteifigkeit. Sugillationen der rechten Lider, weniger der linken. Blutung aus der Nase. Ausfluss von Hirn- und Cerebrospinalflüssigkeit. Primäre Splitterextraktion und

Fig. 16.

Fig. 17.

Elevation. Sensorium frei, aber Pat. ist leicht reizbar, aufgeregt, spricht unmotiviert, weint viel, ist dann wieder schweigsam, sehr missvergnügt,

sehr unleidig, ärgerlich. Die letzten Tage hohe Temperaturen und hohe Pulszahlen. Exitus nach 13 Tagen mit 40,5° C. Puls 200.

Autopsie: Offene Fraktur des rechten Frontale, des rechten Parietale, des Siebbeins und der Basis. Dura zerrissen. Kontusion des vorderen Pols des rechten Frontallappens. Hirnprolaps. Subdurale Blutungen an Basis. (Vgl. Fig. 16 und 17.)

Todesursache: Meningitis purulenta frontalis.

23. P. P., Handlanger, 42 Jahre. Holzstück auf den Kopf. Eine Stunde bewusstlos. Erbrechen. Pat. kam mit meningitischen Erscheinungen zur Aufnahme. Puls 70—80. Blutungen aus der Nase. Einen Tag vor dem Exitus traten plötzlich epileptische Anfälle auf. Am 5. Tage hohes Fieber. Exitus nach 7 Tagen mit 140 Puls.

Fig. 18.

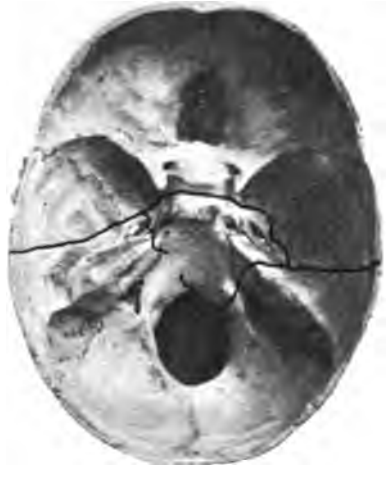

Fraktur steigt noch beiderseits in der Squama temporalis in die Höhe.

Autopsie: Querfraktur der mittleren Schädelbasis. Dura und Pia mit meningitischen Belägen. In den Ventrikeln trübe Flüssigkeit. (Vgl. Fig. 18.)

Todesursache: Meningitis purulenta bas. cranii.

24. B. H., 14 Jahre. Beim Zerspringen einer alten Flinte fuhr Pat. ein Eisenstück in die Stirn. Bewusstlos. Erbrechen. Zunehmendes Coma. Temperatur bis 41,3° C. Exitus nach 5 Tagen mit 37,9. Relativ kleine Pulszahlen. Chemosis rechts. Blutung aus der Nase. Hirnausfluss. Sugillationen der Lider links. Pupillen reaktionslos. Amaurose rechts. Primäre Splitterextraktion. Pat. war sehr mürrisch und launenhaft.

Autopsie: Offene Fraktur des Siebbeins, des Frontale und der Orbita. Pia etwas eitrig infiltriert an der Basis. Unterfläche des linken und rechten Stirnlappens zerfetzt. Blutung in den rechten Opticus, in die Orbita, Ekchymosen in der Retina. (Vgl. Fig. 19 und 20.)

Todesursache: Hirnzertrümmerung, beginnende Meningitis.

25. M. P., 4 Jahre. Fall von einem Wagen. Nicht bewusstlos. Brechreiz. Die letzten drei Tage war Pat. benommen. Zuckungen. Hohe Temperaturen. Hirnausfluss. Pupillen reagieren träge. Primäre Splitterextraktion aus Gehirn. Hirnprolaps beim ersten Verbandwechsel, zunehmend. Ungeheuer rasche Abmagerung. Exitus nach 16 Tagen.

Autopsie: Offene Splitterung des linken Frontale. Dura zerfetzt. Hirnprolaps mit Oeffnung in den linken Ventrikel, in welchem sich eitrig-

Fig. 19.

Fig. 20.

seröse Flüssigkeit befindet, und in den 3. und 4. Ventrikel. Zertrümmerung des linken Stirnlappens (total). (Vgl. Fig. 21.)

Todesursache: Meningitis cerebralis et spinalis.

26. K. J., 4½ Jahre. Fall auf ein scharfes Eisen. Wunde auf der Stirne links. Schon vor der Aufnahme klagte Pat. über Kopfschmerzen

Fig. 21.

Fig. 22.

und zeigte meningitische Erscheinungen. Wunde inficiert. Hohes Fieber, langsamer Puls. Trepanation des linken Frontale, explorativ, dabei soll

die Dura eröffnet worden sein. Infolge steigenden Hirndrucks platzte die Pia und floss Hirn aus. Hirnprolaps. Exitus nach 32 Tagen.

Autopsie: Offene Fraktur des linken Frontale. Dura war ursprünglich unverletzt, wurde bei der Operation angeschnitten. Hirnventrikel sehr weit. Hirnprolaps inficiert. (Vgl. Fig. 22.)

Todesursache: Meningitis purulenta der vorderen Basis links.

27. B. J., Handlanger, 45 J. (Fig. 23, 24.) Sturz eine Treppe hinab, bewusstlos. Coma. Hohes Fieber, Puls 140. Blutung aus dem rechten Ohr. Exitus nach 4 Tagen.

Autopsie: Subkutane Fraktur der linken Squama temporalis,

Fig. 23.

Fig. 24.

Depression. Zertrümmerung des linken Schläfenlappens. Subdurale, diffuse Blutungen. Blutungen in die Pia der Basis, in die Seitenventrikel (links trüb).

Todesursache: Gehirnzertrümmerung, beginnende Meningitis. Aspirationspneumonie.

28. G. F., 36 J. Fall. Betrunken, bewusstlos. Klonische Zuckungen rechts, Facialis, Arm, Bein; nur wenig links. Temperatur und Puls ohne Besonderheiten. Sugillationen in der linken Occipitalgegend. Links hinten supra- und subdurales Hämatom. Pat. lässt Stuhl und Urin unter sich. Linke Pupille weiter als rechte, beide reaktionslos. Parese rechts (?). Sopor. Trepanation links hinten, dabei Hirnausfluss. Exitus nach 18 Tagen.

Autopsie: Subkutane Fraktur des linken Temporale, Parietale und Basis. Zertrümmerung des rechten und linken Stirnlappens und des rechten Schläfenlappens. Supradurale und subdurale Blutungen links und an der Basis. (Vgl. Fig. 25.)

Todesursache: Hirnzertrümmerung. Beginnende Meningitis.

29. M. W., Müller, 29 J. Schlag an die Stirn durch die Schnalle eines Transmissionsriemens. Keine Bewusstlosigkeit. Nie Erbrechen. Bewusstsein anfangs klar, bei der Aufnahme getrübt, anfallsweise heftige Kopfschmerzen. Nie Erbrechen. Nach 3 Tagen hohes Fieber, sehr hohe Temperaturen. Exitus nach 3½ Tagen mit 39,5° C. Puls unregelmässig, relativ niedrige Zahlen, 86—90. Hyphaema conj. rechts. Sugillationen der rechten Augenlider und rechten Schläfenseite. Blutung aus der Nase rechts. Parese des linken Facialis (Stirnast). 10‰ Eiweiss, Fettkörner und Blut im Urin. Postmortale Temperatursteigerung bis 39,8° C.

Fig. 25. Fig. 26.

Autopsie: Fraktur der Basis (Os cribros.). Dura unverletzt. Hämatom im Sinus frontalis. (Vgl. Fig. 26.)

Todesursache: Meningitis diffusa purulenta basalis.

30. B. L., Maurer, 27 J. Pat. glitt aus, wobei ihm noch Steine auf den Kopf fielen. Bewusstlos. Bei der Aufnahme ergab sich die Wunde über dem rechten Auge als inficiert. Nackenstarre nach 2 Tagen. Ziemlich Fieber. Exitus nach 4 Tagen mit 39,2 und 140 Puls, unter starken Aufregungszuständen. Vor dem Tode zunehmendes Coma mit plötzlicher Temperatursteigerung. Sugillationen beider Augenlider. Blutung aus beiden Nasenlöchern. Vollständige Lähmung des rechten Facialis.

Autopsie: Offener Längsbruch der Schädelbasis. Dura getrübt. Pia an der Basis mit Eiter bedeckt. Zertrümmerung der Gehirnbasis. Eitrige Flüssigkeit im linken und noch mehr im rechten Seitenventrikel. (Vgl. Fig. 27.) Todesursache: Meningitis basalis purulenta.

31. A. J., Landwirt, 62 J. Hieb mit einem Scheit auf den Kopf.

Ungestörtes Sensorium. Pat. kam mit inficierter Wunde und meningitischen Symptomen ins Spital. Zuckungen entsprechend dem inficierten Rindengebiet im rechten Facialis und rechten Arm. Aphasie. Fieberhafter Verlauf. Elevation einer Depression im linken Parietale. Exitus 4 Tage nach Verletzung.

Fig. 27.
Richtung der Gewalt.

Berstungsfraktur.

Autopsie: Offene, inficierte Fraktur im linken Frontale und Parietale mit Depression; Dura, Gehirn und Gefässe ohne Verletzung.

Todesursache: Meningitis purulenta.

32. K. J., Knecht, 81 Jahre. Pat. wurde durch einen Wagen an einen Stein geschleudert. Bewusstlos. Erbrechen. Bei der Aufnahme etwas somnolent. Kopfschmerzen. Vom 2. Tage an meningitische Erscheinungen. Sopor. Hohe Temperaturen. Relativ niedriger Puls. Sugillationen der Lider. Hyphaema conj., Blutung aus der Nase. Exitus nach 8 Tagen.

Autopsie: Subkutane Querfraktur der Basis. Meningitis purulenta vorne rechts.

Todesursache: Meningitis purulenta.

33. W. J., Knecht, 46 J. Fall auf einen Steinboden, mit dem Kopfe aufschlagend, 3 m hoch. Nicht bewusstlos. Offene, inficierte Fraktur des rechten Parietale. Dura getrübt. Pia mit Exsudat. Kopfweh und stechende Schmerzen. Hohes Fieber nach 2 Tagen. Meningitis purulenta. Sekundäre Trepanation und Splitterextraktion am 21. Tage. Heilung der Wunde per granulationem. Am 24. Tage traten eine Reihe epileptischer Anfälle auf, beginnend mit prickelndem Gefühl im linken Arm, Zuckungen im linken Facialis. Bewusstsein getrübt. Nachher vollständige Lähmung des linken Armes. Anfälle waren häufig bis zum 27. Tag. Nach $2^1/_2$ Monaten wieder ein isolierter epileptischer Anfall, im linken Arm beginnend und auf den ganzen Körper übergehend. — Bleibender Nachteil bei der Entlassung nach $3^1/_4$ Monat. Defekt im rechten Parietale.

34. A. J., Landwirt, 25 J. Aus dem Wagen auf die Stirn gefallen. Sensorium frei. Etwas unruhig. Erbrechen 1mal anfangs. Allmähliche Erscheinungen von Meningitis mit hohem Fieber und kleinen Pulszahlen,

vom 6. Tage an. Sugillationen an beiden Unterlidern. Hyphaema conj. links. Blutung aus der Nase. Protrusio bulbi links. Hirnausfluss. Primäre Splitterextraktion und Elevation. Nach der Operation und am folgenden Tag Sensorium auffallend frei. Pat. ist geschwätzig, aufgeräumt. Vollständige Amnesie für das Geschehene. Am 6. Tage Unruhe und Jaktation bei Temperatursteigerung 39,6 (anfangs reaktionsloser Verlauf.). Gegen das Ende fortwährendes Vorsichhinschwatzen. Versuch den Verband zu entfernen. Exitus nach 7 Tagen.

Autopsie: Offene Fraktur des Frontale, Dura zerrissen. Zertrümmerung der Spitze des l. Stirnlappens. (Vgl. Fig. 28.)

Todesursache: Meningitis purulenta. Hirnabscesse im linken Stirnhirn.

Fig. 28.

Fissuren in die Basis übergehend.

Fig. 29.

T = sekundäre Trepanation.

35. W. E., Hausfrau, 45 J. Pat. wurde ein Hammer an den Kopf geworfen. Sie war ½ Stunde bewusstlos. Am folgenden Tag kam Pat. zu Fuss ins Spital. — Bildung eines subduralen Abscesses. Hirnabscess und Meningitis. Nach 5 Tagen trat hohes Fieber auf. Parese des rechten Armes. Nach der primären Trepanation und Splitterextraktion wurde eine sekundäre Trepanation 9 Tage nach der ersten vorgenommen. Nach der Hirnabscesseröffnung am 7. Tage war Pat. dauernd apathisch. Epileptische Anfälle am 11. Tag. Nach der sekundären Trepanation keine Krämpfe mehr. Erbrechen. Schliesslich traten doch wieder Krämpfe auf. Linke Pupille maximal weit im Vergleich zu rechts. Exitus nach 14 Tagen.

Autopsie: Offene Fraktur des linken Parietale. Dura zerrissen, inficiert. Meningitis links. Drei Abscesse in der linken Hemisphäre. (Vgl. Fig. 29.)

Todesursache: Hirnabscess. Meningitis.

36. E. O., Maurer, 25 J. Sturz aus dem Fenster. Aufspiessung beider Oberschenkel auf einem Eisenhaag. Erst Bewusstlosigkeit und Erbrechen; nach 12 Stunden freies Sensorium. Puls unregelmässig.

Fig. 30.

Fig. 31.

D = Defekt d. r. Parietale, rekonstruiert nach dem aufbewahrten Splitter.

Ausfluss von Hirn- und Cerebrospinalflüssigkeit. Hirnprolaps. Die zertrümmerten Hirnprolapsmassen stiessen sich ab. Rechte Pupille weiter als links. Lähmung des linken Facialis, des linken Armes und des l. Beines. Sensibilität auf der Streckseite des l. Armes aufgehoben. Primäre Splitterextraktion. Das Loch im Schädel umfasst fast das ganze Parietale. Beiderseits Stauungspapille. Hirnabscess nach 5 Monaten. Exitus nach 6 Monaten.

Fig. 32.

Autopsie: Offene Fraktur des Parietale. Dura zerrissen. Vordere Centralwindung prolabiert. (Vgl. Fig. 30, 31.)

Todesursache: Späthirnabscess. Meningitis.

37. M. J., Dachdecker, 39 J. Sturz vom Dach, eine halbe Stunde lang bewusstlos. Erbrechen. Eintretende Somnolenz. Trepanation und Eröffnung eines Frontalabscesses rechts. Kopfschmerzen nach 22 Tagen. Unruhe; Pat. will zum Bett heraus. Exitus nach 28 Tagen mit 39,0. Hohe Temperaturen am Schluss. Niedrige Pulszahlen.

Autopsie: Offene Fraktur der Frontalia. Basis kommunicierend mit Nase. Dura verletzt. Frontaler Hirnabscess. Supradurale Blutungen in der Frontalgegend. Sekundär von der Nase aus inficiertes Hämatom. (Vgl. Fig. 32.)

Todesursache: Hirnabscess. Meningitis der Basis.

38. F. A., Landwirt, 23 J. Hufschlag in die rechte Schläfe. Pat. war kurze Zeit bewusstlos. Erbrechen. Bei der Aufnahme somnolent. Später sehr stark aufgeregt, unvernünftig, sehr unruhig bei freiem Sensorium. Blutungen aus dem linken Ohr und aus der Nase. Hirnausfluss links beim Verbandwechsel. Lähmung des rechten Facialis. Primäre Trepanation und Splitterextraktion. Exitus nach 12 Tagen mit 41,5° C. Puls 120.

Autopsie: Offene Fraktur des rechten Temporale und der Ala parva oss. sphenoid. dext. Dura an der Frakturstelle eingerissen, ebenso an der Basis. Zertrümmerung des r. Schläfenlappens. (Vgl. Fig. 33.)

Todesursache: Meningitis et Encephalitis purulenta.

Fig. 33.

Fig. 34.

39. Sch. A., Schiffer, 35 J. Con. suicid. Schuss in die Stirne. Sofortige Bewusstlosigkeit, erholte sich aber bald wieder. Kein Erbrechen. Schmerzen in den Ohren. Furibunde Delirien in den ersten Tagen. Primäre Splitterextraktion. Kugelextraktion. Kugel befand sich extradural auf dem Siebbein. Pat. spricht verwirrtes Zeug und will fort. Exitus nach 28 Tagen. Postmortale Temperatursteigerung.

Autopsie: Lochfraktur im Stirnbein, Dura nicht zerrissen, Abscess unter derselben. (Vgl. Fig. 34.)

Todesursache: Abscessus cerebri.

40. Sch. E., Schlosser, 18 J. Schuss in die Stirn. Con. suicid.? Als Pat. aufgefunden wurde, schlug er mit Händen und Füssen aus. Nach

der Aufnahme zeigt er sich somnolent, mürrisch, apathisch, sehr unruhig besonders Nachts, brüllte, liess den Stuhl ins Bett und rief sodann den Wärter, schrie die Patienten an. Erysipel des Gesichtes nach 10 Tagen. Eiterung unter der Wunde. Plötzlich Exitus nach 2 Monaten; wurde tot im Bett gefunden. Nur Fieber während des Erysipels in den letzten 22 Tagen vor dem Exitus. Lähmung des linken Armes und linken Beines. Incision des Frontalabscesses. Sekundäre Splitterextraktion, dabei Hirn- am Splitter.

Autopsie: Offene Fraktur des Frontale. Zwischen beiden Stirnlappen Dura und Pia verwachsen. Erweichungsherde im Centrum beider Kleinhirnhemisphären. III. Ventrikel sehr weit, rechter Seitenventrikel auch weit. In der rechten Hemisphäre über den Centralganglien 14 cm langer mit Eiter gefüllter Kanal. Am Ende desselben nahe dem Cerebellum die mit dem Gehirn verwachsene Kugel. Im Eingang des Schusskanals 3—4 durch bandartige Stränge mit einander verwachsene kirschkerngrosse Knochenstücke. (Vgl. Fig. 35.)

Fig. 35.

Todesursache: Abscessus cerebri. Erweichungsherde im Cerebellum.

41. F. E., Landwirt, 26 J. Vor 5 Jahren Hieb mit einer Hacke auf die rechte Stirn. Nicht bewusstlos. Nach 4 Jahren Excision einer in der Narbe sich bildenden, kirschgrossen „Geschwulst". Eiterentleerung. Recidiv nach 4 Wochen. Im 5. Jahr plötzliches Wachsen. Offene Fraktur des rechten Tuber frontale vor 5 Jahren mit Entleerung von 40 ccm eitriger Flüssigkeit. Unter dem Abscess ein Knochendefekt im Frontale mit mehreren Splittern. Darunter die verdickte Dura und unter dieser ein Gehirnabscess. Auskratzung. Reaktionsloser Verlauf. Traumatischer Spätabscess.

Bleibender Nachteil bei der Entlassung nach 5 Jahren: Defekt im rechten Frontale.

Besonderheiten der Aetiologie.

In den Vordergrund tritt in ätiologischer Beziehung bei dem Schädelbruch der Sturz, der Sturz von Gerüsten, von Neubauten, dann der Schlag von oben und vorn, durch herabfallende Steine, Balken und dergleichen, durch Hieb. Unsere Erfahrung stimmt

hierin ganz mit derjenigen Anderer überein, dass das ätiologische Moment des Sturzes in mehr als der Hälfte aller Schädelverletzungen figuriert. So erwähnt Chudowsky, dass 50 % aller Betroffenen das Opfer eines Sturzes waren, 35 % traf ein Schlag oder Stoss, 9.2 % wurden überfahren. In unserem Material sind von 470 Verletzten 290 gestürzt, also 61,7 %.

Der Stürzende fällt meist auf den Kopf, besonders wenn ein Straucheln oder Umkippen ihn zum Fall brachte und letzterer etwas hoch war. Der nachschwerende Körper, dessen ganze Wucht in der Resultante im Atlas an der Schädelbasis angreift, bringt mit Vorliebe die Basis zur Fraktur, die Verletzung der Konvexität dagegen hängt naturgemäss zum grossen Teil von der Form und Konsistenz der Fläche ab, auf der sie aufstösst.

In unseren Fällen ist die Schädelbasis in 64,8 % die Konvexität aber bloss bei 35,2 % der Gestürzten vorwiegend beteiligt, und zwar wiegt bei letzteren die offene Konvexitätsfraktur mit $^2/_3$ gegen die subkutane mit $^1/_3$ vor. Eine Menge von Konvexitätsfrakturen, wie insbesondere bei den Verstorbenen autoptisch zu sehen, sind noch begleitet von Fissuren in die Basis, von schweren Impressionen, welche beide Momente für die Schwere des Traumas sprechen. Die Konvexitätsläsion der Gestürzten findet sich mehr an Stirn und vorderer Schädelpartie.

Nicht nur die Schwere der groben Knochenverletzung, sondern auch die intensive Beteiligung der Contenta des Schädels sind von Interesse. Mit wenigen Ausnahmen waren diese Verletzten bewusstlos, wurden schwer comatös hereingebracht, und ihre Prognose ist sehr ernst zu nehmen, denn unter 165 Verstorbenen figurieren 97 Gestürzte, also mehr als die Hälfte.

Ein ganz bedenkliches Kontingent liefern zu diesen vorliegenden Zahlen die Betrunkenen. Der Betrunkene stürzt schwer und plump, mit exquisiter Vorliebe die Treppe hinab, mehr rücklings als vorwärts und bleibt am Fusse derselben bewusstlos, und zwar meist lange und tief bewusstlos liegen. Von 470 Patienten waren 55 sicher im Momente der Verletzung betrunken. Ihre Mortalität war im Vergleich zu den gleichalterigen Leidensgefährten eine grössere, denn von ihnen starben 22, also 40 %, während bloss 60 % in Heilung, und zwar häufig genug in bloss relative Heilung übergingen. 31 % aller Verstorbenen fallen auf Betrunkene. —

Ein besonderes Interesse nehmen die Kinder in Anspruch. Vom früheren Kindesalter (0—10 Jahre) stehen mir 57 Fälle zur

Verfügung. Aetiologisch ist bemerkenswert, dass 42 Verletzungen Folgen von Sturz, meist aus dem Fenster, nicht selten aus höheren Stockwerken waren. Die übrigen verteilen sich auf direkte Schläge, Hufschlag, Getroffenwerden von Steinen und dergl., Ueberfahrenwerden.

Bei den Kindern tritt im allgemeinen gegenüber den Erwachsenen die Basisfraktur wesentlich zurück, wie folgende Zusammenstellung zeigt, aus der zugleich die Mortalität ersichtlich ist:

	geheilt	gestorben	total
Offene Konvexitätsfraktur	25	3	28
Subkutane Konvexitätsfraktur	9	—	9
Basisfraktur	10	2	12
Fraktur von Basis und Konvexität	—	8	8
Mortalität:	44	13	57

Speciell der Sturz der 42 verletzten Kinder hatte folgende Knochenbrüche zur Folge:

	geheilt	gestorben	total
Offene Konvexitätsfraktur	12	4	16
Subkutane Konvexitätsfraktur	9	—	9
Basisfraktur	8	1	9
Fraktur von Basis und Konvexität	—	8	8
Mortalität:	29	13	42

Bei Betrachtung der Bilder der Frakturen der Kinder fällt eine relativ häufige Beteiligung der Nähte auf. Die Knochenfraktur stösst in ihrem Verlauf auf eine Naht und folgt ihr, selbst winklig von ihrer dominanten Richtung abweichend.

Fig. 36.

42. J. M., Mädchen, 2 J. Fall von einer Terrasse auf die Strasse. Zittern in der rechten Hand, halbseitige Rötung des Gesichtes. Crie hydrencephalique. Sehr rasch steigende Temperaturen, sehr rascher Puls. Sugillationen der linken Lider. Blutung aus dem linken Nasenloch und dem Mund. Pupillen reaktionslos. Exitus nach 3 Tagen.

Autopsie: Subkutane Fraktur der Basis und Konvexität. Pia

zerrissen. Leichte Kontusion der rechten Hemisphäre. Supradurale Blutungen der rechten Parietalgegend. (Vgl. Fig. 36, 37, 38.)

Todesursache: Commotio. Wenig Lungenödem.

Fig. 37.

Fig. 38.

43. St. F., 2 J. Sturz aus dem 4. Stock, sofortige Bewusstlosigkeit, Erbrechen. Tiefer Sopor. Puls sehr klein, 160. Sugillationen der rechten

Fig. 39.

Fig. 40.

Augen- und Temporalgegend, sowie der ganzen rechten Kopfseite. Beide Pupillen reaktionslos, linke Pupille weit, rechte eng. Exitus nach 3 Stunden.

Autopsie: Subkutane Fraktur der Konvexität und Basis. Beide Centralwindungen zertrümmert, ebenso der rechte Frontallappen in mässigem Grade. Blutungen über den Stirnlappen. Subdural Blutungen an der Basis. Kleine Blutungen im Kleinhirn. (Vgl. Fig. 39, 40.)

Todesursache: Hirnzertrümmerung.

Oder die Fraktur benützt auf ihrem Wege zwei Nähte, jedoch ohne grössere Dehiscenz.

44. F. A., $1^1/_2$ J. Sturz aus dem Fenster; sofortige Bewusstlosigkeit, tetanische Zuckungen, Erbrechen. Tiefer Sopor. Cheyne-Stokes'sches Atmen. Klonische Zuckungen des ganzen Körpers. Opistotonus. tonische Krämpfe im rechten Arm und linken Bein. Nackenstarre. Exitus nach 21 Stunden mit 37,9° C und 140 Puls, unregelmässig. Sugillationen in der linken Frontal- und Parietalgegend. Blutung aus dem rechten Nasenloch. Rechte Pupille träge. Rechtes Bein gelähmt. Zuckungen im rechten Arm.

Autopsie: Subkutane Fraktur der Basis und Konvexität des auffallend dünnen Schädels mit Depression in der linken Parietalgegend.

Fig. 41. Fig. 42.

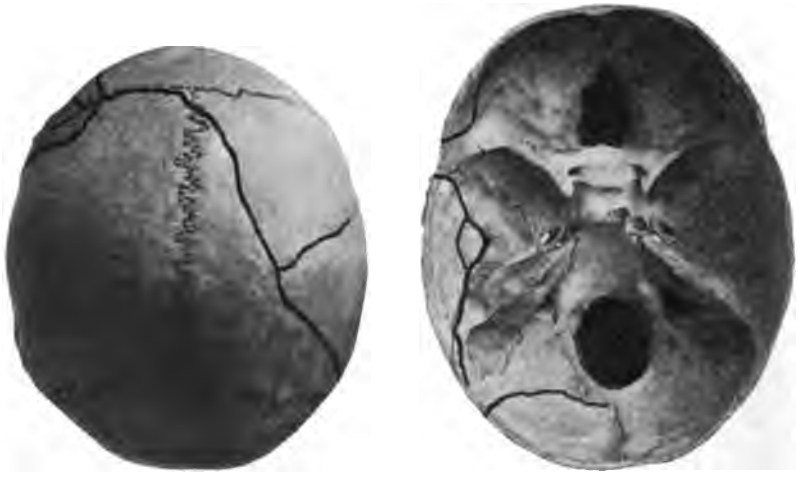

Duralfissur an der Basis, Kontusion des rechten Stirnlappens. Subdurale Blutungen unter dem rechten Stirnlappen und der Fossa Sylvii, 1 cm dick. (Vgl. Fig. 41, 42.)

Todesursache: Gehirnkontusion. In die rechte Lunge aspirierter Mageninhalt, keine Pneumonie.

Die Frakturlinien sind lang, oft vielverzweigt, die Längs- und Schrägfraktur gegenüber der reinen Querfraktur vorherrschend.

Bezüglich Frequenz der Nahtsprengungen ist folgendes zu erwähnen:

Sagittalnaht	1
Lambdanaht	1
Temp.-pariet.-Naht	—
Coronarnaht	3.

Schussverletzungen.

An Schussverletzungen sind unter unserem Material im ganzen 40 zu verzeichnen, also $8\,^1/_2\,^0/_0$. Davon sind $^4/_5$ (32) Conamina suicidii.

Die übrigen 8 Fälle sind Opfer der Unvorsichtigkeit. Zwei davon wurden nicht durch das Projektil, sondern durch das Gewehr selbst, das beim Losgehen des Schusses zersprang, verletzt und zeigen die typischen Verheerungen von mit ähnlich grosser Wucht gegen das Gehirn anspringenden Dingen, wie rotierende Kurbelgriffe, zerspringende Polierscheiben und dergl. Sie gehören deshalb nicht zu den folgenden Betrachtungen.

45. R. L., Landwirt, 53 J. Zerspringen eines alten Gewehres, dabei flog Pat. die Eisenschraube an die Stirn. Nicht bewusstlos. Offene Fraktur des rechten Frontale mit Eröffnung des Sinus frontalis. Hintere Sinuswand intakt. Sugillationen an den rechten Lidern. Hyphaema conj. dext. Blutung aus Mund und Nase. Sensorium frei. Primäre Splitterextraktion. Heilung per secundam.

Bleibender Nachteil bei der Entlassung nach mehr als 1 Monat: Defekt der vorderen rechten Sinuswand. Iritis des rechten Auges.

Fälle mit in den Schädel eingedrungenen Projektilen sind also zu erwähnen:

von Selbstmördern	32,	davon starben		16
von Verunglückten	6,	„	„	4
im Ganzen	38,	„	„	20.

Die Mortalität der eigentlichen Schussverletzungen beträgt also 52,7 $^0/_0$.

Die Auswahl der Gegend des Einschusses bei den Selbstmördern ist in gewissem Sinne eine Modesache, ähnlich wie die Bevorzugung gewisser Substanzen bei Selbstvergiftungen; denn man beobachtet, dass in kürzeren Zeiträumen, wo Selbstmorde sich häufen, eine gewisse Todesart, bei Schussverletzungen eine gewisse Körpergegend und bei Kopfschüssen eine bestimmte Kopfregion vorwiegt; ob

Zeitungsberichte und -Lektüre dabei eine gewisse Rolle spielen, bleibe dahingestellt.

Es interessierte mich daher, die 32 Selbstmörder in dieser Hinsicht zu verfolgen. Von ihnen schossen sich:

in rechte Temporalgegend	16,	wovon	heilten	9,	starben	7
in linke Temporalgegend	2,	„	„	1,	„	1
in Mitte der Stirn	9,	„	„	3,	„	6
in Mund	2,	„	„	1,	„	1
in Mund und rechte Schläfe	1,	„	„	—,	„	1
in linkes Ohr	1,	„	„	1,	„	—
in rechtes Occiput	1,	„	„	1,	„	—
im Ganzen	32,	wovon	heilten	16,	starben	16.

Die genauere Analyse der Wirkungen dieser Schädelschüsse liegt nicht im Rahmen der Arbeit. Es zeigten diese Schussverletzungen, die zum grössten Teil à bout portant abgegeben sind, die charakteristischen Bruchlinien, aus denen sich bei Betrachtung der Bilder die Berstungs- und Biegungslinien erkennen lassen. Daneben kommt noch das andere Moment des hydrodynamischen Druckes (v. Coler und Schjerning) in Betracht, wobei mit Vorliebe die schwächsten Stellen des Schädels brechen, also die Schädelbasis und in ihr vor allem das Dach der Orbita. Stierlin stellte neuerdings, anlässlich eines mitgeteilten Falles einer Schädelschussverletzung, die notwendige Forderung einer hydrodynamischen Druckwirkung zur Erzielung derartiger, isolierter Orbitalfrakturen wieder auf und giebt dabei auch einen Teil der alten Kasuistik wieder. (Longmore: Sektionsbefund des ermordeten Präsidenten Lincoln, Messerer u. A.).

Eine Reihe von Fällen, von denen zwei schon in der Arbeit von A. Heer sich erwähnt finden, illustrieren dieses Vorkommnis.

46. M. A., Schlosser, 19 J. Schuss mit Revolver in die Stirn (Unvorsichtigkeit). Bewusstlos. Pat. blutete aus Nase und Mund, liess Stuhl und Urin unter sich. Rechter Arm und rechtes Bein gelähmt. Hirnausfluss. Temperatur anfangs 36° C. Exitus nach 1 Tag mit 40° C. Puls zwischen 48—128.

Autopsie: Offene Fraktur des rechten Frontale. Einschussöffnung in die Dura nach hinten links. Zertrümmerung hauptsächlich des rechten Frontallappens, weniger des linken. Schusskanal durch Nucleus lentiformis, Fossa Sylvii und Nucleus caudatus. Subdurale Blutungen vorn und in die mittlere Schädelgrube rechts, weniger in den rechten Seitenventrikel. (Vgl. Fig. 43, 44.)

Todesursache: Hirnzertrümmerung. Lungenhypostase.

47. B. P., Schüler, 14 J. Schuss mit Flobert (6 mm) in die Stirn; sofortige Bewusstlosigkeit. Tiefer Sopor, hohes steigendes Fieber. Exitus

Fig. 43.

Fig. 44.

nach 4½ Tagen mit 40,6° C. Puls 92—156. Sugillationen am rechten Augenlid. Protrusio bulbi sin. Hirnausfluss. Blutung aus der Nase.

Fig. 45.

E = Einschuss.

Fig. 46.

E = Einschussöffnung.

Paresen der linken Extremitäten und des linken Facialis. Träge Reaktion der Pupillen. Verband.

Schmerzen in den Augen war das Allgemeinbefinden vom 28. XI. ab dauernd ein gutes, von wo ab auch Apyrexie bestand. Die Wundheilung verlief weiter ganz glatt. — 17. I. Solide Vernarbung, deutliche Hirnpulsation an Stelle des Defektes. Pat. steht auf. Wiederholte Notizen über vortreffliches Allgemeinbefinden. Kein Kopfschmerz mehr, kein Schwindel, nicht einmal besondere Ermüdung. Brüskere Bewegungen verursachen einen momentanen Druck im Kopf. — 27. I. Entlassung. Pulsation noch deutlich, geringe Einziehung der Narbe. Pat. soll eine Schutzkappe über dem Defekt noch lange tragen.

Kontrolluntersuchung (12. I. 02): Pat. schreibt aus Belgien: Ich habe meine Funktionen als Chef der Giessereien in L. sofort wieder aufgenommen, sobald ich nach meiner Abreise von Oerlikon nach Belgien zurückgekehrt war. Ich habe nie Kopfweh, Schwindel oder sonstige Beschwerden gehabt, fühlte mich in meinem normalen Zustand wie vor der Operation. 1891 habe ich während meines Aufenthaltes in Polen Schwindelanfälle verspürt. Ich litt damals an Ohrensausen, wiederholte Untersuchungen durch Specialisten ergaben, dass es ein von der Schädelverletzung unabhängig sein sollender Katarrh gewesen sei. Sofort nach Aussetzen der dagegen verordneten Medikamente hörten die Erscheinungen auf. Was ich Ihnen schon oben erwähnte bezüglich Folgen meiner Verletzung und Operation kann ich Ihnen im Speciellen wiederholen, dass sie auch meinem guten Gedächtnis nichts geschadet haben. Die erwähnte Ohraffektion war überhaupt die einzige Indisposition, an die ich mich seit jener Zeit erinnere. Meine Augen sind mit Rücksicht auf mein Alter sehr gut, auch habe ich nie Unangenehmes in ihnen empfunden. Ueber Ueberbleibsel meiner Schädelverletzung habe ich mich nie beunruhigt. Was Sie mich bezüglich Wein und Bier fragen, ist schwieriger zu beantworten; ich trinke selten Bier oder Wein, höchstens 1 l per Woche. Ich kann Ihnen infolge dessen nicht sagen, was für einen Einfluss diese Getränke auf meinen Kopf haben könnten. Meine Familie hätte wohl schwer Veränderungen an mir beobachten können, da ich selbst ja auch keine bemerkte, mit Ausnahme derjenigen des Alters. Den Beweis, dass ich sehr gesund und noch im Besitze meiner Leistungsfähigkeit bin, trotz meiner 64 Jahre, mögen sie darin erkennen, dass ich neben 20 alles jüngeren Kandidaten gewählt worden bin, um dem Stahl- u. Giessereiwerk in L. vorzustehen. Was ich aus jener Geschichte mitgenommen habe, das ist die Erinnerung an den heimtückischen Ueberfall eines Uebelgesinnten und das dankbare Andenken an die sorgliche Behandlung im Spital von Zürich durch Herrn Prof. Krönlein, dem ich demnächst meine Photographie zu schicken mir erlauben werde, damit er eine Idee bekomme, wie ich jetzt noch gut aussehe etc.

87. E. G., 6 J., Zürich, 1896. Fractura cranii aperta comminutiva.

Am 30. III. wurde Pat. durch einen Pferdehufschlag verletzt und

wurde sofort ohnmächtig ins Spital verbracht, wo sie 1 Tag bewusstlos blieb.

Status: Gut entwickeltes Mädchen, bewusstlos, Temp. etwas erhöht, Puls beschleunigt, regelmässig, innere Organe o. B. In der linken Stirngegend, nahe der Haargrenze, eine klaffende 3 cm lange Quetschwunde, in der Tiefe der frakturierte Knochen. Narkose nicht notwendig. Desinfektion, leichte Dilatation der Wunde: ringförmige Fraktur im Knochen von 5 Frankstückgrösse, mit starker Depression; primäre Splitterextraktion, Elevation. Dura intakt; mässige Blutung. Jodoformgazestreif auf die Dura, einige Nähte. Occlusivverband.'

1. IV. Wiederholtes Erbrechen; noch totale Bewusstlosigkeit. — 3. IV. Status idem. — 7. IV. Das Sensorium hellt sich allmählich auf. — 10. V. Reaktionsloser Wundverlauf. Keine weiteren cerebralen Störungen, seit dem 15. IV. das Sensorium vollkommen frei. Wunde vernarbt. Kein Hirnprolaps. Entlassung.

Kontrolluntersuchung (5. III. 02): Gesund aussehendes Kind. Der Knochendefekt ist noch gut fühlbar, die Ränder sind noch so scharf, wie direkt nach der Verletzung. Hirnpulsation ganz deutlich fühlbar. Keine Druckempfindlichkeit. Das Kind hat nie auffällig viel über Kopfweh, nie über Schwindel geklagt. Es sind nie Lähmungen oder Zuckungen beobachtet worden. Sprachstörungen fehlen ebenfalls. Ohren und Augen intakt. Nach der Aussage der Mutter soll es sich intellektuell sehr gut entwickelt haben; doch war es seit der Verletzung stets auffallend ruhig, apathisch; es „habe kein Gefühl für andere, alles sei ihm gleichgültig", wiederholt die Mutter mehrere Male. Dabei wäre es auch sehr schlafbedürftig, „geradezu krankhaft faul"; im Sommer, wenn es heiss ist, dann sei es kaum zu einem Spaziergang zu bewegen. Das Gedächtnis ist gut. Andere psychische Eigentümlichkeiten sind nicht beobachtet.

Genauere Studien über die Regeneration des Schädelknochens machte auch Berezowski, aufbauend auf Kocher's Theorien und 28 klinischen Beobachtungen kommt er zu dem Schlusse, dass, wo, die Dura intakt blieb, früher oder später vollständige Verknöcherung selbst bei grossen Schädeldefekten eintritt. Aehnliches fand Caminiti bei seinen Versuchen über Knochenregeneration, jedoch weist er das Verdienst der Neubildung nicht so ausschliesslich der unverletzten Dura zu, sondern erwähnt, dass die Regeneration von Dura, Knochenmark und Periost zusammen ausgeht und dass die Dura allein nur sehr wenig fertig bringt. Göz, dessen Studien auch noch in anderer Beziehung wertvoll sind, ist derselben Ansicht, schiebt aber der Diploë die Hauptrolle zu und fand diese Fähigkeit entschieden grösser, als gewöhnlich angenommen wird.

bulbi beiderseits. Gehirnausfluss. Blutung aus dem Sinus longitudinalis in beide Orbitae. Pupillen reaktionslos. Primäre Splitterextraktion.

Autopsie: Offene Fraktur, 2 cm rechts neben der Glabella scharfrandige Schussöffnung, Eröffnung des Sinus frontalis, Fissuren der Basis. Dura mit Einschussöffnung, Schusskanal durch die rechte Hemisphäre mit Hirnzertrümmerung (Nucleus caudatus). Blutung in den 3. Ventrikel, in Pia und Dura. (Vgl. Fig. 52, 53, 54.) Todesursache: Direkte Hirnverletzung.

Fig. 53.

Fig. 54.

E = Einschussöffnung. F = abgefranstes Teil des Projektils. P = Projektil. p = kleines abgeirrtes Projektilstück mit eigenem Schusskanal.

Auffallend ist bei Vergleichung der Bilder, dass die Depression meist ausgesprochener ist, je näher sie der Einschussöffnung gelegen, und man kann beobachten, wie die Biegungsfraktur in der nächsten Umgebung der Einschussöffnung in die durch die hydrodynamische Wirkung verursachten Depressionsfrakturen übergehen. So in Fall 20, wo sich daneben noch ganz isolierte hydrodynamische Druckerscheinungen an den eingedrückten dünnsten Stellen des Orbitaldaches zeigen. Von Belang für die viel diskutierten isolierten Orbitaldachfrakturen scheint nach der Ansicht von Herrn Prof. Krönlein die konvex in das Cavum cranii vorspringende Orbitalplatte zu sein, keine andere Stelle der Schädelbasis hat diese Eigentümlichkeit.

Als schwache Stelle imponiert ferner die Lamina cribrosa, welche in Fall 1 zur Hälfte eingedrückt ist.

Inwiefern der thatsächliche Schusskanal im Gehirn mit seiner

Axe von der ihm durch den Lauf der Waffe gegebenen Richtung abweicht, lässt sich in keinem Falle genau angeben. Im grossen Ganzen wird die Ablenkung, ähnlich dem Sinne der Ablenkung der Lichtstrahlen durch ein brechendes Medium, keine allzugrosse sein.

Die meisten Schusskanäle der Selbstmörder verlaufen nahe der Basis, meist von unten her verschieden steil gegen die Konvexität aufsteigend. Dies lässt erwarten, dass die Kugel auf ihrem Wege ab und zu an einer der vielen Protuberanzen der Basis anstossen muss, und wenn man darauf hin die Fälle genauer untersucht, ist man erstaunt, wie häufig dies vorkommt und insbesondere welche Wirkung es auf die Kugel selbst hat. In Fall 49 tritt die Kugel durch die rechte Squama temporalis ein, perforiert den rechten Schläfenlappen, stösst auf den Proc. clinoid. ant. des rechten kleinen Keilbeinflügels und sprengt ihn ab. Damit ist ihre Wucht erschöpft und sie bleibt liegen.

Fig. 55. Fig. 56.

E = Einschuss. K = Kugel. Sp. = Abgesprengter Splitter.

51. K. G., Schuster, 30 J. Con. suicid. (Revolver?). Bewusstlos. Sugillationen über der rechten Temporalgegend und an den Lidern rechts. Rechte Pupille reaktionslos. Vom 5. Tage ab lässt Pat. Stuhl und Urin unter sich. Pat. negiert die That, ist sehr unruhig, mürrisch, verworren; reisst den Verband ab. Fiebert unregelmässig. Puls 64—100. Exitus nach 6 Tagen mit 41,0° C., Puls 140.

Autopsie: Offene Fraktur der rechten Squama temporalis. Dura und Pia durchschossen und an der Sella turcica zerfetzt. Einschuss in den rechten Schläfenlappen. Blutung aus den Gefässen der Basis, auch

in die Seitenventrikel. Piale Blutung. (Vgl. Fig. 55, 56). Todesursache: Hirnzertrümmerung.

In Fall 19 tritt sie von der Stirn her ein, reisst im Vorbeigehen ein Stück desselben Processus ab. (Vgl. Fall 19 S. 208.)

In Fall 52 sind die Verhältnisse ähnlich wie im vorletzten, doch verfolgt die Kugel ihren Weg mit grösserer Energie, sprengt an dem kleinen rechten Keilbeinflügel einige Splitter ab und bohrt sich weiter in den linken Stirnlappen, wo sie stecken bleibt. In den begleitenden Fissuren macht sich die hydrodynamische Wirkung geltend.

52. D. A., Schreiner, 33 J. Con. suicid. mit 7 mm Revolver. Bewusstlos. Tiefster Sopor. Puls rasch, klein. Pupillen reaktionslos. Exitus nach 6 Stunden.

Fig. 57.

D = Deprimiertes Knochenstück. K = Kugel. E = Einschuss im Temporalis. Sp. = in den Schusskanal mitgerissene Knochensplitter.

Autopsie: Offene Fraktur des rechten Temporale. Dura durchschossen. Meningea media rechts durchschossen. Schusskanal im rechten und l. Ventrikel und im Balken. Zertrümmerung der 1. Schläfenwindung rechts. Knochensplitter im Schusskanal, 7 cm tief. Kugel im linken Vorderhorn. Zertrümmerung der l. Schläfenwindung. Supradurale und subdurale Blutungen. Blutung in die Seitenventrikel. (Vgl. Fig. 57.) Todesursache: Gehirnzertrümmerung.

Ist ihre Wucht durch derartige sich ihr in den Weg setzende Hindernisse nicht erschöpft, so fährt die Kugel durch das ganze Gehirn hindurch, im besten Falle auf der gegenüber liegenden Schädelpartie in typisch grösserer Ausschussöffnung hinausfahrend. Noch lebend kamen 2 derartige Fälle zur Aufnahme (Fall 47 S. 227).

53. D. M., Schlosser, 23. J. Con. suicid. Schuss mit Ordonnanzgewehr, 7,5 mm. Bewusstlos. Somnolent. Schusskanal vom rechten Augenlid zur rechten Parietalgegend. Hirnausfluss. Lähmung des l. Armes und linken Beines, mit Zuckungen im l. Arm. Pat. lässt Stuhl und Urin unter sich. Primäre Splitterextraktion. Exitus nach 10 Stunden mit 39,0° C. und 160 Puls.

Autopsie: Offene Fraktur des r. Frontale und r. Parietale. Ausgedehnte Zerreissungen der Dura, 14 cm lang. Rechter Stirnlappen vollständig zertrümmert. Vordere Hälfte der rechten Hemisphäre und rechte Centralganglien zertrümmert. Wenig piale und durale Blutung. (Vgl. Fig. 58.) Todesursache: Hirnzertrümmerung.

Fig. 58.

Berstungsfrakturlinie, von der gesplitterten Einschussöffnung an der Orbita herkommend.

A = Ausschuss. Tabula ext. hier ausgedehnter gesplittert als Tabula int.

Fig. 59.

E = Einschuss. P = abgeplattetes Projektil.

Häufiger aber bleibt die Kugel an der gegenüberliegenden Schädelinnenfläche gestaucht liegen, so in Fall 46 (S. 226), 48 (S. 228) und:

54. N., Student, 22 J. Con. suicid. Schuss mit Revolver (7 mm) in die r. Schläfengegend. Bewusstlos. Collaps. Puls unregelmässig, 40. Rechter Arm und rechtes Bein paretisch. Exitus nach 1 Tag.

Autopsie: Offener Lochschuss im r. Temporale. Dura durchschossen, und ebenso beide Hemisphären. Rechts subdurale Blutung. Abgeplattetes Projektil. (Vgl. Fig. 59). Todesursache: Hirnzertrümmerung.

Einige Male aber bleibt es nicht dabei bewenden. Krönlein hat neuerdings im Handbuch der praktischen Chirurgie von einem Abprallen der Kugel an der Innenseite berichtet. Diese Erscheinung zeigte sich beim Durchsuchen der Sektionsprotokolle, die mit wenigen Ausnahmen stets Zeichnungen der Frakturlinien, bei den Schussverletzungen auch des Verlaufes der Hirnschusskanäle enthalten, noch mehrere Male. In dem von Krönlein erwähnten, auch unter unserem Material figurierenden Fall machte die Kugel, an der In-

nenfläche abprallend, eine ganz deutliche Bleimarke, die noch an dem vor mir liegenden Schädeldach zu erkennen ist, und ging in abgelenkter Richtung, nach physikalischem Gesetz des reflektierten Strahls — Ausfallswinkel gleich Einfallswinkel — im Gehirn weiter und blieb darin stecken. Aehnliche Fälle sind 19 (S. 208), 49 (S. 228), 50 (S. 229).

Fall 55 (Fig. 60) zeigt dieses Ricochettieren 2mal hintereinander: Die Kugel tritt in der rechten Temporalgegend ein, sprengt den Rand des kleinen Keilbeinflügels rechts ab, prallt an einem Höcker des rechten Orbitaldaches ab, dasselbe etwas eindrückend, fährt in abgelenkter Richtung an die Vitrea des linken Frontale hinüber, setzt, auch hier abprallend, eine kleine lokalisierte Impression und wird in die Hirnmasse des linken Hirnlappens zurückgeworfen, wo sie schön pilzförmig abgeplattet liegen bleibt. Abgesehen von der Bleimarke und der Impression, wird der von der Kugel durchlaufene Weg in diesem Falle zweifellos durch den im Gehirn konstatierten Schusskanal und das in seinem Ende liegende Geschoss gekennzeichnet.

55. B., Photograph, 35 J. Con. suicid. mit Revolver (7 mm) in die rechte Schläfe. Sensorium frei. Kein Erbrechen. Nach der Aufnahme Erbrechen. Rasch auftretender Sopor. Pat. machte bei der Aufnahme noch richtige Angaben. Protrusio bulbi dext. Tonische Krämpfe in den Extremitäten. Exitus nach 10 Stunden mit 40,0° C. Puls unregelmässig, 60.

Fig. 60.

Schusskanal. E = Einschuss. D = Defekt im Keilbein. F = Fissur im Orbit.-Dach. J = Impression. P = deformiertes Projektil.

Autopsie: Einschussöffnung am rechten Temporale. Geringe Schädelbasisverletzung. Dura durchschossen. Subdurale und piale Blutungen der Basis. (Vgl. Fig. 60). Todesursache: Gehirnzertrümmerung.

Häufig reisst das Geschoss verschiedene Fremdkörper, meist Knochensplitter, von der Einschussöffnung mit, oft weit in den Schusskanal hinein. Eine auffallend häufige Erscheinung ist die, dass ein abgefranstes Stück der Kugel — an den vor mir liegenden aufgehobenen Projektilen immer der abgefranste hintere Teil,

der, weil die Kugel meist hinten eine mehr oder minder tiefe Delle hat, einen kleinen Ring oder das Segment eines solchen darstellt — an der Einschussöffnung oder im Anfang des Schusskanals zu finden ist. Zudem haben diese Ringe fast immer einen etwas grösseren Radius als das Kaliber der zugehörigen Kugel, sind also gedehnt. Hypothesen über diese Ausweitung des hintern hohlen Endes einer bleiweichen Spitzkugel durch die Pulvergase und Abscherung dieser ausgeweiteten hintersten Kugelteile an dem engern harten Knochenschusskanal gehören nicht mehr in den Rahmen der Arbeit, die sich mehr mit dem Schicksal der Verletzten abgeben soll.

Die schon von Stromeyer erwähnte Deformation der Bleikugel, die er als „reitendes Geschoss" bezeichnet, findet einen Anklang in obigem Fall 50, wo ein Stück der Kugel, offenbar auf einer Knochenkante der Einschussöffnung abgeschert, in ganz anderer Richtung in das Gehirn tief eindringt, sich einen durch die Sektion nachgewiesenen Kanal in der Hirnmasse bildend. Ich bezeichnete es als aberriertes Projektilfragment.

Von den 20 an Schussverletzungen Verstorbenen gingen 14 an direkter Hirnzertrümmerung im Durchschnitt nach 4 Stunden zu Grunde. An Hirnzertrümmerung kombiniert mit Ventrikelblutung starb einer nach 2 Stunden; an Hirnzertrümmerung und beginnender Meningitis 2 nach 48—120 Stunden. Eine reine Meningitis tarda raffte einen Fall nach 40 Tagen hin. Ein Exitus trat 2 Monate nach penetrierender Hirnschussverletzung auf infolge Hirnabscess.

Die Verletzungsfrequenz der einzelnen Schädelregionen betreffend siehe vorige Tabelle. Ihr anzureihen sind noch die Schüsse in die Orbita, die insofern Schädelverletzungen im engeren Sinne doch sind, als sie durch Zersplitterung des Orbitaldaches das Cavum cranii eröffnen können. Dahin gehören folgende Fälle:

56. Sch. R., Wirt, 41 J. Con. suicidii. Schuss mit einem Revolver in die rechte Schläfe. Nicht bewusstlos. Offene Fraktur des rechten Temporale, Frakturen im Bereich der Orbitae. Sugillation der Lider. Hyphaema conjunct. beiderseits. Protrusio beider Bulbi. Blutung aus Ohren, Nase und Mund. Pupillen weit, links reaktionslos. Vollständige Amaurose beiderseits. Links ausgedehnte Netzhautblutung mit Netzhautablösung. Schusskanal geht schräg von hinten oben nach vorn unten, also sehr wahrscheinlich das Cavum cranii nicht eröffnend, in die obere Partie der rechten Orbita, etwas tiefer in die linke Orbita, dürfte also wohl neben anderen Basisfissuren eine Splitterung des rechten Orbitaldaches bewirkt, mit bedeutender Blutung in die Orbita selbst und in die

l. Orbita eintretend, den Opticus durchschossen haben. Starke Schmerzen diffus im ganzen Kopf und in beiden Augenhöhlen.

Bleibender Nachteil bei der Entlassung nach 1 Monat: Beiderseitige Blindheit.

57. H. F., Zimmermann, 60 J. Con. suicidii. Schuss mit Revolver in die rechte Schläfe, nicht bewusstlos. Sofortige Erblindung des rechten Auges, Sugillation der Lider, Protrusio des rechten Bulbus, Hyphaema conjunctivae rechts. Ophth.: Blutung in die Retina, Iritis. Starke Blutung aus der Nase. Starker Schwindel, leicht deliriöser Zustand. Der Schusskanal führt gegen die rechte Orbita. Kein Ausschuss. Kugel nicht extrahiert.

Bleibender Nachteil bei der Entlassung nach 3 Monaten: Phthisis bulbi, Amaurosis dextr.

58. K. G., Bahnarbeiter, 32 J. Con. suicidii. Schuss in die rechte Schläfe. Sofortige Erblindung beiderseits. Rechts ist der Opticus durchschossen, links der Bulbus. Der Schusskanal geht durch beide Orbitae. Kugel nicht extrahiert. Ausgedehnte Sugillation der rechten Schläfengegend, Infiltration der Lider, Hyphaema conjunct. rechts, Blutung in die Excavatio optici rechts. Rechts Pupille reaktionslos. Sensorium frei.

Bleibender Nachteil bei der Entlassung nach 1/2 Monat: Beidseitige Blindheit.

59. B. J., Küfer, 21 J. Vulnus sclopetarium reg. tempor. dextr. Amaurosis oculi utriusque. Conam. suicid.

In der Nacht des 26. X. 94 schoss sich Pat. (wahrscheinlich in berauschtem (?) Zustande) mit einem Revolver in den Kopf und stürzte bewusstlos zu Boden. Nach Hause und zu Bett gebracht, kam er wieder zur Besinnung und war von dieser Zeit an vollständig blind.

Status (27. X.): Grosser Mann, Sensorium frei. Puls 72, Temp. 36,7. In beiden Nasenlöchern Blut. Mehrmaliges Erbrechen. Innere Organe o. B. Keine Lähmungen. Auf der rechten Schläfenseite in der Höhe der Margo supraorbit., 3 cm hinter dem Augenwinkel eine rundliche Einschussöffnung mit verbrannten Rändern, Augenlider beiderseits stark sugilliert. Der rechte Bulbus liegt vollständig vor den Augenlidern, Vorderkammer mit Blut gefüllt. Conjunctiva bulbi des linken Auges zeigt hochgradige Chemosis, Cornea glatt, Pupille weit, reaktionslos. Vollständige Blindheit beiderseits. — Abtragung des luxierten Bulbus, Drainage des Conjunctivalsackes, Verband.

3. XI. Fieberloser Verlauf. Pat. ist abends sehr unruhig und oft verwirrt. Im linken Auge ausgedehnte Glaskörperblutung. — 27. XI. Wunden verheilt. Pat. klagt über starken Druckschmerz oberhalb des Margo supraorbit. links. — 29. XI. Pat. steht auf. Mehr Kopfweh als vorher. — 14. XII. Entlassung. Immer noch Kopfweh.

2. Spitalaufenthalt 20. IV.—25. V. 95. Nach seiner Entlas-

sung fühlte sich Pat. einige Zeit ziemlich wohl. Nach 1/4 Jahr stellten sich in der linken Stirne zerrende, anfallsweise auftretende Schmerzen ein. Ferner klagt Pat. über häufiges Schwindelgefühl, sodass er oft nicht wisse, wo er sei und wobei er allerlei Figuren und Ringe zu sehen glaube.

Status: Schmerzen in der linken Stirne sind ziemlich auf das Gebiet des N. supraorbitalis beschränkt. Projektil nirgends nachweisbar. Pat. wird der Blindenanstalt überwiesen.

Kontroluntersuchung 20. X. 01. Pat., der vollkommen blind, kommt mit dem Pfarrer seiner Gemeinde. Pat. sieht ordentlich und ziemlich gesund aus, hat einen Blindenberuf (Rohrflechten) erlernt. Er erzählt, dass die neuralgischen Schmerzen in der linken Stirn sich allmählich von selbst verloren, doch sei das Schwindelgefühl, das schon beim ersten Spitalaufenthalt aufgetreten, nicht verschwunden und bestehe mit fast gleicher Intensität fort. Bei ruhiger Arbeit im Zimmer kommt es vor, dass Pat. plötzlich nicht mehr weiss, wo er ist; wenn er sich etwas mehr anstrengt als gewöhnlich, bekommt er einen „Druck im Kopf". Letzteres zeigt sich auch, wenn er länger an der Sonne ist. Krämpfe oder dergl. haben sich nie gezeigt. Den Wein verträgt er nicht. Wenn er nur ein Glas trinkt, bekommt er Schwindel. Im Charakter des Pat. soll sich nach Aussage seines Begleiters, der ihn gut kennt, nichts Auffälliges verändert haben. — Aus der rechten Orbita wenig Sekretion. Narbe in der rechten Temporalgegend verbreitert, dem Knochen nicht adhärent. Trübung der Linse am linken Auge, vollständige Blindheit.

60. W. E., Kaufmann, 29 J. Vulnus sclopetarium capitis Exenteratio bulbi.

Am 4. X. 86 10h a. m. schoss sich Pat. in selbstmörderischer Absicht eine Revolverkugel (9 mm Kal.) in den Kopf, die Mündung direkt auf die rechte Schläfe ansetzend. Pat. stürzte auf den Rücken, ohne aber das Bewusstsein zu verlieren. Gegen Abend Kopfweh und wiederholtes Erbrechen von Blut und Speisen, das auch noch am zweiten Tage bestand. Der Arzt, der die Wunde am 4. X. antiseptisch verbunden, dirigierte ihn am 7. X. ins Spital.

Status: Pat. kann noch gehen, ist ziemlich anämisch, sonst kräftig. Puls 80, Temp. 37,2; Sensorium frei. Klage über mässige Kopfschmerzen, namentlich in der Stirn. In der rechten Regio tempor., 1 1/2 cm hinter dem äussern Orbitalrande, eine rundliche Wunde von ca. 2 cm Durchmesser, Umgebung infiltriert. Darunter ein entsprechender Knochendefekt des Proc. sphenoid., des Stirnbeins und des grossen Keilbeinflügels, durch den man mit dem Finger von hinten in die Orbita und durch die mehrfach frakturierte untere Wand derselben in das Centrum Highmori, weiter durch den frakturierten hinteren Teil des Nasengerüstes unter die linke Orbita kommt. Beide rechte Augenlider sind blutig suffundiert, der untere Rand des oberen zeigt neben dem innern und äussern Augenwinkel einen ca. 3 mm tiefen Einriss. Beide Lider sind schlaff eingesunken,

der Bulbus fehlt. Entfernung einiger mobiler Splitter der Orbita. Linkes oberes Augenlid stark sugilliert, ausgedehntes Hyphaema. Lid- und Bulbusbewegungen frei. Pupille mittelweit, etwas träge reagierend auf Licht und Akkommodation. Sehvermögen herabgesetzt auf Fingerzählen in 1 m. Pat. hat angeblich Flimmern vor den Augen und es erscheint ihm alles weiss. In der linken Regio zygomatica, $3^1/_2$ cm vom äussern Augenwinkel entfernt, eine senkrechte, 3 cm lange Ausschussöffnung mit zerfetzten Rändern. Keinerlei Lähmungserscheinungen, kein Schwindelgefühl. Uebrige Organe o. B.

Drainrohr durch die Einschussöffnung. Antiseptische Verbände. In den ersten Tagen Temperaturerhöhungen bis 39° bei Puls von 56. Sensorium frei. Kopfschmerzen. Vom 19. X. ab Temperaturen normal, Puls allmählich frequenter.

1. XI. Linkes Auge: Noch Sugillation im temporalen Scleraldreieck, Cornea, Iris, Linse, Glaskörper, Sehnerv normal. Eine kleine streifige Blutung am Rande des letztern ist resorbiert. Eine Blutung in der Maculagegend der Retina, die früher in der Grösse von ca. $^1/_4$ Papille vorhanden, hat unregelmässiger Lockerung des Pigmentes Platz gemacht. Jetzt vorhandene Sehschärfe $^2/_{30}$. — 10. XII. Ein- und Ausschussöffnungen vernarbt. Pat. soll eine Prothese bekommen, sobald die Wunde in der Orbita ausgranuliert ist. Ambulante Behandlung. — Kontrolluntersuchung (21. VIII. 01): Einschuss mit trichterförmig eingezogener Narbe von ca. 3 cm Durchmesser bedeckt, unter der man den Knochendefekt fühlt. Schlecht sitzende Prothese in der rechten Orbita. Keine Lähmungen. Das Sehvermögen hat sich am linken Auge erheblich gebessert. Ohren gut. Pat. hat kein Kopfweh, keinerlei Beschwerden sonst. Pat. ist abstinent geworden, da er den Alkohol absolut nicht mehr vertragen konnte, macht einen geordneten und anständigen Eindruck.

61. S. H., Commis, 21 J., Zürich. Vulnus sclopetarium capitis.

In selbstmörderischer Absicht schoss sich am 3. I. 99 abends 11 h der bisher gesunde Mann mit einem Revolver (7 mm Kal.) im Freien gegen die rechte Schläfe. Er stürzte zu Boden und blieb bis morgens gegen 6 h bewusstlos liegen. Langsam konnte er sich erheben und schleppte sich ca. 500 Schritte nach seiner Wohnung. Leichte Blutung aus der Nase. Er verfiel zu Hause bald in etwas unruhigen Schlaf und ging erst mittags 1 h zum Arzt, von dem er sofort ins Spital dirigiert wurde. Einmal Erbrechen am Morgen beim Erwachen aus der Bewusstlosigkeit.

Status: Grosser, gut genährter, kräftiger Mann. Sensorium vollständig frei. Puls regelmässig, 64, kräftig, Temp. 37,7. Keine Lähmungserscheinungen. In der rechten Temporalgegend, in der Höhe des Margo-supraorbitalis die Einschussöffnung, mit Pulver verbrannt. Aus der Oeffnung Ausfluss von etwas blutig-seröser Flüssigkeit. Die aseptisch

eingeführte Sonde geht durch das Schädeldach, zeigt deutlich Pulsbewegungen und lässt sich mit Leichtigkeit in ihrer ganzen Länge (12 cm) in die Gegend des linken Oberkiefers vorschieben. Letztere ist etwas geschwollen und druckempfindlich. Es besteht eine 5 mm betragende Protrusion des rechten Bulbus, rechte Pupille weiter als linke, schlechter reagierend. Hyphaema aussen unten. Brechende Medien des Auges klar. Fundus: Papille blass, ziemlich ausgedehnte Blutungen in der Retina. Fingerzählen auf 1 m Distanz, keine Doppelbilder. Der in den Mund eingeführte Finger konstatiert links, etwa in der Höhe des 1. Molarzahns auf der Umschlagstelle der Schleimhaut vom Alveolarfortsatz auf die Wange eine als das Projektil anzusprechende harte Resistenz. Sterile Gaze auf die Wunde, Heftpflasterverband.

10. I. Völliges Wohlbefinden. Wunde reaktionslos. — 16. I. Das auch durch das Röntgenbild an erwähnter Stelle nachgewiesene Projektil wird unter Cocainanästhesie excidiert. Sehschärfe des rechten Auges nimmt bedeutend zu. Fingerzählen auf 2 m Distanz. — 22. I. Einschussöffnung solide vernarbt. Pat. steht auf. — 3. II. Entlassung, rechter Bulbus noch eine Spur nach oben abgelenkt, starke Beschränkung der Auf- und Abwärtsbewegungen. Nach aussen von der Papille ist ein ca. 4 D langer Bezirk von grau-weisser Färbung, zackig begrenzt mit feiner Sprenkelung. Macula darin nicht mehr zu finden. Die umgebende Netzhaut zeigt, zumal nach oben und unten innen, eine fein radiäre Streifung, als ob sie durch die Narbe herangezogen und gefältelt würde. Doppelbilder, einer komplicierten Lähmung entsprechend. Links alles normal.

Kontrolluntersuchung (23. X. 01): Pat. sieht gut aus. Es lassen sich keinerlei Hirnerscheinungen oder dgl. eruieren. Die ophthalmologische Untersuchung ergab: Rechtes Auge offenbar etwas zurückgesunken; wenn man beide Augen zusammen betrachtet, scheint das rechte Auge das normale zu sein, während das linke etwas vorsteht und beim Blick gerade aus etwas nach oben abgelenkt ist. Beweglichkeit beider Augen vollständig gut; das rechte Auge nimmt auch an der Konvergenz teil, nur bei stärkster Annäherung des fixierten Fingers tritt rechts eine leichte Insufficienz der Konvergenz ein. Beide Augen sind reizlos, Medien klar. Die rechte Pupille erscheint eine Spur weiter als die linke, zeigt auf Lichteinfall entweder gar keine oder perverse Reaktion — bei längerem Lichteinfall erweitert sie sich —, dagegen reagiert sie sehr gut konsensuell. Die linke Pupille reagiert vollständig gut. Ophth. B.: Atrophie der Papille und ausgedehnte Retinitis proliferans nach aussen von der Papille. Die Figur entspricht noch ziemlich derjenigen vom 3. II. 99, nur ist der grauweisse Bezirk jetzt reichlich dunkel pigmentiert. Visus R.: Finger in 60 cm (excentrisch temporal). L.: $(^6/_6) + 0{,}75\ ^6/_6$. Pat. giebt keine Doppelbilder mehr an.

In 3 von 6 Fällen erfolgte vollständige Erblindung beider Augen, in den übrigen 3 Fällen ging das r. Auge infolge Schusses in die r. Schläfe verloren.

2mal wurde durch den hydrodynamischen Druck der Kugel in der Orbita, bezw. dem retrobulbaren Raum der Bulbus direkt herausgeschleudert — Exenteratio bulbi —, wobei einmal das Auge vollkommen luxiert noch am Sehnerven hing. — Aus dem opthalmoskopischen Befund zu schliessen, durchtrennte in einem weiteren Falle die Kugel sehr wahrscheinlich den einen Sehnerven, während auf der anderen Seite Druck eines Extravasates in oder um den Nerven eine Optikusatrophie und damit beidseitige Blindheit zur Folge hatte. —

5mal wurde die Kugel primär, 1mal sekundär extrahiert, 6 Fälle wurden mit im Gehirn eingeheilten Kugeln entlassen.

Einen höchst interessanten Sektionsbefund in Bezug auf Schusskanal, Prognose einer „eingeheilten" Kugel, und auf berechtigte Vorsicht bei Empfehlung einer sekundären Kugelextraktion giebt Fall 21 (S. 209, Fig. 14, 15). Es ist ein Ricochetschuss. In gerader Richtung durchbohrt das kleine kugelige Geschoss die linke Hemisphäre, in der Mitte etwas an Dicke zu-, dann rasch wieder abnehmend. Am gegenüberliegenden Knochen angekommen, prallt sie ab und führt mit dem dem Einfallswinkel gleichen Ausfallswinkel von der ursprünglichen Richtung abgelenkt, in den Occipitallappen. Das Geschoss hatte das Kaliber von 6 mm, war ursprünglich kugelig, ein Pol, wahrscheinlich der vordere, ist stark abgeplattet, hat einen Durchmesser von nahezu 8mm. Am Aequator findet sich eine 2 mm tiefe Kerbe, wie wenn man mit einem Keil das Geschoss hätte spalten wollen. Durch die krummlinigen Rinnen, die das Projektil aufweist, ist es noch in einer andern Hinsicht bemerkenswert, wie weiter unten ausgeführt wird.

Altermatt erwähnt 5 Fälle von eingeheilten Projektilen, die auch wieder unter meinen Zahlen figurieren. Die Beobachtungsdauer erstreckte sich auf 2—5 Jahre.

Bergmann macht in seiner Lehre von den Kopfverletzungen über die Ausheilung von perforierenden Schädelschüssen und die Einbettung von Kugeln innerhalb des Gehirns darauf aufmerksam, dass in früherer Zeit dieses Vorkommnis für sehr häufig angesehen, ja mit solcher Zuversicht geglaubt worden sei, dass man sogar fühlbare, dicht unter der Frakturstelle gelegene Kugeln nicht zu extrahieren versuchte, sondern in der Erwartung einer unschädlichen Einkapselung liegen liess. v. Bruns hat die betreffenden Angaben kritisiert

und kam zu dem Schlusse, dass eine dauernde Heilung eines Verletzten, dem das Projektil im Gehirn blieb, zu den grössten Ausnahmen gehört und dass wohl noch kein Patient am Leben geblieben ist, bei dem eine Kugel den Kopf in einem seiner grösseren Durchmesser durchdrungen hatte. Im weiteren führt er aus, dass die Angaben von Perforation von einer Schläfengegend zur andern, besonders da, wo der Fall mit Blindheit endigte, nicht auf Gehirnverletzung zu beziehen sind, sondern auf einen Schusskanal, der unter oder vor den mittleren Schädelgruben beide Augen- oder Nasenhöhlen durchsetzt. Bei genauer Analyse meiner Fälle fand ich auch einige solche und habe sie deshalb streng ausgeschieden.

Dagegen stehen mir 6 Fälle von Hirnschüssen zur Verfügung, bei denen bezüglich der Sicherheit, dass das Projektil ins Gehirn eingedrungen und dort eingeheilt ist, wohl kein Zweifel möglich ist, einesteils wegen der Lokalisation der Einschussöffnung und dem Wundbefund, andernteils wegen der aufgenommenen Röntgenbilder.

62. H. A., 25 J., Schmied, Thalweil. Penetrierende Schusswunde der Stirn. Heilung.

Am 27. IV. 96 schoss sich der lebensüberdrüssige Mann mit einem Revolver (7 mm Kal.) in die Stirn. Keine psychopathische Belastung. Er war nicht bewusstlos. Einschussöffnung 3 cm über der Nasenwurzel etwas rechts von der Glabella. Mit der antiseptischen Sonde gelangt man durch vordere und hintere Sinuswand 5—6 cm tief in eine weichelastische Masse, ohne aber auf einen harten Gegenstand zu stossen. Pat. ist bei freiem Sensorium, aber sehr mürrisch, giebt nur lakonische Antworten. Anfänglich starke Kopfschmerzen, keine psychischen Veränderungen. Entlassung mit eingeheiltem Projektil am 9. VI. 96 ohne abnorme cerebrale Erscheinungen.

63. A. J., Knecht, 21 J., Rüschlikon, 1890. Offene Splitterfraktur der rechten Occipito-Temporalgegend nach Schussverletzung.

Con. suicidii. Revolverschuss (9 mm) hinter das rechte Ohr. Pat. war im Momente des Schusses bloss schwindlig, ging nach der Verletzung noch eine grosse Strecke zu Fuss. Erbrechen, leichtes Fieber am zweiten Tage, linke Pupille weiter als die rechte, träge reagierend. Lähmung des rechten Facialis, ataktische Bewegungen im linken Arm mit Parese der Fingerflexoren. Deutliche Störungen der Sensibilität im linken Arm, besonders linker Hand. Hypästhesie mit sehr schlechter Lokalisation der Reize. Am 3. Tage Zuckungen in den linken Extremitäten. Kopfschmerz. Die Blosslegung des Wundgebietes ergab eine Einschussöffnung mit Splitterung, genau in der Höhe der rechten Ohröffnung, dicht hinter dem Ansatz der Ohrmuschel. Dura zerfetzt, Hirnausfluss. Nach Extrak-

tion der Splitter aus der zertrümmerten Hirnmasse (Kleinhirn?) fand sich das Geschoss nicht, dagegen im oberen Wundwinkel ein ganz platt gedrücktes, vielleicht 1/3 des Projektils darstellendes Bleistückchen. — In 2 Monaten heilte die Wunde, besserten sich motorische und sensible Störungen bis auf undeutliche Reste und Pat. wurde geheilt entlassen.

64. S. Ch., 24 J., Modistin, Zürich, 1898. Penetrierender Schädelschuss in linker Temporalgegend. Heilung. (Projektil eingeheilt.)

Con. suicidii. Revolverschuss (3,5 mm Kal.) in die linke Schläfe. Nicht bewusstlos, kein Erbrechen, keine Sehstörungen, dagegen starke Kopfschmerzen und „Getöse" in der linken Kopfhälfte; Puls 46. — Einschuss in der linken Temporalgegend, 3 cm hinter dem äusseren Augenwinkel, ca. 2 cm über der von Margo supra-orbitalis zum äussern Gehörgang gezogenen Linie. Schusskanal im Knochen deutlich fühlbar. Eine Röntgenaufnahme zeigt 11 Tage nach der Verletzung das Projektil ganz deutlich in cavo cranii, etwas über dem Boden der linken Orbita, in den Basalmassen der Spitze des linken Stirnhirns. — Ophthalmoskopische Untersuchung ergiebt nichts Pathologisches. Reaktionslose Heilung. Keine psychischen Veränderungen. Entlassung nach 1 Monat.

65. W. G., 6 1/2 J., Zürich, 1889. Penetrierender Schädelschuss. Heilung. (Projektil eingeheilt.)

Eltern gesund, Vater früher Neurastheniker, 5 Geschwister gesund, eines davon schwachsinnig. Am 29. VII. 89 erhielt Pat. aus einer Entfernung von 1 1/2 m einen Flobertschuss gegen die rechte Schädelseite. (Kal. 6 mm). Nicht bewusstlos, sofort totale Lähmung auf der linken Seite, sehr starke Kopfschmerzen.

Status: Gut entwickeltes Kind. Sensorium frei. Puls regelmässig, 108—112. Keine Facialislähmung. Vollständige Lähmung von linkem Arm und Bein. In der Gegend des rechten Tuber parietale eine kreisrunde Wunde. Mehrmaliges Erbrechen. — Dilatation in Chloroformnarkose: Kreisrunde Lücke im Knochen, 6 mm Durchmesser. Keine Fissuren. Pulsierendes Bluten aus der Schädelwunde. Erweiterung der Knochenwunde mit dem Meissel. Man findet eine ziemlich ausgedehnte Splitterung der Tabula interna. Alles Mobile wird entfernt. Mit der Sonde findet man nun eine Oeffnung in der Dura und gelangt in einen Schusskanal, welcher etwas von vorn nach hinten, nicht senkrecht in die Schädelhöhle führt; zugleich aber weist man mit der Sonde weitere Splitter der Tabula interna nach, welche im Cortex cerebri stecken und extrahiert werden. Kugel nicht zu fühlen.

31. VII. Puls 38,0. Pat. ist schläfrig, erbrach 6mal, warf sich unruhig im Bett umher und klagte über lebhafte Träume. Der Arm noch vollkommen gelähmt, das Bein kann flektiert und extendiert werden. — 1. VIII. Wieder unruhig in der Nacht, lebhafte Träume, kein Erbrechen mehr. — 6. VIII. Pat. kann seit gestern die obere und untere Extremi-

tät ziemlich rasch von der Unterlage erheben und macht auch kräftige Flexions- und Extensionsbewegungen, doch sind sie noch ziemlich ataktisch. Pat. zeigt besonders am Arm stark ausgesprochenes Intentionszittern. Am Bein ist die Erscheinung weniger stark. — 14. VIII. Pat. steht seit 2 Tagen auf, kann gut gehen. — 23. VIII. Wunde beinahe verheilt. Bewegungen sind viel sicherer geworden. Intentionszittern bis auf Spuren verschwunden. — 28. VIII. Geheilt entlassen.

Kontrolluntersuchung (25. III. 94): Das Kind ist in jeder Beziehung gesund. Kein Kopfweh etc. Körperlich entwickelt es sich kräftig, geistig ist es vollständig normal, keine Charakterveränderungen.

Kontrolluntersuchung (3. III. 02): Brief des Vaters: In allem Wesentlichen stellt sie bis heute das Bild eines gesunden, blühenden Mädchens von jetzt 19½ Jahren dar; von Lähmungserscheinungen der linken Extremitäten, von Krampfanfällen oder dergl. war niemals etwas zu bemerken. Auch über Kopfweh und dergl. hatte sie nie mehr zu klagen. Keine Spur von Charakterveränderungen; sie ist frisch, munter und lebenslustig bei gutem Appetit und guter Laune. Gedächtnis gut.

Eine Kugel kann also mit Bestimmtheit auf Jahre hinaus im Gehirn einheilen. Dass diese Heilung aber auch eine bloss relative sein kann, zeigte schon Fall 21 (pag. 209).

Doutrelepont konnte das Schicksal einer eingeheilten Kugel und ihres Schusskanals an einem Patienten ebenfalls autoptisch studieren, der 4 Jahre nach der Verletzung an interkurrenter Lungentuberkulose verstarb. An der Dura fanden sich angeheilte Splitter, die Pia war normal, am Hirn war eine trichterförmige Vertiefung mit bräunlicher Verfärbung und bräunlich gallertigem Gewebe in der Tiefe. Von dieser aus zog sich ein 4 mm dicker Streif von ähnlicher Masse ins Gehirn bis zu dem in weichen Massen eingebetteten Projektil. Aehnlich beobachtete E. Burckhard schon 20 Monate nach der Verletzung, wie ein loser weisslicher Streif den Schusskanal durchzog. Die vorläufig reaktionslos im Gehirn eingeheilte Kugel bedeutet aber für den Träger eine entschiedene Gefahr. Fälle von Spätabscess um solche Kugeln sind vielfach mitgeteilt (Katschanowsky, H. Schloffer u. A.).

Eine andere Möglichkeit für eine spätere Gefahr ist die Bleivergiftung. E. Küster und L. Lewin sahen nach 17½ Jahren eine Bleivergiftung von einer in der Tibia eingeheilten Bleikugel ausgehen und erwähnen einige wenige andere Fälle, in denen derartige Erscheinungen schon in früheren Jahren auftraten.

Die Röntgenbilder geben uns heute die Möglichkeit, die Lage

der Kugeln im Gehirn mit Sicherheit zu bestimmen und man hat deshalb diese Fremdkörper in neuerer Zeit energisch operativ angegriffen. Trotz der theoretischen Einfachheit der Bestimmung des Sitzes einer Kugel ist aber ihre Entfernung in praxi oft recht schwer, andererseits die dadurch gesetzte Läsion des Gehirns, besonders wenn die Kugel tief liegt, so bedenklich, dass man ein Uebel mit einem andern, vielleicht grösseren vertauscht und an der Reaktion auf den ersten Enthusiasmus hat es daher, besonders in neuester Zeit nicht gefehlt. Der Standpunkt, wie er von Bergmann vertreten wird, ist deshalb heute nüchterner: „Glücklich eingeheilte Kugeln in einer späteren Zeit aus dem Gehirn zu extrahieren, habe ich keine Veranlassung gehabt. Notwendig wird das Suchen bloss mit Hilfe der Röntgenbilder, wenn Meningitis- und Abscesssymptome es verlangen".

Im allgemeinen nimmt man an, dass das Projektil im Ende des Schusskanales liegen bleibe und in einer bindegewebigen Narbe eingebettet fixiert ist. Das ist aber nicht immer der Fall. Es steht mir ein Fall zur Verfügung, wo durch zwei Röntgenaufnahmen bewiesen wird, dass die Kugel, allerdings in diesem Falle eine ziemlich schwere, sich seit der Entlassung des Patienten aus dem Spital im Laufe von 2 Jahren gesenkt hat. — Einmal an der Schädelbasis angekommen, wird sie endgiltig wohl zur Ruhe gelangen. Da anzunehmen ist, dass die Kugel auf der Resultante der Schwergewichtslinien sich bewegen wird, die der Mensch in seinem Leben einnimmt, also tagüber hauptsächlich nach unten, im Schlafe vorwiegend nach hinten, so ist zu erwarten, dass die Kugel im Fall 66 sich gegen die hintere Schädelgrube senkt und voraussichtlich auf dem Tentorium cerebelli schliesslich liegen bleibt, einem Punkt, den sie, aus Röntgenbildern zu konstruieren, heute schon erreicht zu haben scheint.

66. A. W., 14 J., Gymnasiast, Zürich, 1899. Penetrierender Schädelschuss. Heilung. (Projektil eingeheilt.) (Vgl. Fig. 61.)

Lues congenita, Melancholia. Con. suicidii. 6. XII. 99 Revolverschuss (7 mm Kal.) in die Mitte der Stirn. Mässige Impression des Frontale. Dura zerfetzt, Hirnausfluss. Pat. ist somnolent, fiebert hoch. Sugillation der rechten Lider. Blutung aus dem rechten Ohr. Lähmung des linken Facialis, linken Armes und linken Beines, des N. abducens rechts. Zunehmende sensible Störungen im Gebiete des Trigeminus. Im Röntgenbild ist die Kugel genau zu sehen und zu lokalisieren. Von der Glabella bis zur Protuberantia occipitalis misst der Schädel (Skiagramm Sagillalschnitt) 21,5 cm. 4,5 cm senkrecht über der Mitte dieser Linie findet sich der Schatten des Projektils. Im frontalen Skiagramm misst der Frontaldurchmesser des Schädels von der einen Protuberantia parietalis

Hirnhautblätter, z. B. zwischen den beiden Gross-Hirn-Hemisphären untereinander verwachsen, wie das bei Entzündung des Peritoneums, des Pericards und der Pleura vorkommt, wenn der Vergleich gestattet ist, und in einem Obduktionsfall, 2 Monate nach der Verletzung, wird sie erwähnt.

Blutungen.

Als Quelle der Blutung sei zuerst der Schädelknochen selbst erwähnt. Es ist bekannt, dass dieselbe aus frakturierter Diploë zu erheblicher Anämie führen kann. In unseren Fällen stand die Blutung stets auf Tamponade. Ernstere Nachblutungen oder Spätblutungen aus Knochengefässen sind mir nicht bekannt geworden.

Wichtiger sind die zu den Knochen in enger Beziehung stehenden Gefässe, die venösen Sinus und die Carotis.

Blutungen aus den venösen Sinus.

Es stehen mir 11 Fälle von sicher nachgewiesenen Sinusverletzungen zur Verfügung (2,4%). Davon betrafen 6 den Sinus longitudinalis, 5 den Sinus transversus, und zwar war bei letzteren 4mal der rechte, 1mal der linke beteiligt.

5mal wurde die Verletzung des Sinus longitudinalis bei dem lebenden Verwundeten konstatiert als Wundkomplikation in dem Sinne, dass das die Schädelfraktur setzende Trauma direkt oder durch einen scharfen Knochensplitter den Blutleiter zerrissen oder zerschnitten hatte; in einem Falle, der erst bei der Sektion konstatiert wurde, war die ausgedehnte Zerreissung des Sinus longitudinalis die Folge des Berstens der Sagittalnaht in ihren mittleren Partien. Die Berstungsrisse des Sin. long. finden sich häufiger bei den Neugeborenen als bei den Erwachsenen, wo die Ruptur der Sinus transversi vorherrscht.

Die Verletzung des Sinus longitudinalis fand sich vorn, in der Mitte und auch weit hinten in der Gegend des Torkular.

Die Risse des Sinus transversus finden sich im Gegensatz zu denjenigen des Längsblutleiters nicht als Folgen direkter Verletzung, sondern der Deformation und Berstung des Schädels und in diesem Sinne könnte ich mit Breiling einig gehen, dass die Sinus transversi leichter reissen als der Sinus longitudinalis. Der Riss findet sich am häufigsten in der vorderen Partie, entlang dem Felsenbein und liegt über einer Fraktur- oder Nahtberstungslinie, wobei der Riss über der berstenden Knochennaht am grössten ist, wohl dahin deutend,

dazu ist ihm selbst aufgefallen, dass er in letzter Zeit auffallend fröhlich und witzig sei, und die humoristische Lektüre allem andern vorziehe, was früher nicht der Fall. — Der Knochendefekt in der Stirn ist mit ganz scharfen Rändern noch in gleicher Grösse nachweisbar, deutliche Hirnpulsation. Eine Röntgenkontrolaufnahme zeigt das Projektil deutlich gesenkt. Der Kugelschatten ist jetzt nicht mehr 4,5 cm über der Mitte der Verbindungslinie von Protuberantia occipitalis und Glabella, sondern etwa 1 cm weiter hinten, direkt auf der Linie. Im frontalen Schattenbild erscheint die Kugel etwas mehr median als früher. (Röntgenbilder in der gleichen Stellung wie früher aufgenommen.)

Bei Betrachtung der Kugeln, die zum Teil aus dem Schädel der Lebenden extrahiert, zum Teil bei der Sektion Verstorbener gewonnen wurden, zeigt sich die früher erwähnte häufige Abscherung der hintersten Peripherie. Keine einzige Kugel ist intakt, alle sind mehr oder weniger deformiert. Im Allgemeinen sind sie etwas gestaucht, abgeplattet, oft mit Andeutung von Pilzform. Die konvexe Stirnfläche der Kugel erinnert vielfach an die Spitze eines Krystalls mit verschiedenen Pyramidenflächen, von denen unregelmässig, bald die eine bald die andere Fläche zu grösserer Entfaltung kommt. Wohl sind sie so entstanden, dass die in den Schädel eintretende Kugel vor sich eine Impression erzeugte; wenn ihre Kraft damit erschöpft war, blieb sie in dieser Impressionspyramide wie in ihrer Matrize stecken; war sie kräftiger, so schlug sie die Pyramide ganz durch, riss auf ihrem Weg noch einige Splitter mit, den Abklatsch der Impressionspyramide an ihrer Spitze behaltend. Dass diese Form an keinem andern Orte, als dem Eintritt in die allein harte, knöcherne Schädelkapsel erzeugt worden ist, dürfte in den Fällen, wo die Kugel im Gehirn gefunden wurde, mehr oder weniger nahe der Einschussöffnung, keinem Zweifel unterliegen, sofern der Schusskanal darauf hinwies, dass kein Ricochettieren im Innern der Schädelkapsel vorgekommen ist, wobei die Kugel bei ihrem zweiten oder dritten Anprallen an dem harten Widerstand des Knochens neue Schlagflächen bekommen haben könnte.

P. J. Morosow sah, dass Bleikugeln, auf Eisen oder Stahl geschossen, Schmelzungserscheinungen aufwiesen, und bemerkt, dass er dieses Schmelzen dagegen nie beim Aufschlagen auf Knochen beobachtete. Einige unserer Kugeln aber zeigen hauptsächlich an ihrem hinteren Teil, auch an den zurückgebliebenen abgescherten Ringsegmenten, deutliche Spuren von Schmelzungsvorgängen des Bleies, vorzüglich an fein ausgezogenen Rändern.

An fast allen sind neben den Linien, die durch die Züge des

Laufes der Waffe hervorgebracht sind und an ihrem regelmässigen schrägen Längsverlauf leicht zu erkennen sind, noch deutliche andere Linien und Gräben zu finden, die beim Durchtreten durch den Schädel an dessen scharfen Prominenzen erworben wurden. Sie lassen hie und da eine Rekonstruktion der Bewegung der Kugel zu und zeigen, dass diese Bewegung nicht immer eine Bewegung gerade nach vorn ist, sondern krummlinig sein kann. Das ist z. B. in dem früher erwähnten Fall 21 (S. 211), aus der Kugel allein zu erkennen (s. Figur) und zwar so zu rekonstruieren, dass sie an der Einschussöffnung etwas platt gedrückt wurde, an einer Stelle der Rand des Bleies am Knochen hängen blieb, zurückgebogen wurde und durch dieses Hängenbleiben an dem Arm A. sich um eine Achse drehte, die in der Spitze desselben gelegen ist. Die Bewegung der Kugel war hier also vielleicht eine solche nach vorn und oben. Dass dadurch ein Projektil auch von seiner ursprünglichen Direktion abgelenkt werden kann, lässt sich hieraus erwarten und mag dies immerhin einen Erklärungsversuch für die oft wunderlichen und unerwarteten Schusskanäle im Gehirn abgeben.

Zum Schlusse führe ich noch einige weitere Fälle von Schussverletzungen an, deren Schicksale zum Teil über längere Zeit hinaus verfolgt werden konnte.

67. F. A., 12 J., Schülerin, Zürich. Penetrierende Schusswunde des Schädels. 8. VIII. 92.

Con. suicidii: mit einem Flobertgewehr Schuss in die rechte Schläfe. Sofort starkes Druckgefühl im Kopf, Erbrechen und heftige diffuse Kopfschmerzen, leichter Sopor die ersten 24 Stunden, Delirien in den ersten Nächten. Einschuss senkrecht über dem Meatus auditorius ext. d., in der Höhe des Margo supraorbitalis. Die aseptische Sonde gelangt in einer Tiefe von 4 cm auf einen rauhen Knochenrand; weiter wird sie nicht geführt. Reaktionslose Heilung. Entlassung am 4. X.

Kontrolluntersuchung (10. VI. 94): Reaktionslose Narbe. Beschwerden seitens des Projektils hat das Mädchen, ausser Kopfschmerzen in den ersten Wochen, nie gehabt. Keine nervösen Erscheinungen, weder Schwindel noch Schlaflosigkeit etc. und ist sie auch in Bezug auf geistige Fähigkeiten normal.

68. H. M., Sängerin, 23 J., Zürich, 1901. Penetrierender Schädelschuss in rechter Temporalgegend. Heilung. (Projektil eingeheilt.)

Con. suicidii. Revolverschuss à bout portant (5 mm Kal.) in die rechte Schläfe. Bewusstlosigkeit von einigen Stunden, Parästhesien in den Händen. Keine Sprachstörungen, keine Lähmungen. Einschuss in der

rechten Temporalgegend, im Knochen dicht hinter der Linea temporalis ossis frontalis. Kein Exophthalmus, Pupillen gleich, Augenhintergrund o. B. Kopfweh. Aus dem Röntgenbild ist genau zu erkennen, dass ein Teil des Projektils ausserhalb des Schädels, neben der Einschussöffnung, dicht über dem Jochbein liegen blieb, der Hauptteil des wenig deformirten Projektils aber befindet sich in cavo cranii, etwa in der Mitte des rechten Stirnlappens. — Vollkommen reaktionslose Heilung. Keine psychischen Veränderungen, noch etwas Kopfweh. Entlassung nach 39 Tagen.

Kontroluntersuchung (nach 3 Monaten): Pat. hat nicht die geringsten Beschwerden, keine psychischen Veränderungen. Patientin ist leichtsinnig wie zuvor.

69. M. J., 8½ J., Stadel, 1894/95. Vulnus sclopetarium reg. parietal dextr. (Pfeilschuss.)

Am 6. V. 94 wurde Pat. bei einem Armbrustschützenfest von einem Pfeile einer Bollinger-Armbrust (Holzpfeil mit Stahlspitze) aus 12 m Distanz an der rechten Kopfseite getroffen. Der Pfeil blieb im Knochen stecken. Pat. blieb bei freiem Bewusstsein und wollte sich selbst den Pfeil herausziehen, was ihm aber nicht gelang. Ein anderer Knabe zog ihm hierauf den Pfeil samt Spitze heraus. Nachdem die Wunde zunächst von Laienhand ausgewaschen war, ging Pat. nach Hause, ohne von dem Vorfall etwas mitzuteilen. Am folgenden Morgen trat Erbrechen ein. Ein gerufener Arzt konstatierte nachmittags 38,5°, Puls 120. Leichter Sopor. Er sandte den Pat. sofort mit Notverband ins Spital.

Status (7. V. abends 9 h): Bei der Wegnahme des Verbandes zeigt sich in der rechten Parietalgegend eine erbsengrosse Wunde, deren in geringer Umgebung rasierte Ränder erysipelatös gerötet sind. Aus derselben entleert sich eine mässige Menge gelb-rötlichen Eiters. Sensorium ziemlich frei, kein Erbrechen, Puls etwas beschleunigt, regelmässig. Gründliche Desinfektion, provisorischer Verband.

8. IV. Pat. hat wenig geschlafen und während der Nacht häufig Brechreiz gehabt. Operation: Trepanatio: Nach Rasieren des Schädels und gründlicher Desinfektion wird in Aethernarkose über der rechten Parietalgegend ein von hinten oben nach unten vorn verlaufender Hautschnitt, direkt über die Schusswunde gemacht. Vertiefung bis auf den Knochen, Unterbindung einiger Gefässe. Abhebung des Periosts. Aus der Wunde entleeren sich unter pulsierenden Bewegungen einige Tropfen rötlich-gelben Eiters. Mit dem Meissel wird eine 1 frankstückgrosse Trepanationsöffnung angelegt. Die Dura ist dunkelrot verfärbt und infiltriert; in der Mitte des Knochendefektes, der Knochenschusswunde entsprechend, in der Dura eine kleine rundliche Oeffnung, durch welche die Sonde 1½ cm tief in das Gehirn eindringt. Dilatation der Durawunde, Desinfektion der ganzen Wunde mit Sublimat. Jodoformgaze-Rissen-Occlusivverband. Flüssige Kost, Bettruhe.

Abends hat Pat. etwas Brechreiz. Urin wird spontan gelöst. —

9. V. Pat. hat über Nacht gut geschlafen, klagt heute morgen über Kopfschmerzen. Temp. 38,1°, Puls 128. — 11. V. Pat. ist fieberfrei, hat noch Kopfschmerzen. Keinerlei Lähmungen der Extremitäten. — 15. V. Entfernung einiger nekrotischen Gewebsfetzen; die Wunde sieht sonst gut aus. Immer noch Kopfschmerzen. — 28. V. Wunde durch Granulationen ausgefüllt. Allgemeinbefinden gut. — 29. V. In der Nacht plötzlich Erbrechen. Klagen über Kopfschmerzen. — 16. VI. Die Wunde ist bis auf eine 5centstückgrosse Granulationsfläche verheilt. An letzterer pulsatorische Bewegungen erkennbar. Pat. bekommt allmählich volle Kost. — 12. VII. Wunde vollständig solide vernarbt. Pat. steht auf. — 20. VII. Entlassung: Solide Narbe. Allgemeinbefinden gut. Keinerlei Lähmungen. Temp. und Puls seit mehreren Wochen normal.

II. Spitalaufenthalt. 6. IX. Pat. kommt wieder auf die Abteilung. Die Narbe hat sich im oberen Teile wieder in eine granulierende Fläche von 1½ cm Länge und 2—3 cm Breite verwandelt. Sekretion ziemlich stark. Eine Fistel ist nicht vorhanden. Verband. — 10. IX. Heute morgen 37,7°. Umgebung der Wunde etwas gerötet. Die Granulationsfläche hat sich vergrössert. — 11. IX. Morgentemperatur 37,8°. Verbandwechsel. Stark eitrige Sekretion. Abends 37,4°. — 14. IX. Immer noch Fieber. Die ganze frühere Narbe ist in eine Granulationsfläche verwandelt. Keine Symptome von Beteiligung des Cerebrum oder der Meningen. — 30. IX. Seit dem 15. IX. keine Temperatursteigerung mehr. Verbandwechsel alle 2 Tage. Die Granulationsfläche beginnt sich vom Rande her zu überhäuten. — 1. XI. Die Wunde schliesst sich allmählich. Sekretion immer noch stark. — 3. XII. Sekretion in letzter Zeit etwas geringer geworden. Die Wunde verkleinert sich langsam. — 3. II. Pat. hat eine Angina follicularis. Wunde vollständig verheilt. — 11. II. Entlassung: Pat. soll immer eine Schutzkappe tragen. 6. XII 00 Kontrolluntersuchung: Pat. trug bis vor ½ Jahr die ihm empfohlene Schutzkappe, hat nie ein wesentliches Trauma auf die Wunde erlitten. Kein Kopfweh. Augen und Gehör intakt, Zunge gerade herausgestreckt. Nie Krämpfe oder Schmerzen in den Extremitäten. Keine Anhaltspunkte für Epilepsie oder ähnliche Zustände. Pat. hat sich geistig gut entwickelt. 8 cm lange, 1 cm breite, fast vertikal verlaufende Narbe ohne Haar. An der obern Hälfte ein kreisrunder Defekt des Knochens von 2 cm Durchmesser, scharfrandig durchfühlbar, hier eine leichte Delle, zeigt deutliche Hirnpulsation. Nach craniotopographischer Bestimmung (nach Krönlein) liegt der Defekt über der Mitte des Sulcus Rolandi dextr. Ziemlich starker Druck auf die Stelle nicht empfindlich. Keinerlei Lähmungen, Atrophien. Submentales abscedirendes Lymphompacket.

70. B. M., Lederhändler, 51 J. Schuss durch Mund in den Kopf. Pat. kam moribund zur Aufnahme. Sugillation der Lider rechts. Hyphaema conj. Exitus nach 4 Stunden.

Autopsie: Offene Fraktur vom Mund aus, im linken Orbitaldach. Schusskanal senkrecht im l. Stirnlappen. Ausgedehnte subdurale Blutungen. Knochensplitter mitgerissen bis in die Mitte des Schusskanals im Gehirn. An der Spitze der Kugel ein Splitterchen eingekeilt. (Vgl. Fig. 62.) Todesursache: Hirnzertrümmerung. Commotio cerebri.

71. R. J., Mechaniker, 38 J. Con. suicid.: Gewehr mit Wasser geladen. Bewusstlos. Bei der Aufnahme war das Sensorium frei. Linker Bulbus herausgeschleudert, Lider zerfetzt. Hyphaema conj. dext. Rechte Pupille maximal erweitert.

Nachteil bei der Entlassung Erblindung beiderseits. Näheres unbekannt.

Fig. 62.

Richtung des Schusses.
D = Defekt des Orbitaldaches.
K = Kugel im Hirn (nahe der Rinde) steckend. Spl. = mitgerissener Knochensplitter.

Fig. 63.

2. Schuss in r. Gaumen. Schusskanal nicht verfolgt. E = Einschussöffnung des 1. Schusses.

72. L. F., Kaufmann, 26 J. Con. suicid.: Zwei Revolverschüsse in den Gaumen und rechte Schläfe. Vollständig benommen, wurde nach der Operation etwas klarer. Puls 60. Sugillationen des linken oberen Augenlides. Blutung aus der Nase. Hirnausfluss. Pupillen eng, reaktionslos. Konvulsionen im rechten Arm und Bein. Primäre Trepanation an der rechten Schläfe. Exitus nach 24 Stunden mit 36,0° C und 68 Puls.

Autopsie: Offene Fraktur des rechten Temporale. Dura zerrissen. Einschuss in Trichterform an der Fissura Silvii rechts, durch Stirn- und Schläfenlappen. Zertrümmerung des rechten Tractus olfactorius. Schusskanal 5 cm Durchmesser. Subdurale Blutungen der Basis. Piale auch an der Konvexität. Kugel an der Schädelinnenfläche links. (Vgl. Fig. 63). Todesursache: Hirnzertrümmerung.

73. N. L., Haushälterin, 28 J. Con. suicid. 2 Revolverschüsse in

die rechte Schläfe. Bewusstlos. Erbrechen. Offene Fraktur mit Impression der Tab. ext. an der Squama temporalis dextra. Eine Kugel, die nur die Haut durchdrungen hatte, war beim Transport der Kranken herausgefallen, eine zweite, auf der Knochenimpression liegend, wurde extrahiert. Commotio cerebri. Zuckungen im rechten Arm. Pupillen reaktionslos. Puls unregelmässig, 112. Wunde inficiert.

Bleibender Nachteil bei der Entlassung nach einem Monat: Keiner.

74. K. H., 15 J. Flobertschuss. Sofortige Bewusstlosigkeit. Tiefes Coma. Niedrige Temperaturen, kleiner Puls. Hirnausfluss. Zuckungen in den Extremitäten. Exitus nach 2 Stunden.

Fig. 64.

S = Schusskanal (in der Projektion).

Autopsie: Offene Fraktur des linken Temporale. Dura durchschossen. Zertrümmerung des linken Schläfenlappens, des Thalamus opticus, rechten Occipitallappens, des Balkens, durch das rechte Hinterhorn. Subdurale Blutungen links und an der Basis, in beiden Seitenventrikeln, im III. und IV. Ventrikel. (Vgl. Fig. 64.) Todesursache: Blutung in die Ventrikel. Hirnzertrümmerung.

75. G. Schuss in die r. Schläfe. Con. suicid. Revolver. Bewusstlos. Tiefer Sopor. Puls gespannt, 60. Pupillen reaktionslos. Primäre Excision der Kugel ($7^1/_2$ mm), abgeplattet. Primäre Splitterextraktion der Ausschussöffnung. Exitus nach 13 Stunden.

Fig. 65.

E = Einschuss. S = Projektion des Schusskanals.

Autopsie: Offene Fraktur des rechten Temporale und linken Frontale. Dura durchschossen. Schusskanal vom rechten Schläfenlappen bis linken Stirnlappen. Subdurale Blutungen. (Vgl. Fig. 65.) Todesursache: Hirnzertrümmerung.

76. Sch. J., 26 J. Con. suicid. Revolverschuss in die rechte Stirngegend. Somnolent. Unregelmässiger Puls, 108. Sugillation der Lider rechts. Hirnausfluss. Pupillen träge. Exitus nach 12 Stunden.

Autopsie: Offene Schusswunde im rechten und linken Frontale. Dura zerrissen. Beide Frontallappen zertrümmert. Subdurale und piale Blutungen. (Vgl. Fig. 66). Todesursache: Hirnzertrümmerung.

Als Komplikationen der Schädelknochenverletzung sind neben der Infektion und ihren Folgen noch andere bekannt. So zeigte Fall 77 am dritten Tage ein ausgedehntes Emphysem der linken Seite, ausgehend von einer Fraktur der Cellulae mastoideae. Einen analogen Fall bringt Voss, wo das Emphysem in drei Tagen verschwand.

77. W. J., Maurer, 48 J. Dem Patienten fiel eine Steinplatte auf den Kopf. Sofortige Bewusstlosigkeit. Grosse offene Splitterfraktur des grossen Keilbeinflügels und der Squama temp. links. Ruptur der Art. mening. med. sin. Fraktur der l. Squama temp. mit in die Basis gehenden Fissuren. Dura intakt. Grosse Wunde auch in der l. Temporalgegend. Sugillation der Lider links, Hyphaema conjunct. sin. Lähmung des l. Facialis. Taubheit links. Bedeutend herabgesetzte Sehschärfe links. Pat. sieht alles verschwommen, wie im Nebel. Primäre Splitterextraktion. Das tiefe Koma, das bei der Aufnahme bestand, verlor sich allmählich. Am 3. Tage entwickelte sich ein ausgedehntes Hautemphysem der ganzen l. Halsseite, von den Cellulae mastoid. ausgehend, dassich allmählich über den Thorax bis zur Brustwarze ausdehnte, in einigen Tagen spontan wieder zurückging.

Bleibender Nachteil bei der Entlassung nach 2 Monaten: Defekt der Erinnerung für die Zeit des Unfalles und der Bewusstseinspause. Vollständige Taubheit links, herabgesetzte Sehschärfe links. Grosser Knochendefekt in der l. Temporalgegend (8 × 5 cm). Grosse Schutzpelotte.

Es kann ein solches auch von anderen lufthaltigen Organen ausgehen; so beschreibt Paul Marcus speciell das Emphysem der Orbita, meist ausgehend von einer Kommunikation mit dem Antrum Highmori, dann auch von Fraktur des Sinus frontalis und der Siebbeinzellen. Dieses Emphysem setzte eine Protrusio bulbi, das unter entsetzlichen Schmerzen beim Schneuzen sich gebildet hatte und allmählich wieder verschwand (vergl. auch Bergmann).

Des weiteren ist die Möglichkeit nicht ausgeschlossen, dass an ein Schädeltrauma sich eine Fettembolie anschliessen kann. Dass diese im Gefolge von Frakturen, und zwar auch geringerer Ausdehnung, auftritt, ist bekannt (Ribbert, Haemig), ferner

auch, dass es zu ihrer Bildung selbst nicht einmal einer Knochenfraktur bedarf, sondern bloss einer schweren Erschütterung des Körpers (Ribbert). Da nun unsere Verletzungen die Voraussetzung einer Knochenfraktur haben, andererseits gerade bei ihnen schwere Erschütterungen des ganzen Körpers sehr häufig sind, so wären für diese Komplikationen bei ihnen die Voraussetzungen gegeben. Unser Material giebt aber dazu keine sicheren Beweise, denn die vorkommenden Fettembolien von Lunge, Gehirn und Herz, sowie das Auftreten von Fetttropfen im Urin finden sich nicht bei isolierten Schädelbrüchen, sondern bei solchen, die von Frakturen der Röhrenknochen begleitet sind und haben somit nichts beweisendes. Ein genaueres Fahnden nach Fettembolie, klinisch und auf dem Sektionstisch, dürfte vielleicht in Zukunft sicherere Anhaltspunkte geben.

78. S. A., 48 J. Sturz vom Wagen. Einige Minuten bewusstlos. Sensorium frei bei der Aufnahme. Fraktur beider Unterschenkel. Coma nach 48 Stunden mit 38,7° C. und 112 Puls. Puls zuerst 90. Primäre Elevation und Splitterextraktion. Schon hier im Blute Fetttröpfchen. Spuren Eiweiss und Fetttröpfchen im Urin. Exitus nach 3 Tagen.

Fig. 66. Fig. 67.

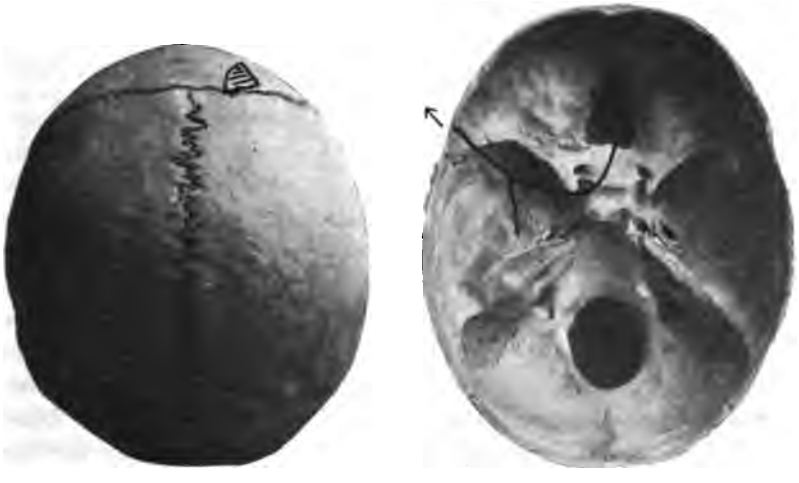

← geht in die r. Frontale.

Autopsie: Offene Fraktur des r. Frontale mit leichter Depression. Dura und Pia intakt. Fettembolie im Gehirn. (Vgl. Fig. 66). Todesursache: Fettembolie. Hirnzertrümmerung.

79. L. J., Mechaniker, 31 J. Fall von der Stange einer elektrischen

Leitung. Einige Zeit bewusstlos. Bei der Aufnahme benommen, später freies Sensorium. Ziemlich plötzlich Collaps. Fractura cruris. Puls 200. Sugillationen am linken oberen Orbitalrand. Rechte Pupille reaktionslos. Exitus nach 20 Stunden. Postmortale Temperatursteigerung. Fetttropfen im Blut.

Autopsie: Subkutane Fraktur des l. Frontale. Schädelbasisfraktur Linker Temporallappen zertrümmert. Fettembolie. Durale und piale Blutungen der hinteren Basis. (Vgl. Fig. 67). Todesursache: Fettembolie. (Hirnzertrümmerung ?)

Eine Reihe von Begleiterscheinungen der Schädelfrakturen sind an dieser Stelle noch zu erwähnen, die sich andernorts nicht gut, oder dann nur ganz verstreut, unterbringen liessen.

Im Vordergrund stehen die Störungen der Funktionen der Nieren. Ob eine hämorrhagische Nephritis anschliessend an eine reine Schädelfraktur vorkommt, ist mir nicht bekannt. In Fall 377 wurde eine solche bei der Aufnahme konstatiert. Die Fraktur war aber kompliciert mit einer Läsion der Wirbelsäule, der Wert der Angabe ist auch sonst ein relativer, da eine Urinuntersuchung vor dem Trauma nicht stattgefunden hatte. In Fall 29 wies man ebenfalls Eiweiss im Urin nach, jedoch handelte es sich hier um eine Albuminurie bei Meningitis, die bei ihr und anderen septischen oder pyämischen Vorgängen nach Schädelverletzung wiederholt unter unserem Material gefunden wurden und kein besonderes Interesse hat.

Bekannter sind andere Störungen der Nierensekretion, die traumatische Glycosurie und der traumatische Diabetes insipidus.

Fig. 68.

Erstere ist in unserem Material 3mal, also 0,64%, beobachtet, wobei allerdings dasselbe gilt wie oben bei der Albuminurie, nämlich dass die Harnuntersuchung vor der Verletzung fehlt.

80. K. F., Metzger, 21 J. Schlag mit einem Stock auf den Kopf, sofortige Bewusstlosigkeit, Erbrechen. Bei der Aufnahme wurde das Sensorium wieder frei, nachher trat abermalige Somnolenz auf. Zuckungen im

rechten Mundfacialis beginnend und auf alle Streckmuskeln übergehend. Kompletter Opistotonus. Cyanose. Pupillen reaktionslos. Nachher traten viele Anfälle, an den linken Extremitäten beginnend, auf. Schliesslich bestanden solche nur noch im rechten Gesicht. Steigende Temperatur. Stets sehr hohe Pulszahlen. Hirnausfluss. Beträchtliche Blutung aus der Dura. Aphatische Störungen leichter Art. Zucker im Urin 9—10% am 1. Tag. Primäre Splitterextraktion aus der Tiefe des zertrümmerten Gehirns. Exitus nach 3½ Tag.

Autopsie: Offene Lochfraktur der linken Squama temporalis. Dura zerfetzt. Verletzung der unteren Hälfte der hinteren linken Schläfenwindung, des Infraparietallappens bis in die Capsula interna und den Linsenkern bis hart an den linken Ventrikel. Subdurale und piale Blutungen rechts und noch mehr links und in der mittleren linken Schädelgrube. (Vgl. Fig. 68.) Todesursache: Hirnzertrümmerung.

81. L. C., Seiler, 36 J. Pat. war betrunken und wurde im bewusstlosen Zustande aufgefunden. Subkutane Fraktur des linken Parietale. Dura abgehoben. Grosses supradurales mittleres Hämatom links, 250 gr. Sugillation der linken Schläfengegend. Pat. lässt Stuhl und Urin unter sich. Parese der linken Extremitäten (des linken Facialis?), welche am längsten am linken Arm und zwar fast einen Monat lang zurückblieb. Trepanation links, vordere Oeffnung nach Vogt, dann hintere Oeffnung nach Krönlein. Ausräumung des Hämatoms. Sensorium hellte sich nach der Operation in wenigen Stunden auf und die Facialislähmung wurde etwas deutlicher. Urin enthielt geringe Mengen Zucker. Pat. war 8 Tage lang unruhig, machte Witze, ging zum Bett heraus, riss den Verband weg. Nach 8 Tagen hatte sich die Dura noch nicht vollständig wieder an den Knochen angelegt.

Bleibender Nachteil bei der Entlassung nach 2 Monaten. 2 Trepanationslöcher. Schwäche im linken Arm. Zeichen von Demenz.

82. M. J., Knecht, 27 J. Pat. wurde auf einen Steinhaufen geschleudert. Bewusstlos. Offene ausgedehnte Splitterfraktur und handtellergrosse, 2 cm tiefe Depression der vorderen Hälfte des linken Parietale und Fraktur des linken Frontale. Vordere 2 Aeste der Art. meningea media zerrissen. Blutung durch Umstechung gestillt. Sugillation der linken Lider. Pupillen träge. Lähmung des linken Facialis und der rechten Extremitäten. Bei der Aufnahme benommen. Primäre Splitterextraktion. Sofort nach der Operation hebt sich die Dura und ist die Lähmung behoben mit Ausnahme des linken Facialis. Facialislähmung nach 7 Tagen verschwunden. Der Harn enthält am 22. Tag Zucker.

Bleibender Nachteil bei der Entlassung nach 2½ Monat: Grosser Defekt in der linken Konvexität. (Schutzpelotte.)

Higgins und Ogden, welche diesen Diabetes näher studierten, fanden bei 212 Kopfverletzten in 9,34%, davon bei den

BEITRÄGE

ZUR

KLINISCHEN CHIRURGIE

MITTEILUNGEN AUS DEN CHIRURGISCHEN KLINIKEN

ZU

Amsterdam Basel Breslau Budapest Freiburg Genua Heidelberg Innsbruck Königsberg Leipzig München Prag Rostock Strassburg Tübingen Würzburg Zürich

UND DEN CHIRURGISCHEN ABTEILUNGEN

DES

Städtischen Krankenhauses Dresden Frankfurt a. M. Karlsruhe Nürnberg Stettin Augusta-Hospitals in Berlin Allgemeinen Krankenhauses in Hamburg Diakonissenhauses in Freiburg i. B. und Stuttgart Kantonsspitals in Münsterlingen Landkrankenhauses in Hanau Allerheiligen-Hospitals in Breslau

Herausgegeben von

O. v. Angerer (München) B. v. Beck (Karlsruhe) C. Brunner (Münsterlingen) P. v. Bruns (Tübingen) O. v. Büngner (Hanau) V. Czerny (Heidelberg) C. Garrè (Königsberg) C. Göschel (Nürnberg) E. Goldmann (Freiburg i. B.) V. v. Hacker (Innsbruck) O. Hildebrand (Basel) P. Kraske (Freiburg i. B.) F. Krause (Berlin) R. U. Kroenlein (Zürich) H. Kümmell (Hamburg) O. Lanz (Amsterdam) H. Lindner (Dresden) O. Madelung (Strassburg) J. v. Mikulicz (Breslau) W. Müller (Rostock) G. F. Novaro (Genua) J. Réczey (Budapest) L. Rehn (Frankfurt a. M.) O. Riegner (Breslau) C. Schönborn (Würzburg) K. Steinthal (Stuttgart) F. Trendelenburg (Leipzig) A. Wölfler (Prag)

Redigiert von

P. v. BRUNS

ACHTUNDDREISSIGSTER BAND

Zweites Heft.

MIT 107 ABBILDUNGEN IM TEXT.

TÜBINGEN
VERLAG DER H. LAUPP'SCHEN BUCHHANDLUNG
1903.

Alle Rechte vorbehalten.

DRUCK VON H. LAUPP JR IN TÜBINGEN.

INHALT.

Aus der Züricher chirurgischen Klinik.

IX. Der Schädelverletzte und seine Schicksale. Eine klinische Studie. Von Hans Brun, Assistenzarzt. (Mit 200 Abbildungen.) II. 289

Aus der Königsberger chirurgischen Klinik.

X. Die Folgen der Unterbindung der Vena femoralis unterhalb des Ligamentum Poupartii. Von L. Halberstaedter, Volontärarzt 408

Aus der Breslauer chirurgischen Klinik.

XI. Zur Frage ausgedehnter Dünndarmresektion. Von Dr. J. Nagano. 431

Aus der Breslauer chirurgischen Klinik.

XII. Experimentelle Beiträge zur Chirurgie der Harnblase. Von Dr. J. Nagano. (Mit 2 Abbildungen) 445

Aus der Strassburger chirurgischen Klinik.

XIII. Ueber die von Schleimbeuteln ausgehenden Neubildungen. Von Dr. C. Adrian, früherem Assistenten der Klinik 459

Aus dem Allerheiligen-Hospital zu Breslau.

XIV. Ein Fall von cavernösem Angiom der Finger, durch Alkoholinjektionen geheilt. Von Dr. Sidney Lilienfeld, Assistenzarzt. (Mit 2 Abbildungen) 486

Aus der Prager chirurgischen Klinik.

XV. Zur operativen Behandlung des Dickdarm-Carcinoms. Dreizeitige Radikal-Operation. Von Prof. Dr. Hermann Schloffer, Assistenten der Klinik. (Schluss). (Siehe auch „Nachtrag" S. 579) . 492

Aus der Münchener chirurgischen Klinik.

XVI. Ueber Mycosis fungoides. Von Dr. H. Gebele, klinischem Assistenten. (Mit 2 Abbildungen) 530

Aus der Münchener chirurgischen Klinik.

XVII Ueber Oesophagoskopie und Oesophagotomie bei Fremdkörpern in der Speiseröhre. Von Dr. J. Kaloyèropulos 540

Aus der Königsberger chirurgischen Klinik.

XVIII. Die Uebernähung gangränverdächtiger und gangränöser Schnürfurchen am Darm. Von Stabsarzt Dr. Crampe 551

Aus der Prager chirurgischen Klinik.

XIX. Nachtrag zu: Zur operativen Behandlung des Dickdarm-Carcinoms. Dreizeitige Radikaloperation. Von Prof. Dr. Hermann Schloffer, Assistenten der Klinik 579

Aus dem Allgemeinen Krankenhause zu Hamburg-Eppendorf.

XX. Die Resultate der operativen Behandlung des Magencarcinoms. Von Dr. Ringel, Sekundärarzt 585

AUS DER

ZÜRICHER CHIRURGISCHEN KLINIK

DES PROF. DR. KRÖNLEIN.

IX.

Der Schädelverletzte und seine Schicksale.

Eine klinische Studie.

Von

Hans Brun,

Assistenzarzt der Klinik.

(Mit 200 Abbildungen.)

(Fortsetzung.)

Die Blutungen aus den meningealen Gefässen.

Unter 470 Fällen von Schädelfrakturen sind 39, also 8,3% verzeichnet, wo klinischer oder autoptischer Befund ein typisches, supradurales Hämatom erkennen liessen. Allerdings sind bei den wenigsten die Hirndruckerscheinungen ganz reine, sondern wie es aus dem Trauma, das die Läsion des intracraniellen Gefässes setzte, leicht zu erklären ist, gepaart mit dem Bilde der Commotio, weniger der Contusio cerebri in verschiedenem Grade der Entwicklung.

Unter den 39 Fällen befinden sich bloss diejenigen, bei welchen das Hämatom eine grössere Ausdehnung angenommen hatte und als vorderes, mittleres, hinteres oder diffuses angesprochen werden durfte; alle bloss geringeren supraduralen Blutungen, wie sie sich

bei Schädeldepressionen [1]), Zerreissung der Dura, meist kombiniert mit subduralen Blutungen finden, sind ausgeschieden.

Unter diesen 39 supraduralen Hämatomen finden sich 31 Todesfälle.

Geht man vorerst diesen etwas genauer nach, so handelt es sich meist um Patienten, die tief comatös, moribund auf die Abteilung gebracht wurden. Der tiefe Sopor, die vollständige Schlaffheit und das Fehlen aller Reaktion in den Extremitäten liess eine unilaterale Lähmung zur Verwertung für die Lokalisation des Hirndruckes nicht mehr erkennen; das Bild glich dem der schwersten Commotio oder Contusio und da auch meist die Anamnese mangelhaft war (da mehrere tief bewusstlos auf der Strasse aufgelesen wurden), so ist begreiflicherweise eine strikte Diagnose auf lokalisiertes Hämatom nicht gestellt und, da wir nicht mehr in der Zeit leben, wo principiell jede Schädelverletzung an einer oder vielen Stellen des Craniums trepaniert wird, konsequenterweise auch nicht operiert worden. Die Patienten erlagen dem Hirndruck und das

1) Fig. 86.

A

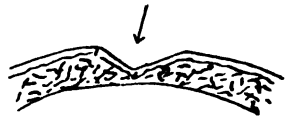

Fig. 87.

B

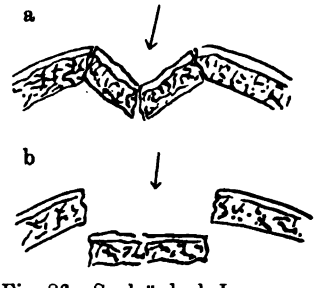

Fig. 86. Schädel-Impression. Eingedrücktsein der Tab. ext. in die Diploe (Tab. int. intakt).

Fig. 87. Schädel-Depression. (Eingedrücktsein der ganzen Schädeldicke in das Cavum cranii.)
a = centrale Depression.
b = periphere Depression.
Alte klassische Benennungen.

Fig. 88.

C

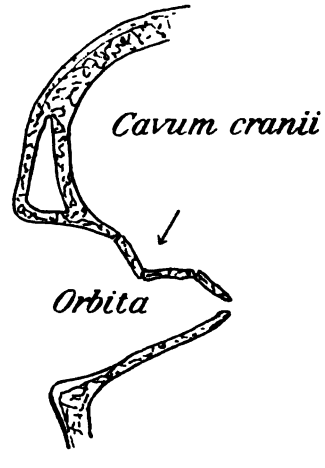

Fig. 88. Schädel-Protrusion oder vielleicht besser Schädel-Expression zu nennen (nur am Orbitaldach typisch beobachtet), neuer Vorschlag nach Krönlein.

Hämatom wurde erst bei der Autopsie festgestellt.

Wiesmann, der vor Jahren einen Teil unseres Materials besonders unter dem Gesichtspunkte der Indikation zur Trepanation bearbeitete, fand eine Mortalität der exspektativ behandelten Fälle von 90%, was sich auch heute nicht viel geändert hat, denn unter den 31 Verstorbenen finden sich 20 nicht diagnosticierte und konsequenter Weise nicht operierte, exspektativ behandelte Fälle (64,5%). Diese geben Gelegenheit zu Studien darüber, wie lange der Mensch den reinen Hirndruck, der durch ein supradurales, akut entstehendes Hämatom gesetzt wird, verträgt. Bei dieser Berechnung habe ich 4 Fälle ausscheiden müssen, die von vornherein durch ihre längere Lebensdauer auffielen und unten besprochen sind. Nach Wiesmann stirbt $^1/_3$ innerhalb der ersten 24 Stunden, doch gehört ein Ueberleben des zweiten und dritten Tages noch zur Regel. Das letztere kann ich für die reine Compressio als Todesursache nicht mehr bestätigen.

Der erste der 4 erwähnten Verletzten lebte $2^3/_4$ Tage. Allerdings hatte er ein supradurales Hämatom; es war aber nicht stark entwickelt und die Causa mortis war eine eitrige Meningitis. Wenn auch diese wiederum nicht ausgedehnt entwickelt war, so ist doch leicht zu begreifen, dass das raumbeengende Moment des supraduralen Extravasates schon durch eine geringere, den Hirndruck weiter und rasch steigernde Meningitis so gross wurde, dass es mit dem Leben des Kranken nicht mehr vereinbar war, während die Lebensdauer für das Hämatom einerseits etwas länger, für die Meningitis andererseits etwas kürzer als das Mittel war.

Der zweite ausgeschiedene Fall, der $6^1/_2$ Tage lebte, erlag nicht dem Hirndruck, sondern einer Pneumonie.

Der dritte Verstorbene zeigte neben dem supraduralen Hämatom eine so starke Hirnzertrümmerung, dass letztere als causa mortis anzusprechen ist.

Beim letzten (vierten) wurde die Schädelverletzung durch ein am 17. Tage interkurrierendes Delirium potatorum letal.

Zurückkommend auf die restierenden 16 Fälle von exspektativ behandelten Hämatomen konstatierte ich folgende Verhältnisse.

Die kürzeste Lebensdauer ist 5 Stunden, die höchste 56, das mittel 25 Stunden, eine etwas kurze Zeit.

Nicht gestorben sind 8, wovon 7 operiert und 1 exspektativ behandelt wurde. Der letztere wird besonderes Interesse erheischen.

Es wurde in 6 Fällen die Trepanation mit dem klassischen

Trepan gemacht, in einem Falle genügte die Splitterextraktion einer ziemlich grossen Depressionsfraktur, um die spritzende Arteria meningea media frei zu legen und zu unterbinden. Raumbeengend wirkte in diesem Falle weniger das noch kleine Hämatom als die starke Depression. Patient erholte sich sofort nach der Operation, eine Erscheinung, die übrigens auch nach Entfernung eines supraduralen Blutkuchens, ja sogar schon beim Herausheben des Knochenrondells, noch vor Entfernung des Hämatoms, eintreten kann.

In 4 Fällen legte das erste Trepanationsloch nur die Peripherie des stets rundlichen Blutkuchens frei und man machte zur besseren Entleerung noch ein zweites, stets weiter hinten gelegenes. In drei Fällen reichte eine Oeffnung aus. Der Erfolg der Operation war in diesen Fällen stets ein eclatanter und man gewinnt beim Lesen der Krankengeschichten so recht den Eindruck der lebensrettenden Wirkung der Operation. Selbst in den letal verlaufenden Fällen zeigte sich eine vorübergehende Besserung.

Nimmt man die Lebensdauer der Operierten, die schliesslich doch erlagen, im Mittel, so beträgt sie etwas über 4 Tage, im Gegensatz zu den nicht Operierten, wo sie 25 Stunden betrug.

Geht man nun der Todesursache der Operierten genauer nach, so finden sich verschiedene Momente, die das tödliche Schicksal schliesslich doch herbeiführten.

Meist erholte sich der Patient direkt nach der Operation. Das Sensorium kann sich aufhellen, die vollständig schlaffen Extremitäten werden etwas bewegt, die stertoröse Atmung wird besser, die Pulszahl steigt. Allmälig sinkt der Kranke aber wieder in den comatösen Zustand zurück und der Tod erfolgt, meist begleitet von Temperatursteigerung. Bei der Sektion findet man — und das überrascht am meisten — stets wieder ein Hämatom an der Stelle des entleerten Blutkuchens, stets hat es nachgeblutet. Die Frage liegt nun sehr nahe, ob dieses neue Extravasat weiterhin Hirndruck erzeugt und so den Patienten zum Tode geführt habe. Von vornherein wird man vielleicht sagen, dass ein grösserer intracranieller Druck hiedurch nicht mehr gesetzt werden konnte, weil ja das Cavum cranii durch ein grosses Loch eröffnet ist. Zum Ueberfluss liegt meist noch ein Gummidrain oder ein Jodoformgazestreif in der Schädellücke, und wenn das komprimierte Gehirn sich ausdehnen will, so wird das neue Blut leicht herausgepresst. Dieses mag richtig sein für das nicht lädierte Gehirn, nicht aber für dasjenige, das schon mehrere Stunden oder gar Tage lang unter star-

kem Druck gestanden hat. Nach Entfernung eines Hämatoms dehnt sich in der Regel das Gehirn um so rascher aus, je weniger lang der Druck darauf eingewirkt hat, wenigstens wird man durch die entsprechenden Notizen in den Krankengeschichten auf diese Auffassung hingewiesen. Nur in einem Falle legte sich die Dura intra operationem ganz an die Knochenwand wieder an, wölbte sich sogar etwas vor. In den übrigen ist nach der Zeit, die die Operation beanspruchte, die Höhle nur um weniges verkleinert und beim nächsten Verbandwechsel nach 24—48 Stunden, wenn auch kleiner, noch konstatierbar, das heisst also: trotzdem sozusagen gar kein wesentlicher Druck mehr auf das geschädigte Gehirn einwirkt, dehnt sich dasselbe doch nur sehr langsam aus. Es wird also schon ein geringster Druck hindernd auf die rasche Entfaltung des Gehirns, welche ja schliesslich der Endzweck der Operation ist, einwirken, umsomehr, wenn das supradurale Blut bei eröffneter Schädelhöhle rasch gerinnt und dadurch einen zähen zusammenhängenden Körper darstellt.

Wenn man die Bedeutung dieses Nachblutens zugiebt, so wird man einer absolut sichern Blutstillung noch grössere Aufmerksamkeit schenken. Die bezüglichen Vorschläge sind reichlich genug (Larrey, Bourdonet, Graefe, Symonds, Roser u. A.). Der gründlichste und wohl richtigste geht darauf aus, die spritzende Arteria meningea media lege artis zu unterbinden. Dieses ist aber in den wenigsten Fällen möglich.

Die Blutung ist daneben meist eine profuse und steht nach einiger Zeit dauernder Kompression oder Tamponade mit Jodoformgaze. Dass man mit letzterer nicht ein anderes Raum beschränkendes Moment schaffe, ist wohl selbstverständlich. — In den mir zur Verfügung stehenden Fällen ist 8 mal ausdrücklich erwähnt, dass es nach Ausräumung der Coagula des Hämatoms noch mehr oder minder blutete. Nur in einem einzigen Falle wird berichtet, dass die Blutung vollkommen stand. Ueberall wurden Vorkehrungen zur Blutstillung getroffen; aber in allen letal verlaufenden Fällen, wo vorher im Hämatom entleert war, fand sich ein solches wieder bei der Autopsie; also darf man sich selbst in den Fällen, wo die Blutung schon ohne weiteres stand, nicht sicher darauf verlassen, dass die Möglichkeit einer Neubildung des Extravasates ausgeschlossen sei. Und mit Rücksicht darauf, dass heute die Asepsis einer Schädelhirnwunde ziemlich garantiert werden kann, würde es von entschiedenem Vorteile sein, den Verband schon nach

den ersten Stunden zu wechseln, und wieder zu wechseln, um sicher auch die geringste Kompression des zusammengepressten Gehirns durch jeweiliges Ausspülen des sich neu ansammelnden Raum beschränkenden Blutes zu vermeiden oder die Gegend des Foramen spinosum sei es von innen, sei es von aussen zugänglich zu machen (durch Resectio cranii, ähnlich wie zur Exstirpation des Ganglion gasseri), um die Art. mening. med. zu unterbinden (Krönlein).

In 4 Fällen handelte es sich um 2 neben einander bestehende Hämatome, wobei einmal allerdings das eine (vordere) blossgelegt und entfernt wurde. Unglücklicherweise war dieses aber das kleinere, das grössere tötende war ein hinteres. In die Höhle des Operierten hatte es auch nachgeblutet.

Ein andrer Operierter zeigte bei der Autopsie wieder die Nachblutung des seitlichen meningealen Hämatoms, das 2., nicht diagnosticierte Hämatom, in diesem Falle von weniger letaler Dignität war an der Basis durch eine Zerreissung des Sinus transversus entstanden (ähnliche Fälle erwähnt Guerlain).

In einem Falle sass das Hämatom nicht an der Stelle der Einwirkung des Traumas, unter einer Fissur, sondern an der gegenüberliegenden, und der erhebliche supradurale Blutkuchen hatte sich über einer durch Contrecoup kontundierten Hirnpartie (sehr wahrscheinlich aus einem geborstenen Meningealgefäss) gebildet.

Einmal wurde auch bei der Autopsie ein hinteres Hämatom aufgefunden, wo man intra vitam an der vordern Wahlstelle ein Hämatom gesucht und nicht gefunden hatte.

Der einzige exspektativ behandelte Fall lehnt an diejenigen von Holmes an (Wiesmann). Das aus den klassischen Symptomen des Hirndruckes diagnosticierte supradurale Hämatom ergoss sich durch eine klaffende Bruchspalte nach aussen unter die unverletzte Galea.

106. R. F., 4 J. Fall aus dem 2. Stockwerk. Bewusstlosigkeit. Subkutane Depression an der Schädelwölbung links mit klaffender Fraktur des Parietale. Zunehmendes subperiostales, pulsierendes Hämatom in der linken Parietalgegend. Erscheinungen von Compressio cerebri, wohl auf eine Zerreissung der Art. mening. media zurückzuführen. Lähmung des rechten Facialis und des rechten Armes. Sopor, Erbrechen. Das Hämatom ging samt den Lähmungserscheinungen im Verlauf von ca. 3 Wochen allmählich zurück, operatives Eingreifen war nicht indiciert.

Bleibender Nachteil bei der Entlassung nach 1 Monat: Fühlbare Dehiscenz der Knochenränder im Bereich des linken Parietale.

Es handelte sich mit grosser Wahrscheinlichkeit um eine Zerreissung

der Art. men. med. mit Blutung supradural und durch den Bruchspalt unter die Galea (manchettenknopfartiges Hämatom), was um so mehr zu erwarten stand, als die kindliche Dura dem Schädel inniger anhaftet und das sich entwickelnde Hämatom aus dem Schädelinnern durch den Bruchspalt nach aussen unter die Galea gepresst wurde. Die Hirndruckerscheinungen blieben auf erträglicher Höhe.

2mal enthielt der Urin bei Hämatomen Zucker (s. oben).

Fig. 89.

T = Trepanationsstelle.

107. G. J., Maurer, 25 J. Sturz von einem Gerüst, erst kurze Bewusstlosigkeit, dann freies, 4½ stündiges Intervall, hierauf zunehmende Somnolenz. Erbrechen nach 2 Stunden. Entwickelung von rechtsseitigen Paresen. Pulsverlangsamung, zunehmender Druckpuls. Hintere Trepanation links, Entleerung eines grossen, extraduralen Hämatoms. Pat. erholt sich nicht mehr. Exitus 13 Stunden nach der Verletzung.

Autopsie: Subkutane Fraktur des linken Parietale und der linken Squama temporalis. Dura durch das Hämatom abgehoben. Gehirn unverletzt, aber links komprimiert. Verletzung der Meningea media sinistra. Typisches supradurales Hämatom. Piablutung. (Vgl. Fig. 89.) Todesursache: Hirndruck. Lungenödem mit Fettembolie.

108. B. J., Taglöhner, 57 J. Sturz (betrunken) eine Treppe hinab; sofortige Bewusstlosigkeit. Tiefster Sopor, Incontinentia urinae et alvi. Sugillationen der Lider links und über dem linken Auge. Hohe Temperaturen, Exitus nach 43 Stunden mit 39,1° C. Puls 78—142.

Autopsie: Subkutane Fraktur des linken Parietale, der Squama temporalis und der Basis links. Dura abgehoben. Kontusion des rechten Schläfenlappens, Kompression des linken. Verletzung der parieto-occipitalen Gefässe; extradurales Hämatom links, 9½ cm Durchmesser, 4 cm Dicke, Gewicht 130 gr. (Vgl. Fig. 90, 91.) Todesursache: Hirndruck, Pneumonia lobularis.

109. L. W., Knecht, 43 J. Fall hinten über, mit dem Hinterhaupt aufschlagend (betrunken). Bewusstlos. Erbrechen. Sugillationen über dem rechten Parietale. Exitus nach 62 Stunden mit 40,0° C. und 136 Puls.

Autopsie: Subkutane Fraktur der Basis und Konvexität. Hintere Partien der Pia ödematös. Kontusion des rechten Stirnlappens. Hinteres

Fig. 90. Fig. 91.

H = Grenzen des Hämatoms (supradural).

supradurales Hämatom rechts, 6 cm Durchmesser, 2 cm Dicke; und ein zweites subdurales Hämatom. (Vgl. Fig. 92, 93.) Todesursache: Lobuläre Pneumonie und Lungenödem. Compressio cerebri.

Fig. 92. Fig. 93.

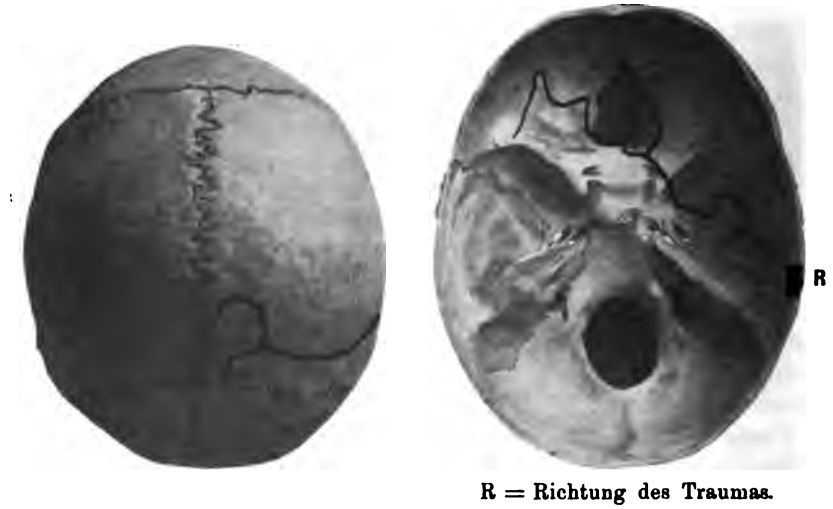

R = Richtung des Traumas.

110. O. R., Maurer, 56 J. Sturz von einem Heuwagen, bewusstlos.

Pat. ist somnolent, Nackenstarre. Er lässt Harn und Stuhl unter sich. Rechter Arm und rechtes Bein paretisch. Anfälle von Zuckungen im rechten Facialis und rechten Arm. Der linke Puls ist unregelmässig, 88, gespannt. Hyphaemata conj. links, Sugillation der linken Lider. Träge Pupillenreaktion. Exitus 2 Tage nach Verletzung.

Fig. 94.

Autopsie: Offene Fraktur der Parietalia, hauptsächlich links. Duraler Riss unter dem Hämatom. Pia blutdurchtränkt. Zertrümmerung des linken Frontallappens und der linken Centralwindung. Vorderes, supradurales Hämatom links. Zerreissung des mittleren Meningea-Astes. (Vgl. Fig. 94.) Todesursache: Gehirnzertrümmerung, Compressio.

111. W. J., Heizer, 53 J. Sturz von einer Leiter, schlug mit linkem Hinterkopf auf. Tiefer Sopor. Temperatur stieg von 35,5° C. bis zu 40,0° C. am Todestag. Druckpuls. Blutung aus der linken Nase. Beide

Fig. 95.

Fig. 96.

Pupillen reaktionslos. Rechter Facialis gelähmt. Exitus 10 Stunden nach der Verletzung.

Autopsie: Subkutane Fraktur am Occiput. Dura abgehoben, nicht zerrissen. Compressio et Contusio cerebri. Blutungen in den linken und

rechten Seitenventrikel, am Boden des IV. Ventrikels und im Pons. Hämatom des linken, hinteren Meningea-Astes, Durchmesser 8,5 cm, Dicke 2,5—3 cm. Auch kleine Blutungen, (Hämatome) über dem linken Frontallappen. (Vgl. Fig. 95, 96.) Todesursache: Hirnblutung, Compressio.

112. M. H., Spengler, 35 J. Sturz aus dem Fenster, bewusstlos.

Fig. 97.

Fig. 98.

Zunehmender Sopor ohne Zuckungen. Rasch ansteigende Temperatur. Exitus nach 24 Stunden mit 40,4° C. Puls von 88—156. Blutung aus dem rechten Ohr und der Nase. Pupillenreaktion träge.

Fig. 99.

Autopsie: Subkutane Fraktur der Konvexität und Basis rechts. Dura nicht zerrissen, sondern nur abgehoben. Kontusion des linken Frontal- und des Temporallappens. Supradurales Hämatom rechts in der mittleren Schädelgegend. 8 : 5 : 1,5 cm. Piale Blutungen und Hämorrhagien in die Fossa Silvii. (Vgl. Fig. 97, 98.) Todesursache: Hirnkontusion, Hirndruck.

113. T., ? ? Exitus nach 12 Stunden.

Autopsie: Subkutane Fraktur des linken Temporale und der Schädelbasis. Dura abgehoben. Compressio parieto- temporalis sin. Supradurales Hämatom in der linken Temporalgegend, 10 : 2 cm. Gewicht 150 gr. (Vgl. Fig. 99.) Todesursache: Compressio cerebri sin.

114. Sch. C., Dienstmann, 62 J. Sturz eine Treppe hinab. Nicht bewusstlos. Kurz nach der Verletzung rasche Trübung des Bewusstseins. Bei der Aufnahme bestand tiefer Sopor. Puls gespannt, 58. Sugillationen der rechten hinteren Parietalgegend. Pupillen eng, reaktionslos, am Ende die linke weit. Lähmung des linken Facialis, des linken Armes und Beines. Exitus nach $8^1/_2$ Stunden.

Fig. 100.

Autopsie: Subkutane Fraktur des rechten Parietale. Dura abgehoben. Kompression des Gehirns. Supradurales hinteres Hämatom, rechts, typisch. (Vgl. Fig. 100.) Todesursache: Compressio cerebri.

115. T. E., Maurer, 22 J. Sturz auf den Kopf. Bewusstlos. Somnolenz. Puls unregelmässig, 40. Blutung aus der Nase. Beide Pupillen reaktionslos. Pat. lässt Urin unter sich. Exitus nach 14 Stunden mit 38,8° C.

Fig. 101.

Fig. 102.

Autopsie: Offene Fraktur des rechten Parietale und der Basis. Dura abgehoben. Compressio cerebri. Supradurales vorderes und mittleres

Hämatom der rechten Arteria meningea media (ohne kontralaterale Hemiplegie. (Vgl. 101, 102.) Todesursache. Compressio cerebri.

116. K. J., 45 J. Sturz eine Treppe hinab (betrunken). Kurze Bewusstlosigkeit, freies Intervall. Kein eigentlicher Druckpuls. Sugil-

Fig. 103.

Fig. 104.

lationen hinter rechtem Ohr. Blutungen aus dem rechten Ohre und der Nase. Lähmung des linken Armes und Beines. Trepanation vorn rechts und hinten rechts. Besserung nach der Operation. Exitus nach 2 Tagen mit 39,6° C.

Fig. 105.

Autopsie: Subkutane Schädelbasisfraktur. Dura abgehoben. Kompression der rechten Hemisphäre. Zertrümmerung des rechten Schläfenlappens und Stirnlappens. Diffuses supradurales Hämatom rechts, wenig subdural. Blutung an der Basis. (Vgl. Fig. 103, 104.) Todesursache: Compressio cerebri. Lungenödem.

117. R. A., Schreiner, 53 J. Schlag mit einer Axt an die linke Scheitelgegend. Pat. erholte sich sofort. Freies Intervall von 10 bis 15 Minuten. Erbrechen. Sopor. Sugillation der linken Parietalgegend. Blutung aus Nase und Mund. Pupillen reaktionslos. Pat. lässt Stuhl und Urin unter sich. Exitus nach $5^1/_2$ Stunden.

Autopsie: Subkutane Fraktur des linken Parietale, Temporale und der Basis. Dura abgehoben. Compressio cerebri links. Kontusion des linken Schläfenlappens mit oberflächlicher Zertrümmerung. Supradurales Hämatom links 3 : 11 cm, bis in die Basis übergehend. Blutung im Seitenventrikel, Ependym etwas eingerissen. Boden des 4. Ventrikels blutdurchtränkt. (Vgl. Fig. 105.) Todesursache: Compressio cerebri. Ventr.-Blutung. Gehirnkontusion.

118. R. E., ca. 30 J. Balken auf den Kopf. Pat. war 5 Minuten bewusstlos. Freies Intervall von $^1/_2$ Stunde, dann Erbrechen. Sugillationen der Parietalregion. Pupillen träge. Trepanation des rechten Parietale nach 14 Stunden. Exitus nach 23 Stunden.

Autopsie: Subkutane Fraktur des rechten Parietale, des rechten Frontale, des linken Temporale und der Mitte der Basis rechts und links. Dura beiderseits abgehoben. Compressio beiderseits, am meisten links. Hinteres rechtes, supradurales Hämatom (operiert); vorderes linkes, supra-

Fig. 106.

durales Hämatom (nicht diagnosticiert.) Gewicht 150 gr. Meningea media zerrissen. Rechts wenig subdurale Blutung (durch ein kleines Loch in der Dura hineingekommen.) (Vgl. Fig. 106.) Todesursache: Compressio.

119. W. G., Schuhmacher, 33 J. Sturz von einer Scheune. Bewusstlos. Tiefer Sopor. Auf Kneifen Bewegungen beider Beine. Puls unregelmässig. Blutungen aus dem rechten Ohr und Nase. Pupillen reaktionslos. Exitus nach 10 Stunden.

Autopsie: Subkutane Fraktur des rechten Parietale und der Basis links. Dura abgehoben. Compressio cerebri. Supradurales Hämatom rechts, 10 : 5 : 3 cm. (Vgl. Fig. 107, 108.) Todesursache: Compressio cerebri.

120. B. B., Maurer, 47 J. Sturz von einer Treppe auf das Hinterhaupt. Freies Intervall 1/2 Stunde. Nachher war Pat. benommen. Steigerung der Temperatur, am Ende Pneumonie, Puls 88, mittelmässig gespannt, kein typischer Druckpuls. Sugillationen der linken Occipitalgegend. Lähmung des linken Facialis peripher, des rechten Armes und rechten Beines. Pupillen träge. Pat. lässt Stuhl und Urin unter sich. Trepanation hinten links. Hämatom entleert, 150 gr. Nachher Sensorium freier. Aphatische Störungen. Pat. verschluckt sich häufig (Glossopharyngeus?). Lähmung besserte sich nicht. Exitus nach 6 1/2 Tagen.

Fig. 107.

Fig. 108.

Autopsie: Subkutane Fraktur. Dura abgehoben. Kompression des Occipitallappens links und des Kleinhirns. Supradurales, linksseitiges Hämatom hinten und unten. Todesursache: Aspirationspneumonie.

121. U. F., Kohlenarbeiter, 39 J. Fall vom Wagen. Bewusstlos. Im tiefsten Sopor aufgenommen, Exitus nach 6 Stunden. Puls 70, regelmässig. Sugillationen in der rechten Parietalgegend. Pupillen reaktionslos, rechte weiter als linke. Zuckungen in beiden Armen.

Autopsie: Subkutane Fraktur der Basis und des rechten Parietale. 2. Temporalwindung links zertrümmert. Blutung im Pons. Vorderes, supradurales Hämatom links. (Vgl. Fig. 109, 110.) Todesursache: Compressio cerebri. Blutung im Pons.

122. St. A., Steinklopfer, 52 J. Sturz eine steinerne Treppe hinab. Bewusstlos. Tiefes Coma, reaktionslos. Puls 38, gespannt, unregelmässig werdend. Sugillationen in der linken Occipitalgegend. Blutung aus dem

linken Ohr. Linke Pupille enger als rechte, reaktionslos. Exitus nach $6^1/_2$ Stunden.

Fig. 109. Fig. 110.

⇒ in r. Parietale.

Autopsie: Subkutane Fraktur der Basis hinten. Pia an der Basis blutdurchtränkt und zerrissen. Kontusion der Basis des Gehirns. Ex-

Fig. 111. Fig. 112.

tradurales, diffuses Hämatom der Basis. Blutung im Corpus striatum. (Vgl. Fig. 111, 112.) Todesursache: Commotio, Compressio, Lungenödem.

123. G. G., Landwirt, 33 J. Benommen. Rippenfraktur. Primäre

Splitterextraktion. Hirnzertrümmerung. Exitus nach 19 Tagen.

Autopsie: Offene Fraktur des linken Parietale. Dura eingerissen. An der linken Centralwindung hinten Hirnzertrümmerung. Supradurales, fast typisches Hämatom, nach der Operation entstanden. (Vgl. Fig. 113.) Todesursache: Hirnzertrümmerung. Hämothorax.

Fig. 113.

124. S. G., Maurer, 41 J. Schlag von einem umkippenden Wagen. Erbrechen. Anfangs Bewusstsein klar, nach ca. 8 Stunden benommen. Erbrechen. Dann ein freies Intervall von 1/4 Stunde. Puls 64. Kein Fieber. Blutung aus dem linken Ohr. Lähmung der rechtsseitigen Extremitäten. Leichte Lähmung des rechten Facialis mit Ausnahme der zum Munde gehenden Aeste. Hintere Trepanation links nach 31 Stunden. Pat. erholte sich ein wenig nachher. Pat. zeigte vollkommene Amnesie für das Geschehene, war unruhig, riss den Verband weg, lärmte, tobte, sang. Exitus nach 17 Tagen mit einer plötzlichen Temperaturerhöhung von 39,5° C.

Fig. 114.

Autopsie: Subkutane Fraktur des linken Parietale und der Basis. Dura abgehoben. Kompression beider Centralwindungen. Mächtiges, supradurales, hinteres Hämatom links, 160 gr schwer. (Vgl. Fig. 114.) Todesursache: Compressio. Delirium potatorum?

125. B. H., Taglöhner, 49 J. Sturz vom Heuboden. Bewusstlos. Bei der Aufnahme war das Sensorium frei, nach 3 Stunden Coma. Kein besonderer Druckpuls. Blutung aus der Nase. Linke Pupille weiter als rechte, schliesslich reaktionslos. Trepanation hinten rechts. Pat. erholte sich etwas. Pat. war unruhig, antwortete zögernd. Jaktation. Exitus nach 15 Stunden.

Autopsie: Subkutane Fraktur des rechten Parietale und der rechten Basis in der Mitte. Riss in der Dura. Zertrümmerung der vorderen Centralwindung rechts, ebenso des linken Schläfenlappens, weniger des rechten. Supradurales Hämatom rechts 16 : 7 cm. Gewicht 200 gr. Piale

Fig. 115.

Fig. 116.

und auch subdurale Blutung. Blutung in die Seitenventrikel. (Vgl. Fig. 115, 116.) Todesursache: Compressio et contusio cerebri.

126. W. F., Schuhmacher, 41 J. ? gefallen. Bewusstlos. Nach der Aufnahme wurde das Bewusstsein etwas klarer, dann trat Coma auf. Kein Fieber. Puls klein, unregelmässig. Pupillen reagieren träge. Ob das linke Bein paretisch, ist im Coma schwer festzustellen. Apathische Störungen? Exitus nach 2 Tagen.

Fig. 117.

Autopsie: Subkutane Fraktur des rechten Parietale. Kontusion des linken Stirnlappens und des linken Schläfenlappens mit Zertrümmerung. Supradurales Hämatom rechts 12 : 7 cm. Ferner ein zweites hinteres Hämatom, bis an die Basis hinabreichend. (Vgl. Fig. 117.) Todesursache: Compressio cerebelli, Contusio cerebri.

127. L. R., Telegraphenangestellter, 40 J. Fall eine Stiege herab im epileptischen Anfall. Kein Erbrechen. Freies Intervall. Coma. Puls 96. Sugillationen oberhalb des linken Processus mastoideus. Leichte Protrusio bulbi. Netzhautblutung links. Linke Pupille weiter als rechte. Beide Pupillen reaktionslos. Primäre

Trepanation hinten links. 2 Oeffnungen. Entleerung des Hämatoms. Patient erholte sich wenig. Exitus nach 23 Stunden.

Fig. 118.

Die Fraktur geht ins Parietale und Temporale.

Autopsie: Subkutane Fraktur der Basis, des linken Temporale und des linken Parietale. Dura abgehoben. Supradurales Hämatom links, 230 gr Gewicht. Bleibende grosse Depression. Nachgeblutet. (Vgl. Fig. 118.) Todesursache: Hirndruck.

128. N. E., Färber, 48 J. Pat. wurde die Treppe hinuntergeworfen (betrunken). Bewusstlos. Bei der Aufnahme war Pat. benommen, hierauf hellte sich das Bewusstsein etwas auf, um dann auf's Neue benommen zu werden. Pat. kann nicht schlucken. Analgesie am ganzen Körper. Undeutliche Aphasie. Schlundsondenernährung nicht möglich, weil Patient die Kiefer zusammenpresst. Puls 74. Parese des linken Beines und linken Armes. Linksseitiger Nystagmus. Trepanation rechts vorn nach 7 Tagen (alte Methode nach V o g t) fand das Hämatom nicht. Exitus nach 12 Tagen.

Fig. 119.

T = Trepanationsöffnung. Fissur geht ins Keilbein bei F.

Autopsie. Subkutane Fraktur des rechten Parietale und der Basis. Dura bei der Trepanation incidiert. Verschiedene leichte Kompressionen. Rindenkontusion. Supradurales Hämatom links hinten, 142 gr. Blutung aus der Art. meningea posterior dext. Weniger piale Blutung an der Basis. (Vgl. Fig. 119.) Todesursache: Hirndruck.

129. K. W., Schlosser, 20 J. Pat. wurde bewusstlos aufgefunden. Comatös. Erbrechen. Zunge musste angeschlungen werden. Temperatur 35,4° C. Puls 40—50. Sugillationen der linken Parietalgegend. Pupillen reaktionslos. Rechte Pupille enger als die linke. Exitus nach

12 Stunden mit plötzlichem Temperaturanstieg, 41,4° C.

Autopsie: Subkutane Fraktur des l. Parietale und der Basis. Dura abgehoben. Hochgradige Anämie. Supradurales Hämatom vorne links, 3 cm dick, 255 gr. Gewicht. (Vgl. Fig. 120.) Todesursache: Compressio cerebri. Zerreissung des vorderen Astes der Art. meningea media.

130. H. J., Ziegler, 41 J. Sturz eine Treppe herab. (Betrunken.) Coma. Exitus nach 21 Stunden mit 38,5° C. und 100 Puls. Sugillationen der rechten Kopfschwarte. Blutung aus dem rechten Nasenloch. Linke Pupille weiter als rechte, träge. Pat. lässt Urin unter sich. Parese des rechten Armes und Beines. Primäre hintere und vordere Trepanation r. Umstechung der Art. meningea media.

Autopsie: Subkutane Fraktur des r. Parietale. Dura abgehoben. Kontusion des linken Schläfen- und Stirnlappens. Supradurales Hämatom

Fig. 120.

Fig. 121.

Die Fraktur verläuft durch die vordere und mittlere Basis bis zum Foram. rotundum. J = Impression.

vorne rechts, 150 gr. Im III. und IV. Ventrikel wenig blutige Flüssigkeit. (Vgl. Fig. 121.) Todesursache: Compressio cerebri. Beginnende Pneumonie.

131. T. F., Arbeiter, Schlag mit Stock. Bewusstlos. Sopor. Puls gut. Sugillationen der rechten Ohrgegend. Exitus nach 1 Tag. Pat. kam moribund zur Aufnahme.

Autopsie: Subkutane Fraktur der Konvexität, der beiden Parietalia und der vorderen Basis. Dura und Pia zerrissen. Compressio beiderseits Contusio rechts. Supradurales Hämatom rechts 7 : 6 : 1 cm und links hinten $10^1/_2$: 8 : $2^1/_2$ cm. (Vgl. Fig. 122.) Todesursache: Compressio cerebri.

132. B. G., 26 J. Sturz eine Treppe hinab. Patient wurde bewusstlos gefunden. Puls 80. Linker Facialis, linkes Bein und linker Arm paretisch. Lidkrämpfe rechts. Rechte Pupille weiter als linke, reaktions-

Fig. 122.

D = Depression.

los. Primäre vordere und hintere Trepanation rechts. Pat. ist unruhig, will fort, giebt sinnlose Auskunft, lallt unverständliches Zeug. Jaktation, Fluchtversuche. Exitus nach 4 Tagen.

Autopsie: Subkutane Fraktur der Basis und des rechten Parietale. Dura abgehoben. Kontusion an der Spitze des linken Schläfenlappens, weniger am linken Stirnlappen. Kompression der Aussenseite des rechten Schläfenlappens. Supradurales Hämatom in der Mitte rechts. (Vgl. Fig. 123.) Todesursache: Compressio cerebri. Beginnende lobuläre Pneumonie.

Fig. 123.

Die Fraktur geht durch die mittlere Schädelgrube zur Sella turcica.

133. M. J., Metalldrucker, 35 J. Ein an einer Drehbank rotierendes Metallstück flog dem Pat. mit grosser Wucht an den Kopf. Bewusstlos. Erbrechen. Pat. ist apathisch, lässt Stuhl unter sich. Primäre Splitterextraktion. Trepanation. Exitus nach 9 Tagen mit 41,6° C. Postmortal Temperaturanstieg bis 43,2° C.

Autopsie: Offene Fraktur des linken Temporale. Dura unverletzt

Kontusion der II. linken Temporalwindung mit Blutung in die Hirnsubstanz und den Balken. Kleine Hämorrhagie im Pons, entsprechend der Austrittsstelle des Trigeminus 7 : 5 mm. Subdurale und piale Blutungen links. (Vgl. Fig. 124.) Todesursache: Contusio cerebri. Beginnende Pneumonie. Zerreissung der Art. Meningea media.

Fig. 124.

U = Stelle im Schädeldefekt, wo die eingerissene Art. mening. med. umstochen wurde.

134. H. J., 37 J. Schlag auf den Kopf. Bewusstlos. Pat. ist benommen, flucht. Erbrechen. Puls unregelmässig, 64. Blutung aus dem Munde. Exitus nach 18 Stunden mit 39,5° C und 112 Puls.

Autopsie: Subkutane Fraktur der Basis und des rechten Temporale. Dura abgehoben und eingerissen. Andeutung eines Hämatoma en bissac. Kontusion beider Schläfenlappen. Mittleres supradurales Hämatom rechts. Meningea zerrissen. Auch subdurale mässig diffuse Blutung. Todesursache: Compressio et contusio cerebri.

135. G. J., Bierbrauer, 26. J. Sturz auf den Kopf in einen Eiskeller. Bewusstlos. Tiefes Coma. Sugillationen des rechten Oberlides. Blutungen aus Mund, Nase, Ohren. Protrusio bulbi dext. Rechte Pupille weiter als linke, reaktionslos. Zunge musste angeschlungen werden. Exitus nach 24 Stunden.

Autopsie: Subkutane Schädelbasisfraktur. Aeussere Partien der Schläfenlappen und die Unterfläche des Kleinhirns besonders links zertrümmert. Der mittlere Ast der Art. meningea media eingerissen. Supradurales rechtes mittleres Hämatom. Todesursache: Hirnzertrümmerung und Compressio.

136. G. B., Handlanger, 60 J. Fall die Treppe hinab (betrunken). Potator. Bewusstlos. Subkutane Fraktur des Schädelbasis rechts und des Orbitaldaches. Dura abgehoben. Compressio cerebri. Supradurales grosses rechtes mittleres Hämatom. Pat. spricht mit sich selbst. Erbrechen. Benommenheit. Sugillation der rechten Stirn und linken Lider. Hyphaema conj. rechts. Blutung aus dem rechten Nasenloch. Rechte Pupille enger als linke. Lähmung des linken Facialis und der linken Extremitäten. Patient lässt Urin unter sich. Trepanation am 8. Tag, nach Vogt vorne rechts. Puls 60, unregelmässig, stieg nach der Operation und war eine

Zeit lang sehr frequent. Pat. war anfangs unruhig. Delirien. Am 5. Tag nach der Operation ging die Lähmung zurück. Nach 7 Tagen war das Sensorium frei.

Bleibender Nachteil bei der Entlassung nach $3^1/_2$ Monaten Trepanationsdefekt mit Hirnpulsationen.

137. B., Gipsermeister, 49 J. Sturz vom Gerüst. $^1/_4$ Stunde freies Intervall. Erbrechen. Subkutane Fraktur des rechten Parietale. Dura abgehoben. Compressio cerebri. Hinteres supradurales Hämatom r. 200 cm^3. Tiefes Coma. Puls unregelmässig. Rechte Pupille weiter als linke. Lähmung des linken Facialis und der linken Extremitäten. 4 Tage nach der Operation ist die Lähmung verschwunden. Trepanation (nach 6 Stunden) erst an der vorderen Wahlstelle rechts; hier nur wenig Blut supradural. 2. Loch an der hinteren Wahlstelle nach Krönlein. 7 Stunden nach der Operation ist das tief benommene Sensorium schon wieder ordentlich klar. Am 4., 5. und 6. Tage bei freiem Sensorium etwas Unruhe. Anfangs stechende Kopfschmerzen. Stark secernierende Wunde über der vorderen Trepanöffnung.

Bleibender Nachteil bei der Entlassung nach $2^1/_4$ Monat: 2 Trepanationslöcher im rechten Parietale.

138. G. C., Coiffeur, 27 J., Zürich, 1896. Haematoma supradural. med. dextr.

Am 17. V. 96, 11.50 h. m. stürzte Pat. in betrunkenem Zustande eine Teppe hinunter. Er zog sich nachher selbst aus, schlief 12 Stunden, unterhielt sich am Morgen mit seiner Frau, trank etwas Kaffee, klagte über Kopfschmerzen und schlief wieder ein. Der 18 Stunden nach der Verletzung gerufene Arzt fand den Pat. bewusstlos, auf Anrufen nicht reagierend. An Schädel und übrigem Körper keine Verletzungen. Rechte Pupille enger, ohne Reaktion. R. 20, Puls 80, regelmässig. 19. V. vormittags 10 h.: Tiefer Sopor, Respiration tief, hie und da seufzend, 30 bis 34. Puls 124 voll. Pupillen noch ungleich, ohne Reaktion. Mit dem rechten Arm unruhige Bewegungen, einmal mehrere klonische Zuckungen. Rechtes Bein wird öfters angezogen. Linker Arm und linkes Bein werden, auch auf Hautreize, nicht bewegt. Hie und da einige Zuckungen mit den Mundwinkeln. Linkes Auge etwas geöffnet.

19. V. ab. 5 h. Bei der Aufnahme fand sich der durch die Anamnese gegebene Status, dahin zu ergänzen, dass der Puls leicht unregelmässig war (96), die linke Gesichtshälfte etwas verstrichener erschien als die rechte. Die Diagnose auf ein supradurales rechtes Hämatom gab die Therapie ohne weiteres in die Hand. In typischer Weise wurde von Prof. Krönlein nach der von ihm angegebenen Methode an der Wahlstelle des vorderen Hämatoms rechts vorgegangen und damit der vordere Teil des angenommenen Hämatoms blossgelegt und dasselbe (ca. 200 cm^3) entleert. Eine geringe Blutung aus der abgedrängten Dura wird durch

Jodoformgazetamponade und Carotiskompression (rechte Carotis 4—5 Min. lang) gestillt, ein kleines Drain auf die Dura gelegt, die Hautwunde durch einige Seidenknopfnähte vereinigt und ein aseptischer Okklusivverband angelegt. Gegen Ende der Operation schon wendet Pat. auf Anrufen die Augen nach dem Operateur, die linke Pupille, welche vorher sehr weit war, wird enger, beide reagieren, Pat. streckt auf Befehl die Zunge heraus. 5 Minuten nach dem Transport ins Bett giebt Pat. mit deutlicher Stimme sein Alter an, klagt über Kopfweh und Durst. Puls 100, regelmässig.

20. V. Ruhige Nacht. Morgens Temp. 37,2, Puls 100. Spontanes Urinlassen. Kein Eiweiss, kein Zucker. Pat. bewegt den gestern gelähmten linken Arm nach dem Kopf, zieht das linke Bein kräftig an, Sensorium vollständig frei. Pat. pfeift, lacht, klagt über Schmerzen in den Augen. — 30. V. Sensorium dauernd klar. Kein Fieber. Wunde granuliert mit ziemlich starker Sekretion. — 30. VI. Am 6. VI. zum ersten Male aufgestanden, muss Pat. heute wegen Streitigkeiten entlassen werden. Die Wunde secerniert immer noch; poliklinische Behandlung.

II. Spitalaufenthalt 24. VII. bis 16. IX. 96. Die Wunde, zu einer eingezogenen Fistel verheilt, secernierte immer noch, in der Tiefe fühlte man rauhen mobilen Knochen des Randes der Trepanationsöffnung, welcher durch Operation am 8. VIII. extrahiert wurde. Die Sekretion hielt aber auch nachher hartnäckig an, Pat. führte sich wieder ungebührlich auf und wurde gegen Verzichtschein entlassen.

Kontroluntersuchung (3. II. 02): Pat. ist Inhaber eines Coiffeurgeschäftes, sieht gesund aus, hat in allen seinen Antworten einen etwas überlegenen, selbstgefälligen Ton. Die Fistel besteht immer noch, Pat. behandelt sich selbst, nachdem diverse innere Mittel von konsultierten Aerzten erfolglos geblieben. In der Fistel, die ziemlich stark eingezogen über dem gut fühlbaren Knochendefekte liegt, steckt ein Gummidrain von 4 cm Länge und 3 mm Dicke, führt nach oben und hinten, offenbar bis auf den Knochen unter dem Temporalis, nicht intrakraniell. Sehr geringe, serös-eitrige Sekretion. Knochenkrümel oder grössere Sequester sollen sich nicht ausgestossen haben. Pat. hält die Fistel mit dem Drain ängstlich offen, weil, wie es scheint, sie sich in wenigen Stunden schliesst und bald darauf Retentionen sich bilden. Im übrigen behelligt ihn das Drain, dessen Oeffnung durch eine Haarlocke verdeckt gehalten wird, nicht. Die Pupillen sind beidseitig gleich, reagieren. Von Lähmungen keine Spur zu erkennen. Pat. will nie Kopfweh, nie Schwindel haben, es soll auch früher nach seiner Spitalentlassung nie derartiges aufgetreten sein. Ebenso weiss Pat. nichts von Druck im Kopf oder Zuckungen. Er will den Wein, von dem er überhaupt nur mässig geniesse, gut vertragen. Psychische Veränderungen sollen sich nicht gezeigt haben. Gedächtnis so gut wie früher. Pat. turnt und tanzt ohne jede Behinderung.

189. H. E., Müller, 30 J., Flaach, 1885. Fractura baseos cranii, oss. temporalis et parietal. sin. Ruptura art. mening. mediae. Supradurales Hämatom. Compressio cerebri.

Am 7. IV. 85 fiel Pat. in betrunkenem Zustande eine Treppe hinab und wurde am 9. IV. ins Spital verbracht.

Status: Ziemlich kräftiger Mann, soll nach Aussage seines Bruders (Lehrer in der Stadt Zürich) stets etwas geistig beschränkt gewesen sein. Sensorium nicht völlig frei. Pupillen sehr eng, reagieren. Puls beschleunigt, 120, regelmässig. Leichte Hautabschürfungen in der Gegend des linken Scheitelbeins. Linksseitige Facialisparese, hie und da krankhafte Zuckungen, Stirnast frei. Parese des rechten Armes und Beines. Aphasie, deren Art aber nicht deutlich bestimmt werden kann. Incontinentia urinae.

10. IV. Auftreten einer rechtsseitigen Facialisparalyse, die stärker ist als links, auch hier Stirnast frei. — 12. IV. Puls unregelmässig, 55—60. — 14. IV. Puls etwas beschleunigter, 70—75. Pat. ist etwas soporöser. Linksseitige Facialisparese etwas geringer. Es wird die Diagnose auf Fractura cranii (Frakturlinie jedenfalls durch das linke Felsenbein, daher primäre linksseitige Facialisparese?) und Haematoma supradurale sinistr. e laesione art. mening. med. gestellt und daher zur Trepanation behufs Blosslegung genannter Arterie bezw. Entleerung ihres Extravasates geschritten. Lege artis wird dieselbe am Ort der vorderen Wahlstelle (Krönlein'sche Methode) ausgeführt; dabei findet man an dieser Stelle eine nach oben und hinten gehende Fissur. Nach Entfernung der Knochenscheibe stösst man auf ein mächtiges, teils aus geronnenem, teils aus halbflüssigem Blute bestehendes Hämatom. Um dasselbe besser entfernen zu können, wird etwa in Fingerlänge hinter dieser Trepanöffnung eine zweite angelegt und ein 240 gr schweres Blutgerinnsel entfernt. Dura intakt und gut 3 cm vom Knochen abgedrängt, die so gebildete Höhle ca. 14 cm lang und 8—10 cm breit. Dieselbe wurde mit Sublimat 1 ‰ durchgespült, drainiert und ein Verband angelegt. Schon 3 Stunden später beginnt Pat. zu sprechen. — 19. IV. Die rechte Paralyse ist vollständig verschwunden, Sensorium klar. Am längsten persistierten bei dem Pat. gewisse aphatische Störungen, indem Pat. gewisse Worte gar nicht finden konnte; auch musste er sich bei Fragen oft lange auf die Antwort besinnen. Reaktionsloser Wundverlauf, nie Kopfschmerzen. Am 15. V. bemerkte Pat. Doppelsehen, was auf Trochlearislähmung links zurückgeführt werden konnte, welche Affektion am 30. V. (Entlassung) sich schon bedeutend gebessert hatte.

Kontroluntersuchung (6. I. 02): Nach seiner Entlassung wartete Pat. mit der Wiederaufnahme seiner Arbeit noch 5 Wochen. Er hatte während dieser Zeit kein Kopfweh, bloss etwas Schwindel, besonders beim Aufwärtsblicken und Heben schwerer Lasten. Nie epileptiforme Erscheinungen. Die Erscheinungen der Diplopie verloren sich sehr rasch und

für immer. Anfangs war Pat. empfindlich gegen Sonnenhitze, sodass er sich einen grossen Schattenhut kaufte. Zur Zeit haben sich alle diese nachteiligen Residuen verloren. Wein und Rauchen werden gut vertragen. Nach Aussage seiner Umgebung scheint in der Psyche des Pat. sich keinerlei Veränderung gezeigt zu haben. Die Trepanationsstellen waren nie empfindlich. Augen intakt. Linkes Ohr vollständig taub. Die Facialislähmung ist rechts noch zu erkennen an leichtem Tieferstehen des Mundwinkels und etwas verstrichener Naso-Labialstelle. Auch links scheint etwas Abnormes zu bestehen, indem der Mund nicht ganz geschlossen wird infolge einer starken Wölbung der linken Oberlippenhälfte (wie wenn sie geworfen wäre). Die Uvula steht gerade. Der linke Gaumenbogen geht beim Phonieren besser und kompletter in die Höhe als der rechte. Von aphatischer Störung ist keine Spur zu merken.

140. B. R., Knecht, 39 J., Riesbach, 1892. Fractura cranii, Haematoma supradurale sin.

In der Nacht des 11. IX. 92 wurde dem Pat. aus einem Hinterhalt ein grosser Stein an die linke Kopfseite geworfen. Mit einem zu Hilfe gerufenen Begleiter ging Pat. nachher noch zu Fuss bis zum nächsten Polizeiposten, wusch sich dort das Blut aus dem Gesicht. Von da ab fehlt ihm jegliche Erinnerung an das Vorgefallene bis $^1/_2$ Tag nach der am 12. IX. morgens vorgenommenen Operation. Er wurde morgens früh in dem Garten seines Arbeitgebers bewusstlos aufgefunden. Puls etwas verlangsamt, mehrmaliges Erbrechen.

Status (12. IX. abends): Kräftig gebauter, sehr muskulöser Mann, vollständig comatös, Temp. 37,2, Puls 80, sehr unregelmässig, voll, Respiration tief, nicht beschleunigt. Pat. bewegt hie und da spontan die Extremitäten, mit Ausnahme des rechten Armes, der bewegungslos über den Tisch hinunterhängt. Auf kräftige Hautreize werden nur l. Abwehrbewegungen gemacht. Patellarreflex beiderseits erhalten und anscheinend gleich. Augen geschlossen, Pupillen beidseitig gleich, kaum reagierend, sehr eng. Facialislähmung mit Sicherheit nicht zu konstatieren. Kein Erbrechen. Pat. lässt Stuhl unter sich. Innere Organe o. B. Auf der linken Scheitelbeingegend über dem Ohr eine blau sugillierte, etwas ödematöse Partie von 5 Frankstückgrösse. Bei Druck auf dieselbe verzieht Pat. das Gesicht und stöhnt laut. Eine Fraktur oder Depression nicht zu fühlen.

13. IX. Status idem.: Puls sehr unregelmässig. Operation. Unter strenger Asepsis wird erst der senkrechte typische Hautschnitt nach der Trepanationsmethode von Krönlein zu Freilegung der supraduralen meningealen Blutung an der vorderen Wahlstelle links gemacht. Nach Blosslegung des Knochens stösst man, in der Höhe einer durch den Margo supraorbitalis nach hinten gezogenen Horizontalen auf eine horizontal verlaufende Fissur des Knochens, die nach hinten geht, mit einer leichten Depression des unteren Randes und Bildung von 2 ziemlich fest-

sitzenden Splittern. Diese werden erst mit dem Meissel entfernt und die kleine Knochenöffnung durch typische Trepanation an der vorderen Wahlstelle erweitert. Man legt damit den vorderen und unteren Rand eines weiter hinten gelegenen Hämatoms frei, zu dessen Entleerung sofort die Trepanation an der hinteren Wahlstelle (v. Krönlein) angeschlossen wird. Im blossgelegten Knochen stösst man auf die oben erwähnte Fissur, hier mit weniger Dislokation, nach Herausheben des Trepanationsrondells des Knochens liegt das Hämatom mit seinem Centrum frei und wird sorgfältig entleert (ca. 150 cm³ brombeergeléeartiges Blutgerinnsel). Die restierende Höhle misst nach der Entleerung 3—4 cm Tiefe. Die gereinigte Dura intakt. Die Blutung steht. Durchziehen eines Jodoformgazestreifens durch die beiden Trepanationsöffnungen. Einige Seidenknopfnähte des Periosts und der Haut. Unmittelbar nach der Operation beginnt Pat. zu reagieren, öffnet die Augen, versucht zu reden.

Abends 7 h. bewegt er die vorher bewegungslosen Extremitäten fast normal. Pat. ist noch etwas apathisch, giebt aber auf Fragen Auskunft, muss aber die Worte dafür suchen. Keine Temperatursteigerung. Puls seit vollendeter Operation wieder regelmässig, 100. — 14. IX. Befinden besser. In der Folge zeigten sich deutlichere Zeichen motorischer und amnestischer Aphasie. Noch etwas Schwäche in den rechten Extremitäten. Pat. ist jetzt über seinen Aufenthalt klar. — 19. IX. Heilung der Wunden p. p. Sensorium frei. Noch Zeichen motorischer Aphasie. — 26. IX. Fortschreitende Besserung, Sprache wieder normal, Extremitäten beidseitig kräftig. Eine erst später diagnosticierte Paralyse des linken Stirnfacialis ist geblieben (?). — 17. X. Pat. steht auf. — 22. X. Entlassung. Die Lähmung des linken Stirnfacialis hat sich nicht verändert. Beide Operationswunden solide vernarbt. Man fühlt die Knochendefekte als Dellen.

Kontroluntersuchung (VIII. 01): Pat. sieht gut und kräftig aus. Von seinen Schicksalen erzählt er: Schon die ersten Tage nach seiner Entlassung begann er wieder zu arbeiten. Noch etwa 3 Wochen lang war ihm dabei etwas schwindlig. Er wiederholt zweimal, dass er seit seiner Verletzung etwas vergesslicher sei als früher, in verschiedenen Beziehungen. Immerhin musste er aber seine Arbeit, die ziemlich verantwortungsvoll zu sein scheint, nie aussetzen. Keine Spur von aphatischer Störung. Pat. ist rechtshändig, früher und jetzt; hat nie bemerkt, dass er schwächer sei als früher. Hat nie Kopfweh, auch bei Hitze nicht. Einzig beim Bücken „fährt es ihn oft einen Moment in die Augen", was früher nicht war. Keine Krämpfe, kein Schwindel oder dergl. Im Winter 1890/91 hatte er bei grösserer Kälte oft ein eigentümliches Surren in der linken Kopfseite, das ihm aber nicht sehr belästigte. Die Lähmung des linken Stirnfacialis ist in Spuren noch deutlich zu erkennen. Augen intakt, rechtes Ohr etwas schlechter als das linke. Den Alkohol verträgt Pat. gut. Die Knochendefekte sind noch

in ihrer ursprünglichen Grösse und Form zu fühlen, mit sehr straffem Bindegewebe gefüllt, keine Hirnpulsation sicht- oder fühlbar. Die Stellen waren nie empfindlich, trotzdem Pat. nie eine Schutzkappe getragen hat, sind auch heute nicht einmal auf ziemlich kräftigen Druck oder Schlag empfindlich.

Der operative Eingriff mit Setzung eines bleibenden Schädeldefekts (in keinem Falle wurde die Trespanationsöffnung durch Reimplantation des Rondells, durch Plastik oder Protese geschlossen) hat keine direkten üblen Folgen. Die mir zugänglichen Fälle zeigten nach Monaten und Jahren keine besondern Nachteile. Einer hat allerdings heute noch eine secernierende Fistel, die auf die Aussenseite des Knochenrandes führt und wohl durch einen hier liegenden Sequester unterhalten wird. Patient lehnte jeden Eingriff zur Extraktion desselben ab. — In keinem Falle zeigten sich Zeichen von konsekutiver Epilepsie oder Aequivalenten, wozu die Schädelverletzungen mit bleibendem Defekt neigen sollen.

Wie schon oben erwähnt, erholt sich der Operierte nach Entfernung des Raum beschränkenden Hämatoms, wenn er nicht stirbt, ziemlich rasch, rascher als bei Lähmungen, die durch Kontusion von Hirnrinde entstehen. In keinem Falle blieb eine dauernde, auf centraler Läsion begründete Lähmung zurück und auch die nach Jahren Kontrollierten zeigten keine Spur mehr davon. Auch Kopfweh und Schwindel, Gedächtnisschwäche, psychische Alteration tritt gegenüber den andern Schädelverletzten zurück und was davon noch zu erkennen ist, darf mit einiger Berechtigung auf die damals begleitende Commotio und Contusio zurückgeführt werden.

Ueber das Schicksal nicht entfernter Hämatome ist aus den zur Autopsie gekommenen Fällen nichts zu schliessen, weil der Exitus so früh eingetreten, dass, abgesehen von Vereiterung und Verjauchung, die Huguenin beobachtet ist, wesentliche, insbesondere resorptive oder organisierende Vorgänge noch nicht ausgebildet sein konnten. Die Resorptionsfähigkeit zwischen Dura und Schädel ist wahrscheinlich keine grosse, wie z. B. in den Arachnoidealräumen. Auch der exspektativ behandelte Fall liess in den letzten Tagen seines Spitalaufenthaltes noch einen Rest von Facialislähmung erkennen, was sich vielleicht dahin verwerten lässt, dass an dem tiefsten Punkt noch ein gewisser Druck bestand, und das Extravasat noch nicht resorbiert war.

Perrin fand bei einem Patienten der die typischen Symptome der Ruptur der Art. mening. media dargeboten hatte, 3 Jahre später

bei der Autopsie eine die Arterie kreuzende geheilte Fissur. Gamgee beobachtete ein traumatisches Aneurysma der Art. mening. media, was jedenfalls zu den grössten Seltenheiten gehören dürfte.

Subdurale Blutergüsse.

Blutungen unter die Dura sind bei den Schädelverletzungen eine ganz gewöhnliche Folge. Sie kommen selbst nach blossen Erschütterungen des Körpers vor, wo jede Schädelverletzung und Quetschung des Gehirns fehlt (Rindfleisch). Es reissen einfach die feinen Venen ab, selbst ein grösserer Sinus kann zerreissen. Auch Bergmann stimmt damit überein, der „die intrameningealen Blutungen als das regelmässige Attribut schwerer Kopfverletzungen" bezeichnet. Jedoch fand ich diese subduralen Blutungen doch relativ selten isoliert in grösserer Dimension bei Autopsien, also in Fällen schwerer tödlich verlaufender Schädelfrakturen; denn unter 165 Verstorbenen ist bloss 8 mal eine erheblichere Blutung in die Pia, ohne deutliche Läsion des Gehirns verzeichnet, einmal als Begleiterscheinung eines supraduralen Hämatoms, 2 mal kombiniert mit Ventrikelblutung, mit den Symptomen einer schweren Commotio verlaufend. 5 mal ist der piale Bluterguss der Boden einer sich sehr rasch entwickelnden eitrigen Meningitis. Ganz abgesehen davon, dass die Hirnhäute mit ihren flüssigkeitsreichen Maschenräumen ein exquisites Feld für die Ausbreitung einer Eiterung sind, ist leicht erklärlich, warum diese bei Blutung noch rascher propagiert, da ein Bluterguss ein vorzüglicher Nährboden ist.

Sichere Anhaltspunkte für die klinische Diagnose dieser Ergüsse habe ich keine finden können. Intensivstes Kopfweh, das vielfach die Patienten quälte, ist vielleicht auf diese subduralen Blutungen zurückzuführen.

Bei einem vorher Gesunden ist der Bluterguss als solcher der Resorption zugänglich. Die durch ihn angeregte Neomembran schrumpft und kommt schliesslich mit geringen Residuen zur Heilung. Eine Verdickung oder Pigmentierung ist alles, was an der Innenseite der Dura davon zurückblieb. Die Bedingungen der sogenannten Organisation der Blutgerinnsel im Subduralraum sind deshalb ungünstige, weil eine reichliche und kräftige Cirkulation der Innenseite der Dura fehlt (Bergmann). Doch müssen kleinere Blutergüsse sehr rasch resorbierbar sein, denn bei den meisten unserer Schädelverletzten, bei denen mit aller Wahrscheinlichkeit eine intra vitam bestehende subdurale Blutung angenommen werden musste,

fand sich bei der Sektion nichts mehr, sobald der Kranke nur noch einige Tage gelebt hatte. In keinem Falle werden Verwachsungen, Schwartenbildung u. dgl. erwähnt. Hauptsächlich ersteres aber scheint nach andern doch vorzukommen und könnte dann zur Erklärung der vielen kleinen Beschwerden des Schädelverletzten herangezogen werden, wie Irregularitäten des Affluxes, schlechtes Vertragen von Hitze, Anstrengung (Bücken etc.) Alkohol. Auch psychische Veränderungen sind wohl teilweise daraus zu erklären, hat doch schon Huguenin auf die Beziehungen von Pachymeningitis und Dementia paralytica aufmerksam gemacht. Dahin dürfte auch der von Hancock publicierte Fall Fischer's genommen werden, wo es sich um einen jungen Mann handelt, der von einem Fussball an den Kopf getroffen wurde und sofort in eine Geisteskrankheit verfiel. Nach 5 Jahren wurde bei der Sektion eine enorme Blutcyste unter der Dura gefunden. Hauptsächlich übereinstimmend gingen unsere Erfahrungen mit dem Resultate von Bergmann, nach dem Patienten mit subduralen Blutungen die Zeichen von Aufregung, der Delirien mit Vorliebe zeigen.

Hirnzertrümmerung.

Zu Studien über das Schicksal der Hirnzertrümmerung eignen sich hauptsächlich diejenigen Fälle, die mit dem Leben davongekommen sind und während eines längern Spitalaufenthaltes, teils auch noch nach Jahren beobachtet werden konnten. Wie weit die Hirnzertrümmerung und -Kontusion das letale Schicksal besiegelt, wurde früher erörtert.

In der Mehrzahl der Fälle quillt der Hirnbrei schon bei der Inspektion der frischen Wunde durch den offen liegenden Bruchspalt oder unter der Haut hervor. Als Seltenheit wurde bei uns einmal Hirnausfluss aus dem Ohre, einmal aus der Nase gesehen. An letzteren schloss sich eine Meningitis, was das früher Gesagte bezüglich Gefährlichkeit der Eröffnung des Cavum cranii gegen die Nase zu bestätigen mag. In einem Falle fanden sich bei der Autopsie Hirnfetzen unter der unverletzten Haut. Bei einem andern, der heilte, war es zu Hirnausfluss unter das Periost gekommen, auch sah man den Sinus ossis frontalis einer- und beiderseits mit Hirntrümmern angefüllt, einmal sogar bei subkutaner Fraktur. Häufig wurde die Hirnzertrümmerung nicht prima vista, sondern erst bei der primär vorgenommenen Splitterextraktion konstatiert.

Dass aber eine Hirnzertrümmerung auch bei subkutaner Fraktur

ohne Depression, sogar ohne Fraktur infolge schwerer Kontusion vorkommt, ist genügend bekannt. Jedoch bleibt Zaager's Fall von traumatischer Zerreissung des Gehirns ohne begleitende Knochenfraktur eine Seltenheit, denn die ganze Länge der linken Hemisphäre war rupturiert.

Ich habe blos diejenigen Fälle von Hirnzertrümmerung als solche weiter verfolgt, bei denen diese direkt gesehen wurde. Blos aus klinischen Symptomen angenommene Fälle habe ich als unsicher weggelassen.

Im ganzen stehen mir 21 solche zur Verfügung.

Naturgemäss heilten alle Fälle unter Knochendefekten und Defekten der Dura mater mit häutiger, anfänglich oft recht zarter Narbe. Die Ausdehnung der Durazerreissung war meist etwas kleiner als die des Knochens. Alle Geheilten zeichnen sich durch Hirnpulsation aus, die auch nach Jahren, besonders bei den grossen Defekten, nachzuweisen war.

Unter den 21 Hirnverletzten wiesen 11 ihre Läsion in der motorischen Gegend auf, verschieden lokalisiert, vorn hinten, oben, unten. Dementsprechend zeigten sie Lähmungen der entsprechenden kontralateralen Muskelgruppen in 10 Fällen. In einem Falle dagegen, der sehr genau beobachtet ist und über den eine exakte Zeichnung des verletzten Hirnbezirkes vorliegt, handelte es sich um Zertrümmerung am Gyrus temp. sup. der untern Partien der Centralwindung und wurden absolut keine Lähmungen beobachtet. Der Wundverlauf war ein unkomplicierter. Es traten keine epileptischen Erscheinungen auf, auch fehlen die Klagen über Schwindel, Kopfweh, die Angaben über abnormes psychisches Verhalten vollständig.

Die so restierenden Fälle zeigten alle mehr oder minder komplete Hemiparesen, 1 Fall motorische und amnestische Aphasie kombiniert mit Amnesien.

Das Schicksal dieser Lähmungen ist ein verschiedenes. Mit Ausnahme eines einzigen Falles bestanden sie ausdrücklich von Anfang an; in einem Falle sind sie bei der benommenen Patientin erst am 6. Tage beobachtet, wobei nicht erwiesen ist, ob sie nicht schon von Anfang bestanden. — Die anfänglich deutlichen oder mehr verwischten Paresen nahmen meistens in den ersten Tagen etwas zu, sie wurden deutlicher. Der Grund dieser Beobachtung liegt vielleicht in der Möglichkeit einer genauern Prüfung des inzwischen klarer gewordenen Patienten, zum grossen Teil aber wohl auch in den Folgen einer Blutdiffusion mit ödematöser Schwellung der um-

gebenden Rindenpartien. Dass dieses nach Kontusion und den damit verbundenen gröbern oder feinern Blutungen vorkommt, ist am Sektionstisch sattsam erwiesen.

Auffallenderweise gingen nun die Lähmungen meist sehr rasch zurück, allerdings bis auf bleibende Reste. Die Erklärung ist in einer Erholung der kontundierten, nicht vollständig zerstörten Hirnpartien, in Resorption der Blutdiffusion zu suchen, so, dass die Lähmung auf dem Höhepunkt ihrer Entwicklung einer grössern Hirnrindenfläche als Centrum entsprach, als nach dem zerstörten Rindenteil angenommen werden durfte. Der bleibende Rindendefekt dürfte den bleibenden Lähmungen entsprechen.

Kein einziger Fall von Hirnzertrümmerung lässt nach kurzer oder längerer Zeit eine vollständige restitutio ad integrum erkennen. Sehr schwer erkennbar war der bleibende Rest in einem Falle mit aphatischen Störungen. Man hätte den Patienten längere Zeit sehen und besser kennen müssen, als es mir 8 Jahre nach der Verletzung bei seinem Besuche möglich war, um jeglichem Defekt in seiner Sprache (es handelte sich um motorische und amnestische Aphasie) und seinem Gedächtnis (er litt an einer sehr ausgesprochenen Amnesie) genau umschreiben zu können.

Von den 21 Fällen von Hirnverletzten wiesen 7, also $^1/_3$ im frühern oder spätern Verlaufe epileptische oder epileptiforme Erscheinungen auf und alle 7 gehören unter die Reihe der eben besprochenen (11) Fälle von Zertrümmerung der motorischen Rindenbezirke.

Man beobachtete diese Anfälle teils schon in den ersten Tagen nach der Verletzung. Bald tritt blos ein einzigesmal in den ersten 8 Tagen ein Anfall auf, um dann für immer auszubleiben; bald, und zwar ist das meistens so, treten eine grössere Reihe von dicht hintereinander sich folgenden Anfällen auf, die über die ersten 14 Tage sich ausdehnen und dann rasch verschwinden.

Bei 4 Patienten verloren sich, soweit kontrollierbar, die Reizzustände, sie heilten — so z. B. hielt die Heilung nach 8 Jahren noch sicher an in Fall 296 — wobei freilich zu bemerken ist, dass die zur Beobachtung gelangten Anfälle mehr als Reizzustände, von der Peripherie des Hirnzertrümmerungsherdes ausgelöst, aufzufassen sind als von diesem selbst. Somit spricht auch dieser Fall nicht gegen die Auffassung von der hochgradigen Disposition des in seiner motorischen Region Hirnverletzten zur Epilepsie.

4 Fälle, die epileptiforme Erscheinungen in der Heilungszeit aufwiesen, sind zu wenig lang in Beobachtung gewesen, als dass man das dauernde Ausbleiben derartiger Zustände annehmen dürfte.

2 der nach längerer Zeit kontrollierten wiesen deutlich das Trügerische dieser momentanen Besserung auf, indem die Anfälle nach längerer Zeit und in anderer Intensität doch wieder kamen, so insbesondere Fall 290 bei dem nach 4 Jahren deutliche epileptische Aequivalente erkennbar sind und Fall 141, der nach 8 Jahren vollständigster Gesundheit plötzlich wieder 2 epileptische Anfälle bekam.

141. B. K., 6 J., Zürich, 1894/95. Fractura cranii convexitatis commin. aperta.

Der in der Nähe einer Säge spielende Knabe wurde von einem herabrollenden Balken an den Kopf geschlagen und war sofort für 3 Tage bewusstlos. 19. VII. 1894. Kein Erbrechen.

Status: Total benommener, ordentlich entwickelter Knabe. Puls regelmässig, beschleunigt. Temperatur nicht erhöht. Blutung aus dem Mund. leichte Parese des l. Mundfacialis. Extremitäten schlaff und bewegungslos. — Ueber die r. Schädelkonvexität eine mächtige Quetschwunde, das Frontale und das Parietale freilegend. Die unter aseptischen Kautelen vorgenommene Exploration zeigt eine ausgedehnte Zertrümmerung des vordern Schädelteiles des r. Parietale und des angrenzenden Frontale. Primäre Splitterextraktion und Elevation. Dura zerrissen, Ausfluss von zertrümmerten Hirnmassen. Toilette der Wunde, steriler Verband.

20. VII. Temp. 38,7. Puls 136. 1mal Erbrechen. Deutliche Parese der l. Extremitäten. Sensorium etwas freier. — 23. VII. Sugillationen der l. Lider. Kein Erbrechen mehr. Wunde reaktionslos. — 10. VIII. Paresen fast ganz verschwunden. — 30. VIII. Von den Paresen nichts mehr nachzuweisen. Wunde in schöner Granulation. Keine psychischen Störungen bei dauernd freiem Sensorium. — 26. IX. Ab und zu wieder Tieferstehen des l. Mundwinkels zu erkennen. — 19. XII. Sehr träge Fortschritte in der Granulation. — 17. II. Vollständige narbige Ueberhäutung des Defektes abgeschlossen. Keine Erscheinungen von seiten des Gehirns. Entlassung mit Schutzpelotte.

Kontroluntersuchung 8. IV. 1902. Pat. kommt mit seinem Vater. Er hat sich kräftig entwickelt und sieht gesund aus. Keinerlei Spuren von Aufgeregtheit, im Gegenteil ist Pat. sehr ruhig. Der Vater erzählte, die Lähmung des Gesichtes wäre noch etwa 2 Monate lang hie und da bemerkbar gewesen. Es scheint auch jetzt noch eine Andeutung vorhanden zu sein. Er litt nicht auffallend viel an Kopfweh, bekam aber bei der Hitze Schwindel und leicht einen spannenden Schmerz in der r. Kopfseite und in der Stirn. Eine Schwäche der l. Extremitäten hat ihn nie behindert. Das Gedächtnis ist gut wie vorher, Pat. ist ein sehr

guter und ehrgeiziger Schüler. Dem Vater ist aufgefallen, dass er auffallend jähzornig ist. Alles ihm angethane sitzt auffallend tief. Der Knabe ist etwas verschlossen, in sich gekehrt. Durch Erziehung wurden die Mängel aber ziemlich, jedoch nicht ganz gebessert. In der letzten Zeit fiel es auf, dass er morgens beim Aufstehen müde war, dass er unruhig schlief; er soll auch „Bläschen" an der Zunge gehabt haben. — Vor einigen Tagen klagte er morgens über Müdigkeit, war auffallend ruhig. Plötzlich bekam er einen Anfall von tonischen Krämpfen (ohne sicher beobachtete Lokalisation) mit totalem Bewustseinsverlust von einigen Minuten; daran schloss sich ein langer ruhiger Schlaf. Kein Erbrechen. Es besteht vollständige Amnesie für den Anfall.

Fig. 125.

II. Kontroluntersuchung Juni 1902. Vor einigen Tagen wieder einen Anfall von ganz gleichem Charakter. (Vgl. Fig. 125.)

Die übrigen Fälle von Hirnzertrümmerung betrafen verschiedene, nicht motorische Regionen und imponieren mehr durch vollständiges Fehlen ernsterer cerebraler Erscheinungen. 5 davon sind Verletzungen des Stirnhirns und zwar 3 des linken, 2 des rechten Stirnlappens. Bei den (offenen) Zertrümmerungen des Stirnhirns kann der Sinus ossis frontalis eröffnet sein und der Infektionsmöglichkeit ist damit Thür und Thor geöffnet. Eine Illustration dafür bietet Fall 94, wo unter der vollständig verheilten Narbe eine Eiterung aufflackerte, welcher durch operatives Eingreifen gesteuert werden musste. Dass die Prognose eines solchen Verletzten wegen der nach Jahren noch entwicklungsfähigen Meningitis und dem Hirnabscess sehr vorsichtig zu stellen ist und welchen Wert das Erhaltensein der hintern Wand bei dieser Knochenhöhlenzertrümmerung besitzt, mag auch daraus wieder erhellen.

3 Fälle betrafen Verletzungen des Temporallappens. Abgesehen von den später noch genauer zu erörternden gewöhnlichen Nachwehen eines Schädeltraumas sind specielle Folgen auch nach längerer Zeit nicht erkennbar.

Fall 299 ist dadurch interessant, dass selbst eine grosse Zertrümmerung der rechten Kleinhirnhemisphäre in der Beobach-

tungsdauer von 6 Jahren keinerlei cerebrale Erscheinungen bedingt hat.

Das anatomische Schicksal der Hirnverletzung ist vielfach studiert worden. Dass eine Neubildung der Hirnsubstanz nicht vorkommt, steht fest. Darauf weisen auch alle unsere Fälle hin. Das Schicksal der traumatischen Herde ist ähnlich demjenigen der hämorrhagischen Erweichung bei spontaner Hirnblutung. Es ist die langsam sich entwickelnde „gelbe Erweichung" (Ziegler), die auch progressiven Charakter haben kann (Tillmanns). Die Erweichungsherde selbst können schliesslich den Ausgangspunkt für einen Hirnabscess abgeben oder zu chronischer Narben- und Schwielenbildung im Gehirn führen. Auch eine progressive traumatische Cirrhose des Hirns, analog derjenigen der Leber ist nachgewiesen (Tillmanns). Das bleibende Fehlen der Hirncentren hat dann fernerhin auch eine sekundäre Strangdegeneration zur Folge, auf die zuerst Charcot und Vulpian hingewiesen haben. Eine klinische Andeutung für diesen Vorgang gibt der Fall O. W., mit seinen eigentümlichen atetotischen Bewegungen.

Dem traumatischen Erweichungsherde droht ferner noch eine andere schwere Komplikation, nämlich die der Spätapoplexie (Bollinger), wie sie sich bei den hämorrhagischen Herden findet. Unsere Kasuistik bietet nichts hiefür.

Fig. 126.

D = Knochendepression.

Zum Schlusse sei noch auf die traumatische Aetiologie mancher Hirntuberkel und maligner Hirngeschwülste hingewiesen.

142. G. F., 22 J. Patient kam moribund zur Aufnahme. Wirbelfraktur (5. Halswirbel). Fraktur des Larynx. Multiple Frakturen. Exitus nach 6 Stunden.

Autopsie: Offene Fraktur mit Depression am Occiput. Dura und Pia zerrissen. Ausgedehnte Zertrümmerung des vorderen Teiles des rechten Hinterhauptlappens. Blutungen im Gehirn. Ekchymosen in Gross- und Kleinhirn. Subdurale Blutungen. (Vgl. Fig. 126.) Todesursache: Hirnzertrümmerung. Shok.

143. M. J., Eisenarbeiter, 30 J. Kopf in Stanzmaschine einge-

klemmt. Nicht bewusstlos. Erbrechen. Offene Fraktur des rechten Parietale. Dura zerrissen. Zertrümmerung des Gyrus temp. sup. und der 3. Stirnwindung. Hirnausfluss. Sensorium frei. Beim Aufstehen etwas Kopfweh. Primäre Splitterextraktion.

Fig. 127.

Bleibender Nachteil bei der Entlassung nach $1^1/_2$ Monat. Hie und da Schwindelgefühl. Hirnpulsationen. (Guttaperchaschutzplatte.) (Vgl. Fig. 127.)

144. St. K., 43 J. Sturz eine Treppe hinab. Coma. Puls 33. Sugillationen der rechten Lider. Pupillen eng, reaktionslos. Vor dem Tode r. Pupille weiter als linke. Exitus nach 6 Stunden.

Autopsie: Subkutane Fraktur des r. Parietale und der Basis. Kontusion des rechten Stirnlappens und hauptsächlich der Spitze des l. Schläfenlappens. Diffuse supra- und subdurale Blutungen l. Verschiedene kleine Blutungen in die Marksubstanz. (Vgl. Fig. 128.) Todesursache: Commotio et Contusio cerebri.

Fig. 128.

145. J. J., Handlanger, 49 J. Schlag durch Kurbelhebel. Sofortige Bewusstlosigkeit, Erbrechen. Tiefer Sopor, hohes Fieber. Exitus nach 2 Tagen mit 40,0° C. Relativ kleine Pulszahlen. Hyphaemata conj., Oedem der Lider. Rechte Pupille maximal verengt. Primäre Splitterextraktion.

Autopsie: Offene Fraktur des rechten Frontale, des rechten Parietale und der Basis. Dura in der Ausdehnung der Fraktur zerrissen. Gehirnzertrümmerung der rechten motorischen Gegend bis in den rechten Ventrikel. Extradurales und subdurales Hämatom rechts. Blutung in den rechten Seitenventrikel. (Vgl. Fig. 129, 130.) Todesursache: Gehirnverletzung, Lungenödem, unfertige Bronchopneumonie.

146. B. G., Handlanger, 25 J. Von Lokomotive zu Boden geworfen. Bewusstlos. Sopor. Erbrechen. Coma. Pat. ist nicht mehr zum Bewusstsein gekommen. Puls 120. Sugillationen des rechten Oberlides. Blutung

Fig. 129.

Fig. 130.

aus Nase, Mund Ohren. Pat. lässt Stuhl und Urin unter sich. Primäre Desinfektion. Exitus nach 23 Stunden.

Autopsie: Offene Fraktur des rechten Frontale und Parietale. De-

Fig. 131.

Fig. 132.

pressio. Dura zerrissen. Rechtes Stirnhirn 4 cm tief zertrümmert. Subdurale Blutung in der Frontalgegend, im Stirnhirn und den Seitenventrikeln. (Vgl. Fig. 131, 132.) Todesursache: Hirnzertrümmerung. Beginnende hypostatische Pneumonie.

147. N. W., 41 J. Ein Balken fiel Pat. auf den Kopf und traf die Stirne. Sofortige Bewusstlosigkeit. Brechreiz. Blutung aus Nase und Mund. Exitus nach $1^3/_4$ Stunden.

Autopsie: Offene Fraktur des Temporale und der mittleren rechten Schädelbasis. Dura rechts zerrissen. Zertrümmerung des linken Schläfenlappens (Rinde). Subdurale und piale Blutungen, nur wenig in die Seitenventrikel. (Vgl. Fig. 133.) Todesursache: Hirnzertrümmerung. Shok.

Fig. 133.

148. M. J., Lehrling, 19 J. Stange auf den Kopf. Sofortige, dauernde Bewusstlosigkeit. Coma. Hohe Temperaturen und Druckpuls. — Sugillationen der Kopfschwarte. Blutung aus der Nase. Exitus nach 26 Stunden.

Autopsie: Subkutane Fraktur des linken Temporale, des Frontale und der Basis. Dura unverletzt abgehoben. Zertrümmerung der linken Schläfenbasis, weniger der rechten. Supradurale Blutung links, subdurale an der mittleren Basis. (Vgl. Fig. 134.) Todesursache: Hirnzertrümmerung. Compressio cerebri.

Fig. 134.

149. Sch. J., Dienstmann, 50 J. Fall eine Treppe hinab. Bewusstlos. Kein Erbrechen. Sugillationen am Hinterhaupt rechts. Blutung aus dem rechten Ohr und dem rechten Nasenloch. Pupillen reaktionslos. Linke weiter als die rechte. Exitus nach 13 Stunden.

Autopsie: Subkutane Schädelbasisfraktur. Mässige Kompression des Gehirns. Zertrümmerung des rechten Kleinhirns. Die Spitze des linken Schläfenlappens ist zerrissen. Kontusion der Spitze des rechten Schläfenlappens. Supradurale Blutung hinten rechts. Starke subdurale Blutung

1 cm dick, an der Basis.. (Vgl. Fig. 135.) Todesursache: Hirnzertrümmerung. (Contrecoup.)

150. W. A., Maurer, 43 J. Sturz vom Baugerüst. Bewusstlos. Pat. kam moribund zur Aufnahme. Rippenfraktur. Sugillationen der Lider. Hyphaema conj. Blutung aus Nase und Mund. Exitus nach $1^1/_2$ Stunden.

Fig. 135.

Autopsie: Subkutane Fraktur des Frontale und der Basis. Zertrümmerung der Hirnbasis und des Stirnlappens. Wenig Blutung in den Seitenventrikeln. (Vgl. Fig. 136, 137.) Todesursache: Ventrikelblutung. Shok? Hirnzertrümmerung.

151. St., Maler, 41 J. Sturz eine Treppe hinab. Bewusstlos. Pat. leidet an chron. Bleiniere. Temperatur niedrig bis am letzten Tag, dann 38,8. Exitus nach 5 Tagen.

Autopsie: Fraktur des Siebbeins. Kontusion der Basis links vorn,

Fig. 136.

Fig. 137.

des Thalamus opticus, des Pons. Leichte piale Blutungen an der hinteren Basis und im linken Seitenventrikel, III. Ventrikel und IV.

Ventrikel. (Vgl. Fig. 138.) Todesursache: Contusio cerebri und Ventrikelblutung.

152. B. H., Eisendreher. 35 J. Pat. wurde von seiner Frau im

Fig. 138.

Fig. 139.

Richtung der Gewalteinwirkung.

Streit zu Boden geworfen, schlug mit dem Hinterhaupt auf. Rasch zunehmende Benommenheit. Blutung aus der Nase. Pupillen weit, rechte weiter als linke. Exitus nach 7 Stunden.

Fig. 140.

Autopsie: Offene Fraktur. Blutung auf dem rechten Stirnlappen. Zertrümmerung der Spitze, hauptsächlich der Unterseite. Viel subdurale und piale Blutungen. (Vgl. Fig. 139.) Todesursache: Hirnzertrümmerung. Commotio cerebri.

153. E. O., Zimmermann, 27 J. Sturz vom Dach. Bewusstlos. Erbrechen. Zunehmender Sopor. Sehr unruhig. Wunde am Occiput. Hohes Fieber, langsamer Puls 56—84. Sugillationen am rechten Auge. Blutung aus der Nase. Pat. lässt Stuhl und Urin unter sich. Exitus nach 4 1/2 Tag.

Autopsie: Offene Fraktur der Basis. Kontusion und Blutungen im

linken Occipitale. Subdurale Blutungen rechts vorne in der Pia und Dura, auch Blutungen im rechten und linken Seitenventrikel. Ekchymosen im Balken. (Vgl. Fig. 140.) Todesursache: Contusio cerebri. Lungenoedem. Aspirationspneumonie.

154. Sch. M., Spetterin, 74 J. Sturz eine Kellertreppe hinab; sofortige Bewusstlosigkeit. Schlüsselbein- und Rippenfraktur. Bei der Aufnahme hellt sich das Bewusstsein auf. Zunehmender Sopor. Temperatur 38,6. Puls 136. Blutungen aus beiden Nasenlöchern und aus dem linken Ohr. Lähmung des rechten Hypoglossus und linken Facialis. Exitus 40 Stunden nach der Verletzung.

Autopsie: Fraktur der Basis und Konvexität. Zertrümmerung der rechten Centralwindung und der unteren Stirnwindung. Blutung an der Gehirnbasis und in die Ventrikel. Kleine Ekchymosen im Pons, in den

Fig. 141. Fig. 142.

Centralganglien und in die Medulla. (Vgl. Fig. 141 und 142.) Todesursache: Hirnzertrümmerung, Lungenödem, Fettembolie.

155. T., Frau, 42 J. Sturz eine Treppe hinab mit Aufschlagen des Hinterhauptes, sofortige Bewusstlosigkeit. Tiefstes Coma, unregelmässiger Puls, 80. Sugillationen des Hinterhauptes. Blutung aus dem rechten Nasenloch. Pupillen starr. Exitus nach 12 Stunden.

Autopsie: Subkutane Schädelbasisfraktur, hintere und rechte mittlere Grube. Zertrümmerung des Occipitallappens. Blutung aus den Gefässen der Basis des Frontallappens. (Vgl. Fig. 143.) Todesursache: Hirnkontusion direkt.

156. K. J., Spengler, 34 J. Sturz vom Dach. Bewusstlos. Puls unregelmässig, 52. Blutung aus Mund, Nase, Ohren. Protrusio beider Augen, links mehr. Linke Pupille weiter als rechte, reaktionslos. Pat.

ist unruhig, wirft sich umher. Zum Schluss Erbrechen von Blut. Exitus nach $6^1/_2$ Stunden.

Autopsie: Subkutaner Ringbruch der Basis. Dura in der hinteren

Fig. 143.

Fig. 144.

Schädelgrube zerrissen. Zertrümmerung der Spitze des linken Stirnlappens, des hinteren Randes der rechten Kleinhirnhemisphäre. Kleine Blutungen auf der Medulla oblongata. Subdurale Blutungen, hauptsächlich an der Spitze des linken Stirnlappens. (Vgl. Fig. 144.) Todesursache: Hirnzertrümmerung. Commotio cerebri. Medullablutung.

Fig. 145.

157. M. J., Schlosser, 61 J. Fall von einer Mauer (betrunken). Bewusstlos. Benommen bei der Aufnahme. Puls 50. Sugillation des linken Oberlid. Linke Pupille reaktionslos, weiter als die rechte. Pat. lässt Stuhl unter sich. Exitus nach 10 Stunden.

Autopsie: Subkutane Schädelbasisfraktur (Occiput). Zertrümmerung der Basis des linken Schläfenlappens. Kontusion des linken Stirnlappens. Subdurale und piale Blutung der Basis und des linken Schläfenlappens. (Vgl. Fig. 145.) Todesursache: Hirnzertrümmerung. Contusio cerebri.

158. C. M., Mädchen, 3 J. Fall aus dem vierten Stock. Erbrechen. Bewusstlos. Coma. Sugillationen der Lider, hauptsächlich links. Blutung aus Nase und Mund. Pupillen reagieren träge. Exitus nach 20 Stunden.

Fig. 146.

Fig. 147.

Autopsie: Subkutane Fraktur der Konvexität und Basis. Dura der Konvexität zerrissen. Zertrümmerung des linken Schläfenlappens hinten und des linken Parietallappens und Frontallappens. Piale und subdurale Blutung der Konvexität. (Vgl. Fig. 146 und 147.) Todesursache: Hirnzertrümmerung, Leberruptur.

Fig. 148.

Die Fraktur geht noch in d. Squama temp.

159. K. K., Hausiererin, 50 J. Fall eine Treppe herab (betrunken). Bewusstlos. Tiefe Benommenheit bei der Aufnahme. Pupillen reaktionslos, rechte weiter als die linke. Blutung aus der Nase. Die relabierte Zunge muss mit Faden angeschlungen werden. Exitus nach 10 Stunden.

Autopsie: Subkutane Fraktur der Squama temp. links und der Basis. Dura abgehoben. Kompression des Hirns links. Zertrümmerung der Stirnlappen und Schläfenlappen beiderseits. Subdurale Blutungen rechts. Supradurales Hämatom links, $1^1/_2$—2 cm dick, 114 gr Gewicht. (Vgl. Fig. 148.) Todesursache: Hirnzertrümmerung und Compressio cerebri.

160. B. A., Maurer, 52 J. Pat. wurde betrunken aus einer Wirtschaft geschmissen. Er ging allein vom Krankenwagen in die Poliklinik. Sensorium frei. Nach 7 Tagen auffallend schweigsam, wird benommen. Blutung aus dem rechten Ohr. Leichte aphatische Störungen? Exitus nach 8 Tagen.

Autopsie: Subkutane Schädelbasisfraktur. Zertrümmerung der Basis des linken Schläfenlappens. Subdurale Blutungen links und an der Basis. Blutungen im Pons. (Vgl. Fig. 149.) Todesursache: Hirnzertrümmerung.

Fig. 149.

Die Fraktur geht weiter in die Squama occipit.

161. F. D., 16 J. Pat. wird moribund aufgenommen. Sugillationen der Augenlider. Exitus nach 4 Stunden.

Autopsie: Offene Fraktur der Konvexität und Basis. Kontusion beider Schläfen- und Stirnlappen und Zertrümmerung des Gehirns an der Basis. Blutungen subpial und in den Seitenventrikeln. (Vgl. Fig. 150 und 151.) Todesursache: Hirnzertrümmerung.

162. V. J., Sträfling, 32 J. Holzstück auf den Kopf. Bewusstlos.

Fig. 150.

Fig. 151.

Coma. Sugillationen in der Temporalgegend rechts. Blutungen aus Nase, Mund und rechtem Ohr. Exitus nach 8 Stunden.

Autopsie: Subkutane Schädelbasisfraktur. Zertrümmerung der Basis und des rechten Temporallappens. Supradurale Blutungen in der rechten Temporalgegend, subdurale in die rechte mittlere Schädelgrube und den

Fig. 152.

Fig. 153.

rechten Seitenventrikel. (Vgl. Fig. 152.) Todesursache: Hirnzertrümmerung.

163. J. W., Schreiner, 40 J. Sturz eine Treppe hinab (betrunken). Bewusstlos. Pat. schlug mit dem Hinterhaupt auf. Tiefer Sopor. Puls 42. Pupillen reagieren träge. Exitus nach 17 Stunden.

Fig. 154.

Autopsie: Subperiostale Schädelbasisfraktur. Pia an der Basis zerrissen. Kontusion der Basis des linken Stirnlappens mit subduraler Blutung. (Vgl. Fig. 153.) Todesursache: Contusio cerebri.

164. S. A., 20 J. Eisenstück (T Balken) auf den Kopf. Nicht bewusstlos! Erbrechen. Sensorium frei. Fraktur beider Oberkiefer, der rechten Clavicula, des V. Brustwirbels. Multiple Rippenfrakturen. Temperatur 37,5 ° C. Puls 40, irregulär. Blutung aus Nase, Mund und rechtem Ohr. Rechte Pupille reaktionslos, linke träge. Pat. kam moribund zur Aufnahme. Exitus nach 7 Stunden.

Autopsie: Offene Schädelbasisfraktur vorn, Siebbein. Dura nicht zerrissen. Zertrümmerung des rechten Stirnlappens. (Vgl. Fig. 154.) Todesursache: Shok. Verblutung. Hirnzertrümmerung.

Fig. 155.

Fig. 156.

165. N. B., 4½ J. Sturz aus dem IV. Stockwerk. Bewusstlos. Blutung aus dem linken Ohr. Pupillen träge. Kleine Pulszahlen. Exitus nach 4 Stunden.

Autopsie: Subkutane Fraktur des linken Temporale, des linken Parietale und der Basis. Linker Schläfenlappen hinten zertrümmert. Blutung an der Basis, wenig in die Seitenventrikel. (Vgl. Fig. 155, 156.) Todesursache: Hirnzertrümmerung. Milzruptur.

Fig. 157.

Die Fraktur geht noch ins r. Parietale über.

166. F. H., Landwirt, 63 J. Fall eine Stiege hinunter. Bewusstlos. Tiefer Sopor, in extremis. Blutung aus der Nase. Exitus 3 Tage nach dem Unfall.

Autopsie: Subkutane Fraktur des rechten Parietale. Ausgedehnte Zertrümmerung des linken Schläfenlappens. Supradurales Hämatom rechts, 1 cm dick. (Vgl. Fig. 157.) Todesursache: Hirnzertrümmerung, Compressio.

167. B. H., 30 J. Von einer Lokomotive zu Boden geschlagen,

Bewusstlos. Sensorium freier bei der Aufnahme. Rippenfraktur. Sugillationen der rechten Kopfseite. Hirnausfluss. Primäre Splitterextraktion Pat. ist sehr unruhig, schimpft laut, macht fortdauernd stürmische Abwehrbewegungen, benimmt sich unvernünftig, lärmt die ganze Nacht. Exitus nach 36 Stunden mit 39,2° C.

Fig. 158.

Autopsie: Offene Fraktur des rechten Frontale und rechten Temporale. Dura und Pia zerfetzt. Zertrümmerung des rechten Stirn- und des rechten Schläfenlappens. Piale und Durale Blutungen der Frontalgegend. Kleine Blutungen im Kleinhirn. (Vgl. Fig. 158.) Todesursache: Hirnzertrümmerung.

168. M. P., Maurer, 40 J. Ein Gerüst stürzte auf ihn. Total benommen. Puls 60, regelmässig. Sugillationen am rechten Auge, auf dem Tuber frontal. dext., in der Pfeilnaht und Occipitalgegend. Blutung aus Mund und Nase. Protrusio bulbi dext. Hirnausfluss in der Knochenspalte. Rechte Pupille weiter als linke, reaktionslos. Ejakulationen. Exitus nach 12 Stunden.

Autopsie: Subkutane Fraktur des r. Frontale und der Schädelbasis. Dura zerrissen. Zertrümmerung der Spitze des rechten Stirnlappens mit Riss. Kontusion der Spitzen der Schläfenlappen und der vorderen Kleinhirnpartien. Subdurale Blutung der Basis. Todesursache: Contusio cerebri. Hirnzertrümmerung.

169. A. A. Knecht, 50 J. Fall die Treppe hinab auf den Kopf. Bewusstlos. Erbrechen. Dyspnoe, daher Tracheotomia superior. Pat. erwachte nicht mehr aus seinem Sopor. Puls unregelmässig. Exitus nach 18 Stunden mit 41° C. Hohe Temperaturen.

Autopsie: Offene Schädelbasisfraktur. Ausgedehnte Zertrümmerung der Stirnlappen. Kontusion des linken Schläfenlappens und des Gyrus rectus dext. Subdurale Blutungen an der Basis, in die linke vordere Schädelgrube. Multiple Blutungen in der Hirnsubstanz. Todesursache: Hirnzertrümmerung und Blutungen. Doppelseitige Pneumonie. (Schluckpneumonie.)

170. A. K., Bildhauer, 34 J. Sturz 2 Treppen herab. Nicht bewusstlos. Pat. fühlte sich anfangs wohl, am 2. Tage aufgeregt. Temperaturen 38,4° C. Sugillationen der linken Schläfengegend. Contusio, Delirium tremens. Pat entlief aus dem Spital. Exitus nach 11 Tagen.

Autopsie: Subkutane Schädelbasisfraktur durch die vordere Schädel-

grube. Compressio cerebri links, weniger rechts. Sehr wahrscheinlich auch Kontusion des linken Stirnhirns. Bedeutende subdurale Blutung an der linken Hemisphäre. Todesursache: Compressio cerebri.

171. W. J., Landwirt, 68 J. Sturz aus 10 m Höhe. Freies Intervall von einigen Stunden. Puls 88, hart. Pupillen eng, reaktionslos. Exitus nach 24 Stunden.

Autopsie: Offene Comminutiv-Fraktur der Basis und Konvexität des Parietale und rechten Temporale. Dura zerrissen. Kontusion des linken Schläfenlappens. Zerreissung des vorderen Astes der Art. meningea media rechts. Blutcyste in der rechten Hemisphäre. Todesursache: Commotio et contusio cerebri. Haemorrhagia cerebri.

172. P. K., Maurer, 40 J. Sturz aus dem 2. Stockwerk; bewusstlos. Leichter Sopor. Blutung aus beiden Ohren und der Nase. Exitus nach 2 Stunden.

Autopsie: Subkutane Fraktur des rechten Parietale. Dura zerrissen, entsprechend der Schädelfraktur. Kontusion der rechten Grosshirnhemisphäre. Subdurale Blutungen seitlich und im 4. Ventrikel. Todesursache: Contusio cerebri. Ventrikelblutung.

173. H. J., 5 J. Sturz aus dem 3. Stockwerk auf's Pflaster; bewusstlos. Pat. wird moribund ins Spital gebracht. Sugillationen am linken Auge und auf der Kopfschwarte vorn. Hirnfetzen unter der Haut. Exitus nach 7 Stunden.

Autopsie: Subkutane Schädelbasisfraktur. Zertrümmerung des Stirnhirns und der weissen Substanz, Kontusionsherde des rechten Nucleus caudatus und lentiformis. Todesursache: Contusio cerebri, Hirnzertrümmerung.

174. K., Maurer, 37 J. Von einem Stück Holz getroffen fiel Pat. aus dem 2. Stock; bewusstlos. Coma. Blutung aus der Nase und dem rechten Ohr. Exitus nach 11 Stunden mit 39,6° C. und 126 Puls.

Autopsie: Offene Fraktur der Schädelbasis und des linken Parietale. Linke Hemisphäre sugilliert. Randpartien der Basis zertrümmert. Rechter Schläfen- und Stirnlappen gequetscht. Subdurale Blutungen der Konvexität und Basis rechts. Todesursache: Commotio et contusio cerebri. Milzruptur.

175. T., Maler, 60 J. Fall (betrunken) eine Stiege hinab; bewusstlos. Tief benommen. Blutung aus der Nase. Pupillen reaktionslos. Pat. schwatzt verkehrtes Zeug. Exitus nach 25 Stunden.

Autopsie: Offene Fraktur. Dura eingerissen. Zertrümmerung der linken Stirnlappenspitze, des Nucleus caudatus, Corpus striatum, der inneren Kapsel. Kontusion des linken Kleinhirns. Subdurale Blutungen hauptsächlich an der Basis und in die vordere und mittlere Schädelgrube links. Blutung in den 4. Ventrikel. Todesursache: Hirnzertrümmerung. Ventrikelblutung. Lungenödem.

176. D. W., Mechaniker, 24 J. Schlag auf die rechte Stirn und rechtes Auge. Schwindlig. Erbrechen. Offene Fraktur und Depression des rechten Parietale. Dura zerrissen. Hirnzertrümmerung. Sugillation des rechten Oberlids. Hirnausfluss. Sensorium frei. Kopfschmerzen. Primäre Elevation und Splitterextraktion.

Bleibender Nachteil bei der Entlassung nach $1^1/_2$ Monat: Kleiner Defekt im rechten Parietale.

177. H. H., Mädchen, 3 J. Fall aus dem 1. Stock; bewusstlos. Offene Fraktur des linken Parietale (Tuber) und der Basis. Dura zerrissen. Zertrümmerung der oberen Spitze des linken Stirnlappens. Primäre Desinfektion. Fieberfrei. Sugillationen am linken Unterlid und auf dem linken Tuber frontale. Blutung aus Mund, Nase, Ohren. Hirnausfluss. Sensorium benommen 2 Tage lang. Heilung per secundam.

Bleibender Nachteil bei der Entlassung nach 2 Monaten: Keiner.

178. M. J., Knecht, 19 J. Holzstück wurde mit grosser Wucht dem Pat. gegen die rechte Temporalseite geschleudert. Verwirrt. Offene Fraktur der rechten Squama temporalis. 4 cm tiefe Zertrümmerung des rechten Temporallappens nach vorn und gegen die Basis zu. Hirnausfluss. Primäre Splitterextraktion. Reaktionslose Heilung. Bei der Aufnahme Erbrechen.

Bleibender Nachteil bei der Entlassung nach 2 Monaten: Grosser Defekt in der rechten Squama temporalis. Defekt eines Teils des Schläfenlappens rechts.

179. H. J., Bäcker, 32 J. Fall vom Wagen (betrunken); bewusstlos. Bei der Aufnahme somnolent. Hohes Fieber vom 5. Tage an. Temperatursteigerung bei vollkommener Benommenheit. Blutung aus dem rechten Ohr. Rechte Pupille eng, reagiert träge. Lähmung des linken Facialis. Delirien (Potator), grosse Unruhe. Exitus nach $6^1/_2$ Tagen mit 41,6° C. und 180 Puls.

Autopsie: Subperiostaler Splitterbruch des rechten Parietale. Dura an der Basis zerrissen. Zertrümmerung der linken Kleinhirnhemisphäre, der Basis und der 2. und 3. Schläfenwindung und des linken Occipitallappens. Geringe supradurale und subdurale Blutung an der Basis. Todesursache: Hirnzertrümmerung, beginnende lobuläre Pneumonie.

180. A. B., Kutscher, 29 J. Sturz vom Pferd. Sofortige Bewusstlosigkeit. Erbrechen. Coma. Puls 64, regelmässig. Sugillation der Lider. Blutung aus Mund, Nase und beiden Ohren. Rechte Pupille weit, linke eng, beide reaktionslos. Exitus nach 5 Stunden.

Autopsie: Subkutane, ausgedehnte Basisfraktur (Ringbruch?). Dura unverletzt. Beide Schläfenlappenspitzen (Rinde) zertrümmert, ebenso Occipitallappen und rechter Stirnlappen. Wenig piale Blutungen an der Basis, mehr subdurale und extradurale an der Basis. Todesursache: Hirnzertrümmerung.

181. R. A., 22 J. Pat. wurde bewusstlos auf der Strasse gefunden. Erbrechen. Benommen. Puls 56. Sugillationen der linken Stirnseite, der linken Lider. Blutung aus der Nase, dem linken Ohr. Hirnausfluss in den linken Sinus frontalis. Pat. ist unruhig, nimmt nichts zu sich. Exitus nach 6 Stunden.

Autopsie: Subkutane Fraktur des linken Frontale (comminutiv) und Schädelbasisfraktur. Zertrümmerung des linken Sinus frontalis. Dura zerrissen. Ausgedehnte Zertrümmerung und Hämorrhagie des linken Stirnhirns, des vorderen Pols, des Bodens des 3. Ventrikels und der Basis. Subdurale Blutungen bis über die linke Parietalgegend. Piale Blutungen auch an der Basis. Todesursache: Hirnzertrümmerung.

182. M. F., Zimmermann, 22 J. Sturz von einem Neubau. Bewusstlos. Offene Fraktur des hinteren Teiles des linken Parietale mit tiefer Depression. Hirnausfluss. Erst Sensorium frei, dann etwas somnolent. Erbrechen. Keine starken Kopfschmerzen. Primäre Splitterextraktion aus dem zertrümmerten Gehirn. Pat. ist am 8. Tage unruhig, dann folgt ein epileptischer Anfall ohne genauere Lokalisation.

Bleibender Nachteil bei der Entlassung nach etwas über 2 Monaten. 5 frankstückgrosser Defekt im linken Parietale. Hirnpulsationen (Lederpelotte zum Schutze des Defektes).

183. T. F., Angestellter der N.-O.-B. Bei der Bahn verunglückt. Vollständig benommen. Einmal Erbrechen. Puls unregelmässig, 60. Primäre Elevation und Splitterextraktion. Exitus nach 24 Stunden mit 39,1° C und 132 Puls.

Fig. 159.

Autopsie: Offene Fraktur des rechten Parietale. Ventrikelblutung, sowohl Seitenventrikel wie 3. und 4., piale Blutung hinten an der Basis. (Vgl. Fig. 159.) Todesursache: Ventrikelblutung. Fibrinöse Pneumonie im rechten Unterlappen.

184. D. J., Knecht, 56 J. Faustschlag gegen die linke Stirnschläfengegend (betrunken). Ganz kurzes, freies Intervall (ca. 10 Minuten). Erbrechen. Tiefer Sopor. Rechts Arm und Bein gelähmt. Exitus nach 16 Stunden mit 40,0° C, Puls 160. Probetrepanation links, 2 Löcher, Resultat negativ. Postmortale Temperatursteigerung bis 40,5.

Autopsie: Subkutane Fraktur. Leichte Blutungen in den linken Seitenventrikel, im 3., im 5. Ventrikel, in der Haubenregion und besonders im Pons. (Vgl. Fig. 160.) Todesursache: Blutung im Pons.

185. M. G., Handlanger, 50 J. Sturz aus dem Fenster (betrunken). Rippenfrakturen links. Freies Sensorium nach leichter Somnolenz. Pneumothorax. Steigende Temperaturen. Exitus nach 3 Tagen mit 39,8° C. Puls 92—160. Blutung aus der Nase.

Autopsie: Offene Schädelbasisfraktur und Fraktur der linken Squama

Fig. 160. Fig. 161.

Fissur geht in die l. Squama temporalis.

temporalis. Dura an der Basis eingerissen. Kontusion und Zertrümmerung des rechten Temporal- und des rechten Frontallappens. Subdurale Blutungen aus den Gefässen rechts, entsprechend der Frakturstelle. (Vgl. Fig. 161.) Todesursache: Contusio cerebri. Pneumothorax, Lungenoedem.

Ein prägnantes Beispiel für die Eventualität der traumatischen Aetiologie eines Hirntuberkels, noch besonders bemerkenswert wegen des Dauerfolges nach geglückter Exstirpation des tuberkulösen Rindenherdes, hat seinerzeit Krönlein in diesen Beiträgen ausführlich beschrieben.

Verletzung der Hirnnerven und ihrer corticalen Centren und das Schicksal dieser Läsion.

I. Olfactorius.

Die Lage der Fila olfactoria, die relativ häufige Zertrümmerung der dünnen, wenig widerstandsfähigen Siebbeinplatte und der benachbarten Orbitaldächer bei Schädelbrüchen, ferner der nicht seltene Befund von offenen und subkutanen Kontusionen und Zertrümmerungen der Basis der Stirnlappen, grösserer und kleinerer komprimierender oder infiltrierender Extravasate in diesen Regionen lassen es a priori.

als recht auffallend erscheinen, dass unter den zahlreichen Lähmungen der Hirnnerven der Olfactorius so selten vertreten ist. Wahrscheinlich ist schon, dass anatomisch und funktionell dem Untersuchenden Manches entgangen ist, da bei einem nur wenig Benommenen eine Prüfung unmöglich wird, bei vielen gut bewussten Kranken der Geruchsinn hauptsächlich bei Schiefstand des Septums so mangelhaft entwickelt ist und die Angaben bei indolenten Individuen so unzuverlässig sind, wie bei keiner Prüfung eines anderen sensiblen Nerven. Andererseits werden bei den üblichen Sektionsmethoden bei Herausnahme des Gehirns die Fila olfactoria aus ihren Durafortsätzen abgerissen und werden nur gröbere Veränderungen des Tractus olfactorius noch erkannt. Es kommt gewiss vor, dass intra vitam nicht der gesamte Strahl der direkt aus dem Bulbus austretenden Endverästelungen des Nerven abgerissen wird, sondern dass ein kleinerer oder grosser Teil dieser feinen Fädchen erhalten bleibt. Wie weit nun die Funktion dieser noch restierenden peripheren Leitapparate geht, ist schwer zu eruieren[1]).

Wir wissen deshalb relativ wenig von den Störungen im Bereich dieses Nerven und dessen Schicksal. Auch in andern Untersuchungsreihen ist die Kasuistik eine recht spärliche. Isolierte Lähmungen kommen vor (Bergmann). Häufiger sind sie kombiniert. Die Folge der Lähmung war ausnahmslos Verlust des Geruchsinnes (Mitteilungen von Jobert, Hahn, König). Duprez und Patry beobachteten eine kurze Zeit bestehende Kombination von Diplopie und Anosmie bei einem Schuss durch den Stirnschädel.

Mir steht nur ein schwerer Fall zur Verfügung (1 u. 4). Es ist ein autoptischer Befund und zeigt eine Zertrümmerung des centralen Riechapparates. Ein zweiter Fall der mit dem Leben davon kam, konnte leider zu wenig genau untersucht werden und hat deshalb nur geringen kasuistischen Wert.

186. St. J., Knecht, 36 J. Pat. wurde ein Stück Holz in's Gesicht geworfen. Bewusstlos. Subkutane vordere Schädelbasisfraktur. Nasenbein frakturiert. Leichte Benommenheit. Fieberfreier Verlauf. Einen Monat lang Puls verlangsamt. Sugillationen der Nasenwurzel rechts und der Lider. Blutungen aus Mund und Nase. Einen Tag lang aphasische (motorische) Störungen. Schwindel. Anosmie.

1) Bergmann beobachtete Anosmie nach Schädeltraumen, die er dadurch erklärte, dass er annahm, es werden durch die Deformation des Schädels, der dabei nicht zu bersten brauche, die feinen Fila olfactoria gezerrt und abgerissen.

Bleibender Nachteil bei der Entlassung nach 1¼ Monat. Keiner? Geruchsinn nicht mit Sicherheit zu untersuchen.

II. Opticus und Auge.

Läsionen des Auges und des Nervus opticus, von den Ganglien der Retina bis in die vorderen Vierhügel, im Bereich der Gratiolet'schen Bündel bis in die Occipitallappen sind als Komplikationen von Schädelverletzung vielfach bekannt und beschrieben worden. Da nun die diesbezüglichen Patienten meist in die specialistische Behandlung des Ophthalmologen übergehen, wäre bei diesen eher Näheres über ihr Schicksal zu vernehmen.

Unter unserem Material habe ich 8 Fälle von nachgewiesenen Läsionen des Opticus. 3 davon sind Schussverletzungen der Orbita. Auf diese nicht allzu seltenen Durchschiessungen des Opticus machte schon Heister aufmerksam. Meist fand ich es so, dass der Schusskanal nicht genau in der Frontalebene die Orbita durchzieht, sondern in einem mehr oder weniger spitzen Winkel zu derselben; die Folge davon ist, dass in der einen Orbita noch der Sehnerv, in der benachbarten der Bulbus durchschossen wurde, oder dass durch die hydrodynamische Wirkung im Innern der Orbita der Sehnerv überdehnt und zerrissen, ja sogar der abgerissene Bulbus vor die Orbita luxiert und selbst vollständig herausgeschleudert wurde (vide Schussverletzungen der Orbita). Da alle 3 Fälle mit dem Leben davon gekommen sind, so konnte die Annahme einer Abreissung, bezw. Durchschiessung des Sehnerven in den ophthalmologischen Befunden der sekundären Opticusatrophie erhärtet werden. Dass bei diesen Verletzungen des Opticus in der Nähe des Bulbus vor dessen Atrophie auch Blutungen in der Papille zu sehen sind, ist leicht begreiflich. Auch zeigt der Bulbus selbst die verschiedenen Zeichen des Traumas in Form von Blutungen der Macula oder ausgedehnter in die ganze Retina. Rose fand eine Durchschiessung des Opticus auch intracraniell im Chiasma.

Aehnliche Verhältnisse zeigen sich bei den übrigen Fällen. Alle 5 sind begleitet von Symptomen der gleichzeitigen Basis-Fraktur und ist anzunehmen, dass die Läsion der Sehnerven im Bereich seines intracraniellen Verlaufes zu suchen ist, also vor, in oder hinter dem Chiasma. Soweit zu deuten, sind es meist Läsionen vor dem Chiasma, wobei durch die Deformation oder Fraktur der Schädelbasis der Nerv wohl in seinem knöchernen Kanal, wo er stark fixiert ist, abriss oder eingeklemmt wurde. Dieses Vorkommen bestätigt

auch Hölder, der unter 86 genau untersuchten Frakturen der Schädelbasis 53mal Knochenverletzung des Canalis opticus und dabei 42mal die Scheide des Opticus mit Blut gefüllt fand.

Eine andere Möglichkeit ist die Kompression des Nerven durch Extravasate, wie Fall 24 besonders zeigt, wo die Scheide des Nerven prall mit Blut gefüllt war. (Vergl. Fall 24, S. 212).

In Fall 105, der an anderer Stelle genauer erwähnt wird, kam der Opticus durch Druck eines venös-arteriellen Aneurysmas der Carotis cerebralis zur Atrophie, bevor der Endapparat selbst durch die Folgen des bestehenden Exophthalmus zu Grunde gegangen war. Dass das Auge aber selbst bei Abreissung des zugehörigen Nerven erhalten bleiben kann, zeigt Fall 187, und ist uns auch durch die Erfahrungen des Opticusresektion wegen maligner Tumoren mit Erhaltung des Bulbus plausibel gemacht.

187. W. J., Landwirt, 46 J. Fall auf die r. Seite von einer Leiter auf Cementboden. Bewusstlos. Schädelbasisfraktur vorn rechts. Sugillation der rechten Lider. Hyphaema conj. dext. Blutung aus Nase und Mund. Amaurose rechts. Parese des Stirnastes des rechten Facialis. Heftige Schmerzen im Kopf. Uebelkeit.

Bleibender Nachteil bei der Entlassung nach 3 Monaten. Amaurose rechts. Atrophie des rechten Opticus, sonst ist der Augenapparat nicht verändert. Es handelte sich sehr wahrscheinlich um eine Abreissung oder Durchquetschung des Opticus kurz vor dem Chiasma. (Bericht der ophth. Klinik).

Andererseits sah Niederhauser bei einem Mann, der einen schweren Schädelunfall erlitten, 11 Tage später eine 3eckige Lücke in der Retina oberhalb der Papille. Die Zerrung des Nervenstammes des Opticus setzte sich bis in die Retina fort.

Der Sehnerv kann ferner durch isolierte Knochensplitter gequetscht und zerfetzt werden (Brodie, Socin). Auch eine Neuritis kann seine Funktion beeinträchtigen; so erwähnt Froidbise einen Fall, wo Erblindung nach Neuritis des Opticus bei Meningitis eintrat.

Die Prognose dieser Nervenverletzung ist eine schlechte. Eine vollständige Durchtrennung des Opticus hat sofortige und totale Erblindung auf dem zugehörigen Auge zur Folge, eine Erblindung, welche unheilbar ist, denn selbst im Tierexperiment ist das Zusammenheilen des durchschnittenen Nerven ebensowenig als seine Regeneration gesehen worden. Auch in unseren Fällen hat sich nirgends, wo eine Durchtrennung des Sehnerven angenommen wurde, im Laufe der Zeit eine Besserung gezeigt. Die Amaurose war von Anfang an komplet

und blieb unverändert.

Etwas besser ist die Prognose, wo es sich um Blut- und Lymphstauung in der Scheide des Nerven handelt. Hier ist eine Besserung möglich (B e r g m a n n). Besser ist sie auch bei Läsionen des Bulbus. Die Blutungen können sich resorbieren unter Zurücklassung von Skotomen. Die Glaskörpertrübungen blieben unverändert. Der protundierte Bulbus ist natürlich der Gefahr einer Verletzung mehr ausgesetzt, ganz abgesehen von den üblen Folgen des mangelnden Lidschlusses, und wurde schliesslich in Fall 105 (pag. 285) durch eine hineinschnellende Rute zerrissen. Endlich kann infolge sympathischer Ophthalmie nach Zerstörung des einen Auges auch das andere verloren gehen, weshalb für jeden phthisischen Bulbus die Indikation der Enukleation wegen Gefährdung des anderen Auges vorliegt.

Ein ganz anderes Interesse nimmt Fall 188 in Anspruch. Er ist genau beobachtet und lange Zeit kontrolliert. Es handelt sich wohl um centrale Skotome, beruhend auf Läsion im Occipitallappen, und es ist anzunehmen, dass analog der Vorgänge bei Lähmung anderer Nerven die benachbarten und gegenüberliegenden Rindenbezirke für das zerstörte Gebiet zum Teil wenigstens eingetreten sind. Gesichtsfeld wie Schrift der Patientin sind deshalb besonders wertvoll.

188. H. F., Schülerin, 14 J., Horgen, 1891. F r a c t u r a o s s i s o c c i p i t. s i n.

In der Weihnachtswoche 1890 wurde Pat. sehr wahrscheinlich von einer fallenden Tanne oder deren Aesten auf den hart gefrorenen Erdboden geworfen; sie selbst kann nichts von ihrem Unfall erzählen, ihr Vater, welcher dabei war und die vollständig Bewusstlose aufhob, hat es auch nicht selbst beobachtet, als er mit dem Fällen des Baumes beschäftigt war. Der gerufene Arzt konstatierte Erbrechen, geringe Blutung aus l. Nasenloch, l. Ohr und Mund, Pulsverlangsamung bis 50. Die vollständige 4 Tage dauernde Bewusstlosigkeit hellte sich allmählich in Somnolenz auf und als Pat. wieder klarer wurde, bemerkte sie, dass ihr früher gutes Sehvermögen vollständig verschwunden war, sie hatte keine Spur von Lichtschein mehr. Pat. hatte starke Schmerzen im Hinterhaupt, das stark angeschwollen war. Am 25. I. 1891 wurde sie ins Spital überführt, nachdem sie bisher stets zu Bett gelegen.

Status: Gut entwickeltes, sonst gesund aussehendes Mädchen. Sensorium frei. Kein Fieber, Puls etwas beschleunigt. Auf der linken Kopfhälfte, hinten, in der Höhe der Sutura lambdoidea ist eine deutliche Depression des Schädelknochens zu konstatieren. Keine äusseren Wunden,

wenig Druckempfindlichkeit. Das l. Auge ist etwas nach aussen und oben abgewichen, macht jedoch die Bewegungen des r. Auges mit. Projektion und Lichtschein mangelhaft vorhanden. Pupillen beiderseits gleich, auf Lichteinfall träg reagierend. Brechende Medien klar. Papille beiderseits verwaschen kontouriert, angrenzende Retina getrübt, Arterien etwas verengt, Venen nicht besonders erweitert. Links unten. aussen an sie angrenzend, eine kleine Blutung.

12. I. 91. Sugillationen beiderseits in der Gegend der inneren Augenwinkel, und auf dem l. oberen Augenlid. Puls auffällig beschleunigt. Temperatur 37°, Klagen über Kopfschmerz, keine Lähmungen. — 13. I. Geruch- und Geschmacksinn intakt. Klagen über heftigen Kopfschmerz. Harn o. B. — 16. I. Lichtschein sicher auf 6 m vorhanden, Projektion dagegen, besonders nach rechts, ganz unsicher. — 20. I. Projektion r. nach allen Richtungen vorhanden, zwar langsam. Links wird stets nach l. projiciert, nach den übrigen Richtungen ganz mangelhaft. Optici sehen eher etwas besser aus. — 23. I. Heute die distinkte Angabe, dass Pat. am l. Auge in der ganzen nasalen Gesichtsfeldhälfte nichts sieht, während im Bereich der temporalen Hälfte langsame aber deutliche Projektion vorhanden ist. Letzteres gilt für das r. Auge in allen Richtungen, so dass hier keine Anzeichen eines hemiopischen Defektes vorhanden sind. Pupillen reagieren prompt auf Lichtreiz. — Dauerndes Wohlbefinden. Depression am Occiput unverändert zu fühlen. — 13. II. R. Pupille weiter als die linke. Beiderseits gute Reaktion auf Licht (Prüfung auf Akkommodation unmöglich. Sehvermögen beschränkt sich auf Wahrnehmung der Lampenflamme, dagegen werden Handbewegungen nicht deutlich wahrgenommen, nach r. hin wird schlechter lokalisiert als nach l. Ophth. alles normal, speciell keine Atrophie der Papille beiderseits. — Auf Wunsch nach Hause entlassen.

II. Spitalaufenthalt. 7. IV. 1891. In letzter Zeit heftige Schmerzen im Hinterhaupt, weshalb Pat. wieder gebracht wurde. Kein Fieber, Puls o. B. Allgemeinzustand ordentlich. Die Depression am Hinterhaupt unverändert, keine Druckempfindlichkeit. Die Untersuchung der Augen ergiebt Status idem d. h. ganz wenig Sehschärfe links (Handbewegungen in nächster Nähe, rechts keine Handbewegungen). Dabei der Opticus beiderseits normal in der Färbung, sodass die Leitungsunterbrechung nicht in die Gegend der Foramina optici zu verlegen ist, sondern ins Occipitalhirn, womit auch die gute Pupillenreaktion stimmt, die beiderseits normal ist. — 25. IV. Status idem, bloss die letzten Tage keine Klagen über Kopfweh mehr. — 20. V. Dauerndes Wohlbefinden, bedeutender Fortschritt des Sehvermögens. — 2. VI. Entlassung auf Wunsch. Eine Indikation zu erfolgreichem operativem Eingriff hat nie vorgelegen.

Kontroluntersuchung 3. IX. 1901. Pat. hat sich sehr gut entwickelt, ist gross und kräftig, von gesundem Aussehen. Sie gibt an, dass im Verlauf von 6 Jahren die Augen ganz allmählich besser wurden. Die dies-

bezügliche Untersuchung ergiebt: Das l. Auge steht in ziemlich starker Divergenzstellung und etwas nach oben abgelenkt. Die Augenbewegungen sind frei. Pupillen gleich, mittelweit, reagieren prompt auf Licht. Medien beiderseits klar. R. Papille temporal leicht blass, schmale Sichel; Fundus, Macula normal. Links ebenso temporal ein etwas blasser Sector der Papille, Fundus, Macula ohne Veränderungen. Refraktion: beiderseits Emmetropie. Visus: R. ($^6/_8$), L. ($^3/_8$). R. liest Pat. ziemlich sicher, l. sehe sie zwar alle Buchstaben, doch sei wie ein Schimmer — oft stärker oft schwächer — davor. Die kleineren Buchstaben erkennt sie sicherer als die grösseren, vor allem wird ihr die Uebersicht schwer. Wenn man jeden einzelnen Buchstaben mit dem Finger zeigt, liest sie viel sicherer. Interessantes Gesichtsfeld (vgl. Fig. 162 und 163):

Fig. 162.

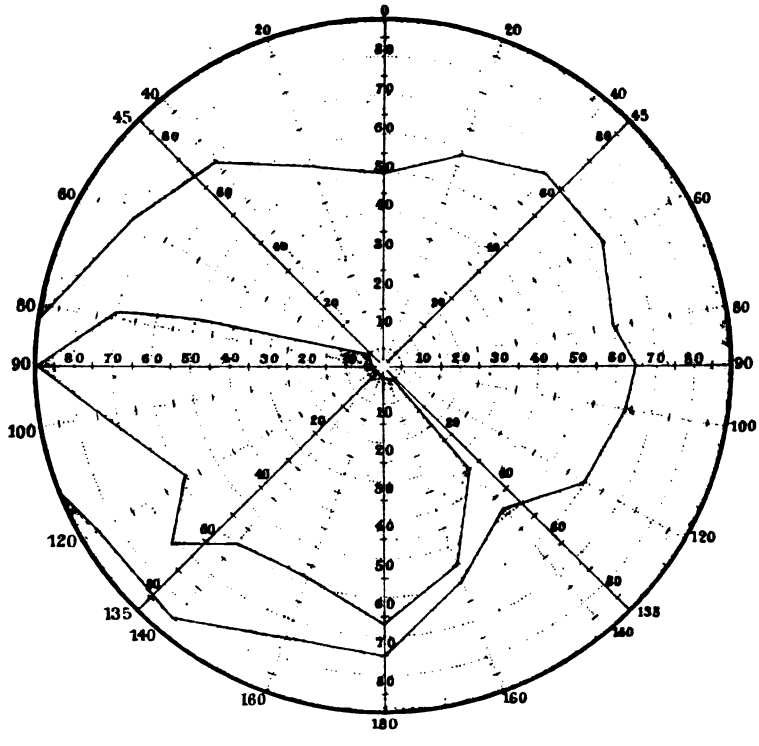

links.

Noch etwa $^1/_2$ Jahr hatte Pat. viel Kopfweh im Hinterhaupt, dagegen nie Schwindelgefühl. Heute noch bekommt sie diesen Schmerz sofort, wenn sie an der Sonne ohne Hut herumgeht, weshalb sie stets einen breiten Hut trägt. Besonders empfindlich sind die Augen gegen die

Sonne. Wein verträgt sie nicht gut. Keine epileptiformen Erscheinungen. Intellekt gut entwickelt. Die Depression ist noch gut als ca. $^3/_4$ cm breite und 7 cm lange Delle zu fühlen mit deutlicher Hirnpulsation. Die Stelle ist hochgradig druckempfindlich, sodass Pat. im Bett stets auf der andern Seite liegen muss.

An diesen Fall lehnen sich 2 andere an, ebenfalls Verletzungen des Occiput und der darunterliegenden Hirnpartien. Sehr eigentümlich finde ich die Angabe der beiden Patienten, dass sie Doppelsehen hatten, ohne dass eine Lähmung der Augenmuskelnerven vorgelegen hat. Wie weit ein solches, wahrscheinlich centrales Doppelsehen möglich ist, kann ich mir nicht erklären, vielleicht beruht es auf einer Störung in der Verarbeitung des vom intakten optischen

Fig. 163.

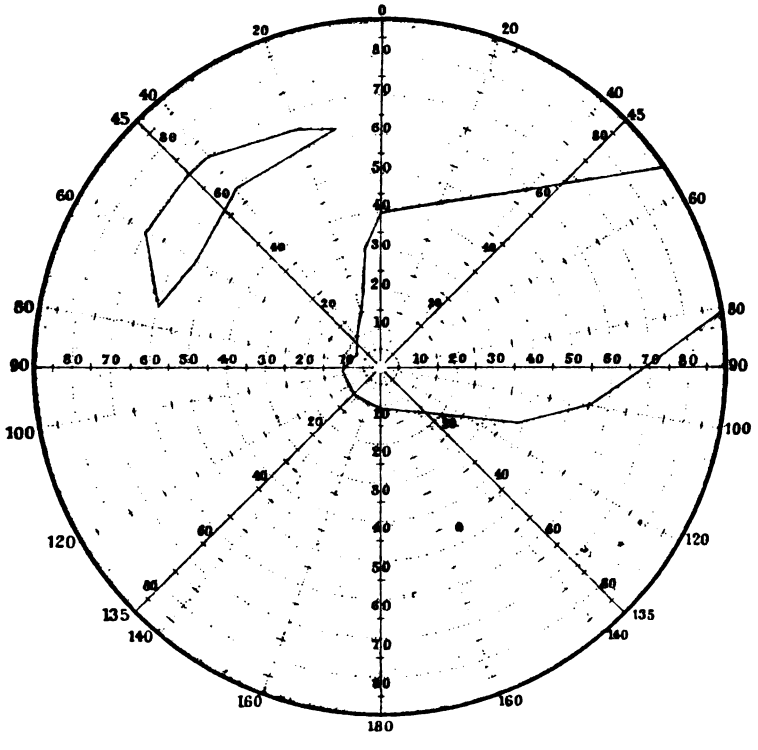

rechts.

Apparate dem Auge richtig gelieferten stereoskopischen Doppelbildes zu einem Bilde. In Fall 403 [1]) versicherte mir der Patient auf das Bestimmteste, dass er vor der Operation noch doppelt gesehen

1) Vergl. den kasuistischen Anhang.

habe, was vollständig verschwunden gewesen, als er aus der Narkose erwachte. Dazu ist zu bemerken, dass das Sensorium nicht getrübt war. Wenn auch nicht ganz klar und zu wenig sicher beobachtet, so weisen doch diese Fälle dringend darauf hin, bei jeder Läsion des Occipitalhirns genau auf derartige Symptome zu fahnden.

189. P. H., Kavallerie-Instruktor, 33 J., Luzern, 1884. Fractura baseos cranii.

1874 stürzte Pat., an einem Ast anstossend, vom Pferde, woher eine Narbe auf der l. Stirn und Taubheit am r. Ohr datiert. Allem Anschein nach handelte es sich schon damals um eine Schädelfraktur (Basis). Juni 1884 ein zweites schweres Trauma des Kopfes: Pat. sass etwas vorgebeugt auf dem galoppierenden Pferde, als dieses plötzlich den Kopf zurückwarf und ihm sämtliche vorderen Zähne einschlug. Plötzliche Besinnungslosigkeit brachte den Pat. zum Sturz. Blutung aus einem (?) Ohr und der Nase, 3 Tage benommenes Sensorium. Pat. stand schon nach 14 Tagen wieder auf. Von damals datiert ein öfter auftretender Schwindel, hauptsächlich auftretend bei raschem Aufstehen, zuweilen auch beim Reiten. — 22. XI. 1884 galoppierte Pat. unter einem Baume durch, bückte sich plötzlich rasch, einem tiefen Aste ausweichend, scheint in diesem Momente einen Schwindelanfall bekommen zu haben und stürzte vom Pferde; ob er den Kopf an dem Aste angeschlagen, kann Pat. nicht angeben, da über alles andere vollständige Amnesie besteht. Pat. wurde vollkommen bewusstlos in die Kaserne transportiert, erholte sich dort im Verlaufe von 8 Tagen soweit, dass er seine Umgebung teilweise wiedererkannte. Blutung aus den Gesichtsostien soll nicht bestanden haben.

Status: Kräftig und sehnig gebauter Mann. Sugillationen um das r. Auge, sonst keine Verletzungen, keine Lähmungen. Auf einfache Fragen giebt Pat. mit entsprechendem ja und nein Antwort, in ein weiteres Gespräch lässt er sich nicht ein. Ueber die Zeit von seiner Ankunft in Zürich bis in die letzten Tage besteht absolute Amnesie, auch über die frühere Vergangenheit zeigt das Gedächtnis die grössten Lücken. Pat. glaubt sich in Neapel. R. Ohr taub. L. Gehör ordentlich. Puls 52. Klagen über dumpfes Druckgefühl im Kopf.

5. XII. Puls 72. Befinden besser. — 16. XII. Gedächtnis hat sich wesentlich gebessert. Pat. steht auf, hat aber noch starken Schwindel und bemerkt, dass er die geraden Kontouren an Schränken etc. krumm sehe; wenn er liest, sieht er mit den einzelnen Augen die Buchstaben genau, mit beiden zusammen erscheinen sie ihm durcheinandergeworfen und undeutlich. Zeichen von Lähmung des l. Abducens. — 24. I. 1885. Entlassung. Abducensparese nicht mehr nachweisbar, Schwindel und Sehstörungen verschwunden.

Kontroluntersuchung: Am 2. II. 1902 schreibt Pat.: Nach der Verletzung von 1884 diente Pat. wieder als Instruktor bis 1891, fühlte sich

in jener Zeit im allgemeinen ganz wohl, nur fiel ihm unangenehm auf, dass ihm geistige Arbeit schwerer wurde und mehr ermüdete als früher. 1891 erlitt er wieder einen schweren Sturz, über den genauere Daten fehlen. Auf die ärztliche Empfehlung, möglichst viel in freier Luft bei leichter Bethätigung sich zu bewegen, ging er nach Australien zu Verwandten, wo er sich fast vollständig wieder erholte. Am meisten hat durch die schweren Traumen das Gedächtnis gelitten, das sich nicht wieder wesentlich besserte. Daneben stellte sich (bis auf heute) manchmal ein sehr starker Druck im Kopf ein (nicht ein eigentliches Schwindelgefühl) besonders beim Lesen, oder bei längerer Unterhaltung, was sich aber nach einigen Stunden, — manchmal erst nach 1—2 Tagen — wieder legte. „Die ersten Jahre war ich reizbarer als früher, was sich aber verloren hat; körperliche Arbeit ermüdete mich wenig, geistige aber, sogar blosses Lesen, sehr, auch gewöhnliches Gespräch. Die ersten Jahre ging ich jeder Gesellschaft aus dem Wege; konnte ich es nicht vermeiden, so war ich 1—2 Tage geistig recht müde. Nach ungefähr $1^1/_2$ Jahren fing ich wieder an, zum Essen 1—2 Glas Wein zu trinken, auch hie und da eine Pfeife zu rauchen, was ich aber immer wieder wegen darauffolgendem Druck im Kopf für einige Tage oder Wochen aufgeben musste. Wein in ganz bescheidenem Masse genommen, scheint jetzt gute Wirkung zu haben."

Der Brief ist in sehr gutem Stil mit gewandter Schrift geschrieben und spricht für Intelligenz des Verfassers.

190. R. H., Mechaniker, 38 J., Zürich, 1885. Fractura margin. supraorbital. sin. aperta. Ruptura bulbi sin.

Der aus gesunder Familie stammende und selbst bisher gesunde Pat. erhielt am 4 XI. 85 in einem Raufhandel einen Schlag mit einem Gewehrkolben auf den Kopf und zwar an den linken Supraorbitalrand. Er war sofort bewusstlos. Weitere Einzelheiten fehlen.

Status: Pat. kommt in „berauschtem Zustande". Sensorium frei. Keinerlei Lähmungen. Bei Abnahme des Notverbandes zeigt sich eine Risswunde über dem linken Auge, 1 cm über dem innern Augenwinkel beginnend, schräg nach oben verlaufend, ungefähr in der Mitte über dem Auge wieder gegen den äussern Augenwinkel absteigend, im ganzen 8 cm lang, trägt durchaus den Charakter einer Quetschwunde. Sie geht bis auf den Knochen; der Supraorbitalrand liegt abgesprengt bloss. Nach Desinfektion und Dilatation der Wunde erweist sich diese Absprengung 3,8 cm lang, es handelt sich um zwei grössere, dem Orbitalrande entsprechende, und einen kleineren, dem Orbitaldache angehörenden Splitter, welche primär extrahiert werden. Der Sinus frontalis ist in einer Ausdehnung von 1—2 cm eröffnet. Gehirn selbst nirgends blossgelegt. Nach Glättung der Wundränder wird ein Drain vom äusseren Wundwinkel her in den Sinus frontalis eingelegt, die Weichteilwunde mit Seide genäht. Die Wunde kommuniciert nicht mit der Augenhöhle. Lider des linken Auges mässig geschwellt und sugilliert; an beiden findet sich ungefähr

in der Mitte ein ca. 1 cm tief gehender, zum Lidrand senkrecht stehender Einriss; am Auge eine Ruptur der Sclera, fast den halben Umfang einnehmend; Glaskörper, Linse, Iris zum Teil prolabiert. Das Auge wird enukleiert. Toilette der Orbitalhöhle, Jodoformgaze-Tamponade, Antiseptischer Verband. An den inneren Organen nichts Krankhaftes nachzuweisen.

10. XI. Die Schwellung ist sehr zurückgegangen. Suturen entfernt. Wunde p. p. geheilt. Das Drain bleibt vorläufig noch liegen. — 13. XI. Alle 3 Tage Verbandwechsel; aus der Orbita wenig Sekretion. Nie Klagen über Kopfschmerz. Keine Temperatursteigerungen, keine Pulsbesonderheiten. — 3. XII. Wunden vollständig verheilt. Das obere Augenlid kann spontan nicht bewegt werden. — 20. XII. Pat. bekommt eine Prothese in die linke Orbita und wird entlassen.

Kontroluntersuchung (21. X. 91): Pat. sieht kräftig aus. Die Prothese in der Orbita sitzt schlecht. Das obere Augenlid kann jetzt gut bewegt werden. Leicht verschiebliche, dem Knochen nicht adhärente Narbe am

191. F. R., Zimmermann, 23 J. Fall vom Heustock (betrunken); bewusstlos. Subkutane Schädelbasisfraktur. Kontusion der linken motorischen Centren. Hyphaema conj. dextr. Sopor. Blutung aus der Nase. Pupillen weit, reaktionslos. Lähmung des rechten Facialis peripher. Amaurose rechts. Parese der rechten Extremitäten (dauerte 1 Monat.)

Bleibender Nachteil bei der Entlassung nach fast 1 Monat: Fast vollständige Amaurose rechts. Reste der Parese am unsicheren, leicht ermüdenden Gang erkennbar.

192. M. A., Schneider, 46 J. Schlag auf den Kopf im Streit. Subkutane Fraktur der Schädelbasis? und der linken Temporalgegend. Contusio cerebri. Blutung in die Chorioidea des linken Auges. Sehstörungen links, Zunge wird nach rechts herausgestreckt. Pat. wurde einige Minuten nach dem Unfall somnolent. Erbrechen. Dieser Zustand dauerte 8 Tage lang. Dann freies Sensorium. Motorische Dysphasie. Schmerzen in der l. Temporalgegend 2 Tage lang. Druckschmerz. Kopfschmerzen bis zum Schluss.

Bleibender Nachteil bei der Entlassung nach 1 Monat: Noch etwas Kopfweh.

193. L. F., Maurer, 24 J. Fall von einem Neubau; bewusstlos. Schädelbasisfraktur des linken Orbitaldaches, Margo supraorbitalis sin. Wahrscheinlich Längsfraktur bis ins Felsenbein. Inficierte Kontusionswunden des Gesichtes und der Stirn. Nasenbeinfraktur. Sugillationen der Lider. Blutung aus der Nase und dem rechten Ohr. Rechte Pupille reaktionslos. Pat. sieht nichts mehr links. Ob die Opticusatrophie centralen oder peripheren Ursprung hat, lässt sich nicht entscheiden. Sensorium frei. Kein Fieber. Puls regelmässig, 54. Pat. ist sehr unruhig bei leichter Somnolenz. Schwindel nach 2 Monaten verschwunden.

Bleibender Nachteil bei der Entlassung nach 2 Monaten: Sehnervenatrophie links. Herabsetzung des Gehörs links.

194. L. G., Schmied, 18 J. Hufschlag an die linke Stirn; nicht bewusstlos. Offene Fraktur des linken Margo supraorbitalis mit leichter Splitterung. Erbrechen. Primäre Splitterextraktion. Heilung per secund.

Bleibender Nachteil bei der Entlassung nach 1 Monat: Sehschärfe links $^1/_2$ herabgesetzt. Vielleicht Kompression des Opticus in der Orbita?

III. Oculomotorius.

Die Lähmungen des Oculomotorius sind selten. Eine komplete Lähmung des Nerven mit allen seinen Aesten habe ich keine zu verzeichnen. Dies kann dadurch teilweise erklärt werden, dass der eigentliche Stamm des Nerven ein ziemlich kurzer und puncto Lage geschützter ist. Mit dem Abducens hat er gemeinsam, dass er durch den Druck eines venös-arteriellen Aneurysmas leiden kann, und auch unser Fall 105 scheint eine Druckparese des Nerven aufzuweisen, die jedoch nicht ganz sicher ist, da die Bewegung des Bulbus sowieso durch die Protrusio gehemmt war. Sicherer ist schon die Angabe von Ptosis des oberen Lides zu deuten.

Am häufigsten sind die Angaben bezüglich der Mydriasis. In der Mehrzahl der Fälle ist diese Erscheinung inkonstant und flüchtig und erlaubt keine sichere Deutung der Lähmung. Es scheint sich um eine feinere und flüchtige Läsion dieses gegenüber den andern für Verletzung und Entzündung empfindlicheren zarten Aestchens zu handeln. Aehnlich sind die Angaben über Ptosis, die in 2 Fällen ausdrücklich hervorgehoben werden. In einem Falle entwickelte sie sich im Verlaufe einer zum Tode führenden Meningitis der Basis, im andern bestand sie von Anfang an bei einer Verletzung der kontralateralen Parietalgegend, begleitet von Lähmung in dem gleichseitigen Facialis und dem Arm. Ob die Lähmung da einen centralen Ursprung hatte, wage ich nicht zu entscheiden. Sie scheint sich während der Heilungszeit mit den andern Lähmungen verloren zu haben, wenigstens wird von ihr, trotzdem sie anfangs auffällig geschildert wird, später nichts mehr erwähnt. Zur Kontrolle war der Patient nicht aufzufinden.

Nur das sei noch erwähnt, dass man sich wohl davor hüten muss, etwa in späterer Zeit bei der Kontrolle eines Patienten mit Verengerung der einen Lidspalte eine Ptosis als Folge einer Oculomotoriuslähmung anzusehen, wenn dieser zugleich die Reste einer Facialislähmung aufweist; denn bei genauerer Betrachtung besteht

da meist nicht eine mangelnde Funktion des Levator palpebrae sup., sondern eine Senkung der ganzen Stirnhaut, besonders an der Augenbraue erkennbar infolge Lähmung des Stirnastes des Facialis (vide unten bei Facialis!)

3 mal finde ich Angaben über Lähmung des Musc. rectus sup., in einem Falle kombiniert mit Ptosis. Einmal kam es zur Autopsie, und wurden Blutungen an der Basis gefunden. Einmal trat die Lähmung nicht unmittelbar an das Trauma anschliessend auf, sondern erst im spätern Krankheitsverlauf, besserte sich und verschwand. Einmal findet sich eine unbestimmte Angabe über Lähmung des Rectus internus.

195. S. J., Schreiner, 25 J. Pat. wurde ein von der Drehscheibe abspringendes Holzstück an die Stirn geschleudert; bewusstlos. Erbrechen. Offene Fraktur des Frontale. Zertrümmerung beider Sinus front., auch die Hinterwand der Sinus zersplittert. Fraktur des linken Orbitaldaches. Nasenfraktur. Hochgradige Sugillationen und Schwellung aller Lider. Hochgradige Chemosis an beiden Augen. Blutung aus der Nase. Sensorium frei. Amnesie für den Verletzungsvorgang. Im weiteren Verlauf trat Parese des Rectus sup. dextr. auf. Primäre Splitterextraktion. Ausserordentlich stürmische Narkose. Heilung per primam.

Bleibender Nachteil bei der Entlassung nach $1^1/_2$ Monaten: Grosser Defekt im Frontale mit Hirnpulsationen. (Lederpelotte.)

196. H. M., Maurer, 26 J. Pat. fiel eine Eisenklammer auf den Kopf. Sofort reissende Schmerzen im l. Arm. Dann 10 Min. lang Bewusstlosigkeit. Offene Stichfraktur im rechten Parietale in der motorischen Gegend. Fieberfrei. Puls ohne Besonderheiten. Parese des linken Armes, auch sensible Störungen. Ptosis links. Spuren einer Facialislähmung links. Am 5. Tage klonische Zuckungen im linken Arm. Krämpfe im Abdomen. Schmerzen links im Gesicht. Intensives Kopfweh 17 Tage lang. Bewusstsein bei den Krämpfen immer erhalten. Heilung per secundam.

Beibende Nachteile bei der Entlassung nach $2^1/_4$ Monaten:. Sensible Störungen im linken Arm.

IV. Trochlearis.

Eine isolierte Lähmung des Trochlearis findet sich nicht in unserm Material, dagegen war sie sonst in 2 Fällen aufzufinden, im ersten vergesellschaftet mit einer schweren Läsion des Ohres, wahrscheinlich auch des Acusticus, über deren Schicksal nichts zu eruieren war, in einem zweiten bildete sie sich im Verlaufe der Heilung einer Schädelverletzung aus, bei welcher wegen typischen linksseitigen supraduralen Hämatoms mit begleitenden kontralateralen Facialisstörungen und aphatischen Erscheinungen trepaniert worden

war. Sie beruhte wohl auf einer Kompression oder Suffusion des Nervenstammes und erholte sich wie bei derartigen Lähmungen gewöhnlich rasch, so dass bei der Kontrolle nach 17 Jahren absolut nichts mehr zu erkennen war.

197. Z. J., Maler, 19 J. Sturz vom Gerüst; bewusstlos. Schädelbasisfraktur. Kontusionswunde über dem linken Auge. Sugillationen der Lider. Hyphaema conj. beiderseits. Blutung aus der Nase. Blut und Cerebrospinalflüssigkeit aus dem linken Ohr. Leichte Trochlearislähmung links. Vollständige Taubheit und Rasseln im linken Ohr. Kopfschmerzen. Bei der Aufnahme somnolent. Antworten langsam und unwillig. Erbrechen. In den ersten Tagen bestand ein deliriöser Zustand. Schwindel beim Stehen. Störende Doppelbilder in den ersten Wochen.

Bleibender Nachteil bei der Entlassung nach $4^1/_2$ Monaten: Leichte Trochlearisparese links. Taubheit und Ohrensausen links. Schwindel.

V. Trigeminus.

Konstatierte Lähmungen des Trigeminus als Komplikation von Schädelverletzungen gehören zu den Seltenheiten. Es ist dies auffallend; denn die Aeste des Nerven sind nicht viel geschützter als andere, Frakturlinien durch die Gegend des Foramen ovale sind oft zu sehen. Bei der Durchsicht der Fälle, bei welchen die Sektion einen entsprechenden Frakturverlauf ergeben hatte, fand ich kein einziges Mal genauere Angaben über Sensibilitätsstörungen, auch niemals die der Trigeminuslähmung stets folgende Keratitis neuroparalytica. Es ist somit über das Schicksal dieser Lähmung nichts zu sagen. Einmal trat nach einer Läsion des II. Astes, kombiniert mit Lähmung beider Abducentes Herpes an der Austrittsstelle von Supraorbitalis und Mentalis auf. In einem zweiten Falle finde ich eine Angabe über Sensibilitätsstörung auf der linken Gesichtshälfte nach einer schweren Schussverletzung des Gehirns, die heilte, neben linksseitiger Hemiplegie (66). Die sensiblen Störungen gingen im Verlaufe von 13 Tagen zurück, am spätesten restituierte sich die Tastempfindung. Bei der Kontrolle nach $2^1/_2$ Jahren zeigte sich keine sensible Störung im Bereiche dieses Nerven mehr.

M. Scheier beobachtete eine Schussverletzung, bei welcher nach dem Röntgenbilde die Kugel direkt am Ganglion Gasseri lag und wahrscheinlich durch Druck die Lähmung des Quintus herbeigeführt hatte. Die Kugel wurde nicht entfernt, die Lähmung blieb ungeheilt. Einen ähnlichen Schädelschuss erwähnen Paulicki und Loos, wobei es sich wahrscheinlich um direkte Verletzung des

Stammes des Trigeminus an der Gehirnbasis handelte, zugleich mit isolierter Acusticuslähmung. Nach 10 Monaten war das Gefühl der Gesichtsseite etwas gebessert, die Schwerhörigkeit unverändert.

VI. Abducens.

Nächst dem Facialis dürfte nach Bergmann der Abducens der am häufigsten gelähmte Nerv bei unsern Verletzungen sein. Die Frequenz ist bei den verschiedenen kasuistischen Serien aus der Litteratur eine verschiedene. So fand z. B. van Nes bei 82 Schädelbasisbrüchen 3 Lähmungen, A. Köhler unter 97 Schädelbrüchen nur einen Fall von Abducenslähmung. Schröder analysierte 58 traumatische Abducenslähmungen, fand darunter 12 isolierte einseitige, 8 doppelseitige.

Unter unserm Material finden sich 10 Fälle, unter diesen sind 3 mal beide Abducentes gelähmt, 3 mal bloss der rechte, 4 mal bloss der linke.

Unter den Augenmuskellähmungen ist der Abducens am häufigsten beteiligt. Dies wird seinen Grund in der Länge und dem Ort seines Verlaufes haben. Wenn man die Bilder der Basisfrakturen betrachtet, findet man häufig genug Frakturlinien, die den langen Verlauf dieses dünnen Nervenfädchens kreuzen. Am meisten ist es durch die Frakturen an der Spitze der Felsenbeinpyramiden gefährdet.

Die Lähmung trat in 6 Malen unmittelbar nach dem Trauma auf, mit grosser Wahrscheinlichkeit war der Nerv durch dasselbe gequetscht oder abgerissen worden. Das vorauszusehende Schicksal der Lähmung war das, dass selbst bei den länger kontrollierten Patienten die Lähmung stationär blieb. Die Prognose ist also auch hier, wie überall da, wo die Lähmung mit Wahrscheinlichkeit auf eine Zerreissung zurückzuführen ist, eine bleibend schlechte. Dazu treten die störenden Doppelbilder, die bei der einfachen und doppelseitigen Lähmung auftreten. Doch lernt hier der Patient allmählich das eine der störenden Doppelbilder ausschalten, allerdings auf Kosten des ausser Funktion gestellten Auges, das amblyopisch wird.

Anders ist das Bild in den 3 Fällen, in welchen die Lähmung nicht unmittelbar an das Trauma sich anschloss und anzunehmen ist, dass eine sich senkende oder ausbreitende Blutung den Nerven oder dessen Scheide durchtränkte. Die in dieser Zeit auftretende Parese besserte sich bald wieder, offenbar mit der Resorption des Extravasates zurückgehend.

Schliesslich wurde schon erwähnt, dass der Nerv bei Exophthal-

mus pulsans sehr gefährdet ist, indem er durch Druck des sich entwickelnden Aneurysmas der Carotis cerebralis gelähmt wird. Die Ercheinung ist bei dieser Erkrankung konstant und soll sich stets erst im Verlaufe der Krankheit entwickeln, wofür auch unser Fall Beleg ist. Dass diese Form der sekundär auftretenden Lähmung eine schlechte Prognose hat, wenn der Exophthalmus, beziehungsweise seine Ursache nicht gebessert werden kann, ist klar.

Entsprechend der Lage des Nerven findet sich seine Lähmung häufig vergesellschaftet mit Läsionen anderer, während seines Verlaufes ihm benachbarter Nerven, vor allem des Acusticus und Facialis.

198. Th. M., 2 J., Seebach. Fractura baseos cranii.

Am 16. VI. 1901 fiel das Kind in einem unbewachten Augenblick aus dem 5. Stockwerk (!) auf das Trottoir und wurde bewusstlos von einem Passanten aufgehoben. Kein Erbrechen, starke Blutung aus dem rechten Ohr. Das Kind war sehr aufgeregt. Ein früher nicht vorhandenes Schielen fiel den Eltern schon am Tage der Verletzung auf.

Status (nach 7 Tagen): Gut entwickeltes Kind, vollkommen benommen. Puls 136. Temperatur 38,0. Rechter Bulbus stark nach innen rotiert. Sugillation des rechten Lides. Pupillen gleich, gut reagierend. Im rechten Gehörgang Blutkrusten. Velum und Uvula symmetrisch. Alle Glieder sind schlaff, die Sensibilität scheint aufgehoben, Reflexe erhalten, nicht auffallend gesteigert. Leichte Nackenstarre. Leichte pleuritische Erscheinungen rechts.

23. VI. Trotz der grossen Apathie saugt das Kind automatisch an der gereichten Milchflasche. Starker Opistotonus des Halses. — 24. VI. Ziemlich unruhig, apathisch. Schwarzer Stuhl. Aus dem rechten Ohr ziemlich viel trüb-seröse Flüssigkeit. — 26. VI. Temp. 38,5. — 28. VI. Immer noch starke Otorrhoe. Kein Fieber mehr. — 29. VI. Kopf weniger in die Kissen eingebohrt. Abducenslähmung geht zurück. — 2. VII. Otorrhoe sistiert. Sensorium freier. — 7. VII. Das Kind ist munter, erkennt seine Mutter. — 15. VII. Strabismus kaum mehr bemerkbar. — 2. VII. Geheilt entlassen.

Kontrolluntersuchung 2. III. 1902: In der ersten Zeit nach der Entlassung war von der Abducenslähmung ab und zu noch etwas zu erkennen; jetzt ist alles verschwunden. Das Kind ist lebhaft und fröhlich. Nie epileptiforme Erscheinungen. Noch jetzt viel Klagen über Kopfweh.

199. K. H., 7 J. Pat. wurde von einem Wagen überfahren. Bewusstlos. Erbrechen. Nackenstarre. Opisthotonus. Temperatur 36,6. Puls klein, 100. Blutung aus dem rechten Ohr. Ausfluss von dünnflüssiger, cerebrospinaler Flüssigkeit. Klonische Krämpfe der rechten Hand. Linke Pupille weiter als rechts. Rechter Facialis paretisch. Läh-

mung des linken Abducens, rechten Armes und rechten Beines. Pat. ist nachts unruhig, nimmt hartnäckig linke Seitenlage ein. Exitus nach 5 Tagen.

Autopsie: Subkutane Schädelbasisfraktur. Rechter Facialis, Abducens und Acusticus gequetscht. Kontusion der Basis und der Kleinhirnhemisphären und des linken Abducens. Kontusion des rechten Crus cerebelli ad pontem. Subdurale und piale Blutungen. Todesursache: Contusio cerebri.

200. W. A., Mädchen, 4 J. Ueberfahren. Subkutane Schädelbasisfraktur. Schläfrig. Erbrechen. Zuerst Temperatur 38,1° C., nachher fieberfrei. Sugillation des rechten Oberlids. Hyphaema conj. Aus dem rechten Ohr Blut und Cerebrospinalflüssigkeit. Blutung aus der Nase. Lähmung des rechten Abducens. Pat. war die ersten 2 Tage unruhig.

Bleibende Nachteile bei der Entlassung nach einem Monat. Etwas ataktischer Gang. Abducenslähmung rechts.

201. K. R., Schuhmacher, 58 J. Fall vom Wagen. Nicht bewusstlos. Erbrechen. Sugillationen der Lider. Blutung aus Nase und Mund. Lähmung der Augenmuskeln. Motorisch-aphatische Störungen, peripher. Lähmung des linken Abducens, des rechten Hypoglossus, der Vagusäste rechts (Posticus), des rechten Velums, des Glossopharyngeus. Exitus nach 53 Tagen.

Fig. 164.

C C = Callusbildungen.

Autopsie: Subkutane Fraktur des linken Frontale. Callusbildung an der Basis, in der Gegend des For. magn. (In extenso publicierter Fall von Stierlin.) (Vgl. Fig. 164.) Todesursache: Schluckpneumonie wegen Lähmung.

202. A. C., Knecht, 24 J. Hufschlag auf die rechte Stirn. Bewusstlos. Offene Splitterfraktur und starke Depression des rechten Frontale. Zertrümmerung des rechten Orbitaldaches. Dura zerrissen. Zertrümmerung des vorderen Teiles des rechten Stirnlappens. Hirnausfluss. Lähmung beider Abducentes. Primäre Splitterextraktion und Elevation. 17 Splitter. Pat. ist sehr unruhig, will fortwährend aufstehen, riss bei ziemlich freiem Sensorium den Verband weg.

Bleibender Nachteil bei der Entlassung nach 2 Monaten. Defekt im rechten Frontale und im Dach der rechten Orbita. Vollständige Abducenslähmung beiderseits. (Vgl. Fig. 165.)

203. St. J., Landwirt, 52 J. Fall 4 m hoch. Basisfraktur. Schmerzen in den Schläfen. Erbrechen. Sensorium frei. Sugillationen beider Lider. Blutung aus der Nase. Hört links weniger als rechts. Komplete linksseitige Facialislähmung. Zunge nach rechts. Parese des linken Abducens. Schwindel. Grosse Unruhe. Delirium potatorum mit Fieber 14 Tage lang.

Bleibender Nachteil bei der Entlassung nach 3 Monaten. Linke Facialislähmung. Ulcus corneae wegen Facialislähmung. Schicksal der Abducenslähmung unbekannt.

204. B. J., Schreiner, 36 J., Kloten. Fractura baseos cranii.

Am 3. VIII. 1888 nachts fiel Pat. ungefähr 30 m tief in eine Kiesgrube und blieb bewusstlos liegen. Nähere Details fehlen.

Status 4. VIII.: Grosser, kräftiger, gut genährter Mann. Pat. ist somnolent, giebt zum Teil ganz unrichtige Antworten, weiss von dem Unfall gar nichts anzugeben. Puls 78, regelmässig. Temperatur 38,6. Innere Organe ohne Besonderheiten. Rechte Gesichtshälfte zeigt verschiedene Schürfungen. Rechte Augenlider geschwellt, sugilliert, über dem rechten inneren Augenwinkel und in der hinteren rechten Scheitelgegend Lappenwunden der Haut, stark verunreinigt. Rechtes Auge: leichtes Hyphaema, Pupille weit, träge reagierend. Abducenslähmung beiderseits.

Fig. 165.

9. VIII. Abducenslähmung unverändert, auch der rechte Internus funktioniert ungenügend. Hyphaema deutlicher. — 23. VIII. Unter hohem Fieber und Delirien ist ein Erysipel über die rechte Kopfseite gegangen. Jetzt ist das Sensorium wieder frei. Noch immer weiss Pat. von seinem Unfall nichts anzugeben. — 27. VIII. Abducenslähmungen unverändert, Pupille rechts immer noch weit. — 15. IX. Strabismus noch bedeutend. Das rechte Auge ist ganz nach innen und etwas nach oben gedreht. Pat. leidet sehr unter Doppelbildern, hat viel Schwindel. Sonst Wohlbefinden. Entlassung am 18. IX.

Kontrolluntersuchung 9. IX. 1901: Pat., der Inhaber eines Geschäftes ist und einen soliden und intelligenten Eindruck macht, erzählt Folgendes: Nach seiner Entlassung konnte er noch 7 Wochen lang wegen den ihn sehr störenden Doppelbildern nicht arbeiten. Dazu litt er anfangs und auch später noch lange an Schwindel, sodass es sogar seiner Umgebung auffiel, wie er beim Gehen schwankte. Dagegen will er gar kein eigentliches Kopfweh gehabt haben. Das Schwindelgefühl hat er jetzt noch, allerdings geringer, aber wenn er z. B. aufwärts schaut, um etwas vom

Schrank herabzunehmen, wird ihm so schwindelig, dass er sich halten muss. Keine epileptiformen Krämpfe. Auch jetzt ist er dem Kopfweh gar nicht unterworfen. Er giebt mit grosser Bestimmtheit an, dass er seit der Zeit der Verletzung viel vergesslicher sei, und zwar jetzt nicht mehr und nicht weniger wie nach der Entlassung. Er führt verschiedene Beispiele an, so u. a. auch, dass er beim Rechnen so rasch als möglich machen müsse, damit er den Zusammenhang des ganzen nicht verliere: dass er vor 1/4 Stunde befohlenes oder vorgenommenes vollständig vergessen könne, alles Sachen, von denen er vor der Verletzung nicht die Spur gehabt hätte. — Wenn er Wein trinkt, bekommt er sofort einen unausstehlichen Druck am Kopf, „wie wenn er einen Ring um den Kopf hätte", was er früher nie empfunden. Bier wird besser vertragen als Wein. — Die Umgebung hätte ihm schon oft gesagt, „er sei seit seiner Verletzung nicht mehr der Gleiche", er sei viel empfindlicher, nehme Kleinigkeiten auf die schwere Achsel. Er selbst hat auch das Gefühl, dass er alles schwerer nehme und reizbarer sei, wofür er wieder Beispiele anführt. Das rechte Auge zeigt noch eine Spur von Abducensparese. Das linke Auge ad maximum nach innen und etwas oben gedreht. Keine Spur von Abducenswirkung auszulösen. Beide Ohren gleich, etwas schlecht.

205. L. P., Handlanger, 15 J. Sturz vom Gerüst eines Neubaues. 1/4 Stunde bewusstlos. Subkutane Schädelbasisfraktur. Sugillationen der linken Lider. Blutung aus der Nase. Zweimal Erbrechen.

Bleibender Nachteil bei der Entlassung nach 2 Monaten. Parese des Musculus internus und externus oculi beiderseits.

VII. Facialis.

Der Facialis ist der weitaus am häufigsten gelähmte Nerv des Schädelverletzten. A. Heer fand früher bei einem Teile meines Materials unter 58 Basisfrakturen 10 mal den Facialis gelähmt. Köhler konstatierte unter 48 Basisbrüchen 22, van Nees unter 82 10 Facialislähmungen. Fast ausnahmslos ist die Lähmung nach Bergmann einseitig.

In meinen jetzigen Fällen (470) stehen mir 83 mal Notizen über die Lähmung des VII. Hirnnerven zu Gebote. Allerdings fehlt da und dort die Angabe, ob die Lähmung peripherer oder centraler Natur war; jedoch ist es meist möglich, bei der genauen Analyse des Falles mit annähernder Sicherheit hierüber nachträglich zu entscheiden.

44 Male zeigten sich Paresen und Paralysen peripherer Natur, wobei die Läsion des Nerven innerhalb der Strecke von den Brückenarmen bis zu dem Austritt aus dem Foramen stylomastoideum zu suchen ist. Der periphere Verlauf von hier in die Verästelungen des Gesichtes hinein, wo der Nerv sich innig mit den

sensiblen Aesten des Trigeminus verflicht, kommt bei den Schädelverletzungen weniger mehr in Betracht. Zudem geht diese Lähmung leicht in den Entzündungserscheinungen unter und fehlen demnach genauere Angaben vollständig.

38 Male trägt die Lähmung centralen Charakter, in weitaus den meisten Fällen mit Lokalisation in der Hirnrinde, vielleicht ab und zu einmal im Mark, in einem Falle wenigstens sehr wahrscheinlich im Bereich der Capsula interna.

Die Facialislähmung ist eine exquisit häufige Begleiterscheinung der Schädelbasisfraktur. 57 mal ist in den 83 Fällen die Basis beteiligt, vorwiegend sogar allein, hie und da aber auch im Verein mit Konvexitätsfrakturen, wobei entweder ein nebensächlicher Sprung in die Konvexität hin verläuft oder die Hauptläsion daselbst sitzt und eine Frakturlinie nach der Basis hinunterzieht. Es war deshalb von Interesse, diese Fälle so gut wie möglich auseinanderzuhalten, wobei ich fand, dass unter den 57 Basisfrakturen in 47 Fällen der Frakturverlauf in der Basis den wirklichen Grund für die Facialislähmung abgab.

Dementsprechend ist der Fraktur der Basis hauptsächlich die periphere Lähmung eigen, denn der ganze periphere Verlauf des Nerven, soweit er bei der Schädelfraktur gefährdet ist, findet sich an oder in der Basis. So zeigten sich bei ihren Frakturen 41 mal periphere Nervenläsionen, und diese grosse Prädilektion wird noch weiter hervorgehoben, wenn man sieht, dass nur 2 mal Parietale und Frontale und 1 mal das Temporale konkurrieren.

Als Substrat der Lähmungen finden sich in den Sektionsprotokollen vereinzelte bestimmte Angaben, so z. B. einmal der Bericht, dass Facialis und Acusticus kurz vor dem Eintritt in den Canalis Fallopiae gequetscht und suffundiert sind. 2 mal fand sich bei Meningitis eine Infiltration der Nerven an der Basis. Auf eine ascendierende sekundäre Neuritis führt Bergmann vielfach ätiologisch die Basilarmeningitis zurück.

Ferner zeigen sich häufig Frakturlinien durch die Pyramiden des Felsenbeins, weiter ausgedehnte, meist subdurale Blutungen an der Hirnbasis, sehr häufig auch Blutungen in dem Höhlensystem des Petrosum. Dass daher die periphere Facialislähmung sehr oft mit Störungen des Acusticus und des Ohres kombiniert ist, wird nicht befremden und wird weiter unten noch erörtert.

Der Nerv kann gequetscht sein; jedenfalls ist er aber oft auch direkt abgerissen; am meisten wird Dehnung, Quetschung, Suffusion

und Druck durch Extravasat und Exsudat in verschiedenen Kombinationen vorkommen und demnach die Prognose bestimmen.

Die periphere Lähmung soll mit Vorliebe mit derjenigen des Abducens kombiniert sein. Bei unserm Material kommt dies nur 2mal vor. Ferner kann sie auftreten, wenn infolge einer Verletzung des innern Ohres und Blutung sich allmälig seröser und seröseitriger Ausfluss einstellt und die Entzündung des Mittelohres durch die bestehenden Fissuren um so leichter auf den Nerven übergreifen.

Die Symptome der Lähmung sind bekannt. Als ausgeprägtere Besonderheiten finden sich deutliche Angaben über Schluckbeschwerden, über Schwierigkeit, den Bissen auf die Höhe der Zungenwölbung zu bringen, was auf eine Mitbeteiligung des Buccinatorius weist. Auf die genauere Analyse des Sitzes der Lähmung, geschlossen aus dem Erb'schen Schema, will ich nicht eingehen, da sie einerseits zu weit führen, andrerseits keine sichern neuen Thatsachen bringen würde. Einige wenige Male zeigten sich Zuckungen im Bereich der mimischen Muskulatur bei peripherer Lähmung, Erscheinungen, die sonst häufiger der centralen Läsion eigen sind.

Das Schicksal der peripheren Facialislähmung bei Schädelfrakturen ist im allgemeinen das, dass der Nerv dauernd, ganz oder teilweise, gelähmt ist. Von den 44 Fällen mit peripherer Lähmung kamen 33 mit dem Leben davon, und 28 mal finden sich ausdrückliche Notizen über das Schicksal derselben; 12 davon waren nach längerer Zeit, 1—17 Jahren, noch zur Kontrolle auffindbar.

Unter diesen 28 Fällen wiesen 21 eine bleibende, kaum merklich sich bessernde Lähmung auf, auch auf Jahre hinaus. Ohne Ausnahme war die Lähmung von Anfang an, d. h. wenigstens zur Zeit der Aufnahme des Patienten ins Spital, konstatiert worden. Sie blieb lange konstant; ausnahmsweise besserte sie sich; und dann ziemlich rasch, die ersten Tage allerdings nur um weniges. Wenn auch vorkommen könnte, dass die Symptome wegen Schwellung des Gesichtes, wegen tiefer Benommenheit des Patienten und daher mangelnder Untersuchung sich die ersten Tage etwas ausgeprägter markierten, so habe ich doch den Eindruck, dass diese Fälle mit bleibend schlechter Prognose unbeirrt von den geringen Schwankungen die Intensität der Lähmung, wie sie von Anfang bestand, auf die ganze Länge ihrer Beobachtungsdauer behielten.

Dagegen verlieren sich doch die Beschwerden des Schluckens wegen mangelnder Funktion der Wangenmuskulatur trotzdem bald. Es scheint die andere Seite für die gelähmte mit erhöhter Leistung

einzutreten. Die Lähmungen an Velum und Uvula spielen für das Schicksal, soweit diesbezügliche Angaben reichen, keine wesentliche Rolle. Bedeutendere Störungen der Sprache habe ich bei peripherer Lähmung des Facialis keine gefunden. Sie wären eher bei doppelseitigen Lähmungen zu erwarten, wofür ich aber kein Beispiel besitze.

Wichtiger ist die durch den mangelnden Lidschluss bedingte Epiphora. Die Reizerscheinungen des Auges machten sich stets schon in den ersten Tagen geltend; jedoch ist kein Auge verloren gegangen, etwa durch Ulcus oder Verschwärung der Cornea oder durch tiefer greifende Augenkrankheiten.

Es gehört schon zum Bilde der frischen Lähmung in den oberen Facialisästen, dass die Stirn glatter ist, die Augenbraue tiefer steht. Im weiteren Verlaufe treten diese Erscheinungen noch mehr in den Vordergrund. Die Stirn wird glänzend glatt, die Runzeln verschwinden spurlos, die Augenbraue senkt sich noch tiefer, und der schliessliche Effekt ist der, dass die ursprünglich weite Lidspalte der gelähmten Seite trotz mangelndem Lidschluss ganz enge wird. Und dabei ist nicht etwa das obere Lid breiter geworden, im Gegenteil verschwindet es fast ganz unter der überhängenden Brauenfalte. Ich habe diese hauptsächlich in einem Falle exquisit gesehen. Die Senkung betrug ca. 2 cm, und der Patient kam dabei, wenn auch nicht vollkommen, so doch so weit zu einem Lidschluss, dass das etwas thränende Auge nach 12 Jahren noch erhalten und funktionstüchtig war.

206. R. J., Zimmermann. 31 J., Bertschikon, 1890. Fractura baseos cranii (Oss. petros. dextr.)

Am 4. III. 1890 stürzte Patient von der obersten Sprosse einer 30 Fuss hohen Leiter auf Steinboden hinunter, unterwegs am Rande eines Ziegeldaches aufschlagend. Ein zweiter Mann, der den Stürzenden von einem Fenster aus halten wollte, wurde mitgerissen und blieb tot liegen. Pat. war sofort für 1/2 Stunde bewusstlos. Sofort stellte sich auch eine starke andauernde Blutung aus dem r. Ohr ein, das r. Auge wurde in kurzem blutunterlaufen, die Umgebung stark geschwollen. Keine Klagen über Kopfweh. Schmerzen in der r. Hand und r. Hüfte.

Status: 5. III. 1890. Kräftig gebauter, gut ernährter Mann, Sensorium frei, Klagen über heftige Kopfschmerzen. Sugillation des r. unteren Augenlides und des angrenzenden innern Augenwinkels. Pupillen beiderseitig gleich, mittelweit. Rechts trägere Reaktion als links. Anscheinend keine Sehstörung. Kein Hyphäma. T. 37,3. Puls sehr schwankend 96 bis 108, irregulär. Bis jetzt kein Erbrechen. Reichlicher Ausfluss klarer, etwas sanguinolenter Flüssigkeit aus dem r. Gehörgang. Sehr schlechtes Gehör. Klage über lautes Brausen im r. Ohr. Die aufgelegte Uhr wird

an keinem Ohr wahrgenommen. R. wird auch die laute Sprache nicht verstanden, l. nur aus unmittelbarer Nähe. Totale Lähmung des r. Facialis im Lippen-, Wangen- und Stirnast, der Lidast erscheint nur paretisch. Keine Hypoglossuslähmung. Rechtsseitige Lähmung des weichen Gaumens mit Schiefstand der Uvula nach l. Keine Lähmungen an den Extremitäten. Innere Organe o. B. Urin frei von abnormen Bestandteilen.

7. III. Untersuchung des Augenhintergrundes ergiebt normale Verhältnisse. — 8. III. Immer noch Ausfluss von Cerebrospinalflüssigkeit aus dem r. Ohr. Otoscopie ergiebt: Ruptur des Trommelfells im untern vorderen Quadranten, aus welcher beim Pressen des Pat. chocoladefarbiges mit Blut untermischtes Serum ausfliesst. Trommelfell selbst gerötet, geschwellt und gewulstet. — 17. III. Seit dem 14. III. hat der Ausfluss von Cerebrospinalflüssigkeit aus dem r. Ohr vollständig nachgelassen; seitdem sind auch die subfebrilen Abendtemperaturen verschwunden; die Cephalalgie hat successive abgenommen und erklärt Pat. heute, dass er sich wohl fühle. Facialislähmung unverändert, nur ist jetzt die Lähmung des Lidastes ausgesprochener, Schwerhörigkeit persistiert. — 28. III. Fortdauernde Afebrilität. Das subjektive Befinden und der Gesamteindruck, den der Kranke macht, bedeutend günstiger, sonst Status unverändert. Faradisation der gelähmten Nerven und Muskel. Die elektrische Prüfung ergibt:

A. Faradischer Strom:

Facialisstamm:		Muskelreizung:	
Rollenabstand: links	rechts	links:	rechts:
18 cm	auch bei sehr starken Strömen kein Zucken.	17 cm	keine Reaktion

B. Galvanischer Strom:

Facialisstamm:			Muskelreizung:		
	links:	rechts:		links:	rechts
Elemente:	6 KSZ	10	Elemente:	6 KSZ	4
„	7 ASZ	14	„	8 ASZ	5
„	8 AOZ	18	„	9 AOZ	5
„	10 KOZ	18	„	9 KOZ	9

25. III. Entlassung. Geheilt bezüglich der Schädelfraktur; ungeheilt die Acustico-Facialislähmung.

Kontroluntersuchung 16. II. 1902. Pat. sieht gesund und kräftig aus, macht einen ordentlichen und intelligenten Eindruck, trotzdem er die den Schwerhörigen eigene Langsamkeit und Schwerfälligkeit auch hat. Bei der Unterhaltung hält er die Hand an das l. Ohr, hört gesprochenes nur, wenn man ihm sehr nahe ist, scheint mehr von den Lippen abzulesen. Die Facialislähmung besteht noch fast unverändert (vide beiliegendes Bild!) Der r. Mundwinkel steht tiefer, die r. Mundhälfte bleibt bei Pfeifversuchen offen. R. Gesichtshälfte flach. Die r.

Augenspalte ist enger als die linke, kann aber nicht vollständig geschlossen werden. Das r. Auge thränt auch etwas. Das r. obere Lid ist um ca. 2 cm herabgesunken, die r. Stirnseite ist ganz flach, absolut bewegungslos. Pupillen beiderseitig gleich und gut reagierend. Kein halbseitiges Schwitzen. R. Gaumenbögen deutlich flacher; beim Phonieren geht die l. Velumhälfte höher und kräftiger hinauf. Die Uvula steht ziemlich gerade. — Pat. gibt an, dass er bis zu seinem Unfall ganz gut hörte. Zur Zeit ist er am r. Ohr vollkommen taub, dazu hat er darin die Empfindung von lärmendem Rauschen, das seit der Verletzung unverändert besteht, nur hat sich Pat. im Laufe der Jahre daran gewöhnt. Angeblich wegen dieses Rauschens hört er auch l. ziemlich schlecht. — Pat. weiss nichts von Kopfweh, dagegen hat er jetzt noch Schwindel, hauptsächlich wenn er im Dunkeln geht. Er verrichtet dagegen seine Zimmermannsarbeit wie früher, welche er sofort nach seiner Entlassung aus dem Spital wieder aufnahm. Den Wein kann er nicht mehr vertragen. Most macht weniger. Das Gedächtnis und die Psyche sollen nicht verändert sein. Pat. ist eigentümlich empfindlich gegen die Sonnenhitze „Er müsse unbedingt etwas auf dem Kopfe haben, aber nichts schweres, sonst bekomme er Schwindel", weshalb er stets breite leichte Hüte trägt. Verschiedene, aus den Jahren vor der Verletzung stammende Photographien zeigen keine Spur von Facialislähmung oder Ptosis der Lider.

Fig. 166.

In geringerem Grade sah ich dies bei allen einschlägigen Fällen. Ein diese Senkung kompensierendes Ectropium des unteren Lides wäre denkbar, doch besitze ich dafür keine entsprechenden Beispiele. Es mag in diesem Verhalten wohl auch ein Grund liegen, weshalb, wie oben erwähnt, das durch den mangelnden Lidschluss gefährdete Auge in keinem Falle zu Grunde ging.

Eine besondere Form der peripheren Facialislähmung bei Schädelfraktur ist bedeutend besserungsfähig und kann selbst heilen. Sie gehört aber zu der selteneren. Es finden sich in unserem Material 6 diesbezügliche Fälle. Sie sind dadurch ausgezeichnet, dass

die periphere Lähmung nicht von Anfang an deutlich bestand, sondern sich erst in den ersten 5—11 Tagen entwickelte, im Verlauf von 2—5 Tagen an Intensität zunahm und dann wieder allmählich verschwand, meist in wenigen Tagen, seltener Monaten, bald unter Zurücklassung geringer Defekte in der Innervation, bald mit Restitutio ad integrum. Es dürfte diese Erscheinung auf einen Druck oder eine Suffusion des Nerven im von Blut gefüllten Canalis Fallopiae zurückzuführen sein.

Bei der centralen Facialislähmung tritt die Basis an Häufigkeit zurück, entsprechend der Rindenlokalisation des Facialiscentrums. Zur Erzeugung einer entsprechenden Läsion wird schon a priori die Verletzung am kontralateralen Parietale gesucht werden müssen. Unter den 38 Fällen mit centralem Charakter findet sich dasselbe auch 27mal beteiligt. In der grossen Mehrzahl sind es offene, seltener subkutane Frakturen mit Depression und direkter Läsion dieses Hirnrindengebietes: Kontusion, Zertrümmerung, sub- und supradurale Extravasate. Demnächst folgt die Basis, bei deren Fraktur Kontusionen der tiefer liegenden motorischen Centren nicht selten sind, mit 20 Malen. 5mal ist das dem Parietale angrenzende Frontale mit diesem oder allein frakturiert, 2mal die Squama temporalis.

Die centrale Facialislähmung kommt allein selten vor. Ausdrücklich erwähnt ist sie bloss 8mal. Mit einer einzigen Ausnahme handelt es sich um lokalisierte Depressionsfrakturen, wobei anzunehmen ist, dass die Spitze der Depressionspyramide ganz scharf umschrieben das Rindencentrum des Facialis lädierte. 2mal brachte sie es bloss zu Reizerscheinungen, Zuckungen, in den übrigen zu Parese. Die primäre Splitterextraktion und Elevation schuf günstige Heilungsbedingungen.

Weitaus häufiger ist die Rindenlähmung nicht isoliert, sondern begleitet von Lähmung benachbarter Rindenbezirke, Hemiplegie, proportional der Flächenausdehnung des lädierten Focus. Die breiteste Fläche giebt das supradurale Hämatom, wie denn dieses überhaupt in der Aetiologie der centralen Facialislähmung eine grosse Rolle spielt. In 9 Fällen war die Kompression dieser Hirnbezirke durch dieses umschriebene Extravasat gesetzt. Mit ihm konkurrieren ausgedehntere Rindenkontusionen und Zertrümmerungen, flache Schädeldepressionen.

In 18 Fällen, als die häufigste Begleiterin, ist die gleichseitige Lähmung von Arm und Bein zu verzeichnen. Viel seltener ist die Kombination von Facialis- und begleitender Arm- oder Handlähmung (5 Fälle) und ähnlich verhält sich das benachbarte Centrum für die

Sprache, welches 6 mal mit dem des Facialis mitergriffen war und 2 mal allein, 4mal zugleich mit Arm und Bein.

Bei der centralen Facialislähmung ist im grossen und ganzen die Prognose eine weitaus bessere. Von den 38 Fällen mit centralen Facialissymptomen kamen 24 mit dem Leben davon, und überall finden sich Notizen über das Schicksal. 20 mal ist die Lähmung vollständig geheilt und war nach längerer Zeit in keinen Spuren mehr zu erkennen. Die Heilung war meist binnen kurzem eingetreten. Schon in den ersten Tagen oder Wochen machte sich eine bedeutende Besserung geltend, bei der Entlassung des Kranken aus dem Spital, welche bei unsern Verletzten meist nach Ablauf von 1—2 Monaten erfolgte, war mit wenigen Ausnahmen nichts mehr davon zu erkennen und die nach Jahren Kontrollierten zeigten nie irgendwelche Rückfälle, auch bei der Entlassung aus dem Spital noch bestehende kleine Reste waren spurlos verschwunden. Bloss bei 4 trat eine völlige Restitutio ad integrum nicht mehr ein, alle aber waren wesentlich gebessert. — Der Grund ist einzusehen, wenn man weiss, dass der erste von ihnen mit einer nicht elevierten Depression des Schädeldaches entlassen wurde, der zweite sehr wahrscheinlich eine Läsion der Capsula interna aufwies, der 3. und 4. von einer Splitterfraktur mit Depression und Hirnausfluss genas. Beim letzten waren bloss noch ganz geringe Spuren der Lähmung vorhanden, dagegen zeigte der Patient deutliche epileptische Aequivalente. Sämtliche durch Hämatome und dadurch bedingten Hirndruck gesetzte centralen Lähmungen des Facialis wurden beim genesenden Patienten rasch geheilt und blieben es wohl dauernd.

207. N. K., 2½ J., Talweil, 1890. Fractura cranii aperta commotio cerebri.

Der aus gesunder Familie stammende und sonst gesunde Knabe fiel am 25. V. 1890 in einem unbewachten Augenblick aus einem Fenster des dritten Stockwerkes auf einen mit Kies bestreuten Gartenweg hinunter und wurde von der Mutter bewusstlos aufgehoben. Letztere trug ihn zu einem Brunnen, um sein blutüberströmtes Gesicht zu waschen; während des Waschens erwachte der Kleine aus seiner Ohnmacht, schrie kräftig. Der konsultierte Arzt schickte das Kind mit einem Notverband und dem Bericht, dass aus der kleinen Schädelwunde etwas Gehirnsubstanz ausgeflossen sei, ins Spital, wo es 11 Stunden nach der Verletzung ankam.

Status: Gut entwickeltes Kind, Sensorium frei. Puls 130, Temperatur 37,5, keine Lähmungen. Linkes oberes Augenlid stark sugilliert. Auf dem linken Scheitelbein, ziemlich genau senkrecht über der Gehör-

gangöffnung, 3 Finger von der Mittellinie entfernt, eine kleine, gequetschte halbmondförmige Wunde aus der sich einige Tropfen Blut entleeren. Die linke Schläfengegend zeigt zahlreiche Schürfungen. Etwas oberhalb des l. Ohransatzes bis an denselben heran eine flache, schwappende Schwellung. Im linken Gehörgang eingetrocknetes Blut. Pupillen beide gleich und reagierend, soweit eine Bestimmung möglich, keine Gehörsstörungen. Innere Organe ohne Besonderheiten. Tonsur des ganzen Schädels, Desinfektion, ruhige Chloroformnarkose. Schnitt über die erwähnte Wunde in sagitaler Richtung nach hinten 12 cm lang. Zurückschieben des Periostes. Dieser Schnitt kreuzt 3 von der Schläfenschuppe aufsteigende Fissuren, legt aber die wichtigste Frakturstelle noch nicht frei, weshalb noch 2 weitere Schnitte nötig sind, einer von der Wundstelle nach vorn und unten (5 cm), ein zweiter nach hinten und unten (9 cm) bis auf die Mitte des Proc. mast. so dass die Schnitte die Form eines *II* zeigen. An dem so ausgedehnt blossgelegten Schädel zeigt sich, dass die Hauptverletzung in einer Dehiscenz der Sutura squammosa besteht, welche mehrere mm klafft, am meisten hinten, wo ein dreieckiges Stückchen des Scheitelbeins abgebrochen ist, und ohne weiteres entfernt wird. Fast in der ganzen Länge dieser Fraktur quillt aus dem Schädelinnern zertrümmerte Hirnmasse; ein fast bohnengrosses Stück liegt unter dem erwähnten losen Splitter; darunter ein kleines blutendes Duragefäss und ein Duralriss. Gründliche Desinfektion und Säuberung von Hirnbrei, Einlegen eines dünnen Drains unter die Kopfschwarte, Seidenknopfnähte der letztern, aseptischer Occlusivverband.

27. III. Pat. schläft fast immer, klagt über Durst, liegt apathisch da, Abendtemperatur 38, Puls klein 140. Einmal Erbrechen. — 28. V. Immer noch grosse Somnolenz. Im wachen Zustande grosse Lichtscheu, leichte Facialislähmung links. — 31. V. Schlafsucht verschwunden, Sugillationen am Auge im Zurückgehen, Facialislähmung nicht mehr zu erkennen. Puls kräftig, 100—110. Subjektives Befinden gut. — 3. VI. Klagen über Kopfschmerz. Puls 122, klein. Bisweilen krampfartige Zuckungen im Gesicht, Kopfwunde p. p. geheilt. — 7. VI. An der Stelle des Knochendefektes deutliche Gehirnpulsation; keine Zuckungen im Gesicht mehr. 13. VI. Pat. ist ausserordentlich munter, lebhaft und verständig, voll Mutwillen, wird mit Schutzverband geheilt entlassen.

Kontroluntersuchung (21. VIII. 1901): Pat. sieht gesund aus, ist myop, trägt eine Brille. Die ihn begleitende Mutter erzählt, dass er nie weder in der ersten Zeit nach seiner Entlassung noch später über Kopfweh geklagt hätte. Zuckungen, Krämpfe, Lähmungen oder dergleichen wurden nie beobachtet. Dagegen meint die Mutter, der Knabe habe sich intellektuell nicht so gut entwickelt, wie seine Geschwister, insbesondere soll er immer unüberlegt handeln; dazu sei er ungewöhnlich empfindlich, sei schon dreimal wegen Kleinigkeiten aus dem Hause fortgelaufen, einmal hätte man ihn erst nach 2 Tagen wieder gefunden. Der Knabe ist

sehr lebhaft; auch bei starken Anstrengungen keine Spuren von Kopfweh oder Schwindel. Gehör ganz gut, Gesichtsfacialis intakt, dagegen steht die Uvula deutlich nach rechts, der linke Gaumenbogen ist flacher gewölbt als der rechte. Der linke artus palato- pharyngeus deutlich atrophisch. Man fühlt die Frakturlinie als deutlichen Knochenfirst, den Defekt dreieckig, von einem Wall umrandet, derb bedeckt, ohne Pulsation. Hautnarbe darüber beweglich, glatt.

208. P. L., 4 J., Zürich, 1899. Fractura baseos cranii.

Am 3. VIII. 99 überkletterte das bisher gesunde und sehr lebhafte Kind in einem unbewachten Augenblicke das Geländer des Balkons und fiel vom 3. Stockwerk ca. 18 m hoch auf den etwas sandigen Strassenboden. Es war sofort bewusstlos, blutete aus Nase und Mund. Auf dem Transporte ins Spital erbrach es blutig tingierte Massen.

Status: Für sein Alter recht kräftiges Mädchen. Im Beginne der Untersuchung ist es vollständig benommen, am Schlusse kommt es so weit zu sich, dass es auf Befragen mit etwelcher Mühe und etwas unverständlich seinen Namen angiebt. An beiden Nasenlöchern Blutkrusten, 2mal Erbrechen blutiger Massen. Keine Blutung aus den Ohren. Keine Lähmungen. Herzaktion regelmässig, etwas beschleunigt. Innere Organe o. B. Am Occipitale eine 2 cm lange Quetschwunde der Kopfschwarte. Eine Fissur oder Impression des Knochens ist durch das unverletzte Periost hindurch nicht zu fühlen. Desinfektion, Verband.

4. VIII. Die Kleine versank die letzte Nacht wieder in einen benommenen Zustand zurück, liess den Urin ins Bett gehen, stiess von Zeit zu Zeit einen Schrei aus. Verschiedene Male blutiges Erbrechen; auch heute nachmittag noch. Heute morgen das Sensorium wieder freier. Etwas Druckschmerz des obersten Proc. spinosus und des Occiput. Beträchtliche Pupillendifferenz. Linke Pupille bedeutend weiter als die rechte. Deutliche Parese des linken Facialis, hauptsächlich an der Nasolabialfalte zu erkennen. — 5. VIII. Sensorium frei. Kein Erbrechen mehr, kein Fieber. Puls um 100. Pat. schläft viel. — 6. VIII. Heute Sensorium wieder unklarer; Somnolenz. — 7. VIII. Befinden wieder besser. — 11. VIII. Immer noch Apathie. Pupillen und Gesichtsinnervation immer noch gestört. — 24. VIII. Entlassung mit der Weisung, das Kind noch 14 Tage im Bett zu behalten.

Kontroluntersuchung (16. II. 02): Das Kind kommt in Begleitung seines Vaters, der, ein offenbar intelligenter und besorgter Mann, dasselbe gut beobachtet zu haben scheint. Es sieht gesund und blühend aus, ist ziemlich ruhig. Die linke Pupille ist noch deutlich weiter als die rechte; beide reagieren gut. Vor der Verletzung soll keine Pupillendifferenz bestanden haben. Die Lähmung des linken Facialis ist am linken Mundwinkel ganz deutlich zu erkennen, besonders beim Lachen. Stirnast frei. Lidschluss gleich und komplett. An Velum und Uvula nichts zu sehen. Das Kind hat sich körperlich und geistig gut entwickelt;

im Gegensatz zu früher, wo es sehr „lebhaft und direkt wild“ war, sei es seit der Entlassung aus dem Spital auffallend ruhig, überlegt, im Gegensatz zu seinen Geschwistern, mehr als seinem Alter entsprechen dürfte, dabei sehr zutraulich und liebebedürftig. Dabei springt es aber wacker mit den andern. An einzelnen Tagen ist es nach der Beobachtung der Mutter sehr zerfahren, unaufmerksam, oft dann sehr vergesslich, während es sonst ein gutes Gedächtnis haben soll. Kein Kopfweh, kein Schwindel. Schlaf und Appetit gut. Keine Krämpfanfälle.

209. D. A., Schiffsknecht, Bäsch, 1896. Fractura baseos cranii.

Am 4. VII. nachts fiel Pat. ca. 8 m hoch von einem Baum herunter, verlor sofort das Bewusstsein, welche Erscheinung bis zu seiner Aufnahme ins Spital, ca. 14 Stunden, dauerte. Blutung aus Nase und linkem Ohr, von dem gerufenen Arzte konstatiert.

Status: Mittelgrosser, sehr kräftig gebauter Mann. Das Sensorium ist immer noch getrübt, klärt sich aber zusehends, wenigstens reagiert Pat. auf Anrufen, ist aber noch desorientiert und schlafsüchtig. Puls 72, regelmässig, voll, Temp. 37,5. Pupillen mittelweit, gleich und reagierend, keine Lähmungen, über dem linken Ohr eine oberflächliche Risswunde der Haut. Im linken Gehörgang eingetrocknetes Blut. Innere Organe ohne Besonderheiten.

Bettruhe, Eisblase an den Kopf, blande Diät. — 6. VII. Sensorium ganz frei. — 8. VII. Temperaturen um 37,0, Puls langsamer, 56, harter. Allmählich zeigt sich immer deutlicher eine Lähmung im linken Orbicularisgebiet. — 15. VII. Heute klagt Pat. über Schwäche und „Ameisenkribbeln“ im rechten Arm. Puls 54. — 19. VII. Der rechte Arm wird wieder normal bewegt, keine Sensibilitätsstörungen mehr. Die Orbicularisparese unverändert, Allgemeinbefinden gut, Pulszahl um 60. — 6. III. Die paretischen Erscheinungen im rechten Arm vollständig, diejenigen des linken Orbicularis fast ganz zurückgegangen. Pat. ist vollständig beschwerdefrei, wird geheilt entlassen.

Kontroluntersuchung (26. VIII. 01): Von vornherein zu erwähnen ist, dass Pat. am Tage seiner Entlassung zur Genesungsfeier mit einem Bekannten einen halben Liter Wein trank. Darauf führt er zurück, dass er zu Hause die Kellerstiege hinunter auf den Kopf fiel und darauf weitere 8 Wochen wegen starkem Kopfschmerz und Schwindelgefühl im Bett liegen musste. Pat. sieht sehr kräftig aus. Er giebt an, dass er bald nach Verlassen des Bettes angestrengte Arbeit als Schiffsknecht wieder aufnahm, die er bis heute gemacht hat. Er war gegen die Bestrahlung der Sonne sehr empfindlich, sodass er sich einen extra grossen und breitrandigen Hut zur Beschattung der Stirne gekauft hätte. Im Winter, als es kühler wurde, ging es ihm besser als während der heissen Monate. Auch hatte er viel an Schwindel zu leiden, einer Erscheinung, die sich bis heute nicht ganz verloren hat. Epileptiforme Anfälle oder Aequivalente scheinen nicht vorhanden zu sein. Den Wein kann Pat. absolut

nicht mehr vertragen. Wenn er nur 1/2 Liter trinkt, sei er schon ganz benommen; er fühle sofort, wie er ihm in den Kopf steige. Daher trinkt er jetzt nur noch Most und ab und zu etwas Bier.

In höchstens 1/2 Jahr war die Lähmung des Orbicularis ausgeheilt, während dieser Zeit machte sie noch Beschwerden, sodass Pat. wegen der konsekutiven Conjunctivitis zeitweise dienstuntauglich war. Dieselbe Zeit verspürte er auch noch eine gewisse Schwäche im rechten Arm, die sich aber zur Zeit vollständig verloren hat. Er will viel reissende Schmerzen im rechten Bein haben. Am linken Ohr ist bloss noch eine Spur von Knochenleitung vorhanden. Rechtes Ohr ohne Besonderheiten. Die Uvula steht auffallend stark nach links. Keine Atrophie der Gaumenbogen.

Pat. giebt ferner spontan auf die Frage, ob er an seinen geistigen Funktionen gelitten habe, an, er sei viel vergesslicher als früher, wenn er z. B. am Abend bloss ein Glas Wein getrunken habe, könne er sich meist am nächsten Tag auf verschiedene Einzelheiten, wie z. B. was er zu Abend gegessen, nicht mehr erinnern. Auch sei er jetzt viel reizbarer als früher, oft so sehr, dass seine Umgebung ihm schon bemerkt hätte, er sei geisteskrank. Der Schlaf ist gut, nicht aufgeregt.

210. S. E., Schülerin, 13 1/2 J., Zürich, 1900. Fractura baseos cranii.

Mutter chronisch nierenkrank. Pat. hat Masern, Scharlach und Croup durchgemacht. Am 2. VIII. 00 stürzte sie beim Teppichklopfen von der Zinne des Hauses auf die Strasse hinunter; war sofort bewusstlos und liess Stuhl und Urin unter sich gehen, erwachte nach 10 Minuten auf Anrufen und klagte über starke Schmerzen im Rücken. Blutung aus der Nase und linkem Ohr. Kein Erbrechen.

Status: Gross und gut entwickeltes Mädchen, blass, Sensorium frei. Das Kind ist lebhaft aufgeregt. Druck von vorn nach hinten am Kopf ist schmerzhaft. Pupillen beiderseitig gleich, reagierend. Nystagmus. Sugillationen an den rechten Augenlidern und Nasenwurzel. Linker Gehörgang voll Blut. Zeichen von Fraktur und Luxationsstellung nach vorn am 11. Brustwirbel. Blasengegend schmerzhaft. Blase ad maximum gefüllt. Zeichen von hämorrhagischer Nephritis.

2. VIII. abends. Somnolenz und Apathie. Cheyne-Stokes'sche Atmung. — 6. VIII. Deutliche linksseitige Facialisparese. Sensorium freier. — 9. VIII. Facialisparese noch deutlicher. Sensorium frei. — 12. VIII. Facialisparese fast total in Gesichts- und Mundgebiet. Auffallend wenig Beschwerden von Seiten der Wirbelverletzung. Allgemeinbefinden gut. — 31. VIII. Pat. steht auf. Faradisation der Facialis. — 12. IX. Entlassung. Facialislähmung noch wenig gebessert. Ambulante Behandlung.

Kontrolluntersuchung (3. IV. 02.): Bei der Entlassung konnte das linke Auge noch nicht geschlossen werden. Nach 6wöchentlichem Fara-

disiren besserte sich die Facialislähmung fast ganz. Das Auge konnte gut geschlossen werden, der Mundwinkel stand noch etwas tiefer und machte das lebhafte Mienenspiel des Kindes weniger mit. Zur Zeit ist alles dies noch gleich. Es besteht eine leichte Ptosis der linken oberen Augenbraue. An Velum und Uvula ist, nichts assymmetrisches zu erkennen. Das linke Ohr ist um weniges schlechter als das rechte. Pupillen beide gleich und gut reagierend. Von Kopfweh, Schwindel, Krämpfen oder dergl. weiss Mutter und Kind absolut nichts, allerdings wurde es sehr sorgfältig gehütet. Es sieht recht gesund und kräftig, intelligent und lebhaft aus. Wirbelsäule gerade, alle Bewegungen ungehindert, nirgends Druckempfindlichkeit. Luxationsstellung des 11. Brustwirbels noch deutlich zu palpieren. Spontan erzählt die Mutter, dass das Kind seit seiner Verletzung vergesslicher sei als früher, hauptsächlich für kleine Dinge, wenn es z. B. in die Küche geschickt werde, um dort etwas zu besorgen, wisse es oft plötzlich nicht mehr, wesshalb sie hieher geschickt sei und dergl. Das früher fast auffallend ruhige Kind sei etwas gereifter, viel lebhafter, singe z. B. viel, was es früher höchst selten gethan. Der untersuchte Urin ist vollständig normal.

211. F. J., Wagner, 54 J., Obfelden. Fractura baseos cranii.

Am 28. VIII. 1892 abends fiel Pat. eine Treppe hinunter und wurde bewusstlos aufgehoben. Starke Blutung aus dem linken Ohr. Nach einer Stunde soll das Bewusstsein langsam wiedergekehrt sein.

Status 30. VIII.: Grosser, kräftiger Mann. Sensorium frei. Kein Fieber, Puls nicht beschleunigt, gut gefüllt, nicht auffällig gespannt. Beide Pupillen sehr weit, reaktionslos auf Lichteinfall. Facialislähmung links mit Einschluss des Stirnastes. Zunge gerade herausgestreckt, keine Gaumenlähmung. Eingetrocknetes Blut im linken äusseren Gehörgang. Subkutane Fraktur der linken Clavicula, Kontusion der linken Thoraxseite ohne nachweisbare Läsion der inneren Organe.

Bettruhe, blande Diät. Behandlung der Claviculafraktur nach Sayre. — 5. X. Facialislähmung noch unverändert. Keine Temperatursteigerungen. — 9. X. Entlassung.

Kontrolluntersuchung 19. IV. 1991: Pat. sieht ordentlich aus. Er hört am linken Ohr fast gar nichts und klagt über jetzt noch bestehendes, hauptsächlich in der Nacht oft sehr lästiges Rauschen im linken Ohr. Facialislähmung noch ganz deutlich zu erkennen, und zwar bleibt die ganze Gesichtsseite links beim Mienenspiel zurück. Das Auge kann dagegen vollständig geschlossen werden. Pat. hat nicht über Kopfweh zu klagen, dagegen leidet er an leichten Schwindelanfällen. Die ersten vier Wochen nach der Entlassung waren sie so intensiv, dass er sich oft an anderen Leuten halten musste, um nicht umzufallen. Seit dem Unfall könne er das Tanzen nicht mehr vertragen.

212. M. E., Landwirt, 20 J., Bachenbülach. Fractura baseos cranii, Commotio cerebri, Paresis nervi facial. sin.

Pat. will nie krank gewesen sein. Am 18. XII. 1894 wurde er beim Holzfällen von einer Tanne getroffen und zu Boden geschlagen. Er verlor sofort das Bewusstsein und wurde vom herbeigerufenen Arzt hieher geschickt. Letzterer konstatierte starkes Erbrechen, Pulsverlangsamung, Bewusstlosigkeit, Blutung aus dem rechten Ohr.

Status: Grosser Mann von gutem Körperbau und ordentlicher Muskulatur, stöhnt und wirft sich unruhig auf der Bahre hin und her, giebt auf Anrufen keine Antwort. Puls ziemlich hart. Die rechte Kopfseite ist stark geschwollen, Augenlider rechts und die Gegend des unteren Orbitalrandes bläulich sugilliert, starkes Hyphaema rechts, aus dem rechten inneren Gehörgang fliesst Blut; der äussere Gehörgang mit blutigen Krusten bedeckt. Bei Druck auf die Gegend hinter dem rechten Ohr und die Orbitalränder schreit Pat. auf und verzieht das Gesicht. Krepitation nirgends nachweisbar. Pupillen gleich weit, reagieren. — Subkutane Fraktur des linken Humerus.

Behandlung der Humerusfraktur durch Immobilisation mit Schienen- und Gipsverbänden. Bettruhe, flüssige Kost ohne Wein. — 20. XII. Morgentemperatur 38,0. Pat. ist immer noch vollständig benommen, sehr unruhig, namentlich nachts, stöhnt und ruft fortwährend. — 28. XII. Heute hat sich das Bewusstsein des Pat. fast gänzlich aufgehellt, er giebt richtige Antwort, klagt noch über Schmerzen im Kopf und im Arm. Erbrechen nie mehr aufgetreten. — 10. I. 95. Die linke Naso-labialfalte ist fast vollständig verstrichen, die linke Gesichtshälfte erscheint vollständig glatt. Bei Lidschluss bleibt am linken Auge eine $^1/_2$ cm breite Spalte offen. Beim Runzeln der Stirn bleibt die linke Stirnhälfte vollständig glatt. Der linke Mundwinkel steht tiefer als der rechte, wenn Pat. lacht oder pfeift, zieht sich der asymmetrische Mund nach der rechten Seite hinüber. An Velum und Uvula nichts besonderes wahrnehmbar. — 20. I. Facialislähmung wenig zurückgegangen. — 2. II. Konsolidation der Humerusfraktur. Facialislähmung bedeutend zurückgegangen. — 10. II. Funktion des linken Armes wieder komplet. Facialislähmung fast ganz geheilt. Entlassung.

Kontroluntersuchung Januar 1901: Die Facialisparese soll noch etwa $^1/_2$ Jahr merkbar gewesen sein, was sich für den Pat. hauptsächlich durch Reizerscheinungen am linken Auge manifestierte. Jetzt ist absolut nichts mehr zu sehen. — Im April 1895 soll Pat. einen Anfall von plötzlicher Bewusstlosigkeit bekommen haben (von ca. 10 Minuten Dauer) als er im Walde angestrengt arbeitete. Im Herbst 1895 bekam er beim Gehen auf der Strasse einen weiteren Anfall von Bewusstlosigkeit, blitzartig beginnend, von drei Minuten Dauer. Keine Prodromalerscheinungen dieser Anfälle. Wein wurde in den ersten Monaten nicht vertragen.

213. Sch. K., Spengler, 36 J., Zürich. Refractura baseos cranii.

1878 fiel Pat. von einem 4stockigen Neubau mit dem Kopf voran

aufs Strassenpflaster, blieb 1/2 Stunde bewusstlos liegen, welchem Zustand eine Somnolenz von drei Tagen folgte. 1888 stürzte Pat. wieder von einem Dach, mit dem Bauch an einem Stein aufschlagend und war infolgedessen 9 Monate krank. — Am 8. IV. 1900 fiel er von einer Bockleiter und schlug mit dem Kopf gegen einen Thürpfosten, blieb einige Minuten bewusstlos und ging darauf zu Fuss zu einem Arzt. Heftige Kopfschmerzen in der folgenden Nacht.

Status: Kleiner, kräftiger Mann. Sensorium frei. Puls 66. Temperatur 37,0. Grosse Narbe auf der Konvexität des Schädels mit deutlich fühlbarer Knochendepression darunter. Kein Erbrechen. Innere Organe o. B. Blutung aus dem linken Ohr. Basis der Ohrgegend sehr druckempfindlich. Starke Kopfschmerzen links und Ohrensausen; stark herabgesetztes Gehör links; kaum mehr etwas Knochenleitung.

14. IV. 1900. Klagen über heftige Kopfschmerzen. Oedem der linken Regio mastoidea. Heute ausgesprochene Parese des linken Facialis, hauptsächlich des Stirnastes. Dreieckige Perforation im Trommelfell links. — 30. IV. Facialisparese ist vollständig verschwunden. Kein Kopfweh mehr. Gehör bessert sich. — 7. V. Geheilt entlassen.

Kontrolluntersuchung 11. III. 1902: Pat. sieht gesund aus. Er begann nach der Entlassung aus dem Spital sofort wieder mit seiner Arbeit. Kopfweh hatte er nur bei der Sonnenhitze, die er jetzt noch schlecht verträgt. Von Schwindel weiss er nichts, steigt in seinem Beruf auf die höchsten Gerüste. Psyche und Gedächtnis unverändert. Von der Facialislähmung im Gesicht nichts mehr zu erkennen; die linke Velumhälfte hebt sich beim Phonieren weniger stark in die Höhe. Gehör links etwas gegenüber rechts herabgesetzt. Der Wein wird ziemlich gut vertragen. Die lebhafte, leicht aufgeregte Stimmung scheint im Naturell des Patienten zu liegen.

214. Sch. G., Landwirt, 48 J., Höngg. Fractura baseos cranii (ossis petrosi sin.).

Am 4. II. 1901 stürzte Pat. eine Treppe hinab und blieb 1/2 Stunde bewusstlos. Blutung aus der Nase und dem linken Ohr. Kein Erbrechen. Der Umgebung fiel am folgenden Tag das krumme Gesicht des Patienten auf, und letzterem selbst, dass er am linken Ohr nichts mehr hörte. Keine Sehstörungen; leichtes Kopfweh.

Status: Kräftiger Mann, leicht somnolent. Puls 72. Temperatur 36,0. Ausgesprochene Facialislähmung links mit Einschluss des Stirnastes. Andeutungsweise Protrusio bulbi links. Ab und zu uncoordinierte Bewegungen der Augen, was sich aber verliert, sobald man den Pat. etwas fixieren lässt. Pupillen beidseitig gleich und gut reagierend. Uvula und Velum symmetrisch. Die Geschmacksprüfung mit mässig intensiv süsser resp. salziger Lösung fällt negativ aus, d. h. Pat. erklärt, es sei Wasser; desgleichen erklärt er eine intensiv saure Essigsäurelösung auf die Zunge getupft für Wasser. Mit dem Geruch unterscheidet er diese Lösung so-

fort. — Palpatorisch eine leichte Infiltration über und hinter dem linken Ohr. Blutige Krusten im linken Gehörgang. Gehör links für Luftleitung aufgehoben. — Keine Lähmung der Extremitäten. Innere Organe o. B.

13. II. Ueber Nacht ist Pat. aufgestanden, verlangte, nach Hause entlassen zu werden. — 18. II. Wiederholte Geschmacksprüfung ergiebt, dass Pat. auf der linken Hälfte der Zunge saure und süsse Lösungen nicht unterscheidet, während er sie auf der rechten Hälfte gut erkennt. — 25. II. Facialisparese links in Rückbildung begriffen; der Mundfacialis zeigt die schlechtesten Fortschritte; auch das Gehör ist etwas besser. — 11. III. Facialisparese fast vollständig verschwunden. Geschmacksprüfung beiderseits nicht mehr different. Pat. steht auf und wird am 14. III. geheilt entlassen.

Kontrolluntersuchung 11. III. 1902: Pat. erzählt, dass er seit seiner letzten Schädelverletzung viel an Schwindel leide, hauptsächlich an exponierten Stellen; in letzter Zeit hätte es sich eher etwas gebessert; am meisten bekommt er jetzt noch Schwindelgefühl bei Sonnenhitze. Es besteht eine leichte, aber deutliche Ptosis der linken oberen Augenbraue, der Lidschluss ist komplet. Beim Pfeifen erkennt man auch deutlich noch ein Offenbleiben der linken Mundhälfte; auch das Mienenspiel bleibt am linken Mundfacialisgebiet gegenüber rechts etwas zurück. Gehör links gegenüber rechts bei geringer Luftleitung (2 cm für eine Uhr) herabgesetzt. Pat. will früher gut gerochen haben, während jetzt am linken Nasenloch starke Salmiaklösung nicht riecht; wenn man sie ihm aber ans rechte Nasenloch hält, fährt er zurück. — Zunge gerade herausgestreckt, Geschmacksempfindung links deutlich schlechter als rechts. Velum und Uvula symmetrisch und beweglich. — Das Gedächtnis ist seit der Verletzung viel schlechter, hauptsächlich für in der Gegenwart sich Ereignendes, weshalb Pat. jede Kleinigkeit notiert. Den Wein kann er absolut nicht mehr vertragen, er bekommt sofort einen eingenommenen Kopf und Schwindel, Sachen, von denen er früher nichts wusste.

215. F. J., Handlanger, 35 J. Ein Stein von 2—3 kg fiel ihm auf den Kopf. 1/4 Stunde bewusstlos. Subkutane Schädelbasisfraktur. Sugillation und Druckempfindlichkeit der rechten Temporalgegend. Facialislähmung rechts. Rechtes Gehör herabgesetzt. Mehrmaliges Erbrechen. Ohrensausen rehts.

Bleibender Nachteil bei der Entlassung nach 10 Tagen: Rechtsseitige Facialisparese.

216. B. V., Handlanger, 16 J. Sturz vom 4. Stock eines Neubaues. 1 Stunde bewusstlos. Subkutane Schädelbasisfraktur. Sugillationen der Lider. Hyphaema conj. dextr. Facialislähmung links. Sensorium frei.

Bleibender Nachteil bei der Entlassung nach 1 Monat. Leichte Parese des linken Mundfacialis.

217. W. J., Handlanger, 21 J. Sturz 10 m hoch. Bewusstlos.

Offene Fraktur des linken Occipitale und der Basis. Lähmung des rechten Facialis, welche in 1 Monat fast vollständig zurückging. Taub rechts. Sensorium bei der Aufnahme fast frei. Heilung per primam.

Bleibender Nachteil bei der Entlassung nach 1 Monat. Rechtes Ohr vollkommen taub.

218. F. R., Schiffmann, 36 J. Schlägerei. Bewusstlos. Subkutane Schädelbasisfraktur links und Fraktur des Petrosum und der vorderen linken Schädelgrube. Sugillationen der Lider links. Hyphaema conj. sin. Ebenfalls Sugillationen am linken Occiput. Blutung aus der Nase. Lähmung des linken Facialis. Pat. lässt Harn unter sich. 8 Tage lang war er somnolent, machte Fluchtversuche und hatte leichte Delirien. Puls unregelmässig, 58—60.

Bleibender Nachteil bei der Entlassung nach 1 Woche (Pat. wurde wegen Scharlach evakuiert): Facialislähmung links.

219. H. E., Erdarbeiter, 20 J. Kopf wurde dem Pat. von einem umfallenden Sandwagen eingeklemmt. Nicht bewusstlos. Erbrechen. Subkutane Schädelbasisfraktur. Blutung aus Mund und Nase. Lähmung des rechten Facialis und des rechten Glossopharyngeus, daher traten beim Essen Schluckbeschwerden auf. Gehör rechts herabgesetzt. Geschmacksempfindung rechts gleich Null, dagegen Tastempfindung nicht herabgesetzt. Velum nicht gelähmt. Starkes Schwindelgefühl. Temporaler Kopfschmerz. Erbrechen 8 Tage lang.

Bleibender Nachteil bei der Entlassung nach $2^1/_2$ Monaten: Facialislähmung (nur Mund- und Wangenäste) Glossopharyngeuslähmung rechts. Beiderseits herabgesetzte Sehschärfe. Gehör rechts vermindert.

220. K. J., Schuhmacher, 42 J. Fall die Treppe hinab (betrunken). Eine Nacht lang bewusstlos. Subkutane Querfraktur (?) der Basis. Wahrscheinlich Kontusion der motorischen Gegend rechts mit Blutungen. Am ersten Tag Erbrechen. Temperatur und Puls ohne Besonderheiten. Fünf Stunden langer, sehr starker Blutverlust aus dem linken Ohr. Links Lähmung der Extremitäten etwa 9 Tage lang. Linke Facialislähmung besserte sich im Verlauf von 2 Tagen. Teilweise Amnesie des Unfalls. Heftiges Ohrensausen links. Anfangs starke Herabsetzung der Hörfähigkeit für einige Tage. Am 3. Tage brach Delirium tremens aus.

Bleibender Nachteil bei der Entlassung nach 1 Monat: Komplette linksseitige Facialislähmung. Lähmung der Extremitäten geheilt.

221. N. H., 53 J. Epileptiker und Potator, wurde bewusstlos gefunden. Sprache stockend. Sopor. Sugillation auf der Stirne. Bulbi sehen nach links. Konvulsionen im linken Facialis und linken Bein. Zunge wird nach links herausgestreckt. Lähmung des linken Armes und rechten Beines. Pat. kam am letzten Tag moribund zur Aufnahme. Exitus nach 2 Tagen.

Autopsie: Subkutane Schädelbasisfraktur. Pachymeningitis et Lepto-

meningitis chronica. Kontusion des Hirn rechts. Blutung in das Stirnhirn rechts. Todesursache: Commotio cerebri. Lungenödem.

222. Z. G., Fabrikarbeiter, 30 J. Eisenstange auf den Hinterkopf und auf die linke Schläfengegend. Nicht bewusstlos. Schädelbasisfraktur. Blutung aus dem rechten Ohr. Taubheit, Sausen und Hämmern im rechten Ohre. Parese des rechten Facialis. Starkes Kopfweh. Am 6. Tage eitriger Ausfluss aus dem rechten Ohr und starkes Nasenbluten. Starke Schwindelanfälle, welche das Gehen fast unmöglich machen.

Bleibender Nachteil bei der Entlassung nach 3½ Monaten: Hartnäckige Schlaflosigkeit. Schwindelgefühl.

223. M. J., Maurer, 28 J. Sturz vom Velo, gegen eine Wand geschleudert. Bewusstlos. Erbrechen. Subkutane Schädelbasisfraktur rechts. Blutung aus Mund, Nase und rechtem Ohr, mit grossem Riss im Trommelfell. Hyphaema conj. dextr. Periphere Facialislähmung rechts. Sensorium frei.

Bleibender Nachteil bei der Entlassung nach 1 Monat: Facialislähmung rechts.

224. M. H., Commis, 21 J. Streit. Schlag auf den Kopf (betrunken). Subkutane Fraktur der Schädelbasis und des linken Petrosum. 5 Tage lang floss sehr reichlich Blut und Cerebrospinalflüssigkeit aus dem linken Ohr. Lähmung des linken Facialis und des linken Acusticus. Bei der Aufnahme somnolent. Eitrige Otitis media im Gefolge der Felsenbeinverletzung.

Bleibender Nachteil bei der Entlassung nach 1 Monat: Herabgesetztes Gehör links. Rauschen im Ohr.

225. F. L., Erdarbeiter, 29 J. Sturz in einen Kanal. Bewusstlos. Erbrechen. Subkutane Schädelbasisfraktur. 4 Tage lang Blutung aus dem linken Ohr. Facialislähmung links (ohne Velum). Sensorium frei. Kopfschmerzen links.

Bleibender Nachteil bei der Entlassung nach 1½ Monaten: Facialislähmung. links.

226. K. W., stud. mech., 22 J. Con. suicid. Schuss mit Revolver (7 mm) in linkes Ohr. Sofortige Bewusstlosigkeit. Pat. ist psychopathisch belastet und ist selbst Psychopath. Offene Fraktur der Basis und des linken Felsenbeins. Zertrümmerung des Meatus audit. ext. sin. Ausfluss von Blut und Cerebrospinalflüssigkeit 3 Tage lang sehr reichlich aus dem linken Ohr. Lähmung des linken Facialis. Bei der Aufnahme somnolent. Brechreiz. Erbrechen wiederholt, 3 Wochen lang. Kopfschmerzen. Temperatur nach 10 Tagen noch 39,4° C. Sekundäre Extraktion eines Teiles der gequetschten Kugel aus dem Felsenbein. Pat. ist unruhig. Starker Schwindel.

Bleibender Nachteil bei der Entlassung nach 2 Monaten: Pat. ist auf dem linken Ohre taub. Facialislähmung links.

227. B. J., Maurer, 38 J. Sturz vom Gerüst. Bewusstlos. Zunehmender Sopor nach Aufhellung des Bewusstseins. Sugillationen der Augenlider. Blutungen aus dem rechten Ohr, der Nase und dem Mund. Lähmung des rechten Facialis. Pat. lässt Urin unter sich. Plötzliche Temperatursteigerung. Exitus nach 3 Tagen mit 40,2° C.

Autopsie: Subkutane Fraktur der Basis vorn links. Ausgedehnte Blutungen in den Grosshirnhemisphären, besonders rechts hinten, in der Gegend der Centralwindung. Subdurale Blutungen in die hintere Schädelgrube und die mittlere rechte. Piale Blutungen rechts. (Vgl. Fig. 167.) Todesursache: Hirnblutung, Lungenödem, beginnende Schluckpneumonie.

Fig. 167.

Fig. 168.

228. A. Th., Maurer, 40 J. Sturz vom Gerüst auf die Stirn. Erbrechen. Offene Fraktur des Frontale. Eröffnung von Cranium und Sinus frontalis. Dura unverletzt. Contusio? Trauma griff auf der rechten Seite an. Sugillation der Lider rechts. Bei der Aufnahme war Pat. bewusstlos. Wenig Fieber am Anfang. Im Verlauf der Krankheit trat Parese des rechten Facialis ein. Primäre Trepanation und Splitterextraktion. Pat. brüllt, ist hochgradig unruhig, wirft und wälzt sich umher. Sensorium frei, trotzdem spricht er sinnloses Zeug, klagt über Kopfweh, versucht den Verband wegzureissen, reisst ihn endlich auch weg. Dieser Zustand dauerte einen Monat.

Bleibender Nachteil bei der Entlassung nach 2 Monaten: Komplete Atrophie des rechten Opticus mit Amaurose. Beginnende Atrophie des linken Opticus. Rechts Facialislähmung. Kopfweh. Defekt ziemlich in der Mitte des Frontale. (Vgl. Fig. 168.)

229. F. H., Schüler, 13 J., Kloten, 1888. Fractura baseos et convexitalis cranii, Aphasia.

Der aus gesunder Familie stammende und bisher stets gesunde Knabe wurde am 16. I. 1888 im Walde von einer fallenden, mittelgrossen Tanne getroffen. Dieselbe sei ihm von hinten mit ihrer obersten, noch mindestens männerarm dicken Partie auf den Kopf gestürzt und zwar bei dem bestehenden starken Winde mit grosser Wucht, wodurch der Knabe auf den gefrorenen Boden geworfen wurde. Er war sofort bewusstlos, blutete aus Mund und Nase, reagierte auf keinerlei Reize mehr. Auf dem Schädeldach, gegen das Hinterhaupt hin, soll eine unbedeutende Schürfung, sonst nirgends eine sichtbare Wunde bestanden haben. 4 Tage lang blieb Pat. vollständig bewusstlos, bald ganz ruhig, bald sich im Bett hin- und herwerfend, Harn und Stuhl liess er unter sich gehen. In den ersten 3 Tagen war ihm keine Nahrung beizubringen, da er die Zähne krampfhaft aufeinandergepresst hielt. Am 4. Tage konnte ihm Wasser und Milch gereicht werden und seitdem kehrte allmälich das Bewusstsein zurück, freilich nur langsam und bis jetzt noch etwas unvollständig. Der Knabe schaute oft ganz klar um sich, und gehorchte auf Befehle, zeitweise aber wurde, auch in den letzten Tagen noch, der Blick vorübergehend wieder starr und im ganzen blieb Pat. ziemlich teilnahmslos, stöhnte viel, gesprochen hat er bis heute kein Wort. Lähmungserscheinungen wurden von den Eltern sonst keine beobachtet. — Zuckungen im Gesicht und im rechten Arm traten zum erstenmal am 1. II. 1888 auf, dauerten ca. 5 Minuten, am 2. Februar wieder zweimal, jedoch von längerer Dauer ($1^1/_2$ und $4^1/_2$ Stunden) und ängstigten die Eltern, namentlich durch Verzerrungen des Gesichtes, ganz besonders. Während der Konvulsionen fiel die sehr erschwerte Atmung und der vor dem Mund auftretende weisse Schaum auf. Eine Schwellung der Augenlider und Sugillationen derselben stellten sich erst am 3. Tage nach dem Unfall ein, ganz besonders stark am l. Auge. Einmal in den ersten Tagen Brechen von verschlucktem Blut. — Der konsultierte Arzt hätte von Anfang eine schwere Schädelverletzung und l. Clavikulapraktur diagnosticiert, hätte auch an einer Stelle den knöchernen Schädel operativ blossgelegt. Erst nach energischem Zureden waren die Eltern zur Verbringung des Pat. ins Krankenspital zu bewegen gewesen.

Status (4. II. 1888). Das gestern noch vollkommen benommene Sensorium ist heute etwas klarer. Beim Rufen des Namens öffnet Pat. die Augen, scheint auch manches zu ihm Gesagte zu verstehen, giebt aber keinerlei Antwort. 37,0, 100. Innere Organe o. B. Harn klar, kein Eiweiss. Keine Lähmungen der Extremitäten, der r. Mundwinkel hängt nach unten, beim Oeffnen des Mundes werden die Lippen nach links verzogen. Kein Ausfluss von Blut oder Cerebrospinalflüssigkeit aus den Gesichtsostien. Beiderseits die Augenlider hochgradig sugilliert, beidseitiges Hyphaema. — In der l. Scheitelgegend, 6 cm über dem äussern Gehörgang beginnend, eine senkrecht verlaufende, scharfrandige Wunde von 9 cm Länge. Der unter aseptischen Kautelen blossgelegte Knochen zeigt

keine Fraktur. — Subkutane Fraktur der l. Clavicula.

Bettruhe, flüssige Kost ohne Wein. 5. II. Auf alle an ihn gestellte Fragen antwortet Pat. mit stereotypem „Ja" und „Nein" und „Rara", von welch letzterem man nicht weiss, was es bedeuten soll. Den Sinn der Fragen scheint er meist zu verstehen. Geheissen, seine Wünsche aufzuschreiben, macht er stets „5, G, J". Schlaf ruhig. Kein Erbrechen. — 6. II. Heute deutliche Lähmungserscheinungen des r. Augenfacialis. — 15. II. Das Sprechen wurde bis heute ganz allmälig wieder fast normal, auch lesen kann Pat. ordentlich, schreiben noch sehr mangelhaft und zwar mehr nach Diktiertem, weniger nach Kopie. Pat. ist sehr munter. Sugillation fast verschwunden. — 17. II. Klagen über Kopfweh. — 21. II. Lesen geht jetzt sehr geläufig. Ab und zu werden noch Buchstaben ausgelassen oder falsch ausgesprochen. — 27. II. Facialislähmung nicht mehr zu erkennen. Das Schreiben geht ziemlich glatt und geläufig. — 18. III. Wunde bis auf einige granulierende Stellen verheilt. Keine Lähmungserscheinungen, Sprache und Sensorium ungestört, treffliches Allgemeinbefinden. Ambulante Behandlung.

Kontroluntersuchung. 26. VIII. 1901. Kräftiger gesund aussehender Mann. Er giebt an, dass er nach seiner Entlassung noch 4 Wochen ambulant behandelt wurde, dann ging er wieder in die Schule und scheint sich intellektuel gut entwickelt zu haben. Am Anfang hatte er sehr viel Kopfweh, auch jetzt ist er ihm noch unterworfen, hauptsächlich wenn er einen etwas schweren Hut trägt. Er ist gegen Hitze sehr empfindlich und bekommt an der Sonne sofort Kopfweh, wenn er nicht einen breitkrämpigen leichten Hut trägt. Wein vertrage er nicht gut, er steigt ihm sofort in den Kopf, mache ihn „hitzig". Er weiss nichts von Krämpfen oder dergleichen. Kein Schwindel. Augen intakt. Gehör links etwas herabgesetzt. Keine Spur der Facialislähmung, der Sprachstörung mehr vorhanden. Pat. schreibt gut, geläufig und fehlerlos.

230. W. G., 4½ J., Zürich, 1901. Fractura cranii aperta comminutiva convexitatis et baseos.

Am 1. V. 1901 wurde der Knabe überfahren und, am Boden liegend, vom Pferde noch mit dem Hinterhuf an den Kopf geschlagen. Er war nicht bewusstlos.

Status: Gut entwickelter Knabe, Sensorium leicht soporös, kein Erbrechen. Vor dem Ansatz des l. Ohres, das zum Teil abgerissen ist, eine senkrecht verlaufende, bis auf den Knochen gehende Wunde. Grosse subperiostale Beule auf dem r. Parietale. Unter aseptischen Kautelen wird die Wunde in der l. Temporalgegend durch senkrechten Schnitt bis auf den Knochen dilatiert. In ihrem Grunde sind 2 Knochenfrakturlinien, die von einem Punkt aus, die eine mehr nach hinten, die andere senkrecht nach unten sich zur Basis ziehen. Die durch sie begrenzte Dreieckspitze ist stark eingedrückt und untergeschoben, wird durch Abmeisseln des sie überdachenden Knochenrandes freigelegt und ins Niveau eleviert, wo sie

bleibt. Kein Hirnausfluss, keine wesentliche Blutung. Jodoformgazedocht, einige Nähte, Occlusivverband. — Leichte Mundfacialisparese l., Puls 66, etwas unregelmässig. Keine Lähmung der Extremitäten, innere Organe o. B.

Ins Bett gebracht, schläft der Knabe sofort ein. — 2. V. 2 mal Erbrechen. Nahrungsverweigerung. Grosse Apathie. — 15. V. Heilung der Wunde p. p. Der Knabe wird lebhafter, stösst beim Sprechen mit der Zunge an, hat hie und da Dysarthrie, was von der Verletzung nicht der Fall gewesen sein soll. — 30. V. Immer noch leichte Sprachstörungen. — 2. VI. Solide Narbe, keine Hirnpulsation, kein Knochendefekt fühlbar. Keine Lähmungen ausser der noch etwas anstossenden Sprache. Entlassung.

Kontroluntersuchung 3. III. 1902. Die letzten Spuren der Sprachstörung verloren sich rasch, zur Zeit nicht mehr zu erkennen. Anfangs besonders bei der Hitze, klagte der Knabe viel über Kopfweh, konnte keinen Hut auf dem Kopf tragen wegen dem Druck. Kein Schwindel, keine epileptiformen Erscheinungen. Keine psychische Alteration. Intellekt unverändert. Narbe verschieblich, keine Knochenunebenheit darunter mehr zu fühlen.

231. H. K., 34 J., Maurer, Rümlang, 1895. Fractura cranii aperta commiuntiva c. laesione cerebri.

In seinen Entwicklungsjahren soll Pat. an Lungentuberkulose gelitten haben. Am 29. I. 1895 wurde er beim Holzfällen von einem Baum an den Kopf getroffen und sank bewusstlos zu Boden. Der nach 5 Stunden gerufene Arzt dirigierte ihn sofort ins Spital.

Status: 30. I. vorm. Pat. trägt einen Notverband, ist noch etwas benommen, giebt auf Anrufen langsam und stotternd Antwort, Temp. 36,7 Puls 56; Stimme undeutlich, näselnd. Puls regelm., langsam, Pupillen mittelweit, träge reagierend. Der linke Mundwinkel steht tiefer als der rechte. — In der Gegend des r. os parietale findet sich eine klaffende, von vorn nach hinten verlaufende Wunde, in deren Grund lose Knochensplitter liegen, dabei Ausfluss von Gehirnbrei und Blut. Das Schädeldach zeigt einen ca. 5 frs.-stück grossen Defekt, durch welchen die zerfetzte Dura und zertrümmerte Gehirnmasse prolabiert. Keine Zeichen von Lähmungen der Extremitäten.

Nach Tonsur und gründlicher Desinfektion des Kopfes wird die Wunde mit dem Messer nach vorn und hinten erweitert und die affizierte Schädelpartie blosgelegt. Entfernung der mobilen Knochensplitter, von denen einzelne bis 4 cm tief ins Gehirn hineingetrieben sind. Toilette der Wunde mit sterilem Wasser, Jodoformgazestreif auf die Hirnwunde, welcher zur mit Seidenknopfnähten verkleinerten Wunde der Haut herausgeleitet wird. Aseptischer Occlusivverband. — 5. II. Erster Verbandwechsel. Entfernung der Nähte und des Gazestreifens, welcher durch einen kleineren ersetzt wird. Die ersten 3 Tage leichte Temperatursteigerung, abends etwas Unruhe, jedoch freies Sensorium. Klage über starke Kopfschmerzen. — 23. II. Die Wunde heilt per granulat. Kein Fieber,

Kopfschmerzen geringer, Allgemeinbefinden gut. Pat. steht auf. — 10. IV. Der linke Mundwinkel steht kaum merklich tiefer als der r. — 18. IV. Ein vorstehender immobiler, scharfer Knochenrand wird heute mit der Hohlmeisselzange abgeklemmt. — 19. IV. Entlassung zu ambulanter Behandlung. Immer noch Spuren von der Lähmung des l. Mundfacialis, sonst vollkommenes Wohlbefinden. Fortdauernd etwas niedrige Pulszahlen.

Kontroluntersuchung. 18. IX. 1901. Pat. sieht gesund aus. 3 Wochen nach seiner Entlassung begann er wieder zu arbeiten (Dachdecker) hatte nie auffallend viel Kopfweh, nie Schwindel. Er will deutlich für gewisse Sachen vergesslicher sein als früher, so kann er plötzlich absolut vergessen, wo er ein kurz vorher gebrauchtes Werkzeug hingelegt hat, eine Erscheinung, die er vor seiner Verletzung nicht gekannt haben will. Trinken von Wein könne er absolut nicht vertragen. Ein einziges Mal hätte er seit seiner Verletzung etwas über das Mass getrunken und hätte während der 3 folgenden Tage einen „furchtbaren" Druck im Kopfe gehabt. Facialislähmung nicht mehr erkennbar.

232. M. A., 4 J., Zürich IV, 1893. Fractura cranii aperta.

Am 24. IV. 1893 fiel dem auf einem Bauplatze sich tummelnden Kinde ein Balken auf den Kopf. Es wurde bewusstlos aufgehoben und ins Spital verbracht.

Status: Gut genährtes Kind, somnolent, unruhig. Temp. 37,0 Puls 100. Kein Erbrechen. Deutliche linksseitige Facialislähmung, mit Ausschluss von Auge und Stirn. R. Augenlider stark sugilliert und geschwollen; leichte Blutung aus beiden Nasenlöchern und Mund. Vertikal über das r. Tuber parietale verlaufende, ca. 3 cm lange Wunde, mässig blutend. Die ganze r. Schädelhäfte erscheint gegenüber der l. etwas abgeflacht, eine fast handtellergrosse Depression ist auch durch die teigigen Weichteile hindurch zu fühlen. Nach Tonsur und Desinfektion des Schädels wird in Chloroformnarkose durch ausgedehnten T förmigen Schnitt die verletzte Knochenpartie blosgelegt. Etwa paralell der Sutura coronalis verläuft über die Mitte des os parietale, am Tuber beginnend, eine Hauptfissur nach unten, durch die Schläfenschuppe und weiter vor dem r. Ohr gegen die Basis, offenbar sich in ihr noch weiter fortsetzend. Dicht am Rande des Parietale, über der Sutura squamosa, zweigt gabelig eine 2. Fissur nach oben und vorn ab, sodass beide zusammen Y-Form haben. Ihren Winkel halbiert eine 3. kürzere Fissur. Das ganze zwischen vorderster und hinterster Fissur liegende Knochendreieck, etwas handtellergross ist, besonders vorn um fast 1 cm deprimiert, an der Spitze etwas gesplittert. Nach Entfernung der Splitter mit dem Meissel kann hier mit dem Elevatorium in den Defekt eingegangen uud die ganze Knochendepression wieder ins Niveau eleviert werden. Aus der Schädelhöhle blutet es ziemlich, ein retiniertes supradurales Hämatom besteht aber nicht. Auslegen der Lücke mit Jodoformgaze, Seidenknopfnähte der Haut. Asept. Occlusivverband.

27. IV. Leichte Temperatursteigerungen die ersten Tage. Nie Erbrechen. Sensorium klar, Allgemeinbefinden gut. Puls um 130. Neben der Facialislähmung keine andern Paresen. Auch am l. Auge bedeutende Sugillationen. Wunde beim heutigen Verbandwechsel p. p. geheilt. — 10. V. Facialislähmung stark zurückgegangen. — 27. V. Pat. geht seit einigen Tagen herum, fühlt sich wohl. Kein Schwindel. Facialislähmung nicht mehr deutlich zu erkennen. Entlassung.

Kontroluntersuchung 8. II. 1902. Pat. kommt mit der Mutter, sieht sehr kräftig, gesund und munter aus. Sie soll das kräftigste von allen Geschwistern sein. Von Facialislähmung ist nichts mehr zu sehen. Velum und Uvula symmetrisch und beweglich. Frakturlinie (vordere Fissur) und Defekt noch unter reaktionsloser beweglicher Narbe zu fühlen. Augen und Ohren intakt. Am Anfang klagte das Kind zu Hause sehr viel über Schwindel und hat auch jetzt noch mehr Kopfweh als seine Geschwister. Schwindelanfälle, momentanes Schwarzwerden vor den Augen, kurz, blitzartig treten heute noch auf, oft beim Gehen, oder wenn sie psychisch erregt wird, oder Wein trinkt; wochenlang können sie oft ausbleiben, um dann plötzlich an einzelnen Tagen sich häufiger zu wiederholen. Keine Zuckungen oder dergleichen. — Geistig soll sich das Mädchen ordentlich entwickelt haben, Gedächtnis gut. Neben gegenüber den andern stärkerer Aufgeregtheit soll sich an der Psyche nichts Auffallendes gezeigt haben. — Menstruation noch nicht eingetreten. Innere Organe intakt, insbesondere keine Zeichen von Anämie und Chlorose.

233. R. A., Schüler, 8 J., Zürich. Fractura baseos cranii.

Am 3. VII. 1893 stürzte Pat. im Treppenhaus vom vierten Stock hinunter auf den Holzboden, unterwegs mit der Schulter noch an einem Gasleuchter aufschlagend. Er blieb bewusstlos liegen. Kein Erbrechen.

Status (zwei Stunden nach dem Unfall): Gut gewachsener, etwas schlecht genährter Junge. Sensorium vollständig benommen; Stöhnen. Kein Erbrechen. Puls 128, regelmässig. Haut blass, kühl. Gesicht leicht cyanotisch. Pupillen mittelweit, gleich und reagierend. Zeichen von Facialislähmung rechts. Innere Organe ohne Zeichen von Verletzung. Kontusionen an der rechten Schulter und linken Hand. Sugillation am rechten Tuber frontale mit streifiger Schürfung der Haut. Ueber dem rechten Tuber parietale eine oberflächliche Quetschwunde; keine Blutung aus den Gesichtsostien. Desinfektion, Verband.

4. VII. Pat. ist in der Nacht sehr unruhig, bricht zweimal. Immer noch Somnolenz. Linke Pupille heute gegenüber der rechten bedeutend weiter, träge Reaktion. Keine Facialislähmung mehr erkennbar. Puls 38,1. Temperatur 144. — 6. VII. Sensorium frei. — 25. VII. Die Wunde heilte p. p. Pat. fühlt sich wohl. Linke Pupille immer noch weiter, reagiert aber jetzt gut. Pat. steht auf. Keine Klagen über Kopfweh oder Schwindel. — 26. VII. Pat. wird von einem anderen Knaben ins rechte Auge geschlagen (Cornealdefekt, Behandlung in der Augenklinik). —

28. VII. Vollständige Heilung mit Ausnahme des rechten Auges. Entlassung.

Kontrolluntersuchung 12. II. 1902. Patient sieht gut und ziemlich kräftig aus. Neben deutlichem Zeichen von rechtsseitiger Sympathicuslähmung (leichte Ptosis des oberen Augenlides, etwas engere Pupille, leichte Rötung der rechten Gesichtshälfte, an der er nach Aussage der Mutter auch mehr schwitzt als links) noch Spuren von rechter Facialislähmung (rechte Gesichtsseite flacher, Mundwinkel gerader ausgezogen, andeutungsweise auch tiefer stehend). Die Uvula sieht stark nach links, beim Phonieren hebt sich die linke Velumseite viel stärker und zieht den rechten Gaumenbogen flach nach links hinüber. Pat. verschluckt sich aber nicht. — Der Mutter ist die Pupillendifferenz längst auch aufgefallen und sie behauptet des bestimmtesten, sie hätte vor der Verletzung nicht bestanden. Ueber Kopfweh und Schwindel hat Pat. nie zu klagen, keine epileptiformen Erscheinungen. Geistige Entwicklung gut. An der Psyche nichts auffälliges.

234. B. J., 8 J. Im Streit wurde ihm ein Stein an den Kopf geworfen. Offene Fraktur des rechten Parietale vorn, 5 frankstückgross, zersplittert und deprimiert neben der Coronarnaht. Etwas Blutung auf der Dura. Centrale Lähmung des linken Facialis. Primäre Splitterextraktion. Puls etwas verlangsamt. Bei der Aufnahme ist Pat. benommen, dann unruhig, besonders die erste Nacht, macht Abwehrbewegungen, knirscht mit den Zähnen.

Bleibender Nachteil bei der Entlassung nach 1¼ Monat: Defekt im rechten Parietale, mit straffer Narbe und Andeutung von Hirnpulsationen.

235. M. H., Kutscher, 36 J. Hufschlag an die linke Stirn. Nicht bewusstlos. Kein Erbrechen. Offene Fraktur des linken Frontale mit Depression und Splitterung. Eröffnung des Sinus front. sin. Zertrümmerung des Orbitaldaches. Kleiner Riss in der Dura. Primäre Splitterextraktion. Heilung der Wunde mit mässiger Sekretion. Sensorium frei. Konvulsiver Anfall am 13. Tage zwei Stunden lang dauernd, beginnt im rechten Facialis und dehnt sich sofort auf den ganzen Körper aus; erst tonische Kontraktur, dann klonische Zuckungen. Kiefersperre. Sensorium benommen.

Bleibender Nachteil bei der Entlassung nach 1½ Monat. Defekt im linken Frontale mit stark eingezogener Narbe.

236. B. J., Handlanger, 38 J. Stockhiebe auf den Kopf. Bewusstlos. Offene Fraktur des rechten Parietale. Splitter und Depression über den Ohren. Dura eingerissen. Vorliegende Gehirnrinde zertrümmert. Sugillationen am rechten Oberlid. Pat. ist unruhig bei freiem Sensorium. Primäre Splitterextraktion und Elevation. Am 3. und 4. Tage klonische Zuckungen im Gesicht links und um den Mund. Parese des linken Armes, im weiteren Verlauf auch Parese des linken Facialis. Am 4. Tage tritt

allmählich vollständige Lähmung des Facialis (ohne Ast für Orbicul. oculi) auf, und rasch zunehmende bis vollständige Lähmung des linken Armes. Am 5. Tage auch Zuckungen in der linken Thoraxhälfte, in den linken Bauchmuskeln, stets bei freiem Sensorium. Bis zum sechsten Tage wurden im Ganzen 19 Anfälle beobachtet. Dann keine Anfälle mehr. Schmerzen im linken Arm und Bein. Die Lähmung des Facialis ist nach 7 Tagen fast ganz zurückgegangen. Lähmung im Arm ist nach 3 Monaten fast ganz verschwunden.

Bleibender Nachteil bei der Entlassung. Defekt im rechten Parietale und in der motorischen Gegend. Hirnpulsationen. Leichte Schwäche im linken Arm.

237. S. B., Kutscher, 27 J. Schlag mit eisernem Instrument auf die linke Scheitelgegend. Offene Splitterfraktur im linken Parietale mit Depression, 5 frankstückgross. Dura eingerissen. Hirnzertrümmerung. Hirnausfluss. Lähmung der rechten Hand, besonders der Flexoren des 4. und 5. Fingers, nach einem Monat verschwunden. Rechte Mundfacialisparese 10 Tage dauernd. Sensorium frei. Heilung per primam.

Bleibender Nachteil bei der Entlassung nach mehr als einem Monat. Ein 5 frankstückgrosser Defekt im linken Parietale. (Schutzpelotte.)

238. S. H., 8 J. Fall rücklings die Treppe herab. Bewusstlos. Subkutane Schädelbasisfraktur. Erbrechen. Pupillen weit, reaktionslos. Lähmung des linken Facialis. Epileptiformer Anfall. Zuckungen in beiden Armen, im linken Gesichts-Facialis und im rechten Unterlid. Kataleptische Erscheinungen.

Bleibender Nachteil bei der Entlassung nach einem Monat. Keiner.

239. B. J., Apotheker, 36 J. Sturz eine Treppe herab. Bewusstlos. Erbrechen. Langes freies Intervall von 5 Tagen. Subkutane Fraktur der linken vorderen Parietalgegend. Contusio cerebri? mit Blutung? Lähmung des rechten Facialis ohne Stirnast. Der rechte Gaumenbogen steht tiefer. Amnesie für den Unfall. Aphatische Störungen. Nach fünf Tagen war Pat. unruhig, wurde aber den Tag darauf wieder ruhig. Aphatische Störungen besserten sich in 5 Tagen. Es blieb ein gewisser Automatismus verbunden mit grosser Apathie zurück. Paraphasien blieben am längsten.

Bleibender Nachteil bei der Entlassung nach einem Monat. Keiner.

240. Sch. J., Erdarbeiter, 30 J. Sturz aus dem zweiten Stock. Bewusstlos (betrunken). Erbrechen. Multiple Rippenfraktur. Blutung aus dem rechten Ohr und der Nase. Parese des rechten Armes und rechten Beines und rechten Facialis mit Analgesie am rechten Arm. Pat. muss katheterisiert werden. Exitus nach 31 Stunden.

Autopsie: Subkutane Schädelbasisfraktur. Kontusion der linken Hemisphäre. Ausgedehnte Zertrümmerung des linken Stirn- und Schläfenlappens und auch der Basis des Schläfenlappens. Mittleres, supradurales

Hämatom rechts, kleines links unten über den Wurzeln der Pyramiden. Subdurale Blutung im linken Stirnlappen. Hufeisenniere. Todesursache: Compressio cerebri. Hirnzertrümmerung.

241. K. E., 6 J. Fall in den Keller. Einige Minuten bewusstlos. Subkutane Fraktur des rechten Parietale und der Basis? Depression im Parietale. Lähmung des linken Facialis. Gaumenbogen gleich.

Bleibender Nachteil bei der Entlassung nach einem Monat. Leichte Facialisparese links. Bleibende Knochendepression rechts.

242. P. T., Student, 23 J. Sturz vom Wagen (betrunken). Bewusstlos. Sopor, Erbrechen. Unregelmässiger Puls, 56. Linke Pupille maximal weit. Lähmung des rechten Facialis, des rechten Armes und Beines. Exitus nach 21 Stunden.

Fig. 169.

Autopsie: Offene Fraktur des linken Parietale mit Depression und Splitterung. Schädelbasisfraktur. Dura abgehoben und eingerissen, Pia ebenfalls eingerissen. Leichte Zertrümmerung der 3. Stirnwindung links. Supradurales Hämatom links, 3 cm dick, sowie subdurales Hämatom links. (Vgl. Fig. 169.) Todesursache: Hirnzertrümmerung und Hirndruck.

243. B. K., 6 J. Schlag von einem Holzstück. 3 Tage bewusstlos. Offene grosse Splitterfraktur des rechten Parietale. Dura 10 cm lang zerrissen. Zertrümmerung der rechten motorischen Gegend. Sugillation der Lider links. Gehirnausfluss. Lähmung des linken Mundfacialis. Linke Extremitäten paretisch. Erbrechen. Primäre Splitterextraktion aus dem Gehirn. Heilung per granulationem. Lähmung dauerte etwa $1^1/_2$ Monate. Facialislähmung blieb am längsten.

Bleibender Nachteil bei der Entlassung nach 7 Monaten. Grosser Defekt im rechten Parietale. (Pelotte.)

244. L. A., Handlanger, 17 J. Sturz von einem Neubau. Bewusstlos. Offene Splitterfraktur und Depression des rechten Tuber frontale (und der Basis?). Dura intakt. Grosse Lappenwunde auf der rechten Stirn. Facialislähmung rechts mit Einschluss des Stirnastes. Primäre Trepanation, Splitterextraktion und Elevation.

Bleibender Nachteil bei der Entlassung nach $2^1/_4$ Monat. Defekt im rechten Frontale, Facialisparese rechts.

245. M. J., Landwirt, 58 J. Sturz von einem Baum. Bewusstlos. Tiefer Sopor, Nackenstarre. Rippenfraktur. Rechter Hämothorax. Hohe Temperaturen. Exitus nach 42½ Stunden mit 40,0° C und 120 Puls. Lähmung des linken Mundfacialis. Spasmen im linken Bein.

Autopsie: Subkutane Fraktur der rechten Squama temp. Dura in der mittleren rechten Schädelgrube zerrissen. Zertrümmerung der oberen und vorderen Windung des linken Schläfenlappens. Subdurale Blutungen aus den Gefässen links. (Vgl. Fig. 170.) Todesursache: Gehirnzertrümmerung, Hämothorax rechts.

Fig. 170.

Frakturlinie setzt sich noch ins Parietale fort, senkr. aufsteigend.

246. L. K., Müller, 60 J. Sturz von einem Liftschacht. Offener Bruch des Unterschenkels und der Rippen. Tiefer Sopor. Hohes Fieber von Anfang an, sehr hohe Pulszahlen, 144–200. Blutung aus der Nase und dem rechten Ohr. Linke Pupille kleiner als die rechte,

Fig. 171.

Fig. 172.

Facialislähmung mit Ausnahme des Stirnastes. Lähmung des rechten Arms. Verband. Exitus nach 42 Stunden.

Autopsie: Offene Fraktur des rechten Occiput, des Parietale, des Petrosum und des Keilbeins. Dura nicht zerrissen. Kontusion des linken Frontal- und des linken Temporallappens, der Pedunculi cerebri und der Rindencentren. Blutung supra- und subdural, hauptsächlich extradural an der Basis. (Vgl. Fig. 171 und 172.) Todesursache: Contusio cerebri. Lungenoedem, Pleuritis fibrinosa.

247. G. E., Jgfr., 24 J. Con. suicid. Revolver (4 mm) an die linke Schläfe. Kein Erbrechen. Leicht somnolent. Brechreiz. Zuckungen. Nackensteifigkeit. Temp. 37,0° C. Puls regelmässig, 120—182. Ausfluss von Cerebrospinalflüssigkeit aus dem l. Ohr. Klonische Krämpfe rechts, wenig links. Pupillen träge. Lähmung des linken Facialis. Sensibilität des rechten Beines aufgehoben. Trepanation links und vordere rechts. Splitterextraktion. Erfolgloser Kugelextraktionsversuch. Der hintere Teil der Kugel blieb an der Einschussöffnung liegen. Pat. will aufsitzen, ist unruhig, macht Abwehrbewegungen. Exitus nach 3 Tagen mit 39,1° C.

Autopsie: Offene Fraktur des linken Temporale. Dura durchschossen. Schusskanal von 3. linker Stirnwindung bis Ende der 2. linken Central-

Fig. 173. Fig. 174.

F F = Kugelfragmente. S = Schusskanal.

windung. Wenig durale Blutung. (Vgl. Fig. 173.) Todesursache: Hirnzertrümmerung.

248. F. F., Sattler, 53 J. Sturz eine Treppe herab, angetrunken. Bewusstlos. Sehr hohe Temperaturen, 41° C. Puls langsam, hart. Sugillationen hinter dem linken Ohr. Lähmung des rechten Facialis, des rechten Armes und Beines. Harnretention. Trepanation, vordere und hintere links. Kein Hämatom. Gehirn drückte sich stark vor aus der

Trepanöffnung. Exitus nach $4^1/_2$ Tag.

Autopsie: Subkutane Schädelbasisfraktur (Occip.). Multiple Zertrümmerungen des Gehirns neben Hämorrhagien links in den Hemisphären. Subdurale und supradurale Blutungen an der Basis und hinteren Konvexität. (Vgl. Fig. 174.) Todesursache: Hirnblutung, Hirnerweichung. Beginnende Schluckpneumonie.

249. A. H., Handlanger, 53 J. Sturz von einer Leiter. Bewusstlos. Pat. kam somnolent ins Spital. Rippenfraktur. Kein Fieber, schlechter Puls, 60—95. Sugillationen hinter dem rechten Ohr. Blutungen aus der Nase und dem rechten Ohr. Lähmung des rechten Mundfacialis. Unabhängig von der Verletzung leidet Pat. an Myxoedem. Exitus nach einem Monat mit plötzlichem Auftreten von 40,1° C und 140 Puls.

Autopsie: Subkutane Fraktur und Depression des rechten Parietale und Temporale. Schädelbasisfraktur rechts. Kontusion des rechten Occipitallappens. Supradurale Blutungen rechts, wenig subdural, mit feinem, fibrinösem Belag. (Vgl. Fig. 175.) Todesursache: Commotio cerebri. Myxoedem, Meningitis.

Fig. 175. Fig. 176.

J = Depressio. Eine Fissur geht in die mittl. r. Schädelgrube bis zum Canalis Fallopiae.

250. T. J., Kaminfeger, 40 J. Fall eine Treppe herab (betrunken). Bewusstlos. Subkutane Fraktur der Schädelbasis und des linken Parietale mit leichter Depression. Sugillation auf dem linken Tuber parietale. Blutung aus Mund, Nase und linkem Ohr, Trommelfell zerrissen. Parese des rechten Facialis und der rechten Extremitäten. Besserung der Lähmung nach 5 Tagen. Aphatische Störungen. Pat. lässt Urin unter sich. Puls verlangsamt. Bei der Aufnahme somnolent.

Bleibender Nachteil bei der Entlassung nach 1½ Monat Noch leichte aphatische Störungen. (Vgl. Fig. 176.)

251. G. F., Mädchen, 2½ J. Fall aus dem Fenster. Bewusstlos. Erbrechen. Wieder etwas freier werdendes Sensorium, nachher zunehmende Somnolenz. Leichtes Fieber, 38,1° C. Hohe Pulszahlen. Sugillationen in der rechten Schläfengegend. Hirnausfluss. Linke Pupille weit. Lähmung des linken Facialis, linken Armes und linken Beines. Primäre Splitterextraktion. Exitus nach 15 Tagen.

Fig. 177.

Autopsie: Offene Fraktur des rechten Parietale und Occipitale. Dura zerrissen. Zertrümmerung des linken Frontal- und des rechten Temporallappens. Piale Blutungen über dem linken Frontallappen. (Vgl. Fig. 177.) Todesursache: Gehirnzertrümmerung.

VIII. Acusticus.

Einwandfreie Beobachtungen von isolierter traumatischer Acusticuslähmung bei Schädelfrakturen gehören zu den grössten Seltenheiten. Bei der Häufigkeit der traumatischen Verletzung des Schläfenlappens, bei den angrenzenden Fokalpartien von Sprache, Hals und Gesichtsmuskulatur, deren Läsion nicht allzuselten ist und sich dem Untersucher häufiger in reiner Beobachtung präsentiert, möchte dies auffallend erscheinen. Der Grund liegt darin, dass die Läsion des zarten peripheren Gehörapparates, der für Erschütterungen sehr empfindlich ist, von der Verletzung des Nerven und seines Centrums nur mit grosser Schwierigkeit oder überhaupt nicht zu sondern ist. Zudem kommt der Verletzte meist nicht in die Hände des Ohrenspecialisten sondern zum Chirurgen, dem die Ausbildung der feinern Ohrdiagnostik weiter abliegt. Aehnlich verhält es sich ja auch bei Opticus und Auge; nur sind hier die Verhältnisse noch viel günstiger, da die ophthalmoskopische Untersuchung unvergleichlich präcisere Anhaltspunkte über diese Organe giebt und zudem der Augenspiegel längst nicht mehr ausschliesslich Besitz des Specialisten ist.

Es ist mir somit nicht gelungen, aus den zu Gebote stehenden Angaben Endorgan, Nerv und Centrum auseinanderzuhalten. Prak-

tisch hat dies auch keine zu grosse Bedeutung, insbesondere mit Rücksicht auf meine specielle Aufgabe, das Schicksal dieser Störung zu verfolgen.

Angaben über Störungen des Gehörs sind bei den Schädelverletzten ein häufiges Vorkommnis. Es stehen mir 30 Fälle zur Verfügung. Mit einer einzigen, übrigens nicht einmal ganz sichern Ausnahme (Fall 66) handelt es sich stets um Fraktur der Basis, vorzüglich im Bereiche des Petrosum, im ganzen mehr nach der frontalen als nach der occipitalen Seite zuneigend. Der Ausdruck einer gröberen Verletzung im Bereiche des Felsenbeins findet sich 21 mal in der Notiz über begleitende Blutung aus den Ohren, und zwar blutete es 19 mal nur aus dem einen, 2 mal aus beiden Ohren. In den erstern entsprach die Seite der gestörten Gehörsfunktion, stets der Seite der Blutung, in den 2 doppelseitigen Ohrblutungen war ebenfalls beidseitig das Gehör herabgesetzt.

Wie weit nun diese Blutung für die Diagnose einer Verletzung des innern Ohres verwertet werden kann, ist nicht sicher; jedenfalls darf man dem Befund, da die genaue otoskopische Untersuchung, weil ganz unmöglich, vielfach fehlt, keinen allzuweittragenden Wert beimessen.

Die Dauer dieser Ohrblutung ist gewöhnlich keine lange; meist steht sie schon am ersten oder zweiten Tage und häufig genug war die Hämorrhagie schon bei Aufnahme nur noch aus eingetrockneten Borken im äussern Gehörgang oder einem von Blut verstopften Riss im Trommelfelle zu konstatieren. Eine Verblutung auf diesem Wege ist keine zu verzeichnen, jedoch ist nicht ausgeschlossen, dass, in Ausnahmefällen, eine Ohrblutung zur Anämie führen könnte, so ist z. B. in Fall 259 erwähnt, dass eine starke Blutung aus dem linken Ohr einer schweren Schädelbasisfraktur 9 Tage lang dauerte.

Entweder hörte die Blutung als solche vollständig auf, und jeder andere Ausfluss fehlte. Dies ist die Regel; oder in vereinzelten Fällen machte sie einem spärlichen serösen Sekret Platz. Einmal folgte der Blutung eine abundante Eiterung aus dem Mittelohr; zu einem Empyem des Processus mastoideus ist es aber nicht gekommen.

Von Anfang kann die Blutung sehr wässrig sein, bald wird der Ausfluss ganz klar, krystallhell und zeigt die Reaktion der Cerebrospinalflüssigkeit. Diese Erscheinung ist 6 mal erwähnt. Der Liquor-Ausfluss ist reichlicher als derjenige von Blut, dauerte in der Regel länger 2 mal, z. B. 18 Tage lang, um dann allmählich zu verschwinden. Als üble Folge dieses Liquorverlustes ist aus Kranken-

geschichte und Kontroluntersuchung nichts bekannt geworden. Die Möglichkeit einer Infektion wäre jedoch nicht auszuschliessen.

Bestehende Trübung des Sensoriums machte in den ersten Tagen die Prüfung des Gehörs meist unmöglich oder unsicher, während andere begleitende Lähmungen schon früher diagnosticiert werden konnten.

Die Störung des Gehörs war in den so beobachteten Fällen nur 13 mal eine isolierte, die übrigen Fälle zeigten Kombination mit andern Lähmungen, vor allem derjenigen des Facialis.

Die innige Nachbarschaft des VII. und VIII. Hirnnerven begünstigt das gemeinsame ihrer schon intrakraniellen Läsion. So findet sich, wie schon bei Besprechung des Facialis erwähnt, einmal die autoptische Notiz von deutlicher Quetschung dieses Nervenpaares an der Hirnbasis. Auch im Felsenbein können sie ihr Schicksal noch teilen, nur wird hier die Ohrverletzung selbst mit derjenigen des Facialisstammes sich kombinieren. 13 mal war der Facialis gelähmt und zwar 12 mal mit den Symptomen einer peripheren Verletzung auf der gleichnamigen Seite, einmal, sehr wahrscheinlich central, auf der gegenüberliegenden. Daneben figurieren 2 mal Störungen der Sprache, je einmal des Oculomotorius, Trochlearius, Abducens, 2 mal sind noch Schluckstörungen verzeichnet, von denen nicht sicher ist, ob sie auf Läsion des IX. oder des VII. Hirnnerven zurückzuführen sind.

Die Gehörstörung ist eine verschiedene. Fast ausnahmslos ist das Gehör herabgesetzt und zwar bis auf blosse Knochenleitung oder komplet aufgehoben. Daneben besteht Ohrensausen, Rauschen, Rasseln, Hämmern im Ohr, einmal erklärte mir ein Patient, er würde schon gut hören, aber wegen dem Rauschen im Ohr würden ihm die Gehöreindrücke verwischt. 4 mal zeigte sich das Gehör an beiden Ohren, in den übrigen Fällen nur an einem Ohr, herabgesetzt. 9 Patienten waren an einem, 1 Patient an beiden Ohren vollständig taub.

Soweit eruierbar, bestand die Störung stets von Anfang an und für längere Zeit mit gleicher Intensität.

Die Prognose ist eine sehr schlechte. Ein einziger derartig Verletzter wurde geheilt. Es war ein Schädelbasisbruch, keine Blutung aus dem Ohr; Rauschen, Gehör herabgesetzt. Bei der Entlassung nach 1 Monat war eine leichte Besserung zu konstatieren. Nach 2 Jahren hörte der Patient an beiden Ohren gleich und gut. Alle übrigen Patienten weisen eine dauernde Störung des Gehörs auf und zwar erstreckt sich die Beobachtungsdauer in 10 Fällen auf

1—12 Jahre. Der Status war nach längerer Zeit gleich dem bei der Entlassung aus dem Spital nach durchschnittlich $1^1/_3$ Monat. Die von Anfang bestehende Taubheit hat sich nur in einem einzigen Falle andeutungsweise etwas gebessert, in allen übrigen blieb sie dauernd komplet. In einem Falle von doppelseitiger Taubheit hellte sich das Gehör auf der einen Seite bloss um ein weniges auf. Die begleitenden übrigen Lähmungen, insbesondere des Facialis, teilten das gleiche Schicksal (von Facialis!)

Ich habe bisher selbstverständlich nur diejenigen Fälle aufgenommen, die aus ihrer Benommenheit oder dem Shok sich wieder erholten und sicher diagnosticiert wurden. Alle 30 wurden, von ihrer Schädelverletzung geheilt, entlassen.

Es ist nun höchst wahrscheinlich, dass nach Analogie des Gesagten auch bei den übrigen schweren Schädelverletzten, welche Ohrblutungen hatten, das Gehör gestört war. Wenn ich die hieher gehörigen Zahlen noch hinzufüge, so figurieren unter den Verstorbenen noch 36 mit Ohrblutungen, und zwar 31 ein-, 5 doppelseitigen. Auch sie betrafen alle Basisbrüche. Der in kurzer Zeit eintretende Tod war nicht direkt mit der Blutung in Beziehung zu setzen. Nur ein Fall starb nach $7^1/_2$ Tagen an purulenter Meningitis; hier verlief die Frakturlinie durch die mediale Hälfte der Felsenbeinpyramide; es musste eine Infektion von ihr aus angenommen werden.

Wenn man unter obiger Annahme die Zahlen zusammenfassen dürfte, was ich allerdings nicht gewagt habe, so würde die Läsion im Bereich des VIII. Hirnnerven und seines Endorganes mit 66 Fällen der des Facialis sehr nahe kommen.

252. S. J., Maschinist, 38 J., Oberrieden, 1900. Fractura baseos cranii.

In betrunkenem Zustande fiel Pat. am 19. V. 00 eine Treppe hinab, wurde benommen aufgefunden und sofort ins Spital verbracht.

Status: Kräftiger Mann, benommen, bewegt auf Hautreize alle Extremitäten. Puls 86, kein Fieber. Innere Organe o. B. Blutig-seröser Ausfluss aus Nase und linkem Ohr, Hyphaema conjunctivae am rechten Bulbus, Sugillation des untern rechten Lides. Nicht bis auf den Knochen gehende Quetschwunde an der rechten Stirn. Primäre Desinfektion und Naht derselben.

20. V. Sensorium heller. Grosse Apathie, keine Lähmungen. — 25. V. In den letzten 2 Nächten sind Delirien aufgetreten. Kein Ausfluss mehr aus Nase und Ohr, an letzterem für Luftleitung das Gehör bedeutend herabgesetzt. Sugillation an beiden unteren Lidern. — 8. VI. Keine weiteren Erscheinungen. — 12. VI. Dauerndes Wohlbefinden.

Noch ein Rest der subkonjunktivalen Blutung, in Resorption. Entlassung.

Kontroluntersuchung (9. III. 02): Pat. sieht gesund aus. Seit der Verletzung hat er Rauschen im linken Ohr, wo das Gehör sich kaum wesentlich gebessert hat. Es bestand noch längere Zeit nach der Entlassung ein seröser Ausfluss aus dem linken Ohr, der sich allmählich verlor. Anfangs verspürte Pat. bei der Wiederaufnahme der Arbeit viel Kopfweh, das sich jetzt verloren hat. Starken Schwindel hat er nie gehabt. Gegen Hitze ist er z. Zt. nicht sehr empfindlich. Alkohol wird schlechter vertragen als früher. Keine Alteration von Psyche und Gedächtnis.

253. B. H., Magaziner, 33 Jahre, Zürich III, 1898. Fractura baseos cranii, Commotio cerebri.

Am 17. X. fiel Pat. von einem Wagen und blieb bewusstlos liegen. Er soll Ausfluss von Blut aus Mund, Nase und rechtem Ohr gehabt haben. Näheres nicht eruierbar. Er wurde von der Sanität sofort ins Krankenspital verbracht.

Status: Gross und kräftig gebauter Mann. Sensorium noch so weit benommen, dass Pat. erst auf langes Rufen seinen Namen nennt. Stöhnt bei der Untersuchung, ohne dass man auf diesbezügliche Fragen eine Antwort bekäme. Auf der rechten Scheitelseite eine kleine, blutende Schürfwunde der Haut. Knochen nicht blossliegend, keine Depression zu fühlen. Augenlider nicht sugilliert, Pupillen reagierend, zur Zeit kein Blutausfluss mehr an Ohr und Nase. Innere Organe ohne Besonderheiten. Es besteht weiter eine subkutane Fraktur der rechten Clavicula. Keine Lähmungen, soweit das getrübte Sensorium die diesbezügliche Untersuchung ermöglicht.

18. X. Seit gestern Sensorium wieder klar, Pat. schläft viel, klagt über starke Kopfschmerzen, ohne bestimmte Lokalisation und giebt an, an beiden Ohren sehr schlecht zu hören, was vor seinem Unfalle nie der Fall gewesen sei. — 19. X. Puls, der anfänglich zwischen 76 und 84 schwankte, ist jetzt auf 60—64 hinunter gegangen. Pat. hört etwas besser, hat aber sehr starke Kopfschmerzen. — 21. X. Heute früh 38,0, Puls 68, abends 39,1, Puls 80. Pat. hat die ganze Nacht nicht schlafen können, war am Morgen etwas benommen. Giebt auf verschiedene Fragen schlechte Antworten, klagt über starke Schmerzen, besonders auf dem Scheitel. Eisblase auf den Kopf. An der mit Sayre-Verband behandelten Claviculafraktur keinerlei Komplikation. — 23. X. Gestern und heute wiederum Abendtemperaturen bis 39,1 und Puls von 76—80. Pat. ist sehr unruhig, lacht viel. — 26. X. Pat. wird ruhiger, Kopfschmerzen haben nachgelassen. — 18. XI. Seit dem 35. X. war Pat. bis heute fieberfrei, keine Pulsbesonderheiten. Claviculafraktur geheilt. Wenig Kopfweh mehr. Pat. wird entlassen.

Kontroluntersuchung (28. VIII. 01): Auf Fragen nach den Residuen seiner Verletzung giebt Pat. spontan an, dass er seit jener Zeit auffallend

vergesslich geworden sei. In der ersten Zeit nach der Verletzung wäre diese Erscheinung besonders hervorgetreten, habe sich dann späterhin etwas gebessert, jedoch seien auch jetzt noch bestimmte Erscheinungen vorhanden; so erinnere er sich sehr gut an die Zeit vor der Verletzung, schlecht an die Ereignisse nach derselben, insbesondere an Namen und Zahlen. Die ersten Monate litt er viel an Kopfweh, wird jetzt noch, besonders bei Witterungswechsel, seiner Ansicht nach mehr als andere Leute von ihm geplagt; der Schmerz wird in den Scheitel lokalisiert. Wein wird gar nicht vertragen, „steigt ihm sofort in den Kopf", was früher nicht der Fall gewesen, so dass er deshalb von sich aus Abstinent geworden ist. Hitze und mässige Körperanstrengungen werden nicht nachteilig empfunden, kein Schwindelgefühl, keine epileptiformen Anfälle. Am rechten Ohr nur noch Knochenleitung vorhanden, linkes Ohr und Augen ohne Besonderheiten. Keinerlei Lähmungen im Facialisgebiet. Pat. scheint sehr reizbar und regt sich in Erinnerung an unbedeutende Kleinigkeiten seines damaligen Spitalaufenthaltes jetzt noch stärker auf, als ein ganz Normaler dies vielleicht thun würde.

254. G. K., 27 J., Dr. jur., Zürich, 1899. Fractura baseos cranii, Commotio cerebri.

Der sonst gesunde Patient verunglückte am 29. V. 99 abends bei einem Ausritte. Er wurde vom durchbrennenden Pferde auf die harte Strasse geschleudert; wie er gefallen, kann Pat. nicht angeben, da er sofort das Bewusstsein verlor. Nach ca. 5 Min. kehrte dasselbe wieder, als er zu einem Brunnen hingebracht wurde, an dem man ihm das Gesicht wusch. Blutung aus der Nase, kein Erbrechen, dagegen das Gefühl äusserster Uebelkeit, mit heftigen Kopfschmerzen, welches die ganze Nacht anhielt. Auf Anraten des behandelnden Arztes Ueberführung von zu Hause ins Kantonsspital. Nachzutragen ist, dass Pat. vor 21 Jahren einen ähnlichen Unfall erlitt, als er aus dem 3. Stockwerke auf harten Sandsteinboden fiel. Auch damals heftige Kopfschmerzen, sonst keine weitere Folgen, wenn nicht hartnäckiges Kofweh, das einige Jahre später jeweilen im Sommer auftrat, mit der Zeit spontan wieder verschwand, damit in Beziehung zu bringen ist.

Status: Grosser, kräftig und gesund entwickelter Mann. Sensorium frei. Pat. klagt über nicht genau zu lokalisierende Kopfschmerzen. Die Gegend hinter dem linken Ohr ist von der Basis des Proc. mast. aufwärts bis nahe der Medianlinie etwas infiltriert und zeigt eine lineäre, senkrecht aufsteigende Linie von starker Druckempfindlichkeit. Pat. hat Geräusche im linken Ohr, das Trommelfell zeigt im Ganzen keine grössere Läsion, bloss die Gegend am Hammerstiel ist sugilliert. Aus Ohr und Nase kein Ausfluss, Scleren rein. Kein Hyphäma. Pupillen beidseitig gleich, weit, gut reagierend. Mässige weiche mediane Struma. Thorax gut gebaut. Innere Organe intakt. Die Gegend der Spina ossis ilei post. sin. ist diffus druckempfindlich, keine Fraktur. Puls regelmässig

kräftig, 64. Kein Fieber.

Bettruhe, flüssige Diät, Bitterwasser nach Bedarf. Keine Alcoholica. — 1. VI. Die Kopfschmerzen haben aufgehört. Immer noch die störenden Geräusche im linken Ohr. — 9. VI. Die Hörfähigkeit des linken Ohrs steht derjenigen des rechten bei Luftleitung um ein Geringes nach, für Knochenleitung ist sie beidseitig gleich und unverändert. — 19. VI. Pat. fühlt sich seit längerer Zeit völlig wohl und steht auf. — 21. VI. Entlassung.

Kontroluntersuchung (Dezember 1900): Pat. fühlt sich vollständig wohl. Nie Kopfweh, nie Schwindelanfälle oder dergl. Gehör an beiden Ohren gut und gleich. Keinerlei Lähmungen oder Atrophien.

255. M. A., Knecht, 46 J., Zürich 1895. Fractura baseos cranii.

Eine Schwester starb an Geisteskrankheit. Am 24. X. 95 stürzte der bisher gesunde Mann von einer Heubühne ca. 3 m hoch auf einen Holzboden und blieb mehrere Stunden bewusstlos liegen.

Status: Ziemlich grosser Mann. Sensorium frei. Am Kopf keine Wunde, dagegen fliesst aus dem linken Ohr eine seröse, etwas mit Blut untermischte Flüssigkeit. Linke Schläfengegend bis gegen den Processus mastoid. hinab druckempfindlich. Zeichen einer Fraktur der IX. linken Rippe mit Hämathorax. Keine Lähmungen, nur hört Pat. links fast gar nichts.

Anfangs neben den Beschwerden von Seiten der Thoraxaffektion Klagen über Kopfweh, die im Verlaufe von 2 Wochen sich verlieren. — 19. IX. Pat. steht auf. Immer noch Beschwerden auf der Brust. — 1. I. Pat. wird geheilt entlassen.

Kontroluntersuchung (27. II. 02): Pat. sieht sehr reduciert aus. Er hat bald nach seiner Entlassung nochmals einen Unfall erlitten: Ein Wagenrad fuhr ihm über rechte Thorax- und Schulterseite; von daher soll eine sehr lange andauernde und heute noch nicht geheilte Lähmung im rechten Arm datieren. Starke Acne rosacea, Zeichen chronischer Bronchitis mit Emphysem und zeitweiliger Herzschwäche. Pat. lebt in sehr ärmlichen Verhältnissen. Er erzählt, dass er nach seiner Entlassung bald wieder mit seiner Arbeit angefangen hätte. Der ihn anfangs etwas plagende, plötzlich auftretende Schwindel hätte sich bald verloren. Den Wein hätte er auffallend schlecht vertragen im Gegensatz zu früher. Das Gehör ist links für Luftleitung aufgehoben, dagegen ist noch etwas Knochenleitung vorhanden. Rechts hört Pat. ziemlich gut.

256. T. F., Maurer, 52 J. Sturz vom 3. Stock eines Neubaues. Subkutane Schädelbasisfraktur. 10 Tage lang Blut und Cerebrospinalflüssigkeit aus dem linken Ohr. Pat. hört nichts links. Sensorium etwas getrübt, aufgeregt. Schwindelgefühl. Pat. heult und stöhnt, setzt sich auf.

Bleibender Nachteil bei der Entlassung nach $1^1/_2$ Monaten: Gehör links um die Hälfte herabgesetzt.

257. W. U., Knecht, 36 J. Hufschlag. 5 Minuten bewusstlos. Subkutane Schädelbasisfraktur. Sugillation der Lider. Hyphaema conj. links. Blutung aus Nase, Mund und beiden Ohren. Pat. hört auf beiden Ohren fast nichts. Sensorium frei. Ohrensausen. Refraktur der Basis nach 1 Monat mit Blutung aus dem linken Ohr.

Bleibender Nachteil bei der Entlassung nach 3 Monaten: Ohrensausen. Gehör beiderseits herabgesetzt, links fast ganz aufgehoben.

258. H. R., Geschäftsreisender, 21 J. Fall aus einem Wagen. 4 Tage lang bewusstlos. Subkutane Fraktur der Schädelbasis und des rechten Petrosum. Sugillation hinter dem rechten Ohr. Mehrere Tage Blutung aus dem rechten Ohr. Rechts Gehör aufgehoben. Facialislähmung rechts.

Bleibender Nachteil bei der Entlassung nach $^2/_3$ Monat. Gehör des rechten Ohres ist auf Null herabgesetzt. Facialislähmung rechts.

259. B. J., Wagenwärter 24 J. Fall aus einem Eisenbahnwagen auf die Stirn. Bewusstlos. Subkutane Schädelbasisfraktur. 9 Tage lang starke Blutung aus dem linken Ohr. Gehör links herabgesetzt. 4 Tage lang bewusstlos. Erbrechen. Heftige Kopfschmerzen.

Bleibender Nachteil bei der Entlassung nach $^1/_2$ Monat: Gehör links herabgesetzt.

260. B. H., Knecht, 50 J. Sturz von einer Mauer. Bewusstlos. Subkutane Schädelbasisfraktur. Hyphaema conj. sin. Blutung aus dem linken Ohr. Gehör links aufgehoben. Stechende Schmerzen im linken Ohr. Grosses Loch im Trommelfell links.

Bleibender Nachteil bei der Entlassung nach $1^1/_2$ Monaten: Taubheit und stechende Schmerzen im linken Ohr.

261. F. K., Ausläufer, 55 J. Fall die Kellertreppe hinab (betrunken). Subkutane Schädelbasisfraktur. Sugillation in der rechten Augengegend. Hyphaema conj. rechts. Gehör beiderseits herabgesetzt. Aphasie entwickelte sich in einigen Tagen: Amnestische Aphasie, leichte Alexie, geheilt bei der Entlassung. Sensorium immer frei.

Bleibender Nachteil bei der Entlassung nach 1 Monat: Gehör beiderseits herabgesetzt.

262. F. E., Kesselschmied, 25 J. Pat. erhielt einen Schlag auf den Kopf und fiel auf die Strasse hin. 12 Stunden bewusstlos. Subkutane Schädelbasisfraktur. Sugillationen an den rechten Lidern und in der linken Ohrgegend. Hyphaema conj. sin. Blutung aus dem linken Ohr, Nase und Mund. Das Gehör ist am linken Ohr herabgesetzt. Schmerzen im linken Ohr. 10 Tage lang Schwindel. Sensorium frei.

Bleibender Nachteil bei der Entlassung nach 1 Monat. Gehör des linken Ohrs herabgesetzt.

263. U. H., Fuhrhalter, 38 J. Sturz mit einem Pferd. Bewusstlos. Schädelbasisfraktur. Hyphaema conj. rechts. Protrusio bulbi dext. Blu-

tung aus Mund und rechtem Nasenloch. Gehör beiderseits herabgesetzt. Bei der Aufnahme benommen. Kopfschmerzen, besonders in der Stirngegend. Erinnerungsdefekt für den Unfall.

Bleibender Nachteil bei der Entlassung nach $^3/_4$ Monat: Beidseitig herabgesetztes Hörvermögen.

264. K. A., Kutscher, 40 J. Fall die Treppe hinab (betrunken). Pat. war eine Nacht lang bewusstlos. Subkutane Querfraktur der Basis. Sugillationen der Lider. Blutung aus beiden Ohren. Gehör reduciert.

Bleibender Nachteil bei der Entlassung nach 1 Monat: Gehör beider Ohren reduciert.

265. H. H., Bahnarbeiter, 26 J. Von einer Lokomotive zu Boden geworfen. Bewusstlos. Erbrechen. Subkutane Schädelbasisfraktur. Sugillation in der rechten Parietalgegend, an den Lidern. Blutung aus der Nase. Somnolenz. Erbrechen. Fraktur der Halswirbelsäule und des Humerus. Schwindel. Schlechtes Gehör und Ohrensausen rechts.

Bleibender Nachteil bei der Entlassung nach $1^1/_2$ Monaten: Schlechtes Gehör rechts.

266. C. Ch., Maurer, 25 J. Sturz rücklings von einer Mauer. Zwei Stunden bewusstlos. Schmerzen im Hinterhaupt. Subkutane Schädelbasisfraktur. Blutung aus dem linken Ohr. Puls 50. Erbrechen. Sensorium frei bei der Aufnahme.

Bleibender Nachteil bei der Entlassung nach etwas über 1 Monat: Gehör im linken Ohr etwas herabgesetzt.

267. S. J., Maurer, 23 J. Schlag mit einer Schaufel auf den Kopf. Bewusstlos. Schädelbasisfraktur rechts, Mitte und vorn. Hochgradige Druckempfindlichkeit in der rechten Schläfengegend. Sugillationen in der rechten Orbitalgegend und rechten Schläfengegend. Hyphaema conj. dext., Blutung aus dem rechten Ohr. Pat. war bei der Aufnahme somnolent.

Bleibender Nachteil bei der Entlassung nach 1 Monat: Herabsetzung des Gehörs rechts.

268. D. D., Schlosser, 45 J. Pat. wurde betrunken von einem Fuhrwerk überfahren. Sofortige Bewusstlosigkeit. Erbrechen. Subkutane Schädelbasisfraktur. Blutung aus dem rechten Ohr. Pat. ist bei der Aufnahme somnolent. Erbrechen. 4 Tage Kopfweh. Temp. 38,2° C. Puls 100. Etwas Unruhe.

Bleibender Nachteil bei der Entlassung nach mehr als 1 Monat: Gehör rechts herabgesetzt.

269. W. A., Mechaniker, 23 J. Sturz von einer Leiter. 5 Min. bewusstlos. Subkutane Schädelbasisfraktur links. Sugillationen am linken Occipitale. Blutung aus dem linken Ohr und dem linken Nasenloch. Eiterung im linken Ohrgang. Pat. ist 6 Tage lang benommen, desorientiert, hat Erbrechen, Nasenbluten, Kopfweh, Schwindel.

Bleibender Nachteil bei der Entlassung nach 1 Monat: Ohrensausen links, Schwindel und Kopfweh.

IX. Glossopharyngeus.

Angaben über Störungen im Bereiche dieses Nerven gehören zu den Seltenheiten. Auch in unseren Fällen sind einige vorhanden, werden aber durch die daneben bestehende Facialislähmung so unbestimmt gemacht, dass sie zur genaueren Verarbeitung sich nicht eignen. Exakter studiert ist bloss ein Fall, der auch durch den Sektionsbefund erhärtet wurde. Der Fall ist von Stierlin bereits in extenso publiciert und kritisch beleuchtet. Er zeigte auch die einzige Störung des

X. Vagus,

die in unserem Material sicher nachgewiesen ist.

XI., XII. Accessorius und Hypoglossus.

Der XII. Gehirnnerv war auch in dem von Stierlin publicierten Falle in Mitleidenschaft gezogen. Der Patient verstarb.

Interessantere Studien über das Schicksal der Lähmung, die zugleich mit der des Accessorius kombiniert ist, konnten bei Fall 270 gemacht werden und giebt die Lektüre der Krankengeschichte die bezüglichen Aufschlüsse.

270. C. L., Handlanger, 31 J., Zürich, 1901. Fractura baseos cranii.

Am 23. III. 1901 wurde Pat. in betrunkenem Zustande von der Polizei nach Hause gebracht. Dabei fiel er eine lange, steile Treppe hinunter und blieb bewusstlos liegen. Er lag bis zum 27. III. zu Hause, das Sensorium klärte sich in dieser Zeit nur wenig. Er blutete aus der Nase und dem rechten Ohr (vom gerufenen Arzte konstatiert), war ziemlich unruhig.

Status: 27. III. Mittelgrosser, ziemlich kräftiger Mann. Sensorium stark alteriert. Er scheint in einem halben Schlaf sich zu befinden, antwortet auf einige an ihn gestellte Fragen, ist aber zeitlich und örtlich desorientiert. Amnesie über den Unfall. Temp. normal, Puls 82. Pupillen gleich, ordentlich reagierend. Sugillationen der Regio mastoidea dextra. Leichte Parese des r. Facialis. Respiration regelmässig, etwas Husten und Auswurf. Keine Lähmung der Extremitäten.

Pat. war die erste Nacht ruhig, schlief gut. Ist immer noch desorientiert. — 30. III. Sensorium wieder stark benommen. R. Facialisparese deutlicher. R. Pupille eine Spur weiter als die l. Keine Stauungspapille. — 1. IV. Pat. verschluckt sich stets beim Trinken und muss

dann viel husten. Sensorium freier. — 4. III. In den letzten 2 Tagen war Pat. apathisch. Puls verlangsamt, kräftig. Etwas Unruhe. Stets starker Husten wegen des Verschluckens. — 6. IV. Pulsfrequenz wieder rascher. Sensorium klarer. Pat. verschluckt sich weniger. — 10. IV. Sensorium ganz frei. Dumpfes Gefühl im Kopfe. Kein Erbrechen. 22. IV. Entlassung.

Kontroluntersuchung 11. III. 1902. Pat. ist sehr lebhaft und lebensfroh, sieht gut aus. Er erzählt, dass er seit seiner Verletzung stets sehr starken Schwindel habe, hauptsächlich nachts, sodass er sehr hin- und herschwanke. Sobald es aber so hell, dass er etwas fixieren kann, geht es besser. Dabei fühlt er oft einen starken Druck im Hinterhaupt. Eigentliches Kopfweh hat er, auch wenn er in der heissen Sonne ist, wenig. Den Wein kann er absolut nicht mehr vertragen. Anfangs fehlte ihm jede Erinnerung an den Unfall, auch wenn ihm seine Frau davon erzählte, allmählich kehrten einige Erinnerungsbilder wieder, jedoch nicht komplet. Zur Zeit hat sich das anfangs sehr schlechte Gedächtnis erheblich gebessert.

Die genauere Untersuchung des Körpers leitet der Patient mit der Erzählung ein, dass er seit der Verletzung sehr schwach sei im r. Arm und dass er deshalb seinen früheren Beruf aufgegeben habe und Friseur geworden sei; ferner dass seit seiner Verletzung ihm seine Frau oft gesagt, er hätte „nur noch einen halben Hals". — Es besteht eine fast vollständige Atrophie des r. Sternocleidomastoideus, bloss am Sternocleido-Ende fühlt man noch etwas schlaffen Muskel, während nach oben der Verlauf des Muskels eher durch eine flache Grube als eine Prominenz angedeutet ist. Der l. Sternocleidomastoideus ist sehr kräftig, fast auffallend dick. Vgl. nebenstehendes Bild. Der Kopf wird vollständig gerade gehalten, stets ganz leicht nach vorn geneigt. Die Bewegungen nach rechts und links sind vollständig unbehindert und werden prompt ausgeführt. — Die durch den Musc. trapezius bedingte Luftfigur fehlt rechts vollständig (vgl. Fig. 178, 179, welche eine genaue Beschreibung überflüssig machen). Die rechte Scapula steht deutlich tiefer und weiter von der Wirbelsäule entfernt als die linke. Der rechte Arm kann nur wenig über die Horizontale erhoben werden (vgl. Fig. 180). Die Zunge wird andeutungsweise nach links abweichend ausgestreckt (vgl. Fig. 181). Die rechte Zungenhälfte zeigt, besonders gegen die Spitze zu, eine sehr deutliche Atrophie. Geschmackstörungen lassen sich nicht mit Sicherheit nachweisen. Pat. giebt an, dass er sich auch jetzt noch oft verschlucke. Keine Heiserkeit. Stimmbänder frei beweglich, gleich und symmetrisch. Herzaffektion vollkommen regelmässig, von mittlerer Frequenz. Pat. hat nie Herzklopfen. Gehör nicht mit Bestimmtheit herabgesetzt. Von Facialisparese ist nichts zu erkennen. Pat. versichert wie seine Frau, des Bestimmtesten, sein Hals sei früher vollkommen symmetrisch gewesen und er werde jetzt häufig wegen der Assymmetrie ausgelacht, weshalb er

stets ein Halstuch trage; auch sein rechter Arm sei früher so gut elevierbar gewesen wie der linke, und wegen dieser Behinderung hätte er seinen Beruf aufgeben müssen. Es handelt sich offenbar um die Folgen

Fig. 178.

Fig. 179.

Fig. 180.

Fig. 181.

einer, wahrscheinlich an der Schädelbasis (hintere Grube rechts) gesetzten Läsion des Accessorius und Hypoglossus.

Lähmungen der Extremitäten.

Unter dem gesamten Material befinden sich in 67 Fällen Angaben über Störung in der Motilität der Extremitäten. In der grossen Mehrzahl sind es Paresen stärkeren oder geringeren Grades; 10mal waren es mehr die klonischen Zuckungen, als Ausdruck der Hirn-

reizung, welche die Einreihung hieher bedingten, die dann teils bald verschwanden, bald aber von leichten, allmählich deutlicher werdenden Paresen, meist recht flüchtiger Natur gefolgt oder begleitet wurden. Alle insgesamt tragen einen centralcortikalen Charakter. Ihre anatomische Grundlage ist in der grössten Mehrzahl in einer direkten Läsion der entsprechenden Rindenpartien gefunden worden und zwar spielt die Contusio die Hauptrolle. Dass dabei durch Suffusion in die Peripherie die benachbarten Rindenfoci mit ergriffen werden und eine anfänglich z. B. bloss auf den Arm beschränkte Parese deutlicher wird, am 2. oder 3. Tage auch im Facialis sich manifestiert und bei rechtsseitiger Parese aphatische Störungen vorwiegend motorischen Charakters sich geltend machen, dafür habe ich einzelne Beispiele. Neben dieser blossen Kontusion der Hirnrinde figuriert die Hirnzertrümmerung mit Ausfall der entsprechenden Gruppen. Demnächst folgt die Kompression des Gehirns durch supradurale Hämatome, welche 11mal in 12 Fällen durch Operation oder Autopsie festgestellt ist. Ein erhebliches Kontingent stellen ferner die Depressionen des Schädeldaches, der vorderen Parietalgegend mit Hirnzertrümmerung, Anspiessung oder Kompression, schliesslich in vereinzelten Fällen (3mal) die Meningitis und in einem Fall ein Hirnabscess.

In 67 bezüglichen Fällen finden sich 46mal Arm und Bein auf der gleichen Seite beteiligt; eine gekreuzte Parese ist niemals erwähnt. 3mal waren beide Arme und beide Beine von klonischen Zuckungen befallen, 1mal besonders nach dem Charakter der Jackson'schen Rindenepilepsie im r. Facialis beginnend. Ein anderer Fall ist auf allgemeine Hirnreizung infolge tödlicher Meningitis zurückzuführen.

13mal blieb die cortikale Lähmungs- oder Reizerscheinung bloss auf einen Arm beschränkt; in einem anatomisch nicht ganz klaren Falle waren beide Arme beteiligt. Centrale Paresen in Hand und Fingern einer Seite finden sich 2mal, in den Zehen eines Fusses 1mal verzeichnet. 2 Fälle mit isolierter Lähmung eines Beines sind nicht einwandsfrei beobachtet, weil die betreffenden Patienten etwas benommen waren, eine Parese des gleichseitigen Armes vielleicht doch bestand, insbesondere bei dem einen, wo neben Parese des Beines noch eine centrale Facialislähmung erwähnt wird, was bei dem Abstand der entsprechenden Rindenfelder 2 scharf isolierte Läsionen des Cortex verlangen würde, was jedenfalls ein Kuriosum wäre. Ich wage den Fall deshalb nicht nach dieser Seite auszubeuten.

Die Störungen in der Innervation der Extremitäten war nur

15mal isoliert, in den 52 übrigen Malen waren sie begleitet von anderweitigen Paresen, vor allem des Facialis. Letztere Kombination ist 37mal verzeichnet; 4 davon tragen peripheren Facialischarakter und kommen weniger in Betracht. Die übrigen 33 Facialisparesen wurden in der grössten Mehrzahl schon zugleich mit den Lähmungen der Extremitäten konstatiert, in Ausnahmefällen entwickelten sie sich erst in den folgenden Stunden oder Tagen, um mit dem früher schon erwähnten guten Charakter bald zurückzugehen und vollständig zu verschwinden.

Wie schon früher erwähnt, ist ein einziges Mal und zudem nicht einwandfrei, eine Parese des Facialis und des Beines erwähnt, in allen übrigen dagegen lehnt sich die Facialislähmung an diejenige des gleichseitigen Armes an, d. h. es sind benachbarte Felder der centralen Rindengebiete ergriffen. Schon theoretisch lässt sich erwarten, dass bei der häufigen Lähmung der Extremitäten mit Facialis auch das Sprachcentrum, haupstächlich das eng benachbarte motorische beteiligt sein wird, und ich fand auch thatsächlich 7mal deutlich aphatische, einmal auch agraphische Störungen erwähnt. Mancher comatöse Patient hat bis zu seinem Tode nichts mehr gesprochen, und war eine Aphasie demnach nicht mehr zu konstatieren. Der Sektionsbefund liess theoretisch aber eine solche erwarten, und so könnte vielleicht die Frequenzzahl von 7 eine noch grössere sein. 4mal finde ich auch Bemerkungen über Störungen der Sensibilität im Bereich der paretischen Extremitäten, und zwar war einmal bei klonischen Zuckungen in Armen und Beinen die Sensibilität im rechten Bein aufgehoben, ein andermal bei Parese von Arm, Bein und Facialis auf der Streckseite des Armes (Späthirnabscess); bei Parese von Arm, Bein und Facialis bestand Analgesie im Arm. Im 4. Falle handelt es sich um Störung im Bereich des Trigeminus bei einer Schussverletzung und ausgedehnter Zertrümmerung der weissen Marksubstanz. Bei einem Patienten, der mit einer ganz leichten Parese im l. Arm entlassen worden war, fand ich nach 5 Jahren die Parese noch andeutungsweise vorhanden, dagegen klagte der Patient über reissende Schmerzen im r. Bein, die seit der Verletzung datieren sollen.

3mal sind Störungen im Bereich der Augenmuskulatur als Begleiterscheinung erwähnt und zwar bestand bei einer auf Hirnabscess der motorischen Gegend beruhenden Parese von l. Arm, Bein und Facialis neben Aufhebung der Sensibilität der Streckseite des l. Armes linksseitiger Nystagmus; in einem weiteren Falle war bei der durch Meningitis gesetzten Parese von l. Arm, Bein und Fa-

cialis das l. Auge nach aussen abgewichen, bei einem in Heilung ausgehenden Falle bestand neben Parese von l. Arm und Facialis, Störung des Sensoriums, eine Ptosis des l. oberen Lides zugleich mit pendelnden Bewegungen des Kopfes nach rechts und links, wahrscheinlich auf klonische Zuckungen der Halsmuskulatur zurückzuführen.

Interessant ist auch ein Fall (Revolverschuss ins r. Ohr) mit einer Parese der Flexoren der l. Hand mit Herabsetzung der Sensibilität. Die allmählich wiederkehrenden Bewegungen waren auffallend ataktisch. Die primäre Splitterextraktion hatte eine Verletzung der contralateralen Kleinhirnhemisphäre gezeigt.

Die Prognose dieser Lähmungen ist im Allgemeinen eine recht gute. Die ausgesprochene Paralyse bestand, wenn überhaupt, ohne Ausnahme nur ganz kurze Zeit; in einem Falle von Schussverletzung mit ausgedehnter Markzertümmerung blieb sie lange Zeit bestehen, im übrigen aber berechtigte schon das rasche Zurückgehen der Lähmung in den Zustand der Parese zu einer guten Prognose. Es stehen mir 33 Fälle von Geheilten zur Verfügung, über deren Schicksal Näheres bekannt ist. 20 davon sind vollständig geheilt, 13 sind wesentlich, fast ganz gebessert, es bestehen bloss noch Andeutungen früherer Paresen, wie z. B. unsicherer Gang, Circumductio des Unterschenkels, leichte Störungen der Fingerbewegung bei feinerer Arbeit. Ein Fall, der gar keine Spuren von Besserung gegenüber dem ursprünglichen Zustand aufwiese, ist nicht zu verzeichnen.

Obenan mit ihrer guten Prognose stehen die Lähmungen nach Compressio cerebri, sei es infolge von supraduralem Hämatom oder von Depression. Alle Fälle von Hämatom zeigten eine sehr rasche Besserung, ein einziger wurde nach 2 Monaten mit einer leichten Schwäche im Arm entlassen, die sich später verlor.

Neben den Hämatomen stehen die Schädeldepressionen. Die vorgenommene primäre Splitterextraktion brachte in der Mehrzahl der Fälle prompte Besserung, in Fall 392 mit Lähmung von r. Arm, Bein und Facialis war die Lähmung von Arm und Bein sofort nach der Operation verschwunden, diejenige des Facialis heilte im Verlauf von 7 Tagen. Die Besserung der Paresen nach primärer Splitterextraktion erfolgte sonst im Mittel etwa vom 3. Tag ab und war meist nach 1—2 Monaten verschwunden.

Fasst man Splitterextraktion und Trepanation als Operation zusammen, so zeigt sich, dass die Heilung der Paresen vor allem den Operierten zukommt. Diejenigen Fälle, deren Heilung am wenigsten weit gedieh (soweit eine Kontrole möglich war), waren

sämtlich nicht Operierte! Andererseits ist aber zu bemerken, dass von den 33 geheilten 2 epileptisch wurden. An beiden war die primäre Splitterextraktion gemacht worden.

271. S. M., 2 J., Zürich, 1901. Fractura ossis parietalis dextri communitiva aperta cum depressione.

Der bisher stets gesunde, lebhafte Knabe stürzte am 13. IV. abends 6 h. von einer 9 m hohen Mauer auf einen mit grösseren Steinen überstreuten Gartenboden und wurde bewusstlos und blutüberströmt aufgehoben. Als man ihm Kopf und Hände wusch, kam er wieder zum Bewusstsein und zeigte von Anfang an Lähmung des linken Armes und Beines, erbrach 5mal.

Status: Für sein Alter gut entwickeltes Kind von sonst gesundem Aussehen. Es ist etwas schläfrig, sonst freien Sensoriums; erbricht. Temp. 36,9. Puls 92, ziemlich gespannt. Pupillen beidseitig gleich, weit, träge reagierend. Keine Blutung aus den Gesichtsostien, innere Organe o. B. Der linke Arm wird nur andeutungsweise auf stärkere Reize bewegt, und zwar sind die Bewegungen von der Schultergürtelmuskulatur ausgelöst. Das linke Bein wird nur auf stärkere Nadelstiche etwas krumm gezogen, sensible Störungen lassen sich nicht mit Sicherheit nachweisen. Patellarreflexe sehr lebhaft, links entschieden erhöht. Ueber dem rechten Parietale zwei klaffende, mässig blutende Wunden von 2,5 und 7 cm Länge. In Chloroformnarkose wird unter aseptischen Kautelen das Wundgebiet dilatiert. Handtellergrosses, subperiostales Hämatom, Periost zerfetzt. Im Parietale eine pyramidenförmige, centrale Depression von 5—6 cm grösstem Durchmesser. Herzförmig laufen 3 grosse und 1 kleinere Bruchlinie in die Spitze der Depressionspyramide zusammen, die Frakturränder sind untereinandergeschoben und zwischen sie einige Haare eingeklemmt. Mässige Blutung. Um die starke Depression zu elevieren, ist es nötig, erst die Ränder abzumeisseln. Dabei stösst man auf 4 teils quadratische, teils längliche Splitter, die meist aus Externa und Diploe, nur zum kleinsten Teil aus Interna bestehen. Die scharfen Ränder werden etwas abgerundet, die restierenden Flächen der Depressionspyramide gehoben, was überall fast vollständig gelingt. Der Knochendefekt ist rautenförmig, ca. 7 cm lang und 2 cm breit. Die Dura ist vollständig intakt, folgt der Elevation des Knochens unter pulsierenden Bewegungen sofort nach. Auf sie wird ein Jodoformgazedocht eingelegt, Periost durch einige Situationsnähte fixiert, darüber einige Seidenknopfnähte der Haut. Aseptischer Occlusivverband.

18. IV. Erster Verbandwechsel. Entfernung von Jodoformgaze und Nähten. Aseptischer Wundverlauf. Die Lähmung im linken Arm ist deutlich zurückgegangen, schon vom 2. Tage an, und ist heute so weit, dass der Arm gehoben werden kann. Dabei streckt Pat. zuerst Daumen und Zeigefinger, weniger den Mittelfinger, 4. und 5. Finger bleiben unbeweglich gebeugt. Das

Bein kann noch nicht gehoben werden, bewegt sich aber auf Hautreize energischer als anfangs. Sensorium fortwährend frei. Leichte abendliche Temperatursteigerungen. In der Nacht 13./14. IV., am 14. IV. und 17. IV. hat Pat. gebrochen. — 25. IV. Wunde p. p. geheilt. Lähmung an Arm und Bein fast vollständig verschwunden. Keine weitere cerebralen Erscheinungen. — 9. V. Wegen auftretender Tussis convulsiva musste das Kind evakuiert werden, wurde heute zu Hause besucht. Es ist sehr schlecht gelaunt. Immer noch ein deutlicher Unterschied in der Kraft der Extremitäten nachzuweisen. Auch hat sich am linken Bein und linken Arm eine messbare Atrophie ausgebildet. — Ende Nov. 1901. Pat. sieht munter aus. Es ist noch deutlich zu erkennen, wie er das linke Bein um das rechte herumschleudert.

Kontroluntersuchung (28. II. 02): Der Knabe kommt in Begleitung seines Vaters. Derselbe, ein sehr gebildeter Mann, hat auf Anweisung das Kind genau beobachtet und erzählt Folgendes: Noch im Laufe des Mai 1901 erkrankte das Kind an Lungenentzündung und soll dabei während der hohen Fieber Zuckungen in den Extremitäten und im Gesicht gehabt haben, jedoch ohne strengere Lokalisation. Psychisch hat sich keinerlei Veränderung bemerkbar gemacht. Der Knabe ist so lebhaft wie zuvor, und auch intellektuell soll er nicht gelitten haben. Schlaf und Appetit waren stets so gut wie bei den anderen Geschwistern. Dass der Knabe etwas weinerlicher ist, führt der Vater auf die durchgemachte, sich lange hinziehende Lungenaffektion zurück. Ueber Kopfweh, Schwindel oder derartiges hat er nie geklagt, wurde allerdings ängstlich vor Ueberanstrengung und starker Hitze bewahrt. Es ist auch jetzt noch deutlich eine gewisse Unbeholfenheit im linken Bein zu erkennen, dasselbe wird immer noch etwas cirkumduciert, die Fussspitze steht etwas nach innen. Bewegungen des linken Armes sind ungehindert. Pat. wird im linken Bein beim Spazieren bald müde. Am Ober- und Unterarm links eine Atrophie von $^1/_2$ cm, am linken Unterschenkel von 1 cm messbar. Knochendefekt am Parietale viel kleiner, kaum mehr sicher zu fühlen, dabei scheint die Regeneration knöchern hart. Keine Pulsation. Haut verschieblich; keine Druckempfindlichkeit.

272. K. F., Maler, 22 J., Zürich, 1894. Vulnus sclopetarium frontis.

Am 9. XI. 94 schoss sich Pat. stehend, in selbstmörderischer Absicht, mit einem 7 mm kalibrigen Revolver vor die Stirn, die Waffe direkt auf dieselbe auflegend. Er war sofort bewusstlos. Weitere Details fehlen.

Status: Pat. ist benommen, stöhnt; auf energisches Anrufen giebt er zuletzt einige Antwort, ist sehr mürrisch. Augen geschlossen, Puls voll, regelmässig, 68. Kein Erbrechen. Keine Blutung aus Nase und Ohren; keine Pupillendifferenz, keine Lähmungen; innere Organe o. B. Genau in der Mitte der Stirngegend, nahe der Haargrenze, 8 cm oberhalb der Supraorbitallinie eine kreisrunde, am Rand schwarz verfärbte

Wunde, gering, aber mit deutlicher Pulsation blutend. Tonsur, Desinfektion, Aethernarkose. Schnitt über die Wunde, vertikal 3 cm lang, Blosslegung des Knochens. In ihm findet sich dasselbe kreisrunde Loch wie in der Haut, Tabula externa um das Loch herum in einige kleine Stückchen gesplittert. Nach Abhebung derselben stösst man im Schädelinnern auf das gestauchte Projektil, welches die Tab. int. ausgedehnter gesplittert und vor sich hergetrieben hat. Nach Erweiterung des Loches der Tab. ext. werden die mobilen Splitter der Interna extrahiert. Dura nirgends perforiert. Das Projektil mit den Splittern lag gerade auf dem Proc. falciformis durae matris, ohne den Sinus longitudinalis zu verletzen. Blutung null. Jodoformgazetampon, einige Seidenknopfnähte der Haut. Aseptischer Okklusivverband. Flüssige Kost ohne Wein.

10. XI. Pat. ist nur zeitweilig helleren Sensoriums, meist benommen und sehr mürrisch. 38,3; 72. — 12. XI. Sensorium frei. Starkes Oedem in der Wundumgebung. — 14. XI. Verbandwechsel. Hinter dem Tampon etwas schmutziges Sekret, daher alles samt Nähten entfernt, Wunde wieder dilatiert, lose tamponiert. Pat. ist sehr mürrisch. Temp. 38,2. 76. — 15. XI. Heute früh ein Krampfanfall. Zuerst Verzerren der Gesichtsmuskulatur, dann klonische Krämpfe in beiden Armen, die Beine werden angezogen unter eigentümlichem Verkrümmen des Rumpfes. Pat. verliert dabei die Besinnung. Dauer des Anfalls 10 Min. Nachher ist Pat. noch benommen bis vormittags, wo er erklärt, noch nie einen derartigen Anfall gehabt zu haben. — 17. XI. Neuer ähnlicher Anfall. — 18. XI. Die vergangene Nacht 6 derartige Anfälle. Dauer 5—10 Min. — 19. XI. Gestern kein Anfall, Pat. ist freundlicher, liest, interessiert sich zum ersten Male für seine Umgebung. — 20. XI. Genaue Nachfragen ermitteln, dass Pat. im 6. Lebensjahr Ohnmachtsanfälle gehabt hat, doch sind die Angaben des Pat. etwas konfus. Die Mutter scheint geistig nicht ganz normal zu sein, Epilepsie ist in der Familie nicht nachweisbar. — 4. XII. Die Wunde hat sich p. gran. geschlossen. Keine subjektiven Beschwerden. Pat. steht seit einigen Tagen auf und wird heute entlassen.

Kontroluntersuchung (VII. 01): Pat sieht ziemlich gut aus. In seiner Art kein auffälliges Hesitieren. Er erzählt, dass er die ersten 3—4 Monate nach der Verletzung nicht arbeiten konnte, es war ihm immer schwindlig und er hatte Kopfweh. Im Frühjahr 1895 wurde ihm beim Gehen auf der Strasse einmal plötzlich schwarz vor den Augen, sodass er stehen bleiben und sich halten musste, sonst nie Anfälle mehr, ausgenommen, dass im Bett hie und da auch jetzt noch ein momentanes Zucken durch seine Glieder fährt. Aufgefallen ist ihm schon, dass er seit seiner Verletzung viel mehr Schlaf hat als früher. Kopfweh hat er nicht. Den Wein verträgt er ziemlich gut.

278. J. G., Mädchen, 5 J. Fall vom dritten Stock. Sofortige Bewusstlosigkeit, welche 5 Tage anhielt. Subkutane Depression des rechten Parietale. Commotio? Contusio cerebri und Blutungen in der motorischen

Gegend. Erbrechen 4 Tage lang. Leichtes Fieber. Puls schwach, zuerst sehr verlangsamt. Sugillation der rechten Parietalgegend. Pupillen weit. Lähmung des linken Armes und Beines.

Bleibender Nachteil bei der Entlassung nach einem Monat. Deformität des rechten Parietale.

274. Sch. M., Mädchen, 9 J. Fall die Kellertreppe hinab. Offene Fraktur des rechten Parietale und des rechten Frontale. Dura unverletzt. Pupillen weit, träge. Parese des linken Armes und linken Beines mit klonischen Zuckungen. Kopf immer nach rechts. Primäre Splitterextraktion und Trepanation. Nach der Trepanation hörten die Zuckungen auf, und das Kind schrie. Nach 2 Tagen war die Parese der linken Extremitäten verschwunden.

Fig. 182.

Bleibender Nachteil bei der Entlassung nach 2 Monaten. Defekt im rechten Frontale. (Vgl. Fig. 182.)

275. L. R., 3½ J. Fall vom zweiten Stockwerk. Bewusstlos, bald erwachend. Subperiostale Fraktur des linken Tuber parietale. Dura zerrissen. Zertrümmerung der motorischen Gegend. Bewusstlos. Erbrechen einmal. Bewusstsein wird klarer. Wieder tritt Erbrechen auf, dann Somnolenz. Hirnausfluss unter das Periost aus der Gegend des Sulcus Rolandi rechts. Lähmung der linken Extremitäten, hie und da tonische Krämpfe, beginnend in den Flexoren der Hand. Primäre Blosslegung und Splitterextraktion. Pat. ist unruhig, hat Schmerzen. Nach einem Monat ist die Lähmung fast ganz geheilt.

Bleibender Nachteil bei der Entlassung. Noch leichte Parese des linken Armes und linken Beines.

276. R. H., Handlanger, 49 J. Von einer Kutsche überfahren (betrunken). Bewusstlos. Offene Splitterfraktur des linken Parietale. Dura zerrissen. Puls 52. Schwindel. Lähmung der rechten Extremitäten mit Schmerzen in denselben. Primäre Splitterextraktion. Heilung per secundam. Das Bein erholte sich rascher als der Arm. Nach 3 Wochen war der rechte Arm wieder ordentlich beweglich.

Bleibender Nachteil bei der Entlassung nach 1½ Monat. Ein frankstückgrosser Defekt im linken Parietale.

277. R. B., Schreiner, 33 J. Sturz vom Gerüst. Erbrechen. Bewusstlosigkeit. Pat. ist unruhig. Herzcollaps. Sopor. Multiple Rippen-

fraktur. Blutung aus der Nase und dem linken Ohr. Pupillen reaktionslos. Lähmung des linken Beines und des linken Armes. Exitus nach 12 Stunden. Offene Fraktur der Konvexität und Basis.

Sektionsbericht fehlt. (Vgl. Fig. 183.)

278. P. H., 13 J. Pat. wurde von einem nach ihm geworfenen

Fig. 183.

Fig. 184.

Sp. = Splitter, in die Dura gespiesst.

Bohnenstickel oberhalb des rechten Auges getroffen. Etwas benommen. Sugillationen der rechten Lider. Hirnausfluss. Tonische Stellung des linken Armes und des linken Beines. Pat. ist sehr unruhig. Exitus nach 20 Stunden.

Autopsie: Offene Schädelbasisfraktur (Orbitaldach). Dura zerrissen. Basis des rechten Stirnlappens von der Orbita aus verletzt. Boden des Seitenventrikels rechts zertrümmert bis in den Thalamus opticus. Blutung im rechten Ventrikel und dural. (Vgl. Fig. 184.) Todesursache: Hirnzertümmerung. Beginnendes Lungenödem.

279. F. M., Mädchen, 10 J. Sturz aus 20 m Höhe. Bewusstlos. Erbrechen. Pat. wurde moribund aufgenommen. Puls 48. Hirnausfluss. Rechte Extremitäten paretisch. Primäre Splitterextraktion. Exitus nach 4 Stunden.

Autopsie: Offene Fraktur des linken Parietale und der Schädelbasis. Todesursache: Hirnzertrümmerung. Shock.

280. B. H., Wirt, 45 J. Sturz eine Treppe hinab. Bewusstlos. Benommen. Hohes Fieber, regelmässiger Puls. Rechte Pupille maximal weit, reaktionslos. Parese des rechten Beines. Pat. lässt Stuhl und Urin unter sich. Exitus nach 29 Stunden mit 40,8° C. und 150 Puls.

Autopsie: Subperiostale Fraktur des linken Parietale, der Basis und des rechten Temporale. Dura und Pia unverletzt. Kompression der rechten Hemisphäre. Rechter Schläfenlappen zertrümmert (Rinde), weniger die 1. und 2. rechten Stirnwindungen. Starker subduraler Bluterguss in der rechten Temporal- und Frontalgegend und an der Basis. Todesursache: Hirndruck und Hirnzertrümmerung.

281. E. J., Knecht, 28 J. Hufschlag. Nicht bewusstlos. Offene Fraktur des linken Frontale mit Impression. Kontusion des Frontallappens? Kopfweh. Sugillation der linken Lider. Parese der Zehen des rechten Fusses. Amnesie für den Unfall. Pat. ist unruhig, will den Verband abreissen, giebt keine Antworten bei ganz freiem Sensorium, zerriss 2mal den Verband. In der Nacht stand er auf. Psychische Störungen 10 Tage lang.

Bleibender Nachteil bei der Entlassung nach 1 Monat: Keiner.

282. Sch. K., Kutscher, 25 J. Sturz vom Pferd. Bald darauf bewusstlos. Sensorium hellte sich etwas auf bei psychischer Alteration. Pat. ist sehr unruhig, spricht Unverständliches. Jaktation. Erbrechen einmal. Puls 84. Leichte Zuckungen im linken Arm. Exitus nach zwei Tagen mit 40,0° C. und 176 Puls.

Fig. 185.

Noch feine Fissur durch die rechte Pyramide.

Autopsie: Subkutane Schädelbasisfraktur. Zertrümmerung der Basis beider Frontallappen (geht links median besonders tief) und der Spitze beider Schläfenlappen. Subdurale Blutungen an der Konvexität und noch mehr an der Basis. (Vgl. Fig. 185.) Todesursache: Hirnzertrümmerung. Leichtes Lungenödem.

283. F. Ch., Kaminfeger, 24 J. Sturz vom Dach. Bewusstlos. Subkutane Schädelbasisfraktur. Contusio cerebri. Benommen bei der Aufnahme. Puls 60. Sugillationen an dem linken Auge. Blutung aus dem linken Ohr. Schwäche im rechten Arm.

Bleibender Nachteil bei der Entlassung nach 1 Monat: Schwäche im rechten Arm.

284. T. M., Mädchen, 6 J. Fall vom 4. Stock auf die Strasse. Nicht bewusstlos. Subkutane Schädelbasisfraktur. Sugillation der Lider. Hyphaema conj. Blutung aus der Nase, Parese im linken Arm.

Bleibender Nachteil bei der Entlassung nach 1 Monat: Keiner.

285. S. R., Landwirt, 53 J. Fall von der Leiter. Pat. wurde bewusstlos aufgefunden. Sugillation der Lider. Blutung aus der Nase. Rechte Pupille enger als links. Beide Pupillen reaktionslos. Lähmung der rechten Hand. Pat. lässt Harn unter sich. Primäre vordere Trepanation links. Kein Hämatom. Exitus nach zwei Tagen.

Fig. 186.

T = Trepanationsstelle.

Autopsie: Subkutane Fraktur des linken Parietale und der mittleren Basis links. Kontusion des linken Schläfenlappens. Zertrümmerung der Spitze desselben. Subdurale Blutungen in der rechten mittleren Schädelgrube. Verschiedene subdurale Gerinnsel in der linken mittleren und hinteren Schädelgrube. (Vgl. Fig. 186.) Todesursache: Contusio cerebri. Leichter Hämothorax.

286. B. H., Fischer, 18 J. Sturz eine Treppe hinab. Subkutane Fraktur des linken Parietale mit Depression. Splitter in der Dura steckend. Aphatische Störungen am 5. Tag mit Kopfschmerzen. Am 6. Tage Schwindelanfälle und klonische Zuckungen im rechten Arm mit Bewusstlosigkeit. Daran anschliessend kurze Zeit Sopor und dann ein starkes Aufregestadium mit Schreien und Fluchtversuchen. Nachher Sensorium wieder frei. Wiederholung der Anfälle, aber die Zuckungen in beiden Armen. Trepanation und Splitterextraktion am 7. Tage. Nach der Operation noch 2 Anfälle. Heilung per primam.

Bleibender Nachteil bei der Entlassung nach 1 Monat: Defekt an der Seite des linken Parietale mit Hirnpulsationen.

(Schluss folgt.)

AUS DER

KÖNIGSBERGER CHIRURGISCHEN KLINIK

DES PROF. DR. GARRÈ.

X.

Die Folgen der Unterbindung der Vena femoralis unterhalb des Ligamentum Poupartii.

Von

L. Halberstaedter,

Volontärarzt der Klinik.

Welche Folgen die Unterbindung der Vena femoralis für die Cirkulation der unteren Extremität hat, ist eine Frage, welche Anatomen und Chirurgen schon seit langer Zeit beschäftigte. Sowohl durch rein anatomische Untersuchung und Experimente an Leichen, als auch auf Grund chirurgischer Erfahrung hat man sich darüber klar werden wollen, welche Rolle in der Blutversorgung der unteren Extremität die Vena femoralis spielt, und was man zu befürchten hat, wenn dieselbe ausgeschaltet wird.

Dass Cirkulationsstörungen nach Unterbindung der Vena femoralis auftreten können, und zwar mitunter sehr hochgradige, das lehrte die chirurgische Erfahrung schon seit langer Zeit, doch zeigt sich beim Vergleich einer grösseren Anzahl von Fällen, dass die Folgen der Unterbindung keineswegs konstante und für die einzelnen Fälle a priori vorauszusehende sind, sondern dass dieselben scheinbar ganz unberechenbar eintreten. Es muss uns verwundern, wenn wir sehen, dass einerseits bei einem kräftigen, jungen Mann, dem wegen einer Verletzung die Vena femoralis unterbunden wird, hoch-

gradige Cirkulationsstörungen eintreten, während dieselben bei einem kachektischen Greise, bei dem die mit einem malignen Tumor verwachsene Vena femoralis in grosser Ausdehnung reseciert wird, ausbleiben können.

Um uns Klarheit über die hierbei massgebenden Momente zu verschaffen, ist es nötig, die anatomischen Verhältnisse, die Ergebnisse der Experimente und die chirurgischen Erfahrungen mit einander zu vergleichen. Wir werden sehen, dass die Meinungen der Autoren in den einzelnen Punkten oft weit auseinander gehen und sich im Laufe der Zeit recht geändert haben.

Ich will in den folgenden Zeilen zunächst versuchen, die wichtigsten bisherigen Ergebnisse wiederzugeben und mit den anatomischen Verhältnissen beginnen.

In den meisten Hand- und Lehrbüchern der Anatomie werden der Vena femoralis nur wenige Zeilen gewidmet, und speciell die uns interessierende Frage, ob neben der Vena femoralis noch Collateralbahnen vorhanden sind, oder nicht, ist meist nur flüchtig gestreift. So erwähnt Luschka (23) nur, dass die Vena femoralis zwar als gemeinsamer Stamm für die Venen der unteren Extremität aufzufassen, aber trotzdem nicht nur durch sie der Rücklauf des venösen Blutes möglich sei, und dass sowohl oberflächliche als auch tiefe Venen der unteren Extremität mit Zweigen der Hypogastrica in Verbindung ständen; jedoch werden die betreffenden Aeste nicht näher beschrieben.

Ebenso nimmt Richet (30) an, dass neben dem Hauptstamm noch zahlreiche Anastomosen vorhanden wären und dass der Rückfluss des Blutes nicht nur durch die Vena femoralis allein erfolge. Etwas ausführlicher geht Langer (29) in seinem Lehrbuch der Anatomie auf die anatomischen Verhältnisse ein und bezeichnet die Vena glutaea und die Vena obturatoria als Collateralbahnen. Ferner berichtet Langer (30), dass er bei Untersuchung injicierter und nichtinjicierter unterer Extremitäten ganz konstant neben dem Hauptstamm noch 2—3 kleine Venen gefunden habe — Venae comitantes nennt er sie —, welche die Arterie umlagern und sich nach kürzerem oder längerem Umlauf in den Hauptstamm einsenken. Sie liegen in der Scheide der grossen Schenkelgefässe und senken sich meist vor der Vena profunda in den Hauptstamm ein, mitunter auch höher, oberhalb des Lig. Pouparti. Wenn sich eine dieser Venen besonders stark erweitert, so kann dies als Duplicität der Vena femoralis imponieren.

Die erste eingehende Beschreibung der Vena femoralis und der Cirkulation in der unteren Extremität verdanken wir Braune (7). Als Aeste der Vena femoralis, welche unterhalb des Lig. Poupartii einmünden, erwähnt er folgende:

I. Subkutane:
Venae pudendae externae superfaciales, den gleichnamigen Arterien entsprechend,
Vv. pudendae profundae, unter der Fascie des Pectineus gelegen,
V. epigastrica superficialis,
V. circumflexa ilium superficialis,
V. saphena magna.
II. Tiefe Venen:
V. epigastrica inferior profunda,
V. circumflexa ilium profunda,
V. circumflexa femoris interna,
V. circumflexa femoris externa,
V. profunda femoris,
Vv. comitantes (Langer s. o.),
V. pubica.

Das für die Frage der Collateralen wichtigste Gefäss ist die Vena circumflexa femoris int., welche durch zwei Gefässzirkel mit der Vena hypogastrica verbunden ist. Erstens durch den Circulus obturatorius, der von einem starken Ast gebildet wird, den die Vena circumflexa fem. int. nach dem Foramen obturatorium sendet, von wo aus die Vena obturatoria nach der Vena hypogastrica führt. Zweitens durch den Circulus ischiadicus, derselbe führt von der Vena circumflexa fem. int. zu den Ausläufern der Vena glutaea inf. und ist durch diese ebenfalls mit der Vena hypogastrica verbunden. Beide Gefässcirkel sind nach Braune nicht als wirkliche Collateralen aufzufassen, weil sich an ihren Enden entgegengesetzte Klappen finden, welche im unteren Teil eine Strömung nur nach der Vena femoralis, im oberen Teil nur nach der Vena hypogastrica zu gestatten. Auch die übrigen oben erwähnten Aeste der Vena femoralis haben in ihrem Verlauf Klappen, welche das Blut nur in der Richtung nach dem Hauptstamm zu fliessen lassen. Ferner bestänen Abflüsse aus den Adduktoren durch das Foramen obturatorium, aus den Flexoren durch das Foramen ischiadicum, ferner anastomosieren an der Hinter- und Aussenseite des Oberschenkels einige Nebenzweige der subkutanen Venenäste, doch kämen diese Ableitungswege kaum in Betracht, sodass Braune zu dem Schluss kommt,

es sei für gewöhnlich kein venöser Collateralstamm neben der Vena femoralis vorhanden.

Neuerdings beweist P. Müller (27), dass ausser der Vena femoralis noch andere Wege vorhanden wären, welche das venöse Blut aus dem Bein abzuleiten vermögen. Müller giebt eine eingehende Schilderung der Venen der unteren Extremität und zieht das Resultat, dass der Abfluss noch durch folgende Bahnen möglich sei: Durch die Hautvenen der Sacral- und Lumbalgegend zur Vena azygos, durch die Vena femoralis poster. zu der Glutaea superior und inferior, durch die Vena ischiadica zur Vena glutaea inferior, durch die Rami perforantes venae profundae zu der Vena glutaea, durch den Circulus obturatorius. Die tiefen Gefässgebiete des Fusses könnten ihren Inhalt in die oberflächlichen Gefässe entleeren, diese wiederum in die tiefen Venen des Unter- und Oberschenkels. Unter den ungünstigsten Bedingungen befänden sich die tiefen Gefässe des Unterschenkels, da für sie nur spärliche Nebenwege offen sind. Die genannten Nebenbahnen seien von vornherein nicht im Stande, den gesamten Abfluss zu übernehmen, es sei nötig, dass sie sich zuvor bedeutend erweitern, auch müssen zur Eröffnung derselben eine Anzahl von Klappen überwunden werden.

Besser als die Betrachtung der rein anatomischen Verhältnisse kann uns das Experiment, — d. h. Injektionsversuche an der Leiche — Auskunft darüber geben, ob nach Unterbindung der V. femoralis noch ein Abfluss des Blutes aus der unteren Extremität möglich ist oder nicht. Es sind in der gleichen Absicht auch Tierversuche ausgeführt worden, doch können dieselben nicht auf den Menschen übertragen werden, da die anatomischen Verhältnisse nicht die gleichen sind; dieselben können daher hier übergangen werden.

Schon 1846 hat Richet (30) nach Unterbindung der V. femoralis oberhalb der Einmündung der V. saphena die Venen der unteren Extremität injiciert und beobachtet, dass die Injektionsflüssigkeit in die Beckenvenen eindrang. Ueber die Stärke des angewandten Druckes ist nichts erwähnt.

Zu entgegengesetzten Resultaten kam Chr. Fr. Müller (26), der 1864 unter Leitung Braune's Injektionsversuche machte, und Braune selbst. Braune (7) führte eine Reihe von Injektionsversuchen teils mit Harzmasse, teils mit filtrierter Milch aus; unter Messung des angewandten Drucks, durch welche er demonstrierte, dass normalerweise keine Collateralen zwischen der V. femoralis und den Beckenvenen beständen, dass man mit grosser Gewalt allerdings die Injektionsflüssigkeit in die Becken-

venen hinüber treiben könnte, der Druck müsste dann aber höher als 100 cm Wasser sein, auch erschiene die Flüssigkeit dann nicht sofort in den Beckenvenen, sondern erst, wenn der hohe Druck längere Zeit angehalten hätte.

Dass eine solche Drucksteigerung thatsächlich in den Venen der unteren Extremität auftreten könne, nahm Braun (8) an, der von dem Gedanken ausging, dass, falls die V. femoralis normalerweise das einzige abführende Gefäss sei, der Druck in derselben nach Unterbindung durch die entstehende Stauung so lange ansteigen müsse, bis er schliesslich dem der zuführenden Arterie gleichkäme. Den Druck in der Art. femoralis nahm Braun nach Landois zu 140—160 mm Hg an. Zu den Injektionsversuchen nahm Braun Kochsalzlösung oder Wasser; der Druck, der angewandt werden musste, um die Flüssigkeit in die Beckenvenen zu treiben, wurde notiert. Bei den Braun'schen Versuchen, die an Leichen verschiedenen Alters und Geschlechts angestellt wurden, zeigte sich Folgendes:

In	20%	genügte	ein Druck	unter	20	mm Hg
„	20%	„	„	von	50—70	„ „
„	20%	„	„	„	120—150	„ „
„	5%	„	„	„	150—180	„ „

In 15% gelang es selbst bei einem Druck von 200—300 mm Hg nicht, Flüssigkeit in die Beckenvenen zu treiben, was Braun auf die Unüberwindlichkeit der Klappenwiderstände zurückführt.

Zu im wesentlichen denselben Resultaten gelangte Koretzki (17). Die Injektionsversuche wurden an Leichen verschiedenen Alters und Geschlechts unter einem konstanten Druck von 2—3 m Wasser vorgenommen. Es zeigte sich, dass selbst bei einem Druck von 3 m Wasser es nicht immer gelang, die Flüssigkeit in die Beckenvenen zu treiben, dass ferner bei Greisen im allgemeinen ein geringerer Druck genügte als bei jugendlichen Personen.

Trzbicky und Karpinski (39) führten Versuche aus, die sich in ihrer Anordnung von den bisher ausgeführten wesentlich unterschieden. Um der Injektionsmasse auch den Weg durch die Kapillaren zu ermöglichen, wurde die Extremität zunächst vertikal suspendiert, in centripetaler Richtung massiert und die Gefässe mit Schwefelkohlenstoff durchgespült, um auf diese Weise alle Gerinnsel, welche die kleinen und kleinsten Gefässe verstopfen, zu entfernen. Zur Injektion wurden Stoffe benutzt, welche auch die Kapillaren leicht passieren konnten, Terpentinöl, Naphtha, Schwefelkohlenstoff. Nun wurde die Injektionsflüssigkeit in die Art. cruralis einlaufen gelassen, und die aus der V. cava auslaufende Flüssigkeitsmenge vor und nach Unterbindung der V. femoralis sollte den Massstab für das gesetzte Hindernis abgeben. Der Blutdruck in der Art. femoralis wurde zu 120 mm Hg angenommen und unter einem solchen die Injektion vorgenommen, oft auch nur unter einem ge-

ringeren Druck, 50—100 mm Hg. Aus den an 10 Leichen vorgenommenen Versuchen ergab sich, dass der Abfluss in einer Anzahl von Fällen keine oder keine nennenswerte Behinderung erfuhr, in einigen Fällen aber eine dauernde Verminderung des Abflusses eintrat, welche zu einer Stase führte, die sich ziffermässig durch die Differenz zwischen Zu- und Abfluss ausdrücken liess. Die Stase betrug in einem Falle $^1/_7$, in 3 Fällen $^1/_5$ des zufliessenden Quantums.

Die Frage, ob eine solche Stase der Cirkulation des Beines gefährlich sein kann, lässt sich auf Grund von Experimenten nicht entscheiden.

Eine grössere Reihe von Injektionsversuchen machte Cholzow (8). Unter 79 Versuchen trat 71mal die Flüssigkeit durch die Collateralen in die Beckenvenen ein. Und zwar

9mal	bei	einem	Druck	von	10	mm	Hg	
15	„	„	„	„	„	20	„	
5	„	„	„	„	„	30	„	„
20	„	„	„	„	„	40	„	„
4	„	„	„	„	„	50	„	„
3	„	„	„	„	„	60	„	„
3	„	„	„	„	„	70	„	„
4	„	„	„	„	„	80	„	„
1	„	„	„	„	„	90	„	„
3	„	„	„	„	„	100	„	„
2	„	„	„	„	„	120	„	„
1	„	„	„	„	„	150	„	„

In zwei Versuchen traten bei 170 und 200 mm Hg nur unbedeutende Quantitäten aus. In 6 Fällen war aber vollkommene Unwegsamkeit der Collateralen vorhanden, nicht ein Tropfen erschien im Becken trotz eines Druckes von 220 mm Hg.

Auffallend ist auch hier, dass unter den 8 negativen Fällen 6 dem jugendlichen Alter von 14—29 Jahren angehörten.

Ziehen wir aus den geschilderten anatomischen Verhältnissen und den Ergebnissen der Experimente das Résumé, so müssen wir sagen, dass eine eigentliche Collateralbahn von vornherein nicht vorhanden ist, welche vollständig für die V. femoralis eintreten könnte, dass es aber eine grössere Anzahl von Nebenwegen giebt, welche unter bestimmten Bedingungen befähigt werden können, nach Verschluss des Hauptstammes dem venösen Blute den Abfluss zu ermöglichen. Es ist dazu zunächst erforderlich, dass die Klappen, durch welche alle Seitenäste gegen den Hauptstamm zu abgeschlossen sind, überwunden werden, um dem Blute das Einströmen in dieselben zu ermöglichen, und ferner müssen sich die Querschnitte der verhältnismässig kleinen Gefässe, welche nun für die V. femoralis

eintreten sollen, vergrössern, damit ein Abfluss des Blutes vollständig möglich ist.

Durch die reichlich vorhandenen Klappen und die Enge der den Abfluss übernehmenden Gefässe wird ein gewisser Widerstand geleistet, den das Abfluss suchende Blut überwinden muss. Dazu ist eine bestimmte Kraft erforderlich, und zwar sind die Widerstände proportional den Kräften, die zu ihrer Ueberwindung notwendig sind; in den oben angeführten Experimenten sind diese Kräfte ausgedrückt durch die Druckhöhen, unter welchen die Injektionsflüssigkeit in die Gefässe getrieben wurde. Aus der Betrachtung der Druckhöhen in diesen Experimenten sehen wir, dass die Cirkulationswiderstände individuell sehr verschieden sind. Hauptsächlich sind es Varietäten im Bau und Anordnung der Klappen, durch welche die Verschiedenheit der Druckhöhen in den Experimenten bedingt sind. In vivo sind noch andere Momente dabei massgebend, welche später erörtert werden sollen. Hier will ich nur in Bezug auf die Anatomie der Klappen bemerken, dass dieselben sehr inkonstant sind, sowohl in ihrer Zahl wie in ihrer Funktionsfähigkeit, so kann z. B. die wichtige Klappe, welche sich an der Einmündung der V. circumflexa femoris interna befindet (s. o.), mangelhaft ausgebildet sein oder vollständig fehlen und ist dann durch eine mehr oder weniger schiefe Einmündung der Vene in den Hauptstamm ersetzt (Braune) (1).

Von den Ansichten der Chirurgen über die Zulässigkeit der Unterbindung der V. femoralis bezw. deren Folgen will ich nur einige der markantesten, zu Zeiten massgebendsten erwähnen, da alle die verschiedenartigen Anschauungen hier wiederzugeben, zu weit führen und das Verständnis nicht erleichtern würde. Lange Zeit herrschte die Ueberzeugung unter den Chirurgen, dass die doppelte Unterbindung der V. femoralis unterhalb des Ligam. Poupartii unbedingt von Gangrän gefolgt sei, sodass man bei unstillbaren Blutungen aus der V. femoralis die Extremität für verloren hielt, da man nur zwischen der sofortigen Exarticulation oder der von Gangrän gefolgten Ligatur zu wählen hätte. Einen solchen Fall publicierte Roux (32) 1813. Es handelte sich um eine im Duell erhaltene Verletzung der V. femoralis unterhalb des Ligam. Poupartii bei einem Militärarzt. Roux unterband die Vene, worauf Gangrän des betreffenden Beines und Exitus letalis eintrat. Diese Erfahrung veranlasste Roux zu der These, dass jede unstillbare Blutung aus einer Verletzung der V. femoralis unterhalb des Lig.

Poup. unbedingte Indikation zur Exartikulation des Beines sei. Dieser Satz wurde auch von Linhardt (21) in sein Lehrbuch der Chirurgie aufgenommen.

Wie weit die Ansichten der Chirurgen über diese Frage in der Folgezeit auseinandergingen, und dass sich dieselben zu Zeiten diametral gegenüberstanden, geht aus Folgendem hervor. Während Stromeyer (38) behauptet, dass ein plötzlicher Verschluss von Arterie und Vene zugleich stets sicher zu Gangrän führen müsse, steht Langenbeck (18) auf dem entgegengesetzten Standpunkt. Langenbeck sagt: „Unterbindet man eine grosse Arterie samt der sie begleitenden Vene, so folgt nicht nur keine Gangrän, sondern es scheint die Cirkulationsstörung in dem beiden angehörigen Kapillargefässsystem eine geringere zu sein, als nach Unterbindung der Vene allein ... Während die Druckverhältnisse der Blutsäule in den Kapillaren nach Unterbindung der Hauptarterie erheblich vermindert, nach Unterbindung der Hauptvene erheblich vermehrt sein müssen, so scheint die gleichzeitige Unterbindung des Arterien- und Venenstammes weniger störend einzuwirken, indem Abfluss und Zufluss durch die Collateralen — Venen und Arterien — sich das Gleichgewicht halten können." Auf Grund dieser Ansicht fordert er, dass man bei Blutungen aus den grossen Venenstämmen, jugularis, axillaris, iliaca ext., femoralis, sobald sie auf Kompression nicht stehen, unverzüglich den gleichnamigen Arterienstamm unterbinden solle. Bereits 1831 hatte dies Gensoul (11) mit Erfolg in einem Falle gethan. Langenbeck selbst hat in einem Falle von Blutung aus der V. femoralis — operative Verletzung —, die selbst nach Unterbindung derselben nicht stand, die Art. femoralis ligiert, worauf die Blutung stand und auch nach Lösung der Ligatur an der V. femoralis sich nicht wieder einstellte. Sowohl in dem Falle von Gensoul, wie in dem von Langenbeck trat Heilung ohne Gangrän ein. Die Langenbeck'sche Forderung ist auch von Bardeleben (1) in seinem Lehrbuch der Chirurgie vertreten, und von Rabe (29) und Lossen empfohlen worden, doch ist sie in der Folgezeit nicht häufig befolgt worden, da sich bald gewichtige Stimmen dagegen vernehmen liessen. Rose (31) bemerkte, dass die Unterbindung der Arterie allein nicht vor Verblutung aus der Vena femoralis sichere, weil bei leichtester Bethätigung der Bauchpresse die Blutung aus dem centralen Ende wieder beginnt und die Unterbindung der Vene notwendig macht; dieselbe Erfahrung machte Billroth (3). Als geradezu schädlich sieht Braun (5)

die Unterbindung der Arterie an und empfahl bei Blutungen aus der Vene, ohne Rücksicht auf Alter, Geschlecht und Konstitution, die doppelte Unterbindung der Vene vorzunehmen. Ebenso verwarfen die folgenden Autoren die Unterbindung der Arterie durchaus, so Koretzky (17), Niebergall (20), Jordan (15), Maas (24), Fränkel (10). Niebergall erwähnt 7 Fälle, bei denen wegen Blutung aus der V. femoralis zunächst die Art. femoralis unterbunden wurde. Zwei von diesen waren von Gangrän des Beines gefolgt. Andererseits liess die Statistik die grosse Furcht vor eintretender Gangrän nach isolierter Unterbindung der V. femoralis als übertrieben erscheinen, und so wurde dieselbe vielfach ohne Zaudern ausgeführt, wenn andere Mittel, die Blutung zum Stehen zu bringen, versagten. Die weiteren günstigen Erfolge gaben Veranlassung dazu, dass man die Unterbindung der V. femoralis als eine harmlosere Operation ansah als früher. So erklärt Jordan, dass die Furcht vor eintretender Gangrän des Beines durch die Thatsachen als unbegründet erwiesen sei, und im Handbuch der praktischen Chirurgie (13) wird die Unterbindung der V. femoralis als eine durchaus ungefährliche Operation bezeichnet. Dass dies nicht immer zutrifft, lehrte ein Fall, der in der chirurg. Universitätsklinik zu Königsberg i. P. beobachtet wurde, und dessen Krankengeschichte ich mir gestatte, im Auszuge wiederzugeben.

Pat., ein 52j. Mann, stammt aus gesunder Familie und war bis auf sein jetziges Leiden nie ernstlich krank. Vor einem Jahr bemerkte er in der rechten Inguinalgegend eine kleine Geschwulst, die ihm anfänglich Schmerzen bereitete. Die Geschwulst nahm bald langsam an Grösse zu, wobei die Schmerzen nachliessen. Seit 4 Monaten zeigte der Tumor die Tendenz rasch zu wachsen, und erreichte bald die Grösse von zwei Mannsfäusten, zugleich stellten sich wieder heftige Schmerzen im ganzen Bein ein, welches öfters stark anschwoll. Vor 6 Tagen begann ein geschwüriger Zerfall des Tumors.

Pat. ist ein grosser, kräftig gebauter Mann, Fettpolster von mittlerer Stärke, guter Ernährungszustand. Die inneren Organe geben keinen pathologischen Befund, Urin frei von Eiweiss und Zucker. Die rechte Leistengegend wird von einem etwa zweifaustgrossen Tumor eingenommen, derselbe ist von derber Konsistenz und zeigt auf der Höhe eine thalergrosse, schmierig belegte Ulceration, die Haut in der Umgebung ist verdünnt und gerötet. Der Tumor ist mit den darunter gelegenen Weichteilen fest verwachsen, hängt aber nirgends mit dem Knochen zusammen. Das rechte Bein und das Scrotum zeigt eine mässige Anschwellung. In den nächsten Tagen wird ein rascher, fortschreitender

Zerfall des Tumors beobachtet, es stossen sich grosse Mengen gangränöser Gewebsfetzen ab und unter Behandlung mit Wasserstoffsuperoxyd bleibt bald nur noch eine grosse, granulierende Höhle übrig. Dieselbe erstreckt sich, in der Höhe der Spina superior anterior beginnend, entsprechend der Leistenbeuge bis an den Scrotalansatz heran. Der obere und äussere Rand der Höhle ist stark wulstig und fühlt sich hart infiltriert an. Nach innen zu keine Verhärtung des Randes.

15. I. 02. Operation (Geheimrat Garrè). Nach üblicher Vorbereitung wird in Aethernarkose die Höhle von oben her ca. 2 cm vom Rande derselben entfernt im Gesunden umschnitten und durch sorgfältiges Präparieren in die Tiefe vorsichtig von der Unterlage abgelöst. Unterhalb des Ligamentum Poupartii hat der Tumor sowohl die oberflächliche als auch die tiefe Fascie durchbrochen und sitzt der Gefässscheide der Vena fermoralis fest auf, während die Arterie anscheinend frei ist. Der Versuch, die Vene vorsichtig aus dem Tumor herauszuschälen, gelingt nicht. Der Tumor ist mit der Venenwand so fest verbunden, dass keine Aussicht besteht, unter Erhaltung des Gefässes den Tumor radikal zu entfernen. Deshalb wird die Vene, in der Absicht, ein Stück von ihr im Zusammenhange mit dem Tumor zu entfernen, dicht am Ligamentum Poupartii doppelt ligiert und durchschnitten. Unter vorsichtigem Beiseitehalten der Arterie wird nun der Tumor, soweit er mit der Vene zusammenhängt, zurückpräpariert. Etwa 5 cm unterhalb der angelegten Ligatur gelingt es wieder, die Vene vom Tumor zu isolieren. An dieser Stelle wird wieder eine Ligatur angelegt, oberhalb derselben das Gefäss durchschnitten und das entsprechende Venenstück im Zusammenhange mit dem Tumor exstirpiert. Da Pat. etwas kollabiert ist, wird davon Abstand genommen, auf Tumor verdächtige Partien, die sich unter dem Lig. Poupartii bis ans Peritoneum heran erstrecken, und deren radikale Entfernung kaum ausführbar erscheint, in Angriff zu nehmen. Die Wunde wird nach Blutstillung locker tamponiert und durch einige Knopfnähte ohne Spannung bis auf den weiter offen bleibenden unteren Wundwinkel geschlossen. Steriler Verband.

Das Bein, welches unmittelbar nach der Ligatur der Vena femoralis eine bis zu den Zehenspitzen reichende cyanotische Verfärbung annahm, wird durch untergelegte Kissen stark eleviert. Unterschenkel und Fuss fühlen sich kühl an. — 16. I. Die Cyanose des Beins ist 3 Stunden post operationem zurückgegangen, Unterschenkel nicht anästhetisch. — 18. I. Handbreit unter dem Knie eine 4 cm breite, bläulich verfärbte Zone. Schmerzen und Kribbeln im Unterschenkel. — 20. I. Starke Schmerzen im rechten Unterschenkel. — 21. I. Temp. 38,6. Puls regelmässig, kräftig, enorme Schmerzen im rechten Unterschenkel, die Haut daselbst hebt sich blasenförmig ab. — 22. I. Die Verfärbung ist bis auf den Oberschenkel vorgeschritten. Weiter hinauf bis zur Crista ossis ilei fühlt man unter der Haut Knistern. Temperatur 39. Puls beschleunigt,

142 pro Minute, aber kräftig und regelmässig. — 23. I. Ausgedehnte Scarifikationen am Unterschenkel. — 24. I. Das Knistern unter der Haut ist bis auf das Abdomen vorgeschritten. Temp. 39,9. Puls 106, noch kräftig und regelmässig. — 26. I. Der in der Wunde sichtbare Stumpf der Vena femoralis sieht gangränös aus. Andauernd hohe Temperaturen und Pulsfrequenz, Puls weiter kräftig. — 28. I. In Aethernarkose wird die Exartikulation des Beins nach Rose vorgenommen. Nach der Operation macht Pat. einen moribunden Eindruck, Kochsalzinfusion, Campher. — 29. I. Pat. hat sich etwas erholt, ist aber noch sehr schwach und grösstenteils comatös. Starke Sekretion in der Wunde. — 30. I. Exitus letalis.

Bei der Sektion zeigte sich ein grauroter, obturierender Thrombus in der Vena femoralis oberhalb der Ligatur, welcher sich noch ein Stück in die Vena iliaca communis hinauf fortsetzt und die Einmündung der Vena circumflexa ilei umlagert. Die Vena obturatoria erwies sich durch atheromatöse Verdickung der Intima als verlegt.

Beim Durchsehen der vorhandenen Statistik über die isolierte Unterbindung der V. femoralis finden wir ein überraschendes Ergebnis. Braun (5) stellte 1883 17 Fälle von isolierter Ligatur der V. femoralis zusammen, unter diesen waren zwei von Gangrän des Beines gefolgt. Der eine dieser beiden war der Fall von Roux, den ich oben bereits erwähnt habe, der andere ist ein Fall von Linhart, bei dem es sich um eine sehr schwere Kammradverletzung mit ausgedehnter Beteiligung der Weichteile gehandelt hatte. Da in diesem Falle die Gangrän des Beines nicht allein eine Folge der Unterbindung der V. femoralis zu sein braucht, sondern auch auf die ausgedehnte Zerreissung der Weichteile zurückgeführt werden kann, wurde er in den folgenden Statistiken meist nicht mehr aufgeführt.

1893 konnte Niebergall (28) 35 Fälle von isolierter Ligatur der V. femoralis zusammenstellen, einer mit Ausgang in Gangrän (Fall Roux). 1897 fügte Ziegler (42) dieser Statistik noch 14 neue Fälle von isolierter Unterbindung der V. femoralis zu, die sämtlich ohne Gangrän verliefen, seit dieser Zeit sind noch 4 Fälle, ebenfalls ohne Gangrän, veröffentlicht worden, im ganzen also 53 Fälle (der Fall von Linhart nicht mitgerechnet), mit 1 Fall von Gangrän (Roux).

Es wurden also mit dem von mir oben angeführten Fall jetzt 54 isolierte Unterbindungen der V. femoralis mit 2maligem Ausgang in Gangrän veröffentlicht. Dieses Ergebnis lässt uns die früher so verbreitete und allgemeine Furcht

der Chirurgen vor der Unterbindung der V. femoralis nicht verstehen und lässt sich auch kaum mit den anatomisch-experimentellen Ergebnissen in Einklang bringen, nach denen wir in einem viel grösseren Procentsatz eine Gangrän oder mindestens hochgradige Cirkulationsstörungen erwarten müssten. Es werden wohl auch thatsächlich mehr Fälle mit ungünstigem Ausgang vorhanden sein, nur sind dieselben vielleicht früher aus dem Grunde nicht veröffentlicht worden, weil man einen ungünstigen Ausgang für das Normale hielt und überrascht war, wenn Cirkulationsstörungen schwererer Art nicht eintraten.

Bei gleichzeitiger Unterbindung von Art. und V. femoralis ist das Eintreten von Gangrän viel häufiger beobachtet worden, in der Niebergall'schen Statistik sind unter 24 Fällen von Unterbindung beider Gefässe 14 von Brand gefolgt. Steiner (37) berichtet 1896 noch über 4 Fälle von Unterbindung beider Gefässe, welche ohne länger anhaltende Cirkulationsstörung verliefen.

Welche unmittelbaren Folgen hat die Unterbindung der V. femoralis für die betreffende Extremität? Wenn wir die publicierten Fälle daraufhin ansehen, so finden wir recht grosse Unterschiede in Bezug auf die Schwere der Erscheinungen. In einem grossen Teil der Fälle macht sich nach der Unterbindung absolut keine Störung bemerkbar, die Extremität behält ihre natürliche Farbe und Temperatur, verursacht keine Schmerzen und bei normalem Wundverlauf tritt Heilung ohne die geringste Cirkulationsstörung ein. In den meisten Fällen treten aber doch wahrnehmbare Anzeichen einer gestörten Cirkulation ein, welche je nach dem Grade derselben in den verschiedensten Abstufungen sich zeigen. In Fällen geringer Cirkulationsstörung macht sich nur eine leichte und bald vorübergehende Cyanose bemerkbar, in Fällen stärkerer Störung hält die blaue Verfärbung längere Zeit an und ist mit einem mehr oder weniger starkem Oedem an der Knöchelgegend vereint. Häufig tritt unmittelbar im Anschluss an die Unterbindung eine plötzliche dunkelblaue bis dunkelbraunrote Verfärbung des ganzen Beines ein, wobei die oberflächlichen Venen prall gefüllt sichtbar werden. Mit dieser starken Cyanose ist eine Herabsetzung der Temperatur in der betreffenden Extremität verbunden, dieselbe fühlt sich kalt an und zeigt eine mit dem Thermometer messbare Temperaturdifferenz der anderen Extremität gegenüber. In einem von Schober (35) publicierten Falle, in welchem häufige Temperaturmessungen an beiden Extremitäten vorgenommen wurden, zeigten

sich Differenzen bis zu 1,5°. Gewöhnlich haben diese bedrohlich aussehenden Erscheinungen schon nach wenigen Stunden nachgelassen, die Verfärbung und mit ihr die Temperaturdifferenz nimmt langsam ab und nach einem halben Tage ist häufig wieder ein normaler Zustand vorhanden. In anderen, schwereren Fällen verschwinden diese Erscheinungen nicht so bald, es gesellt sich zu der Cyanose noch eine ödematöse Durchtränkung hinzu, die zunächst an der Knöchelgegend und am unteren Teil des Unterschenkels auftritt, was sich daraus erklärt, dass hier die ungünstigsten Verhältnisse in Bezug auf Cirkulationsausgleich vorhanden sind. Diese Oedeme verschwinden in den meisten Fällen nach Suspension oder Hochlagerung, in manchen Fällen stellen sie sich aber nach Aufgeben derselben sofort wieder ein und die Patienten bekommen oft noch jahrelang nach der Operation bei längerem Stehen oder Gehen Oedeme und leichte Verfärbung an den betreffenden Unterschenkeln.

Eine weitere Folgeerscheinung, die öfters beobachtet worden ist, besteht neben Sensibilitätsstörungen in ziehenden Schmerzen in der Wadengegend. In einem Falle (Schober 35), wo eine mikroskopische Untersuchung der betreffenden Wadenmuskulatur vorgenommen wurde, zeigten sich stellenweise kernlose Muskelfasern durch Leukocyten auseinandergedrängt, an anderen Stellen Vermehrung der Muskelkerne, also Degenerations- und Regenerationsvorgänge. (Weitere histologische Untersuchungen liegen bisher noch nicht vor.) In den leichteren Fällen verschwinden all die erwähnten Symptome verhältnismässig rasch, in den Fällen schwerster Cirkulationsstörung, wie sie besonders nach Unterbindung von Arterie und Vene auftreten, steigern sie sich dagegen, die Extremität bleibt kühl und dunkel verfärbt, bei ausgebreiteten Sensibilitätsstörungen und anhaltenden Schmerzen in der Muskulatur nimmt die ödematöse Durchtränkung des Unterschenkels zu, breitet sich auf den Oberschenkel aus und es entwickelt sich so eine ausgedehnte Gangrän, welche die Absetzung des Gliedes erforderlich macht.

Wie können wir es uns nun erklären, dass die Unterbindung der V. femoralis in dem einen Fall gar keine Cirkulationsstörung erkennen lässt, während sie in anderen Fällen zu mehr oder weniger heftigen Stauungserscheinungen führt und sogar Gangrän zur Folge haben kann! Wir können der Lösung dieser Frage näher kommen, wenn wir uns die Ergebnisse der anatomischen Untersuchungen und Experimente vor Augen halten. Wir haben gesehen, dass die für den Rücklauf des Blutes in Betracht kommenden

Nebenwege durch mehr oder weniger gut ausgebildete Klappenventile abgeschlossen sind und erst nach Ueberwindung derselben als Collateralbahnen brauchbar werden, auch dann genügen sie wegen ihres geringen Querschnittes noch nicht und erst, wenn sie sich genügend erweitert haben, kann die Cirkulation wieder normalerweise von statten gehen. Die Ueberwindbarkeit der Klappen ist abhängig einerseits von den funktionellen Eigenschaften derselben, andererseits von dem zur Ueberwindung derselben zur Verfügung stehenden Druck. Die Zahl und die Funktionsfähigkeit der Klappen unterliegt grossen individuellen Schwankungen, und zwar liegt eine bestehende Insufficienz entweder an einer mangelhaften Ausbildung oder sie ist erworben. So tritt eine solche Insufficienz ganz allmählich und ohne Störungen ein, wenn aus irgend einem Grunde das Lumen der V. femoralis langsam und kontinuierlich verengt wird, wie dies z. B. bei einem auf das Gefäss drückenden, langsam wachsenden Tumor in der Inguinalgegend der Fall ist. In einem solchen Falle werden in demselben Masse, wie der Abfluss durch den Hauptstamm erschwert wird, die vorhandenen Nebenbahnen eröffnet und allmählich zur Uebernahme des gesamten Abflusses vorbereitet. Das sind die Fälle, bei denen bei Injektionsversuchen schon beim geringsten Druck die Injektionsflüssigkeit in den Beckenvenen erscheint und dementsprechend werden sich bei der Ligatur am Lebenden nicht die geringsten Zeichen einer Cirkulationsstörung bemerkbar machen. In diesen Fällen bestehen eben bereits thatsächlich ausgebildete Collateralen. Sind die Klappen aber vorhanden und sufficient, so wird die Cirkulation zunächst ein Hindernis erfahren, erst durch anhaltenden Druck auf die Klappen werden diese überwunden und die Cirkulation frei. Da die Funktionsfähigkeit der Klappen grossen Schwankungen unterliegt, so ist demgemäss auch die Zeit und die Kraft, die zur Ueberwindung derselben notwendig ist, eine verschiedene. Wir sehen an den oben wiedergegebenen Tabellen, z. B. an der von Cholzow für seine Versuche aufgestellten, welch grossen Schwankungsbreiten der aufzuwendende Druck unterliegen kann. Ob in einem bestimmten Falle die Klappen leicht überwindbar sein werden oder nicht, dafür haben wir im allgemeinen keine sicheren Anhaltspunkte. Das Geschlecht spielt dabei jedenfalls keine wesentliche Rolle, wenigstens zeigt sich bei den Experimenten und den klinischen Beobachtungen kein merklicher Unterschied. Inwieweit das Alter eine Rolle dabei spielt, lässt sich schwer beantworten. Nach den Injektionsversuchen

muss man annehmen, dass bei Greisen die Klappen leichter überwindbar sind, als bei jungen Leuten, es zeigt sich dies ganz deutlich bei den Experimenten von Koretzky und von Cholizow. Diesem Vorteil der leichteren Ueberwindbarkeit der Klappen bei älteren Leuten steht der Nachteil gegenüber, dass durch die im Alter auftretenden atheromatösen Veränderungen der Gefässwände, eine grössere Starrheit und Unnachgiebigkeit der Gefässe resultiert und daher die erforderliche Erweiterung der Gefässe schwerer eintritt. Mit einiger Sicherheit können wir eine Insufficienz der Klappen nur annehmen, wenn es sich um Tumoren handelt, die schon längere Zeit bestehend, auf die V. femoralis gedrückt und das Lumen derselben verengt haben, es haben sich hierbei dieselben Vorgänge in der Aenderung der Cirkulation vollzogen, wie sie bei der Unterbindung der V. femoralis auftreten, nur auf viel längere Zeit verteilt, allmählich und daher nicht mit solch heftigen Symptomen in die Erscheinung tretend, wie die nach Unterbindung der normalen Vene erfolgende plötzliche Aenderung der Cirkulation. In diesen Fällen sind also die Cirkulationsverhältnisse in der Extremität bereits so, wie sie sich sonst erst bilden müssen, die Unterbindung der Vene ist in diesen Fällen also kein erheblicher Eingriff in die Cirkulation mehr.

Der auf die Klappen wirkende Druck ist in vivo abhängig von dem arteriellen Blutdruck in der Extremität. Nach Unterbindung der V. femoralis steigt der venöse Blutdruck ständig an, so lange ein Abfluss nicht geschaffen ist, bis er die Höhe des arteriellen Blutdruckes erreicht, dann sinkt er in dem Masse wieder, wie der Abfluss ermöglicht ist. Je höher der arterielle Blutdruck in der Extremität ist, desto höher kann naturgemäss der venöse, auf die Widerstände einwirkende Druck ansteigen, um so schneller werden letztere überwunden werden und sich die Cirkulation wieder herstellen.

Der arterielle Blutdruck in der Extremität ist abhängig zunächst vom Blutdruck im Arteriensysteme überhaupt, also von der Kraft des Herzens, es werden also alle die Momente, welche die Herzkraft schwächen, hier ungünstig einwirken, z. B. Myodegeneratio, Kachexie, starke Blutverluste.

Herabgesetzt wird der in der Extremität herrschende Blutdruck durch Hindernisse in der Art. femoralis. Das stärkste Hindernis wäre natürlich eine Unterbindung der Art. femoralis, welche ein beträchtliches Sinken des Blutdrucks in der Extremität zur Folge haben muss. Aus diesem Grunde ist die Ansicht Langenbeck's, dass die Unter-

bindung der Art. femoralis nach Verschluss der Vene günstig auf die Cirkulation einwirke, nicht zutreffend und es beweist dies auch die Statistik, welche zeigt, dass der gleichzeitige Verschluss beider Gefässe unvergleichlich viel häufiger zu starken Cirkulationsstörungen und Gangrän führt, als die Unterbindung der Vene allein (s. o.).

In allen den Fällen, bei denen die Cirkulationshemmungen leicht zu überwinden sind — entsprechend den Fällen, wo experimentell der minimalste Druck für die Herstellung der Cirkulation genügte — wird selbst nach Unterbindung von Arterie und Vene keine dauernde Cirkulationsstörung eintreten, in den Fällen aber, die einen höheren Druck erfordern, wird derselbe, wie er nach Unterbindung der Arterie vorhanden ist, häufig zu gering sein, um die Cirkulation zu eröffnen, es tritt andauernde Stauung und Gangrän ein, während nach Unterbindung der Vene allein der in der Extremität herrschende Druck vielleicht genügt hätte, die Collateralen zu eröffnen. Von Einfluss auf den in der Extremität herrschenden Blutdruck ist schliesslich die Lagerung derselben; durch Hochlagerung oder vertikale Suspension sinkt der arterielle Blutdruck und umgekehrt; auf diesen Punkt werde ich bei der Behandlung noch eingehen.

Nach der Ueberwindung der Klappen zur Eröffnung der Nebenwege ist noch ein zweites Erfordernis zu erfüllen, es muss eine genügende Anzahl von wegsamen und erweiterungsfähigen Venen vorhanden sein, damit der Abfluss schliesslich vollständig ermöglicht werden kann. Für den ersten Punkt, die Anzahl von Nebenwegen, ist es von Einfluss, wie viel von den in die V. femoralis einmündenden Seitenästen bei der Operation erhalten bleiben konnten. Werden, wie dies bei der Exstirpation von Tumoren, die in grosser Ausdehnung mit der V. femoralis verwachsen sind, häufig notwendig ist, eine grössere Anzahl von Seitenvenen mit unterbunden, so berauben wir uns dadurch auch einer Anzahl von Nebenwegen, auf denen der Abfluss hätte erfolgen können. Dies ist ein Punkt, auf den eigentlich wenig Rücksicht genommen wurde, und z. B. Fränkel (10) betont ausdrücklich, dass man diesen Punkt völlig vernachlässigen könne, man könne bei Resektion der Vene, z. B. im Verlauf von Geschwulstoperationen, ein beliebig grosses Stück des Gefässes entfernen, und bemerkt, dass speciell eine Rücksichtnahme auf die Einmündungsstellen der grossen unterhalb des Ligamentum Poupartii dem Hauptstamme zufliessenden Seitenvenen nicht nötig sei.

Die in Frage kommenden Nebenwege müssen ferner durchgängig und bis zu einem gewissen Grade erweiterungsfähig sein.

Die Durchgängigkeit kann durch zwei Momente beeinträchtigt sein, durch Kompression von aussen und durch Verlegung des Lumens von innen. Die Kompression von aussen kann — abgesehen von zu fest angelegten Verbänden — wohl nur durch starke Blutinfiltration des umgebenden Bindegewebes stattfinden. Diese Blutinfiltration des Bindegewebes wird schon von Rose (3) als äusserst gefährlich angesehen, und E. v. Bergmann (2) schreibt der Blutinfiltration die Hauptrolle bei der Behinderung des Ausgleiches der Cirkulation zu, indem durch dieselbe eine so starke Kompression der Collateralen erfolge, dass die Ernährung der Gewebe darunter leide. Eine Verlegung des Lumens von innen kann erfolgt sein durch Intimawucherung und Thrombenbildung bei atheromatösen Processen und bestand dann schon vor der Operation, oder die Verlegung erfolgte erst im Anschluss an die Operation durch Thrombose infolge von Phlebitis, wenn die Asepsis nicht genügend gewahrt werden konnte. Eine andere Ursache der Thrombenbildung ist von v. Düring (9) angegeben worden. Derselbe wies nach, dass das in gerinnenden Extravasaten enthaltene Fibrinferment durch Diffusion in die Gefässe der betreffenden Gegend eindränge und wenn der Blutstrom gehemmt sei, eine ausgedehnte intravaskuläre Gewinnung veranlasse.

Bis zu einem gewissen Grade müssen die Nebenwege ausdehnungsfähig sein, zumal wenn nur wenige für die Abfuhr des Blutes in Betracht kommen, wie dies der Fall ist, wenn durch eins oder mehrere der oben erwähnten Momente ein Teil der vorhandenen Nebenwege ausgeschaltet worden ist. Diese Ausdehnungsfähigkeit setzt elastische, nachgiebige Gefässwände voraus, wir werden also auch hierbei den atheromatösen Process als ungünstig bezeichnen können, im übrigen ist natürlich ein genügender Blutdruck vorausgesetzt, es gilt hierfür dasselbe, was oben für die Ueberwindung der Klappen angegeben worden ist.

Wir sehen also, dass es eine ganze Reihe von Momenten giebt, welche einen grösseren oder geringeren Einfluss auf die Wiederherstellung der Cirkulation haben. Nun brauchen ja nicht alle die genannten Bedingungen vollständig erfüllt sein, da bis zu einem gewissen Grade Kompensation eintreten kann. So kann das Bestehen von vielen, gut ausgebildeten und schwer nachgebenden Klappeneinrichtungen durch einen guten Blutdruck in der Extremität ausgeglichen werden, und umgekehrt kann ein schlechter Blutdruck, wie er z. B. nach Unterbindung von Arterie und Vene vorhanden ist, durch leicht eintretende Eröffnung derselben, zumal wenn dieselben schon auf

eine veränderte Cirkulation eingerichtet waren — wie bei lange bestehenden Tumoren — kompensiert werden. In ähnlicher Weise kann der Wegfall einer grösseren Anzahl von Nebenwegen durch Unterbindung oder Thrombose wieder ausgeglichen werden durch ein um so schnelleres und leichteres Eintreten der übrigen noch vorhandenen. Es ist also nie ein Moment allein, welches zu den schweren und schwersten Cirkulationsstörungen Anlass giebt, sondern das Zusammentreffen mehrerer ungünstiger Momente, z. B. Entfernung eines grossen Stückes der Vene mit vielen Seitenästen, schlechter Blutdruck, Blutinfiltration des Bindegewebes, wie dies in dem oben wiedergegebenen Falle zutrifft.

Aus dem oben Ausgeführten können wir einige Konsequenzen für unser Verhalten bei der in Frage kommenden Operation ziehen. Da wir von vornherein nicht wissen können, ob in einem gegebenen Falle die anatomischen Verhältnisse für einen leichten Ausgleich der Cirkulation günstige sind oder nicht, müssen wir während der Operation alle Momente aufs sorgsamste vermeiden, welche die Cirkulation resp. den Ausgleich desselben ungünstig beeinflussen können. Es muss also zunächst die Asepsis peinlichst gewahrt werden, soweit es irgend möglich ist, was mitunter z. B. bei der Exstirpation ulcerierter Tumoren grosse Schwierigkeiten bereiten kann. Beim Operieren ist ferner die Bildung von Blutextravasaten und Infiltration zu verhindern durch eine minutiös ausgeführte Blutstillung. Bei der Exstirpation von Tumoren, die mit der Vene in grösserer Ausdehnung verwachsen sind, ist darauf zu achten, den Tumor, so weit es geht, von der Vene freizupräparieren, damit ein möglichst geringes Stück der Vene reseciert werden muss und damit möglichst viel Seitenäste erhalten werden. Zu vermeiden sind ferner grössere Blutverluste, welche schwächend wirken können. Vor allem haben wir noch einen Punkt zu berücksichtigen, das ist die Erhaltung der Arterie, welche wir unter allen Umständen anstreben müssen; eine Verletzung derselben, die schliesslich eine Ligatur notwendig macht, ist aufs äusserste zu vermeiden. Wenn die Vene nicht in grosser Ausdehnung mit dem Tumor verwachsen war, sodass eine Resektion desselben nicht nötig ist, sondern nur Einrisse oder Einschnitte in die Venenwand erfolgt sind, so müssen zunächst andere Mittel der Blutstillung versucht werden, bevor man die Unterbindung der Vene unternimmt, als solche stehen uns zur Verfügung: das seitliche Abklemmen mit Liegenlassen der Klemme, die seitliche Ligatur und die Venennaht. Auf die Ausführung und die

Zweckmässigkeit der einzelnen Methoden möchte ich noch mit einigen Worten eingehen.

Die seitliche Abklemmung wird in der Weise ausgeführt, dass man mit einer, resp. mehreren Klemmen die Wundränder möglichst knapp fasst, die Klemmen dann in den aseptischen Verband einwickelt und, wie Niebergall (28) vorschreibt, nach 24 Std. den Verband wieder öffnet und die Klemmen recht vorsichtig löst. Niebergall hält die Verklebung, wie sie nach 24 Std. eingetreten ist, für genügend resistent, erwähnt aber selber Fälle, in denen die Klemmen mehrere Tage bis zu 2 Wochen liegen blieben. Die Methode ist naturgemäss in ihrer Anwendbarkeit beschränkt auf sehr kleine Venenwunden, hat den Nachteil, dass die darüber gelegenen Weichteile durch die Naht nicht vollständig geschlossen werden können, dass ferner schon nach 24 Std. ein aseptischer Verbandwechsel folgen muss und schliesslich ist die Methode, wie Schede betont, recht unsicher in Bezug auf die Dauerhaftigkeit des Verschlusses. Schede (33) glaubt, dass man bei der nach 24 Std. erfolgten Verklebung nicht unter allen Umständen gegen eine Nachblutung gesichert sei, wenn ein plötzlich vermehrter Andrang der Blutwelle, wie bei Erbrechen, Hustenstössen etc. eintrete; aus diesem Grunde ist die Methode neuerdings auch seltener angewandt worden, während sie früher häufig mit gutem Erfolg gebraucht wurde, sodass Niebergall, Küster (34) u. a. deren Anwendung sehr empfahlen.

Die seitliche Ligatur ist ebenfalls nur für kleinere, höchstens 3 mm im Durchmesser haltende Venenwunden anwendbar. Blasius (4) kam an der Hand der Kasuistik und durch Tierexperimente zu einem sehr ungünstigen Urteil über diese Methode. Nach Blasius findet nie eine Erhaltung des Lumens statt, sondern es träte stets Thrombosierung ein, in ihrer Wirkung auf die Cirkulation in der Extremität wäre sie also gleichbedeutend mit der vollständigen Ligatur. Erst Braun kam, durch neue Fälle und Experimente gestützt, zu einer gegenteiligen Anschauung. Er fand bei seitlichen Ligaturen, die er an der Jugularis von Hunden und Kaninchen vornahm, nie Nachblutung und nie Thrombose. Als Material zur seitlichen Ligatur empfiehlt Braun den Seidenfaden mehr als das Catgut, da bei Leichenversuchen die seitliche Seidenligatur einem konstanten Druck länger stand hielt als die Catgutligatur. Angewandt kann die seitliche Ligatur nur bei Längswunden werden, und nur, wenn die Venenwand gesund ist. Langenbeck und

Volkmann hatten 1875 mit dieser Methode einen grossen Misserfolg, indem eine heftige Nachblutung folgte, welche in dem Volkmann'schen Falle von Exitus gefolgt war.

Im Hinblick auf diese beiden Fälle verwarf Schede (33) die seitliche Ligatur als unsicher und empfahl dringend die Venennaht, welche er selbst in vielen Fällen mit dem besten Erfolge angewandt hatte. In der Litteratur sind 14 Fälle von Naht der V. femoralis verzeichnet, von denen 12 bei operativen Eingriffen gesetzte Verletzungen betreffen, einmal handelte es sich um ein Aneurysma arterio-venosum vasorum femoralium, welches durch einen Messerstich entstanden war und 11 Tage nach der Verletzung operiert wurde, einmal handelte es sich um eine frische Stichverletzung der Vena femoralis, in allen diesen Fällen trat glatte Heilung ohne jede Cirkulationsstörung ein. Die Venennaht lässt sich für alle Arten von Wunden anwenden, gleichgültig ob die Wunde parallel zur Längsachse der Vene verläuft oder schräg zu derselben, auch kommt es auf die Länge der Wunde nicht an.

Was das Material betrifft, so empfiehlt Schede Hagedorn'sche Nadeln, Schultes (36) Nadeln, die an der Spitze rund sind. Von Nahtmaterial wird teils Seide (Horoch) (14) teils Catgut (Schede) empfohlen, doch sind die Resultate in den veröffentlichten Fällen gleich gute gewesen. Ueber die verschiedenen Arten der Naht hat Mayr (16) experimentelle Untersuchungen gemacht. Er prüfte Knopfnaht, Kürschnernaht, fortlaufende Naht und Zapfennaht mit kleinen Stäbchen. Als am wenigsten widerstandsfähig erwies sich die Knopfnaht, am meisten die fortlaufende und die Zapfennaht. Da letztere zu umständlich ist und ausserdem das Einheilen von Fremdkörpern notwendig macht, ist die fortlaufende Naht am meisten zu empfehlen, die sich auch leicht und schnell applicieren lässt. Wichtig ist, dass ausserdem die Gefässscheide und das umliegende Gewebe mit vernäht wird. Welche Schichten der Venenwand bei der Naht adaptiert werden, darauf kommt es nach Schede gar nicht an, es sei ganz gleichgültig, ob Intima an Intima etc. zu liegen komme oder nicht, der Erfolg sei stets ein guter, wenn die Wunde aseptisch bliebe, nötig sei allerdings, dass die Wunde in der Nähe der Wundränder nicht erkrankt sei.

Nach diesen günstigen Erfolgen scheint es empfehlenswert, die vollständige Ligatur zu vermeiden, wenn die Venennaht anwendbar ist.

Wie können wir nach vorgenommener Ligatur der V. femoralis günstig auf die Wiederherstellung der Cirkulation einwirken? Wir

kennen nur ein Mittel, welches einen direkten Einfluss auf die Cirkulation in der Extremität hat, das ist die vertikale Suspension, resp. die Hochlagerung derselben. Trzebicky und Karpinski (s. o.) haben bei ihren Experimenten auch den Einfluss der vertikalen Suspension auf die Cirkulationsvorgänge nach Unterbindung der Vena femoralis geprüft. Es zeigte sich dabei, dass durch die vertikale Suspension eine deutliche Erleichterung des Abflusses, aber auch eine sichtliche Verminderung des Zuflusses hervorgerufen wurde. Auf Grund dieser Thatsache können wir die vertikale Suspension nicht in allen Fällen mit Vorteil anwenden, sondern wir können mitunter durch dieselbe mehr schaden als nützen. Vorausgesetzt, dass die Blutzufuhr zu der betreffenden Extremität eine gute ist, also bei erhaltenem arteriellem Kreislaufe und bei guter Herzaktion, wird der Nachteil der verminderten Blutzufuhr durch den Vorteil des erleichterten Abflusses bei weitem aufgewogen werden. In allen den Fällen aber, in denen bereits eine Störung der arteriellen Zufuhr vorliegt, wird eine noch weitere Verminderung desselben unheilvoll sein. Das trifft in erster Reihe zu bei gleichzeitiger Unterbindung von Arterie und Vene, die Hochlagerung würde hier die an sich schon geringe Blutzufuhr noch mehr herabsetzen und die Ausbildung von Gangrän nur begünstigen. Aus diesem Grunde rät Zeidler (41) von der vertikalen Suspension nach Unterbindung beider Schenkelgefässe dringend ab. Auch wenn infolge von sehr geschwächter Herzaktion der Blutdruck im allgemeinen und daher auch in der Extremität ein herabgesetzter ist, dürfen wir denselben nicht durch die vertikale Suspension noch mehr verringern.

Ein anderes Mittel, um auf die Cirkulation in der Extremität einwirken zu können, haben wir nicht, nur indirekt können wir durch Anregung der geschwächten Herzkraft den Blutdruck im allgemeinen und somit in der Extremität heben.

Nach dem Ausgeführten möchte ich mir erlauben, folgende Thesen aufzustellen.

1) Die Unterbindung der V. femoralis unterhalb des Ligamentum Poupartii bedeutet keinen gleichgültigen Eingriff für die Cirkulation der betreffenden Extremität. Sie ist häufig von schweren Cirkulationsstörungen gefolgt, die sich bei einer Kombination ungünstiger Verhältnisse, welche sich meist von vornherein nicht absehen lassen, bis zur Gangrän der betreffenden Extremität steigern können.

2) Bei Verletzungen der V. femoralis sind zunächst Mittel der Blutstillung zu versuchen, bei denen das Lumen erhalten bleibt, als solches ist am zweckmässigsten die Venennaht.

3) Bei Resektion von Tumoren die mit der V. femoralis verwachsen sind, ist so wenig wie möglich von der Vene zu entfernen, und möglichst viel von Seitenästen zu erhalten.

4) Unter allen Umständen muss man die Art. femoralis zu erhalten suchen.

5) Durch sorgfältige Blutstillung ist eine stärkere Blutinfiltration des Bindegewebes möglichst zu vermeiden.

6) In den Fällen, wo die Art. erhalten und der Blutdruck ein guter ist, soll die Extremität nach der Operation suspendiert oder eleviert werden; kontraindiciert ist dies bei gleichzeitiger Unterbindung der Art. femoralis und bei schlechtem allgemeinen Blutdruck.

Litteratur.

1) Bardeleben, Lehrbuch der Chirurgie und Operationslehre. 1864. Bd. II. — 2) E. v. Bergmann, Die isolierte Unterbindung der Vena femoralis. Festschrift zum 300jährigen Bestehen der Julius-Maximilians-Universität. Würzburg 1882. — 3) Billroth, Chirurgische Klinik. Wien 1869/70. — 4) Blasius, Ueber die seitliche Unterbindung der Venen. Inaug.-Dissert. Halle 1871. — 5) Braun, Die Unterbindung der Schenkelvene am Poupart'schen Band. Arch. f. klin. Chir. XXVIII. — 6) Ders., Ueber den seitlichen Verschluss von Venenwunden. Arch. f. klin. Chir. XXVIII. — 7) Braune, Die Oberschenkelvene. Leipzig 1871. — 8) Cholizow, Ueber die Blutstillung bei Verwundung grosser Venen und über die Unterbindung der Vena femoralis communis im besonderen. Centralbl. f. Chir. XXII. — 9) v. Düring, Die Fermentintoxikation und ihre Beziehung zur Thrombose und Embolie. Deutsche Zeitschr. f. Chir. XXII. — 10) Fränkel, Ueber die Verletzung der Vena femoralis communis am Poupart'schen Band und deren Behandlung. Diese Beiträge. XXX. — 11) Gensoul, Note sur les blessés reçus à l'hôtel Dieu de Lyon etc. Gazette médicale de Paris. 1883. T. I. — 12) Golz, Die isolierte Unterbindung der Vena femoralis communis. Inaug.-Dissert. Breslau 1889. — 13) Handbuch der praktischen Chirurgie. (1. Aufl.) — 14) Horoch, Die Gefässnaht. Allgem. Wiener med. Zeitschr. XXXIII. — 15) Jordan, Behandlungsmethoden bei Verletzungen der Schenkelvene am Poupart'schen Bande. Diese Beiträge. XIV. — 16) Kay, Ueber die Venennaht. Inaug.-Diss. Kiel 1894. — 17) Koretzky, Klinische und experimentelle Beiträge zur Frage der Ligatur der Schenkelvene unterhalb des Ligamentum Poupartii. Arch. f. klin. Chir. XXXVI. — 18) Langenbeck, Beiträge zur chirurgischen Pathologie der Venen. Arch. f. klin. Chir. I. — 19) Langer, Anatomie der äusseren Formen des Menschen. Wien 1884. — 20) Ders., Ueber die Duplicität der Schenkelvene. Wien. med. Wochenschr. 1867. Nr. 22. — 21) Linhart, Compendium der chirurgischen Operationslehre. 1874. — 22) Lossen,

Die Verletzungen der unteren Extremität. Deutsche Chir. 65. — 23) Luschka, Anatomie der Glieder des Menschen. Tübingen 1865. — 24) Maas, Die Cirkulation der unteren Extremität. Deutsche Zeitschr. f. Chir. XVII. — 25) A. Mayr, Ueber die Venennaht. Inaug.-Diss. Erlangen 1890. — 26) Müller, Chr. Fr., Beiträge zur chirurgischen Pathologie der Vena femoralis. Inaug.-Dissert. Leipzig 1864. — 27) Müller, P., Venöse Cirkulation der unteren Extremität. Arch. f. Anat. u. Physiol. Anatom. Abteilg. 1897. Supplem. — 28) Niebergall, Die Verletzung der Vena femoralis communis am Poupart'schen Bande, ihre Folgen und ihre Behandlung. Deutsche Zeitschr. f. Chir. XXXVII. — 29) Rabe, Zur Unterbindung der grossen Gefässstämme in der Kontinuität etc. Deutsche Zeitschr. f. Chir. V. — 30) Richet, Traité pratique d'anatomie médico-chirurgicale. Cit. nach: Aron Etudes sur le traitement des plaies veineuses. Thèse de Strasbourg. 1868. — 31) Rose, Ueber Stichwunden der Schenkelgefässe und ihre sicherste Behandlung. Volkmann's Vorträge. Nr. 92. 1875. — 32) Roux, Nouveaux éléments de médécine opératoire. Paris 1813. T. I. — 33) Schede, Einige Bemerkungen zur Naht der Venenwunden. Arch. f. klin. Chir. 43. — 34) Schmidt, Ueber den seitlichen Verschluss der Venenwunden durch Abklemmung und Liegenlassen der Klemmen. Berl. klin. Wochenschr. 1897. — 35) Schober, Die Unterbindung der Vena femoralis. Inaug.-Diss. Würzburg 1885. — 36) Schultes, Die Blutstillung bei seitlichen Verletzungen grosser Venenstämme mit besonderer Berücksichtigung der Venennaht. Inaug.-Diss. Bonn 1897. — 37) Steiner, Die Folgen des Verschlusses der Schenkelgefässe. Inaug.-Diss. Erlangen 1896. — 38) Stromeyer, Handbuch der Chirurgie. I. u. II. — 39) Trzbicky und Karpinski, Ueber die Zulässigkeit der Unterbindung der Schenkelvene. Arch. f. klin. Chir. 45. — 40) Weigang, Ueber die Bedeutung der Unterbindung der grossen Schenkelgefässe. Inaug.-Dissert. Breslau 1899. — 41) Zeidler, Die Unterbindung der Arteria und Vena femoralis. Berliner klin. Wochenschr. 1890. — 42) Ziegler, Ueber die Stichverletzungen der grossen Gefässe der Extremitäten. Münchn. med. Wochenschr. 1897.

AUS DER

BRESLAUER CHIRURGISCHEN KLINIK

DES PROF. DR. v. MIKULICZ.

XI.

Zur Frage ausgedehnter Dünndarmresektion.

Von

Dr. **J. Nagano,**

Japan.

Als Koeberle[1]) im Jahre 1881 die erste grössere Dünndarmresektion beim Menschen ausführte und dieser klassische Fall in der Litteratur nicht vereinzelt blieb, — konnte doch 1894 Trzebicky auf 9 weitere Fälle dieser Art hinweisen — kam gar bald die Frage in Fluss, wieviel vom Dünndarm der Chirurg resecieren dürfe, ohne das Leben des Patienten zu gefährden.

Senn war der erste, welcher zur Entscheidung dieser principiell wichtigen Frage das Tierexperiment heranzog. Er resecierte Hunden und Katzen in sieben Fällen verschieden lange Dünndarmabschnitte und kam auf Grund dieser Versuche zu dem Resultat, dass man ein Drittel des Dünndarmes ohne Gefahr für das Leben des Tieres entfernen könne. Diese Versuche wurden von Trzebicky[2]) an 28 Hunden wiederholt. Die Resektion des halben Dünndarms wurde noch gut vertragen, während die Resektion von zwei Dritteln und darüber „in den Verdauungschemismus und -mechanismus eine derartige Bresche brach, dass

1) Referat Centralbl. f. Chir. 1881.

2) Ueber die Grenzen der Zulässigkeit der Dünndarmresektion. Langenbeck's Arch. f. Chir., Bd. 48, S. 54.

eine Erhaltung des Lebens unmöglich war." Auf Grund seiner Tierexperimente und der aus den klinischen Fällen geschöpften Erfahrung, sprach Trzebicky sich dahin aus, dass die Resektion der Hälfte des Dünndarms beim Menschen unter Umständen ein durchaus berechtigter und zulässiger Eingriff sei.

Bald nach Trzebicky (1896) publicierten Budberg-Boeninghausen und Koch[1]) weitere Fälle grösserer Dünndarmresektionen, hielten aber die weitere definitive Prognose derartiger hochgradiger Darmkürzungen für noch zweifelhaft. Wie weit der verkürzte Darm die Funktion als Ernährungsorgan erfüllen könne, sei nur durch genau physiologische Stoffwechseluntersuchungen zu entscheiden, welche zu verschiedenen Zeiten nach der Operation vorzunehmen sind.

Monari[2]) konnte $^7/_8$ des Dünndarms resecieren, ohne das Leben des Tieres unmittelbar zu gefährden, während er freilich eine dauernde Ernährungsstörung bei derartig ausgedehnten Resektionen nicht vermeiden konnte. Monari hat auch einige Stoffwechseluntersuchungen, wie sie Budberg und Koch forderten, seinen Operationen folgen lassen, allerdings in sehr extremen Fällen von Darmkürzung — es waren in einem Falle nur 25 cm Dünndarm nebst dem Duodenum übrig geblieben — und hat gefunden, dass die einzig wahrnehmbare Veränderung die mangelhafte Resorption der Fette war. Bezüglich der Dünndarmresektion beim Menschen schliesst er sich Trzebicky an und hält die Hälfte des Dünndarms für entbehrlich. Er stützt sich dabei in Sonderheit auf zwei Fälle, einen von Ruggi, wo 330 cm, und einen von Braun[3]), wo 310 cm reseciert wurden. In diesem Falle von Ruggi und einem bald darauf von Fantino[4]) publicierten hat Riva-Rocci Stoffwechseluntersuchungen angestellt und gefunden, dass nach verhältnismässig kurzer Zeit die Norm wieder erreicht ist.

1899 gab Dreesmann[5]) eine Zusammenstellung von 26 Fällen

1) Budberg-Boeninghausen und Koch, Darmchirurgie bei ungewöhnlichen Lagen und Gestaltungen des Darms. Deutsche Zeitschr. für Chir. 42. und 43. Band.

2) Monari (Bologna), Experimentelle Untersuchungen über die Abtragung des Magens und des Dünndarms beim Hunde. Diese Beiträge, Bd. 16.

3) Diesen Fall Braun habe ich in der Litteratur vergeblich gesucht. Auch Trzebicky, der übrigens Bruns schreibt, hat eine Dünndarm-Resektion von 310 cm von diesem Autor nicht finden können.

4) Gazetta medica de Torino. Nr. 10. 1896.

5) Dreesmann, Ueber grössere Darmresektionen. Berl. klin. Wochenschrift. 1899. Heft 16.

grösserer Dünndarmresektionen. Sein Urteil über die Prognose solcher Darmkürzungen ist sehr vorsichtig und zurückhaltend. Kukula[1]) fügte diesen 26 Fällen noch 4 weitere hinzu und kam auf Grund des Vergleiches der klinischen Fälle mit den Ergebnissen der bereits vorliegenden Experimente zu dem Schluss, dass Resektionen von mehr als der Hälfte des Dünndarms das Leben des Patienten in keiner Weise gefährden. Dieser Ansicht widersprach Albu[2]), der die Statistik der grösseren Dünndarmresektionen um 3 Fälle vermehrte und die Zulässigkeit derartiger Darmverkürzungen durch Stoffwechseluntersuchungen einer Kontrolle unterwarf. Er hält nach seinen Befunden die Entfernung von mehr als einem Drittel des Dünndarms ohne eine Gefährdung der Ernährungsfunktionen für unmöglich.

Alle bisher genannten Autoren suchten lediglich die Frage nach der maximalen Länge des zu resecierenden Stückes zu beantworten. Merkwürdigerweise ist eine andere Frage, welche wohl kaum geringere Wichtigkeit besitzt, ob es nämlich gleichgiltig sei, an welchem Teile des Dünndarms die Resektion vorgenommen werde, ob der eine oder andere Teil leichter zu entbehren ist, bisher noch nie Gegenstand eingehender Untersuchungen geworden, obwohl sie von einigen Autoren berührt wird. Trzebicky hat bei seinen Versuchen den Eindruck gewonnen, dass die Folgen einer Resektion im Jejunum schwerer ins Gewicht fallen, als eine Entfernung der gegen die Valvula hin gelegenen Abschnitte. Derselben Ansicht ist Albu; ohne näher auf diese Frage einzugehen, schliesst er sich im Grossen und Ganzen der Meinung Trzebicky's an. Während andere Autoren diese Frage übergehen, widerspricht Kukula der Ansicht Trzebicky's. Zur Entscheidung der Frage hält er die von dem genannten Autor angestellten Versuche nicht für ausreichend und äussert sich wie folgt: „Nach dem heutigen Stande der Physiologie scheint sowohl das Jejunum als auch das Ileum mit demselben Resorptionsvermögen ausgestattet zu sein. Es würde demnach die Lokalisation der Darmkürzung keinen Einfluss auf das nach der Operation sich entwickelnde Verdauungsvermögen und die Resorption haben." Dass dieser Satz Kukula's jedoch den physiologischen Thatsachen nicht entspricht, sondern dass vielmehr be-

1) Kukula, Ueber ausgedehnte Dünndarmresektionen. Langenbeck's Arch., Bd. 60.

2) Albu, Ueber die Grenzen der Zulässigkeit ausgedehnter Darmresektionen. Berl. klin. Wochenschr., 1901, Heft 50.

züglich der Resorption und Verdauungsfunktion des Dünndarms in seinem oberen und unteren Teile wesentliche Unterschiede bestehen, habe ich durch eine Reihe von Versuchen, die ich über diesen Gegenstand seit ca. $1^1/_2$ Jahr im chemischen Laboratorium des physiologischen Institutes zu Breslau angestellt habe, zu zeigen Gelegenheit gehabt. Bevor ich die Resultate dieser Versuche schildere, möchte ich eine kurze Zusammenfassung der anatomischen Verhältnisse des Dünndarms vorausschicken, die schon auf einen funktionellen Unterschied von Jejunum und Ileum hinweisen.

Wie Henle schon im Jahre 1873 in seinem Handbuch sich ausdrückt, ist der Dünndarm „ein langes cylindrisches, sehr allmählich verjüngtes oder sehr langgestrecktes, trichterförmiges Rohr". Sein Umfang nimmt nach dem Dickdarm zu beständig ab und zwar nach Luschka von 12,8 cm bis 9,5 cm (Joessel-Waldeyer, Topogr. chirurg. Anatomie, S. 224). Sein Lumen hat im obersten Teil einen mittleren Durchmesser von 25—30 mm, im untersten Teil von 20—25 mm (Merkel, Handbuch der topogr. Anatomie, S. 569).

Was die Beschaffenheit der Schleimhaut anbetrifft, so äussert sich Merkel wie folgt: „Alles deutet darauf hin, dass im oberen Teil des Dünndarms, dem Jejunum, eine intensivere Verdauungsthätigkeit stattfindet als im unteren, dem Ileum. Dort ist die ganze Schleimhaut dicker, die Zotten sind bedeutend höher, und was besonders ins Gewicht fällt, die Oberfläche im Ganzen ist durch eine Menge von Falten (plicae circulares) ganz erheblich vergrössert. Die Falten werden immer weniger und niedriger, bis dann im Ileum eine völlig glatte Schleimhautoberfläche vorhanden ist. Die Zotten werden niedriger und die ganze Schleimhaut dünner" (Merkel, Handbuch, S. 570). Diese Vergrösserung der Oberfläche des Dünndarms durch Faltung ist in der oberen und unteren Hälfte so verschieden, dass „durch Entfernung der Schleimhaut (hier soviel wie Auseinanderziehen) die Länge der oberen Hälfte um das Doppelte, die der unteren Hälfte um ein Sechstel vergrössert wird (Henle, Handbuch, S. 178).

Die bisher erwähnten Unterschiede bezogen sich auf das Kaliber und die Oberflächenvergrösserung, aber auch diejenigen Organe, die mit der Resorption und Verdauung in unmittelbarem Zusammenhang stehen, zeigen im oberen und unteren Teil bedeutsame Verschiedenheiten. So nimmt die Häufigkeit der Zotten von der Mitte des Duodenums gegen das untere Ende des Dünndarms sehr allmählich ab; auf etwa 1 qcm kommen im Mittel etwa zwölf. Die Ziffern aus der oberen Hälfte des Dünndarms verhalten sich zu denen aus dem unteren Ende ungefähr wie 7 : 5 (Henle, Handbuch, S. 178).

Der Unterschied in der Quantität der Schleimhaut tritt sehr deutlich

hervor, wenn man die Gewichtsmengen der Schleimhaut vergleicht, die man durch Abschaben von gleich langen Darmschlingen des Jejunum und Ileum erhält. Im Mittel aus 12 meiner Versuche bei Hunden lieferte eine etwa 30 cm lange Schlinge aus dem Jejunum 22,0 gr, aus dem Ileum 11,1 gr; die Werte lagen im Jejunum zwischen 13,5 und 31,5 g, im Ileum zwischen 8,0 und 15,5 gr.

Dass diesen anatomischen Unterschieden auch Unterschiede in der Funktion entsprechen, lehrten mich meine Versuche. Dieselben zeigten, dass in gleich langen Schlingen des Jejunum Lösungen von Rohrzucker, Maltose und Milchzucker besser resorbiert werden als im Ileum. Dieser Unterschied beruht in erster Linie auf der verschiedenen Masse der Schleimhaut. Es existieren aber auch funktionelle Unterschiede derselben. Berechnet man nämlich die resorbierten Mengen auf die Gewichtseinheit der Schleimhaut, so findet man, dass der Zucker auch in diesem Falle vom Jejunum besser resorbiert wird als im Ileum. Die Wasserresorption ist aber im Jejunum eine schlechtere als im Ileum; wenn also die absoluten Mengen des resorbierten Wassers im Jejunum grösser sind, so ist dies nur die Folge der stärkeren Entwicklung der Schleimhaut. Auch die Menge der Fermente, durch welche Rohrzucker und Maltose bei ihrer Resorption gespalten werden, ist im Jejunum eine grössere als im Ileum [1]). Die am Hunde gemachten Erfahrungen dürfen im Grossen und Ganzen auch auf den Menschen übertragen werden, denn wie ich gelegentlich der Beobachtung einer Thiry'schen Fistel beim Menschen zeigte [2]), hat erstens das Dünndarmsekret des Hundes die gleichen Eigenschaften wie das des Menschen und ist zweitens das Verhalten der Resorption ein völlig entsprechendes.

Bei Beurteilung der Folgen einer Dünndarmresektion ist also zu berücksichtigen, dass man bei Resektion im Jejunum mit Schlingen von gleicher Länge die resorbierende Oberfläche mehr verkleinert als bei Resektion im Ileum; dass man eine grössere Gewichtsmenge funktionell wichtiger Schleimhaut entfernt und dass ferner die Funktion einer gleichen Menge von Schleimhaut im oberen Teil des Dünndarms energischer ist als im unteren.

1) Genaueres siehe Nagano, Zur Kenntnis der Resorption einfacher, im besonderen stereoisomerer Zucker im Dünndarm. Pflüger's Arch., 90. 1902, und Röhmann und Nagano, Ueber die Resorption und die fermentative Spaltung der Disaccharide im Dünndarm. Pflüger's Arch., Bd. —, 1902.

2) Nagano, Beobachtungen an einer Thiry'schen Fistel beim Menschen. Mitteilungen aus den Grenzgebieten der Medicin und Chirurgie. IX. Band. S. 393. 1902.

Durch die Erwägung dieser anatomischen und besonders der physiologischen Verschiedenheiten von Jejunum und Ileum sah ich mich veranlasst, die Versuche von Trzebicky unter meinen Gesichtspunkten zu wiederholen.

Ich habe zu diesem Zwecke 9 Hunde von möglichst gleicher Grösse und Körperbeschaffenheit ausgewählt und habe bei den einzelnen Tieren mehr als 1/3, 1/2, 2/3, in einem Falle sogar 8/9 des Dünndarms reseciert. Die Operation nahm ich in folgender Weise vor: Bauchschnitt, einfache Resektion und primäre Darmnaht des zu- und abführenden Schenkels nach der Methode von Albert, darauf Naht der Bauchdecken. Die Hunde wurden einige Tage vor der Operation in gleicher Weise gefüttert, um möglichst gleichen Ernährungszustand bei der Operation zu bieten. In der Fütterung der Hunde nach der Operation bin ich von Trzebicky etwas abgewichen. Am ersten Tage nach der Operation reichte ich mittags Milch und dünne Suppe, vom zweiten Tage an 200—500 gr Fleisch allmählich steigend, 20—30 gr Butter, 150—200 gr Brot und 20 gr Stärke. Opium gab ich, abweichend von Trzebicky, meinen Versuchstieren überhaupt nicht. Sofort nach der Operation, die ich im Tierversuchszimmer der chirurgischen Klinik ausführte, liess ich das operierte Tier in den Hundestall des physiologischen Institutes hinübertragen, wo die Tiere sich im Freien bewegen können und unter dem günstigen Einfluss von Licht und Luft in verhältnismässig kurzer Zeit sich erholen. Ich will nun die einzelnen Versuche in ihrem Verlauf kurz schildern.

Hund 1. Ein ziemlich altes Tier von 12000 gr Gewicht. Gesamte Länge des Dünndarms (mit Ausnahme des Duodenums) 260 cm. Am 1. III. 1902 wurden 130 cm des gesamten Dünndarms, etwa 5 cm oberhalb der Valvula Bauhini angefangen, reseciert. Am ersten Tage nach der Operation bekam das Tier nur Milch, vom zweiten Tage ab Fleisch. Es trat nun eine allmähliche Abnahme des Körpergewichtes ein, welche am 7. Tage nach der Operation ihren höchsten Grad erreichte und 15% des Körpergewichtes ausmachte. Der Stuhl war anfangs diarrhoisch, verdichtete sich aber mit der Zeit und war am 14. Tage schon ganz normal. Das Tier erholte sich allmählich und erreichte nach 25 Tagen das ursprüngliche Gewicht wieder. Von dieser Zeit an wurde der Hund mit gewöhnlichem Futter ernährt; durch diesen Futterwechsel trat sofort wieder eine beträchtliche Gewichtsabnahme ein, die jedoch nach 40 Tagen wieder ausgeglichen war. Der Hund hat sehr häufig Diarrhoe gehabt.

Hund 2. Ein junges Tier von 8400 gr Körpergewicht. Länge des Dünndarms 270 cm. Am 2. III. wurden 175 cm des unteren Dünndarms reseciert. Der Kot war anfangs sehr dünn, erreichte aber nach 2 Wochen seine normale Beschaffenheit. Die grösste Gewichtsabnahme wurde am 14. Tage nach der Operation beobachtet, dieselbe betrug 14,2%. Das Tier erholte sich sehr langsam und erreichte erst nach 64 Tagen an-

nähernd sein früheres Körpergewicht (3. V. 8350 gr). Dann wurde eine Zeit lang gewöhnliches Futter gereicht und auch dieses Tier zeigte, wie Hund 1, eine erhebliche Gewichtsabnahme; es wog am 23. V. 6700 gr. Durch nochmalige Fleischfütterung erholte es sich allmählich, konnte aber nicht mehr auf sein früheres Gewicht zurückgebracht werden. Es wog am 9. VI. 7750 gr; am 10. VI. wurde es getötet. Die Sektion ergab eine mächtige Hypertrophie und Hyperplasie des zurückgebliebenen Darmes.

Hund 3. Ein junges Tier von 8750 gr Gewicht. Länge des Dünndarmes 280 cm. Am 3. III. wurde die obere Hälfte desselben reseciert. Infolge von Peritonitis trat am dritten Morgen nach der Operation der Tod ein.

Hund 4. Ein junger Hund von 9800 gr Gewicht. Dünndarmlänge 265 cm. Am 19. III. wurden 100 cm des oberen Dünndarms reseciert. Die Fütterung geschah in derselben Weise wie bei den vorher operierten Tieren. Der Kot war anfangs sehr dünn, erlangte aber nach 8 Tagen normale Beschaffenheit. Die grösste Gewichtsabnahme wurde konstatiert am 5. Tage nach der Operation und betrug 3,6 %. Am 8. Tage hatte das Tier das ursprüngliche Gewicht erreicht und nach 4 Wochen sogar überschritten. Am 22. V. wurde es getötet. Die Sektion ergab, dass die Darmmessung richtig war, eine besondere Hyperplasie des zurückgebliebenen Darmes war nicht augenfällig.

Hund 5. Eine junge Hündin von 8800 gr Gewicht. Dünndarmlänge 260 cm. Am 20. III. wurden vom unteren Dünndarmabschnitt 100 cm reseciert. Der Stuhl war am 7. Tage normal. Die grösste Gewichtsabnahme wurde am 5. Tage konstatiert. Sie betrug 3 %. Am 7. Tage hatte das Tier sein früheres Gewicht wieder erreicht und nach 3 Wochen sogar überschritten. Am 22. V. wurde es getötet. Der Sektionsbefund gestaltete sich ebenso wie bei Nr. 4.

Hund 6. Ein junger Hund, 7800 gr schwer. Dünndarmlänge 260 cm. Am 24. III. wurde die Hälfte des Dünndarms, ca. 10—15 cm unterhalb der Plica duodeno-jejunalis angefangen, reseciert. Die Fütterung geschah wie vordem. Die grösste Gewichtsabnahme wurde am 7. Tage mit 10,2 % festgestellt. Nach 25 Tagen hatte das Tier sein früheres Körpergewicht erreicht, jedoch war dasselbe noch eine Zeit lang gewissen Schwankungen unterworfen. Der Hund wurde nachher zu einem anderen wissenschaftlichen Zweck operiert und ist gestorben. Sektion fehlt.

Hund 7. Ein junger Hund, 9400 gr schwer. Die Länge des Dünndarms betrug 280 cm. Es wurden 140 cm des unteren Abschnittes reseciert. Im Verlauf war gegenüber den früheren Tieren nichts Besonderes zu bemerken. Die grösste Gewichtsabnahme, 6,5 %, zeigte sich nach 4 Tagen, das ursprüngliche Gewicht war nach 21 Tagen erreicht. Am 22. V. wurde das Tier getötet. Es liess sich keine auffallende Hyper-

plasie konstatieren.

Hund 8. Ein junger Hund, 8300 gr schwer. Länge des Dünndarms 280 cm. Am 26. IV. wurden 175 cm vom oberen Dünndarm reseciert. Der Kot war sehr lange dünnflüssig, im übrigen war der Heilungsverlauf glatt. Die grösste Gewichtsabnahme betrug 14,4 % und blieb vom 13. bis 17. Tage konstant. Dann erholte sich das Tier langsam, konnte aber nicht mehr auf sein früheres Gewicht zurückgebracht werden. Nach drei Monaten war sein Gewicht immer noch 7—8 % geringer als früher. Am 30. Juli wurde das Tier getötet, Hyperplasie und Hypertrophie ist makroskopisch und mikroskopisch deutlich zu erkennen, aber nicht so ausgeprägt wie bei Hund 2.

Hund 9. Ein junges, weibliches Tier. Länge des Dünndarms 290 cm. Davon wurden $^8/_9$ reseciert. Am nächsten Tage starb das Tier. Todesursache: Shok.

Wenn ich nun die obigen Resultate nach Trzebicky's Beispiel tabellarisch zusammenstelle, so finden wir folgende Zahlen:

Verhältnis des resecierten Stückes zum ganzen Dünndarm.	Nr. des Experiments.	Grösste Gewichtsabnahme in % bei Resektion		Wiederkehr zum ursprünglichen Gewicht in Tagen bei Resektion		Tod nach Tagen.	Todesursache.	Bemerkungen.
		am oberen Teil des Dünndarms.	am unteren Teil des Dünndarms.	am oberen Teil des Dünndarms.	am unteren Teil des Dünndarms.			
mehr als	IV	3,6	—	8	—	—	—	—
$^1/_3$	V	—	3,0	—	8	—	—	—
	I	—	15	—	25	—	—	—
$^1/_2$	III	—	—	—	—	3	Peritonitis.	—
	VI	10,2	—	25	—	—		—
	VII	—	6,5	—	21	—	—	—
	II	—	14,2	—	64	—	—	—
$^2/_3$	VIII	14,4	—	konnte nicht mehr auf sein früheres Gewicht gebracht werden.	—	—	—	—
$^8/_9$	IX	—	—	—	—	1	Shok.	—

Nach diesen Zahlen scheint allerdings kein exakter Unterschied zwischen der Resektion im Jejunum und Ileum zu bestehen. Die Gewichtsabnahmen bewegen sich in dem einen und andern Falle innerhalb derselben Grenzen, ja wir sehen sogar, dass bei derselben Art des Eingriffes, z. B. bei Resektion von $^1/_2$ des Dünndarms im

Gebiet des Ileums die procentische Gewichtsabnahme das eine Mal doppelt so gross ist, als das andere. Diese zu grosse Gewichtsabnahme und die zu langsame Rückkehr zum früheren Gewicht des Hundes I ist bis zum gewissen Grade wohl seinem Alter zuzuschreiben, denn dies war zufällig ein altes Tier, während in allen andern Fällen junge Geschöpfe verwendet wurden. Immerhin können wir aus der Tabelle im Grossen und Ganzen den Unterschied zwischen Jejunum- und Ileumresektion ersehen, wenn auch die Zahlen zu einer ganz exakten Erklärung der Frage nicht ausreichen. Der Grund dafür ist wohl darin zu finden, dass die Grösse der Gewichtsabnahme nach der Operation und die Zeitdauer bis zur Wiederkehr des ursprünglichen Gewichtes nicht allein von der Länge des resecierten Stückes und dessen Lokalisation abhängig ist, sondern dass dabei noch andere Faktoren mitsprechen, vor allem der Ernährungszustand des Tieres zur Zeit der Operation.

In den Versuchen von Trzebicky finden wir übrigens auch dergleichen Widersprüche, wie z. B. bei seinem Hund 26 und 27[1]). Wegen dieses einen Widerspruches verwirft Kukula Trzebicky's Behauptung, dass die Folgen einer Resektion am Anfangsteil des Jejunums schwerer ins Gewicht fallen, als jene einer Resektion gegen die Valvula Bauhini hin.

Dass aber diese Behauptung Trzebicky's richtig ist, zeigen die folgenden Versuche. Hund II, bei dem ich $^2/_3$ des gesamten Dünndarms, etwa 15 cm oberhalb der Valvula angefangen, resecierte, konnte bei sorgfältiger Ernährung sein früheres Körpergewicht nach 64 Tagen wieder erreichen, Hund VIII hingegen, dem ich $^2/_3$ des Dünndarms dicht unterhalb der Plica duodeno-jejunalis wegnahm, konnte in 3 Monaten trotz sorgfältiger Auswahl der Kost nicht mehr auf sein früheres Gewicht gebracht werden. Diese Versuche sind meiner Meinung nach für die verschiedene Wertigkeit des Jejunum und Ileums beweisend. Dieselbe würde sich voraussichtlich auch nach weniger umfangreichen Resektionen zeigen, wenn man nach denselben die Ausnutzung der Nährungsstoffe in dem zurückbleibenden Darmstück einer genaueren Untersuchung unterziehen würde.

Die Resektion von mehr als zwei Drittel des ganzen Dünndarms vermag der Hund ohne Schaden nicht dauernd zu überstehen. Drei Hunde, bei denen diese Grenze überschritten worden war, liess Monari noch 18 Monate am Leben, die Tiere konnten aber ihr

1) Vgl. Langenbeck's Arch. Bd. 48 S. 89.

ursprüngliches Gewicht nicht mehr erreichen und haben seiner Angabe gemäss den dritten Teil ihres Körpergewichtes dauernd verloren.

Die bisher vorliegenden klinischen Erfahrungen geben uns keinen Aufschluss darüber, ob Unterschiede in Bezug auf den Verlauf und Enderfolg nach Resektionen im Bereich des Jejunum und Ileum bestehen, da die Autoren, wie gesagt, diesen Gesichtspunkt ganz ausser Acht liessen. Ausserdem ist die Zahl der Jejunumresektionen eine verhältnismässig sehr geringe. Unter 30 von Kukula (1900) zusammengestellten und 4 später hinzugekommenen Fällen von grösseren Dünndarmresektionen, sind nur 3 Fälle von Jejunumresektion, die obendrein an Länge des resecierten Stückes bedeutend zurückstehen:

1. Kukula. Bei einer 42jährigen Frau wurden bei Verschluss eines Anus praeternaturalis wegen peritonealer Verwachsungen 110 cm Jejunum etwa 120 cm unterhalb der Plica duodeno jejunalis reseciert. Die Patientin erholte sich vollkommen.

2. Helferich. Bei einem 42jährigen Manne wurden wegen eines Tumors im Jejunum 110 cm dieses Darmteils reseciert; es trat Heilung ein, jedoch ist ein Dauererfolg nicht angegeben.

3. Studsgaard. Bei einer 42jährigen Frau wurden wegen Invaginatio jejuni 128 cm Jejunum reseciert. Tod in 5 Tagen. Todesursache: Septische Peritonitis.

In allen anderen Fällen ist entweder überhaupt gar nicht angegeben, an welchem Teile des Dünndarms die Resektion stattgefunden hat, oder es handelt sich um Ileumresektionen.

In Fällen von Ileumresektion ist die Länge des resecierten Stückes fast immer bedeutend grösser. Wenn ich die Fälle, in denen mehr als 200 cm Ileum geopfert wurde, zusammenstelle, so ergiebt sich folgende Uebersicht:

1. 1894. Obalinski. Einem 38jährigen Manne wurden wegen einer Hernie 365 cm Ileum reseciert. Nach 22 Stunden Tod. Collaps?

2. 1896. Fantino. Bei einem 60jährigen Mann wurden wegen einer incarcerierten Hernie 310 cm Ileum reseciert. Heilung, nach einem Jahre vollkommenes Wohlbefinden.

3. Ruggi. Bei einem 8jährigen Knaben wurde wegen Dünndarmverschlusses nach einem Trauma 330 cm Ileum reseciert. Heilung.

4. 1897. Rader (cf. Rothe, Beitrag zur Statistik der incarcerierten Hernien. Bruns, Beitr. XXXIII p. 184). Bei einem 30jährigen Sattler wurden wegen incarcerierter Hernie 215 cm Dünndarm reseciert.

Heilung. Keinerlei Verdauungsstörungen während der weiteren Beobachtung von mehr als 3 Jahren.

5. 1898. Shepherd. Bei einem 24jährigen Manne wurde wegen einer Mesenterialgeschwulst 234 cm Ileum entfernt. Heilung. Nach der Operation bestand dünnbreiiger Stuhl. Doch hat Patient 2 kg zugenommen.

6. 1899. Dreesmann. Bei einem 37jährigen Mädchen wurden wegen incarcerierter Hernie 215 cm Ileum reseciert. Heilung und Wohlbefinden. Bei Diätfehlern treten leicht Diarrhoen auf.

7. Maydl. 1900. Bei einer 33jährigen Frau mit Carcinoma coeci wurden vom Ileum 284 cm reseciert (und 8 cm Coecum). Tod in 3 Wochen. Todesursache: Inanition.

8. Kukula. Bei einer 38jährigen Frau wurden wegen eines Mesenterialtumors 237 cm Ileum reseciert. 2½ Jahre lang völliges Wohlbefinden, dann Recidiv, Abscessbildung und Tod.

9. v. Eiselsberg hat in einem Fall 350 cm Ileum reseciert. Die Patientin ging nach 25 Tagen an einem Kotabscess, nicht an Inanition, zu Grunde.

10. 1901. Lexer. Bei einem 41jährigen Manne wurden wegen eines Mesenterialfibroms 200 cm Ileum reseciert. Heilung. Keine Beschwerden von Seiten des Darmtractus.

11. Monprofit. Resektion von 310 cm Ileum.

12. 1902. Payr. Bei einer 39jährigen Frau wurden wegen Gangrän nach Strangulationsileus 275 cm Ileum reseciert. Heilung und Wohlbefinden der Patientin. Normales Verhalten des Kotes.

Es wurde in diesen Fällen also mehr als die Hälfte des Dünndarms — allerdings des unteren Teiles — reseciert, wenn man die Gesamtlänge desselben auf 5372—6846,5 mm schätzt[1]).

Was die Dauererfolge dieser Operationen anbelangt, so sind davon 6 Patienten vollkommen wiederhergestellt, 2 sind genesen, haben jedoch angeblich Darmstörungen zurückbehalten, 4 sind gestorben. In einem dieser letzteren Fälle handelt es sich um ein Recidiv der Grundkrankheit, in einem anderen um eine zufällige Komplikation, im 3.und 4. Fall sind als Todesursachen Inanition und Collaps angegeben. Kukula hingegen betont, dass in diesen beiden letzten Fällen der Tod durch andere schwere Komplikationen herbeigeführt worden und nicht der Operation zur Last zu legen sei.

Bezüglich der Ileumresektionen kann man sich demnach in

1) Angabe der Gesamtlänge des Dünndarms Treves 6846,5 mm; berechnet aus den von Tarenetzky citierten Angaben von Cruveilhier, Merkel, Richet, Hoffmann, Luschka 6451 mm (Duodenum nicht mitgerechnet). Nach Sernoff 5372 mm (Merkel, Handb. d. topogr. Anat. 1899, S. 569). Nach Gegenbauer 5½ m, nach Krause 6½ m u. s. w.

Uebereinstimmung mit dem Tierexperiment dahin aussprechen, dass Resektionen selbst der Hälfte des Dünndarms und vielleicht noch darüber im Bereich des Ileum vorgenommen werden können. Bezüglich der Jejunumresektionen können wir uns wegen der geringen Anzahl vorliegender Fälle nach klinischer Seite kein Urteil bilden, aber das Tierexperiment lehrt, dass man auch aus dem Jejunum einen grossen Teil, vielleicht bis zur Hälfte der Gesamtlänge des Darms entfernen könne, jedenfalls aber nicht so viel als aus dem Ileum.

Die Frage, wie der Organismus die Darmverkürzung auszugleichen sucht, ist auch bereits von verschiedenen Seiten und zwar absolut widersprechend beantwortet worden.

Monari hat zuerst bei einem Hunde, den er 18 Monate nach der Operation tötete, einen hohen Grad von wahrer Hypertrophie und Hyperplasie der Schleimhaut gefunden und er schrieb die Kompensation im Ernährungsmechanismus dieser Erscheinung zu. Albu hält ebenfalls diese Art und Weise der Kompensation für die wahrscheinlichste. Kukula scheint bezüglich der Frage des Ausgleiches auf das zurückbleibende Stück kein grosses Gewicht gelegt zu haben. Er hat bei seinem Patienten, der $1^1/_2$ Jahr nach der Operation an einem Recidiv der Grundkrankheit starb, keine besondere Hyperplasie gefunden, er ist vielmehr der Meinung, dass im wesentlichen der Dickdarm für den fehlenden Dünndarm eintrete. Unter meinen Versuchstieren habe ich bei Hund IV, V und VII, welche nach 2 Monaten getötet wurden, keine makroskopisch auffallende Hypertrophie konstatieren können, hingegen bei Hund II, welchem ich $^2/_3$ vom unteren Dünndarm resecierte, nach der Operation sehr ausgesprochene Hyperplasie des zurückgebliebenen Darmabschnittes gefunden. Die Darmwand war sehr dick und derb anzufühlen, das Volumen war stark vergrössert, sodass ich im ersten Augenblick Dickdarm vor mir zu haben glaubte. Der mikroskopische Befund zeigte auch sehr ausgeprägte Hypertrophie der Darmzotten, sowie der Muskulatur. Bei Hund VIII, bei dem ich $^2/_3$ vom oberen Dünndarm reseciert hatte, war die Hyperplasie nicht so augenfällig wie bei Hund II, aber nach Eröffnung des Lumens fand man auch hier deutliche Hypertrophie der Schleimhaut.

Um zu sehen, wie an einer derartig veränderten Schleimhaut sich die Verdaungsenergie gestaltet, habe ich Versuche mit Maltose und Rohrzucker angestellt.

A. Versuche mit der hyperplasierten Darmschleimhaut des Hundes II

Nr. I. 10. VI. Es wurden 5 g abgeschabte Schleimhaut vom oberen Teil des zurückgebliebenen Darmes mit 30 g 3%iger Rohrzuckerlösung unter Zusatz von Tymol 1 Stunde lang im Wärmeschrank digeriert, mit essigsaurem Natrium und Eisenchlorid enteiweisst und durch Titrieren mit Fehling'scher Lösung und Polarisation die Menge des darin enthaltenen Zuckers bestimmt. Es ergab sich, dass 1 g dieser Schleimhautmasse 0,092 g Rohrzucker zu invertieren im Stande ist.

Nr. II. 10. VI. Es wurden 5 g Schleimhautmasse desselben Teiles mit 30 g 5%iger Maltoselösung in derselben Weise wie oben behandelt und gefunden, dass 1 g dieser Schleimhautmasse 0,082 g Maltose in einer Stunde in Traubenzucker spalten kann.

B. Versuche mit der hyperplasierten Darmschleimhaut des Hundes VIII.

Nr. I. 30. VII. Es wurden 6 g Schleimhautmasse vom untersten Teil des zurückgebliebenen Darmes mit 30 g 3%iger Rohrzuckerlösung wie oben behandelt, und ich fand, dass 1 g derselben in 1 Stunde 0,083 g Rohrzucker zu invertieren im Stande war.

Nr. II. 30. VII. 6 g Schleimhautmasse desselben Teiles wurde mit 30 g 5%iger Maltoselösung in derselben Weise behandelt. Es ergab sich, dass 1 g in 1 Stunde 0,066 g Maltose in Traubenzucker zu spalten vermag.

Nach meinen früheren Untersuchungen hat 1 g Schleimhautmasse vom obersten Abschnitt des Dünndarms (mit Ausschluss des Duodenums) beim Hunde die Fähigkeit 0,079 g Maltose und 0,087 g Rohrzucker zu spalten, während 1 g Schleimhautmasse vom untersten Teil 0,060 g Maltose und 0,078 g Rohrzucker zu spalten vermag. Wenn man diese Zahlen mit den obigen bei Hund II und VIII gefundenen vergleicht, so findet man, dass die zurückgebliebene Darmschleimhaut nicht nur in ihrer Masse hyperplasiert ist, sondern dass auch die Wirkung der einzelnen Zellen etwas zugenommen hat.

Wie aus diesen Thatsachen ersichtlich ist, kann die Kompensation auch nach solch bedeutenden Resektionen schneller und leichter eintreten, wenn das Jejunum verschont geblieben ist, als wenn einem gleich langen Stück Ileum diese Aufgabe zufällt. Denn das Tier, dem das Jejunum erhalten geblieben ist, ist bezüglich der Kompensation seiner Darmkürzung in zweierlei Beziehungen günstiger gestellt, erstens ist der Verlust an Schleimhautmenge geringer und zweitens ist die zurückgebliebene Schleimhaut in bedeutendem Grade zur Kompensation befähigt.

Der zweite ebenfalls sehr wichtige Faktor der Kompensation, auf den auch Kukula hinweist, ist die geeignete Ernährung. Wie erwähnt, habe ich meinen Hunden nach der Operation bestimmte

Fleischnahrung gegeben und habe erreicht, dass sie wesentlich schneller als bei Trzebicky ihr ursprüngliches Gewicht wieder erreichten. Dagegen haben Hund I und II, sobald man ihnen ihre gewöhnliche Kost gab, die doch sonst zur Erhaltung ihres Wohlbefindens vollkommen ausreichte, Darmstörungen bekommen und an Gewicht verloren.

Ich glaube durch meine physiologischen Versuche und die Experimente am Tier bewiesen zu haben, dass die Resektion im oberen Dünndarm einen schwereren Eingriff darstellt, als im unteren und dass demgemäss bei derartig ausgedehnten Darmresektionen neben der Länge des zu resecierenden Stückes auch die Lokalisation desselben Berücksichtigung finden müsse.

AUS DER

BRESLAUER CHIRURGISCHEN KLINIK

DES PROF. DR. v. MIKULICZ.

XII.

Experimentelle Beiträge zur Chirurgie der Harnblase.

Von

Dr. **J. Nagano.**

(Mit 2 Abbildungen.)

I. Deckung des Blasendefektes durch Darmwand.

Das Verfahren, einen Defekt der Harnblase durch Darmwand zu ersetzen, wurde zuerst von Rosenberg[1]) und zwar experimentell am Hunde versucht[2]). Beim Menschen haben Rutkowski[3]) und fast zu gleicher Zeit v. Mikulicz[4]) in je einem Falle von Ectopia vesicae dieses Verfahren angewandt. v. Mikulicz ging aber insofern anders vor, als er die Operation nicht einzeitig, wie Rutkowski, sondern zweizeitig ausführte, weil er durch den Tierversuch[5]) erfahren hatte, dass das ausgeschaltete und in die Bauch-

1) Rosenberg, Experimentelle Harnblasenplastik. Virchow's Archiv, CXXXII, 1893.

2) Tizzoni und Foggi, Centralbl. f. Chir. 1888. Nr. 50, haben die ganze Harnblase durch Darm ersetzt, kommen also hier wohl nicht in Betracht.

3) Rutkowski, Zur Methode der Harnblasenplastik. Centralbl. f. Chir., Nr. 16, 1899.

4) v. Mikulicz, 1. Deutsche med. Wochenschr., Nr. 9, 1899. 2. Zur Operation der angeborenen Blasenspalte. Centralbl. f. Chir., Nr. 22, 1899.

5) Eine Beschreibung des Tierversuches von v. Mikulicz ist nicht veröffentlicht.

wand eingenähte Darmstück bindegewebig degenerieren kann.

Der Patient ist auf dem 30. Chirurgenkongress von Anschütz vorgestellt worden, ein genauerer Bericht ist später gefolgt [1]). Anschütz weist u. A. darauf hin, dass diese Operation allein für diejenigen Fälle in Betracht komme, bei welchen wirkliche Defekte des missbildeten Organs bei erwachsenen Patienten bestehen und eine der radikalen verstümmelnden Methoden zu umgehen ist. In der Breslauer Klinik ist danach noch ein zweiter Patient mit Ectopia vesicae in derselben Weise und mit gleichem Erfolg operiert worden.

Wenn nun durch die mit Erfolg operierten Fälle festgestellt ist, dass der Darm sich zum Verschluss von Blasendefekten sehr wohl eignet, so ist es jedenfalls von Interesse zu verfolgen, ob die Darmwand, wenn sie dergestalt aus ihrem Verbande gelöst und einem andersartigen Organ einverleibt wird, Aenderungen erleidet oder auch wohl in einer neuen Nachbarschaft Aenderungen hervorruft. Ueber diesen Punkt sind zwar schon von verschiedenen Seiten Untersuchungen angestellt, doch haben dieselben bisher ein einheitliches Resultat nicht ergeben.

Rosenberg hat beim Hunde ein Stück vom Dünndarm ausgeschaltet, an der dem Mesenterialansatz gegenüberliegenden Seite gespalten und den so gebildeten Darmlappen in die Blase eingenäht. Die Hunde hatten in den ersten beiden Tagen teilweise Incontinenz. Der Harn war trüb, blutig, bakterienhaltig, wurde aber schon nach drei Tagen ganz klar und bakterienfrei. Die Darmschleimhaut entsprach in ihrer Glätte ausgedehnter Blasenschleimhaut. Was das Verhältnis der beiden Schleimhäute zu einander anbetrifft, so trat schon 14 Tage nach der Operation an der Vereinigungsstelle eine starke Wucherung des Blasenepithels ein, die auf die Darmzotten überging. Diese Wucherung war nicht nur eine flächenhafte, sondern ging auch in die Tiefe der Drüsenschläuche. Das Eindringen des Blasenepithels in die Schläuche nahm mit der Entfernung von der Vereinigungsstelle ab und es folgte dann eine Strecke, wo die Zotten des Darms mit Blasenepithel ohne jedes Tiefenwachstum des letzteren bedeckt waren, bis schliesslich die Zotten wieder ihre ursprünglichen Cylinderzellen aufwiesen, die in diesem Falle blasig gequollen erschienen. Nach 12 Wochen war das Blasenepithel stellenweise sogar auf weite Strecken auf die Darmschleimhaut hinüber gewuchert, das Eindringen in die Tiefe war noch deutlicher. Be-

1) Anschütz, Ueber die Heilung der angeborenen Blasenspalte durch Plastik aus dem Dünndarm. Langenbeck's Arch., Bd. 61, 1900.

züglich der Art und Weise, wie das Plattenepithel in seinem Wachstum vorwärtsschreitet, sagt Rosenberg, dass dasselbe sich unter die primären Drüsenzellen der Darmschleimhaut verschob und diese von der Drüsenwandung abdrängte. Diese von der Wandung abgehobenen Zellen müssen naturgemäss zu Grunde gehen. Rosenberg hält es aber auch für möglich, dass das proliferierende Blasenepithel die Cylinderzellen überdeckt und diese letzteren sich dann in Pallisadenzellen metaplasieren können.

Die Resultate, welche Rutkowski[1]) in seinen Tierversuchen erzielte, sind folgende: „Die Mesenterialgefässe fallen einer Obliteration anheim, was jedoch keine Ernährungsstörungen des Darmlappens zur Folge hat. Die mechanische Leistungsfähigkeit der Blase erleidet keine Verringerung. In späteren Stadien kommt es in der Schleimhaut zu regressiven Veränderungen. Die Proliferationsfähigkeit des Blasenepithels wird dagegen erhöht und dieses wuchert stetig gegen die Oberfläche des implantierten Darmwandlappens."

Enderlen[2]) hat sich mit der Frage der Blasenplastik ebenfalls experimentell beschäftigt. In der ersten Reihe seiner Versuche hat er einen Darmlappen, den er wie Rosenberg aus einem Stück ausgeschalteten Dünndarms gebildet hat, in die Blase eingenäht, in der zweiten Reihe von Versuchen bildete er eine Anastomose zwischen der Blase und einem Stück ausgeschalteten Darmes, indem er das eine Ende des letzteren verschloss und das andere in die Blase einnähte. Er hat zu verschiedenen Zeitpunkten nach der Operation bis zum 110. Tage das Verhalten beider Organe festgestellt. Seine Beobachtungen weichen von Rosenberg und Rutkowski wesentlich ab. Er giebt an, dass die Grenze der Blasen- und Darmepithelien zu allen Zeitpunkten ganz scharf getrennt ist. Nur einmal hat er das Blasenepithel eine ganz kurze Strecke auf die Darmzotten übergehen sehen, doch betont er ausdrücklich, dass auch hier die beiden Epithelien sich scharf von einander abgrenzten. Das Blasenepithel zeigte in seinen obersten Schichten meist Degeneration. Das Darmepithel war in den meisten Fällen leicht gequollen. Die Darmmuskulatur zeigte Atrophie geringen Grades. Die Becherzellen waren in allen Fällen wohl erhalten und Enderlen schliesst

1) Sammlung von Abhandlungen, gewidmet dem Andenken Prof. Obalinski's (Krakau), 1899 (polnisch); ich konnte dieselbe im Original nicht einsehen.

2) Enderlen, Experimentelle Blasenplastik. Deutsche Zeitschr. f. Chir. Bd. 55. 1900.

daraus, der Darm sei funktionsfähig. Eine Neubildung von Blasenmuskulatur war nicht zu konstatieren. Das Mesenterium des transplantierten Darms zeigte auch keine Veränderung ausser geringer bindegewebiger Wucherung, die Gefässe waren sämtlich durchgängig. Der Harn war in allen Fällen trüb, bakterienhaltig und klärte sich nicht in so kurzer Zeit, wie Rosenberg angegeben hat. Bei einem nach 55 und einem 110 Tage post operationem getöteten Tiere wurde Infektion der Nieren beobachtet, in beiden Fällen handelte es sich um beginnende Abscessbildung.

Ich habe zum Zwecke des Studiums des Verhaltens von Blase und Darm nach derartigen Operationen in letzter Zeit drei Hunde operiert, von denen ich den einen 7 Monate lang nach der Operation am Leben gelassen habe. Da sich nun die früheren Beobachtungen nur bis 110 Tage nach der Operation erstrecken und meine Resultate von den bisherigen teilweise abweichen, so will ich meine Versuche, deren Verlauf und Resultate im folgenden schildern:

Hund Nr. 1 (untersucht nach 7 Monaten).

Operation am 6. VIII. 01: Nach Laparotomie wurde ein ca. 12 cm langes Stück vom unteren Teil des Ileums ausgeschaltet und die beiden Enden des zurückgebliebenen Darms durch cirkuläre Darmnaht vereinigt. Das ausgeschaltete Stück wurde an seinem oberen Ende durch Schnürverschluss geschlossen, während das untere Ende offen blieb. Dann wurde ein Stück Blasenwandung in Form eines Kreises von ca. 5 cm Durchmesser aus dem Blasenscheitel excidiert und dieser künstlich gesetzte Defekt wurde durch das ausgeschaltete Darmstück verschlossen, indem das letztere mit seinem offenen Ende eingenäht wurde. Zu diesem Zweck wurde vorher die dem Mesenterialansatz gegenüberliegende Seite des Stückes in der Längsrichtung des Darmes etwas gespalten, die dadurch entstandenen Ecken abgerundet, so dass eine in den Blasendefekt passende Oeffnung entstand und das Darmstück gleichsam wie eine Kappe dem Blasenscheitel aufsass. Genäht wurde in 2 Etagen, die erste Naht fasst die ganze Blasen- resp. Darmwand, die zweite nur die Serosa.

Am ersten Tage nach der Operation hatte der Hund beim Harnlassen etwas Krampf, diese Erscheinung verlor sich jedoch nach 2—3 Tagen vollkommen. Der Harn war in den ersten Tagen etwas trüb, blutig. Mikroskopisch enthielt er Eiterkörperchen, Erythrocyten und Bakterien. Nach 3 Tagen hatte sich der Befund nicht geändert. Das Tier war ganz munter und nahm stets an Körpergewicht zu, trotzdem war der Harn während der ganzen Zeit der Beobachtung immer trüb und zeigte mikroskopisch immer noch Eiterkörperchen, Bakterien und sonstige Detritusmassen. Am 10. III. 02, also nach 216 Tagen, wurde das Tier durch Chloroform getötet.

Sektionsbefund: Die Harnblase ist prall gefüllt, ihre Serosa leicht verdickt, an einigen Stellen sehnig glänzend. Einzelne Muskelbalken sind an der Aussenfläche des Organs deutlich sichtbar. Das transplantierte Darmstück sitzt gleichsam wie eine Kappe dem Blasenscheitel auf. An der Verbindungsstelle von Blase und Darm sieht man namentlich an der Vorderseite der Blase eine leichte Furche. Beide Serosaflächen sind vollständig mit einander verwachsen, so dass man jetzt nur noch eine kontinuierliche Serosa von der Blase sich auf den Darm fortsetzen sieht. Die zur Vereinigung von Blase und Darm angelegte Naht ist nicht mehr sichtbar. Das Darmstück, welches in die Blase übergeht, hat eine Länge von 9 cm. Seine Basis ist viel breiter als sein oberer Teil. Die Serosa des Darms zeigt einzelne freie membranöse Stränge und ist im übrigen vollkommen glatt. Das Mesenterium des aufgesetzten Stückes zeigt keine pathologische Veränderung, alle Gefässe sind durchgängig und mit flüssigem Blute gefüllt. Der Darm selbst zeigt äusserlich normales Verhalten. Ebenso sind Nieren und Ureteren unverändert.

Die Blase wurde mit den Harnleitern und Nieren herausgenommen und in der medianen Ebene an ihrer Vorderwand eröffnet. Es entleert sich trüber, gelber Harn, in welchem zahlreiche schleimige Flocken schwimmen. Die Blasenschleimhaut selbst ist graurötlich, ihre Falten und die Einmündungsstellen der Ureteren von ganz normaler Beschaffenheit. Auffallend verändert ist die Blasenwand in Bezug auf ihren Durchmesser. Dieser nimmt nämlich, vom Infundibulum angefangen, bis zum Blasenscheitel an dessen Uebergang in das Darmstück kontinuierlich zu. Am Infundibulum beträgt er 1—2 mm, an letztgenannter Stelle hingegen 4—4,5 mm. An der Vereinigungsstelle 4 Ligaturen, deren Fäden deutlich mit Harnsalzen inkrustiert sind. An einem von ihnen ist sogar die Inkrustation schon bis zur Bildung von hirsekorngrossen Steinchen fortgeschritten. Die Vereinigungsstelle von Blasen- und Darmschleimhaut ist markiert durch eine deutlich sichtbare Rinne, die den Blasenscheitel umschliesst. An einigen Stellen ist diese Rinne von Blasenschleimhaut überbrückt. Die Darmschleimhaut ist wesentlich blässer als die der Harnblase, fast porzellanweiss, während letztere graurötlich erscheint. Die Verwachsung zwischen Blasen- und Darmmuskulatur ist überall eine vollkommene. Auch die Schleimhauträndер lassen makroskopisch die Grenze zwischen beiden Organen nur noch durch die Verlaufsrichtung der Blasenmuskeln und den oben erwähnten Farbenunterschied erkennen. Die Darmwand scheint etwas dünner geworden zu sein. Die Darmschleimhaut selbst ist mit reichlichen Schleimflocken bedeckt. Ein besonderer Unterschied im Aussehen der einzelnen Teile der Darmschleimhaut ist nicht zu bemerken. Linke Niere: 55—35—24. Oberfläche glatt, Kapsel leicht abzuziehen. Farbe dunkelbraun. Auf der Schnittfläche: Nierenbecken von normaler Weite, die Rindensubstanz ist dunkelbraunrot verfärbt. Die Pyramiden gelbweiss glänzend. Nierenbecken und Hilus sehr fettreich,

im übrigen ganz normal. Rechte Niere: 52—33—22. Gleicht an Farbe und Beschaffenheit des Parenchyms der andern vollkommen.

Mikroskopischer Befund: Mehrere Stücke von der Verbindungsstelle wurden zuerst in Formalin, dann in Alkohol gehärtet und in Celloidin eingebettet. Färbung der Schnitte mit Hämatoxylin. Die Darmschleimhaut zeigt sehr gleichmässige Schlauchdrüsen mit regelmässigem, gut erhaltenem Cylinderepithel, welches hier und da noch unveränderte Becherzellen aufweist. In unmittelbarer Nähe der Vereinigungsstelle von Harnblasen- und Darmschleimhaut sind die Schlauchdrüsen in mehreren Präparaten etwas enger aneinander gerückt. Ueber die Drüsenschläuche hinweg zieht eine breite, aus Plattenepithel bestehende Zelllage, die kontinuierlich von der Blasenwand auf den Darm hinüberwuchert und somit die Ausführungsgänge der Drüsen überdeckt. An diesen Stellen lagert sich das Plattenepithel den Cylinderzellen dicht auf, zum Teil hat es sogar das ursprüngliche Cylinderepithel völlig verdrängt und ist vollkommen an seine Stelle getreten. Diese letztgenannte Erscheinung setzt sich sogar in das Drüsenlumen hinein fort. Die Schnitte von denjenigen Stellen, wo die oben genannte Rinne zwischen Blasen- und Darmschleimhaut von Plattenepithel überbrückt ist, zeigen die Auflagerung desselben auf das Cylinderepithel des Darms noch mächtiger. Im allgemeinen erstreckt sich die Wucherung des Blasenepithels über 5—6, in manchen Präparaten auch über 8—9 Darmzotten hinweg. Die Blutgefässe sind wohl erhalten, ihr Lumen und ihre Wandung bieten keinerlei Veränderungen dar. An der Stelle, an welcher die beiden Schleimhäute mit einander verbunden sind, geht die Submucosa des Darmes in ein derbfaseriges Narbengewebe über, das sich auch in der Harnblasenwand unter dem Plattenepithel weiter verfolgen lässt. Die Muskulatur des Darms und der Blase sind ebenfalls durch ein gefässarmes Narbengewebe mit einander verwachsen, während die Serosa und das sehr geringe unter ihr lagernde Fettgewebe ohne Grenzen von der Darmwand in die Blasenwand übergeht. In mehreren Präparaten sieht man ferner an ziemlich weit von der Nahtstelle entfernten Punkten auf der Höhe der Schleimdrüsen kleine inselförmige Häufchen von Plattenepithel, die scheinbar ganz isoliert sind. Degeneration der oberflächlichsten Schichten des Blasenepithels ist nicht zu konstatieren, dasselbe ist vielmehr vollkommen erhalten. Die Blasenmuskulatur zeigt in der Nähe der Nahtstelle mässige Hypertrophie, während die Darmwand im allgemeinen etwas atrophisch ist.

Die Veränderungen, die sich in dem Darmstück, welches 7 Monate in der Blase eingenäht war, geltend machen, sind also immerhin nicht sehr bedeutend und Enderlen hat aus dem Persistieren der Becherzellen sogar geschlossen, dass der Darm funktionsfähig geblieben ist.

Um nun zu einem exakten Urteil über die Funktionsfähigkeit

des Darmes zu gelangen, habe ich mit der transplantierten Darmschleimhaut einen Verdauungsversuch nach folgender Methode angestellt:

In Versuch Nr. 1 wurden 30 gr einer 2% Rohrzuckerlösung mit 3,5 gr Darmschleimhautmasse des transplantierten Darmstückes unter Zusatz von Thymol im Wärmeschrank 3/4 Stunden lang digeriert. Zugleich wurde in Versuch Nr. 2 in derselben Weise 3,5 gr Schleimhautmasse verwendet, die dem in Kontinuität befindlichen Dünndarm dicht unterhalb der Ausschaltungsstelle entnommen war. Nach der Digestion wurde mit essigsaurem Natron und Eisenchlorid enteiweisst, auf ein bestimmtes Volumen gefüllt und mit Fehling'scher Lösung titriert. Die Resultate ergaben sich wie folgt:

	Gefundener Invertzucker in gr:	Invertierende Kraft von 1 gr Schleimhaut:
Versuch Nr. 1	0,125	0,035
Versuch Nr. 2 .	0,205	0,058

1 gr der transplantierten Schleimhautmasse hat demnach die Fähigkeit, 0,035 gr Rohrzucker in 2% Lösung in 3/4 Stunden zu spalten, während die ursprünglich unmittelbar angrenzende Schleimhautmasse 0,058 gr invertieren kann. Die Digestionskraft ist nach diesem einzigen Versuch in den 7 Monaten nicht verloren gegangen, wohl aber stark geschädigt worden.

Bei Hund 2 und 3 liess ich in der Operationsmethode eine Aenderung eintreten, indem ich zweizeitig operierte. Zunächst wurde ein Stück vom Dünndarm ausgeschaltet, das obere Ende wie früher verschlossen, das andere in die vordere Bauchwand nach der Methode von Thiry eingenäht. In der zweiten Operation, die ich ein paar Wochen später ausführte, wurde bei Hund 1 der Blasendefekt mit dem Darmstück verschlossen.

Zu dieser Operationsmethode veranlasste mich der Gedanke, dass man den Bakteriengehalt des Darmes durch Anlegung einer Thiry'schen Fistel stark herabsetzen, eventuell aufheben könne. Ich habe an einigen Hunden, bei denen ich zu anderen Zwecken eine Thiry'sche Fistel angelegt hatte, gelegentlich mehrere Kulturversuche gemacht. Von 5 Agarplatten, welche von 5 Hunden 2—3 Wochen nach der Operation aus tiefem Fistelgrund geimpft wurden, blieben 2 steril und auf den übrigen 3 sind sehr wenig Kolonien von Bacterium coli gewachsen, während auf allen Agarplatten, welche bei der Operation alsbald nach Ausschaltung des Darmes mit oder ohne Ausspülung mit sterilisierter 0,6 % Kochsalzlösung von der Schleimhautoberfläche geimpft wurden, reichliche Kolonien von Bacterium coli und anderen Mikroorganismen gewachsen waren. Bei einem Hunde habe ich die Fistel mit 0,5 % Lysollösung 3 Tage lang täglich einmal ausgespült und doch sind bei den nach einer Woche an-

gestellten Kulturversuchen noch vereinzelte Kolonien von Bacterium coli gewachsen.

Beim Hunde, wo man mit der Sauberhaltung der Fistelöffnung auf grosse Schwierigkeiten stösst, konnte ich, wenn auch nicht ideale, so doch immerhin günstige Resultate erzielen, und die Möglichkeit, diese Resultate beim Menschen noch günstiger zu gestalten, ist nicht ausgeschlossen.

Hund Nr. 2. Voroperation am 28. II. 02. Ein 12 cm langes Stück vom unteren Teil des Ileums wurde ausgeschaltet, das obere Ende verschlossen, das untere nach der Thiry'schen Methode in die vordere Bauchwand eingenäht. Am 19. III. 02 Blasenplastik. Eröffnung der Bauchhöhle, Lösung der Fistel von der Bauchwand. Excision eines Stückes von der Blasenwandung des Blasenscheitels in Form eines Kreises von ca. 5 cm Durchmesser. Die Oeffnung des Darmstückes wurde wie früher zurechtgeschnitten und in den Blasendefekt eingenäht. Naht wie bei Hund 1.

Einige Tage lang hatte das Tier beim Wasserlassen Krampf. Der Harn war am ersten Tage etwas trüb und mit Blut vermischt, mikroskopisch fanden sich Eiterkörperchen, Erythrocyten und Bakterien. Allmählig klärte er sich und am letzten Tage der Beobachtung zeigte er nur noch ganz leichte Trübung. Am 1. V. 02 wurde das Tier getötet.

Sektionsbefund: Bei Eröffnung der Bauchhöhle bemerkt man einige Adhäsionen zwischen der vorderen Bauchwand und der Operationsstelle der Harnblase. Die Nahtstelle zeigt an einigen wenigen Punkten eine gelb-bräunliche Verfärbung, eine Folge des noch nicht völlig resorbierten Blutextravasates. Die Blase ist mit dem transplantierten Darmabschnitt fest verwachsen. Bei Eröffnung derselben entleert sich fast klarer Urin. Die Verwachsungsstelle zeigt eine cirkuläre Falte. Die Schleimhäute beider Organe sind blass ohne makroskopische Veränderung, ebenso zeigt die Einmündungsstelle der Ureteren, sowie auch diese selbst, normales Verhalten. An der Nahtstelle finden sich einige Seidenfäden, welche zum Teil mit Harnsalzen inkrustiert sind. Beide Nieren haben normales Aussehen und sind auch mikroskopisch unverändert.

Mikroskopischer Befund: Man sieht das Blasenepithel in kontinuierlicher Lage auf die Darmschleimhaut übergreifen. Der erste Drüsenschlauch, welcher der Blasenwand anliegt, ist mit einem Epithel überdeckt, welches mehrere Lagen über einander aufweist. Auch die nächsten ein oder zwei Drüsenschläuche sind zum Teil davon überzogen. Im allgemeinen haben in den der Verwachsungsstelle anliegenden Drüsenschläuchen die Cylinderzellen ihre Kerne verloren und sind in blasig aufgequollene kugelige Gebilde umgewandelt. Im Gegensatz zu dem bei Hund 1 ausführlich beschriebenen Präparat sieht man hier nur flächenhaftes Vordringen des Plattenepithels, das die einzelnen Vertiefungen zwischen den

Faltungen der Schleimhaut oft nur überbrückt, jedoch noch nicht die Neigung hat, in die Tiefe zu wuchern. Während bei dem früheren Präparate, das den Zustand der Verwachsungsstelle 7 Monate post operationem darstellte, das Blasenepithel beinahe bis in den Fundus der Drüsen vorgedrungen war und daselbst die Cylinderzellen verdrängt hatte, ist hier eine derartige Wachstumsrichtung nicht zu konstatieren, vielmehr ist das Cylinderepithel noch vorhanden, wenn auch das Aussehen der Zellen auf Degenerationsvorgänge hindeutet. Scheinbar isolierte Plattenepithelinseln sind ebenfalls, wenn auch nur in sehr geringer Anzahl, zu beobachten. Die Verwachsung der Blasen- und Darmmuskulatur ist überall eine vollkommene. Hypertrophie der ersteren ist bei diesem Tier nicht deutlich.

Hund 3. Die Voroperation wurde am 1. III. 02, die Blasenplastik am 23. IV. in derselben Weise wie bei Hund 2 ausgeführt. Am 9. VI. wurde das Tier getötet.

Sektionsbefund: Von dem Operationsgebiete zur vorderen Bauchwand ziehen bindegewebige Stränge und zwar in ausgedehnterem Masse als bei dem vorigen Tiere. Die Verwachsungsstelle zeigt das gleiche Aussehen wie bei Hund 2. Der Harn ist nur leicht getrübt, die Harnorgane von vollkommen normalem Befunde.

Der mikroskopische Befund fiel in allen Stücken ebenso aus wie bei Hund 2, so dass ich auf jene Schilderung verweisen kann.

Die Resultate meiner Versuche kann ich in Folgendem zusammenfassen.

An der Vereinigungsstelle von Harnblase und Darm findet allmählich eine Wucherung des Blasenepithels statt, dasselbe überschreitet die Nahtlinie und geht auf die Darmschleimhaut über, und je mehr Zeit seit der Operation vergangen ist, desto grösser wird naturgemäss die Ausbreitung des neugebildeten Plattenepithels auf der Darmschleimhaut sein. Während es nach $1^1/_2$ Monaten die Darmdrüsen nur eine kurze Strecke weit überdeckt, wuchert es nach 7 Monaten post operationem eine bedeutende Strecke auf der Darmschleimhaut fort und es findet sogar ein Tiefenwachstum in die Drüsenschläuche hinein statt. Zunächst wächst es über das hier vorhandene Cylinderepithel hinweg, weiterhin aber verdrängt es dasselbe und tritt vollkommen an seine Stelle.

Die Plattenepithelinseln, die in einigen Präparaten zur Beobachtung kamen, sind wohl als Querschnitte von langgestreckten, zungenförmigen Epithelausläufern zu deuten.

Der mikroskopische Befund weicht also von dem Rosenberg's nicht besonders ab; Rosenberg hat aber schon nach 14 Tagen

eine ziemlich mächtige Hinüberwucherung des Blasenepithels beobachtet und ausserdem ein Eindringen derselben in die Tiefe der Drüsenschläuche konstatiert, was in meinen $1^1/_2$ Monat post operationem untersuchten Präparaten noch nicht der Fall war. Dass ferner das Blasenepithel sich unter die Cylinderzellen verschob und sie von der Drüsenwandung abdrängte, habe ich in meinen Präparaten nirgends konstatieren können.

Was die Funktionsfähigkeit der Darmschleimhaut in dem mit der Blase kommunicierenden Teil anbelangt, so finden sich in dem jüngeren Stadium Degenerationsvorgänge an dem Cylinderepithel der Schlauchdrüsen. Späterhin aber (nach 7 Monaten) findet man, dass das Cylinderepithel sich erholt hat; die Becherzellen sind in diesem Stadium vollkommen erhalten und secernieren Schleim. Freilich lehrt der allerdings nur einmal ausgeführte Verdauungsversuch, dass in diesem Stadium schon eine ziemlich starke Herabsetzung der fermentativen Wirkung der Schleimhaut vorhanden ist, so dass man mit Sicherheit sagen kann, dass doch, wenn auch langsam, regressive Veränderungen der Darmschleimhaut eintreten. Wie weit diese schliesslich gehen, darüber fehlt bisher noch die Erfahrung.

Was die Funktion der auf die beschriebene Weise vergrösserten Harnblase anlangt, so ist zu bemerken, dass die Urinausscheidung ohne jede Störung vor sich geht. Die Muskulatur der Blase war in der Nähe der Verbindungsstelle hypertrophisch, was ich nach Langer[1]) für eine Folge der Divertikelbildung ansehe. Eine unangenehme Beigabe, die allerdings auf die bei den Versuchen angewandte Nahtmethode zurückgeführt werden muss, ist die schon mehrfach erwähnte Inkrustation der Seide mit Harnsalzen, die ich besonders ausgesprochen bei dem 7 Monate post operationem untersuchten Tiere fand. Bei entsprechenden Operationen am Menschen wird sich dieser Uebelstand durch Verwendung von Catgut beseitigen lassen. (Herr Geheimrat v. Mikulicz verwendet seit Jahren zur Naht von Schleimhäuten selbst nur Catgut.)

Der Vorteil der zweizeitigen Operation liegt nach v. Mikulicz erstens darin, dass man das ausgeschaltete Darmstück eine Zeit lang beobachten und eventuell feststellen kann, ob sich an demselben irgend welche Degenerationserscheinungen bemerkbar machen. Zweitens darin, dass man nach Anschütz[2]) bei mehrzeitigen Opera-

1) Langer, Divertikelbildung mit Hypertrophie der Harnblasenmuskulatur. Zeitschr. f. Heilkunde, Bd. XX, 1899.

2) Anschütz, Heilung der angeborenen Blasenspalte durch Plastik aus dem Dünndarm. Langenbeck's Arch., Bd. 61, S. 1048.

tionen den Verlauf der einzelnen, zum Teil recht komplicierten Eingriffe besser beobachten und beherrschen kann. Als einen weiteren Vorzug der zweizeitigen Operationsmethode möchte ich hier den Umstand hervorheben, dass bei den in dieser Weise operierten Fällen nur ein sehr leichter Blasenkatarrh aufgetreten ist, wohingegen bei dem einzeitig operierten Falle starke Cystitis sich einstellte. Rosenberg giebt an, der erst stark getrübte Harn sei nach 3 Tagen vollkommen klar gewesen und alle zelligen und mikroparasitären Elemente verschwunden. Ich möchte nun bemerken, dass in meinen Fällen, übereinstimmend mit denen von Enderlen, die Klärung des anfänglich stark getrübten Harnes nicht so schnell von statten ging und vor allen Dingen keine so vollkommene war, und wenn ich bei Hund II und III nur einen leichten Blasenkatarrh auftreten sah, so glaube ich, diesen günstigen Erfolg allein der zweizeitigen Operationsmethode zuschreiben zu können. Da ferner meine Untersuchungen an dem ausgeschalteten Darmstück eine bedeutende Verringerung des Bakteriengehaltes ergeben haben, so glaube ich, dass man bei der zweizeitigen Operationsmethode wohl im Stande ist, die Infektiosität des zu der Blasenplastik erforderlichen Darmabschnittes soweit herabzusetzen, dass die Gefahr der Niereninfektion bedeutend verringert wird [1]).

II. Implantation der Ureteren in den Dünndarm.

Die von Maydl vorgeschlagene Implantation des Trigonum Lieutaudi in den Dickdarm bei Ektopie der Blase hat in letzter Zeit vielen Beifall gefunden. Der Dauererfolg dieser Operation scheint nicht immer günstig zu sein und die Niereninfektion ist, wie u. a. Kalabin [2]) in seiner experimentellen Arbeit nachgewiesen hat, in den meisten Fällen gar nicht zu vermeiden. Nun ist, wie bekannt, der Dünndarm wesentlich bakterienärmer als der Dickdarm, in dem sich fortwährend Fäulnisprocesse abspielen. Wenn also bei Implantation der Ureterenmündungen in den Darm die Niereninfektion überhaupt zu vermeiden ist, so bietet die Implantation des Trigonum in den Dünndarm sicher die günstigsten Chancen dafür.

Ich habe, um die eventuellen Vorteile dieses Verfahrens zu prüfen, eine Reihe von Tierversuchen, zum Teil unter gütiger Beihilfe

1) Die beiden von v. Mikulicz operierten Fälle von Blasenektopie zeigen (4 resp. 1 Jahr nach der Operation) keinen Katarrh der Blase oder der Nierenbecken.

2) Referat: Centralbl. f. Gynäkol., 1899, S. 1080.

von Herrn Prof. Henle ausgeführt, die ich im folgenden schildern will, wenngleich dieselben, wie ich im voraus bemerken möchte, keine brauchbaren Resultate geliefert haben.

Hund I. Ein junges, mittelgrosses Tier, wurde am 12. XII. 01 operiert. Die Bauchhöhle wurde eröffnet, die Harnblase mit zwei Fingern abgehoben, am Blasenhals doppelt unterbunden und zwischen den beiden Ligaturen durchschnitten. Der periphere Stumpf wurde mit dem Paquelin verschorft, nach Art des Schnürverschlusses am Darm geschlossen und ins Becken versenkt. Die Ureteren wurden von ihrer Umgebung frei gemacht und nach Möglichkeit mobilisiert. Dann wurde das Trigonum Lieutaudi in Form eines Rechtecks von 3 resp. 4 cm Seitenlänge excidiert und dieses Rechteck in den unteren Teil des Ileums quer eingenäht. Naht in 2 Etagen, die erste Naht fasst die ganze Wandung, die zweite nur die Serosa..

Verlauf: Den ersten Tag nach der Operation hatte das Tier mässigen, graubraunen breiigen Stuhl in Intervallen von 2—3 Stunden. Am 2. Tage war der Stuhl unverändert, das Tier war ziemlich munter und zeigte Fresslust. Am nächsten Tage war das Tier schwach und schien Schmerzen zu haben, am 4. Tage starb es. — Sektionsbefund: Der Darm ist vor der Einpflanzungsstelle der Ureteren etwas aufgetrieben. Naht fest, an der Nahtstelle lokale Peritonitis. Der Darm ist gut durchgängig. Die Ureteren sind nicht erweitert und zeigen an ihrer Einmündungsstelle Rötung und Schwellung. Beide Nieren makroskopisch und mikroskopisch intakt.

Hund II. Operiert am 16. XII. 01. Operation und Verlauf wie bei Hund I. Nach 3 Tagen Tod. Sektionsbefund: Peritonitis ausgehend von der Nahtstelle, wo sich einige Nähte gelockert hatten. Keine Nierenveränderung.

Hund III. Operiert am 14. XII. 01. Operation: Die Bauchhöhle wurde eröffnet, die Blase abgehoben, der Blasenhals doppelt unterbunden und durchschnitten, der periphere Stumpf verschlossen. Die Harnleiter wurden beweglich gemacht und das Trigonum in derselben Weise wie bei Hund I und II excidiert. Es wurde sodann vom unteren Teil des Ileum eine Schlinge gelegt, deren jeder Schenkel ca. 12 cm lang war. Die Enden der Schenkel wurden einander genähert und durch Enteroanastomose mit einander verbunden. Dann wurde der zuführende Schenkel über der Enteroanastomose kurz abgetragen und das Lumen durch Schnürverschluss geschlossen. Der übrige Teil der Schlinge blieb nach Verschluss des Lumens in derselben Art und Weise in seiner ganzen Länge erhalten. In derselben wurde ca. 10 cm oberhalb der Enteroanastomose das Trigonum in derselben Weise wie bei Hund I und II eingepflanzt. Mit dieser Operationsmethode verfolgte ich

Fig. 1.

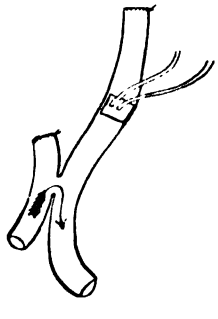

den Zweck, die Einmündungsstelle der Ureteren vor Berührung mit den Fäkalien zu schützen. Da die freie Beweglichkeit des letztgenannten blind endigenden Darmteiles eine Störung des Heilungsverlaufes durch Zug an den Ureteren oder Knickung derselben herbeizuführen geeignet war, so wurde das Ende durch Naht an der Bauchwand befestigt.

Das Tier lebte nur noch 8 Stunden und hat in dieser Zeit mehrmals erbrochen. — Sektionsbefund: Der Darmteil, welcher in der oben geschilderten Weise zur Aufnahme des Urins hergerichtet worden war, ist oberhalb der Implantationsstelle des Trigonum prall gespannt, gefüllt mit Harn. Beide Harnleiter stark erweitert. Die Nähte sind erhalten. Beide Nieren blutarm, aber sonst normal. Peritonitis. Gerade an einer Ureterenmündung befand sich eine Proglottide einer Tänie.

In diesem Falle hatte die Implantation des Trigonums das Lumen des Darmes so stark verengt, dass die verengte Stelle einen vollkommenen Verschluss darstellte und der blind endigende Darmabschnitt oberhalb der Ureterenmündungen war vermutlich zu kurz und seine peristaltische Kraft infolge dessen nicht stark genug, um den Harn über die verengte Stelle der Implantation des Trigonum hinweg in das freie Ileum zu treiben. Bei dem folgenden Versuch suchte ich diesen Uebelstand zu umgehen.

Hund IV. Operiert am 11. II. 02. Operation ähnlich wie bei Hund III, nur blieb in diesem Falle die zur Anastomosenbildung benutzte Darmschlinge erhalten und das Trigonum wurde an dem höchsten Punkte derselben implantiert. Ich verfolgte mit dieser Methode den Zweck für die Fortbewegung des Harns, die peristaltische Kraft eines möglichst grossen Darmabschnittes zur Wirkung kommen zu lassen.

Stuhl 3—4mal täglich, dann Entleerung breiiger, bräunlicher, schleimiger Masse, ebenso am folgenden Tage. Das Tier schien sich etwas erholt zu haben. Es hatte bis zur 6. Nacht täglich 3—4mal Stuhl. Nach 5 Tagen Tod.

Sektionsbefund: Peritonitis. Die Harnleiter etwas erweitert. Mikroskopisch leichte beginnende Nephritis.

Hund V. Operiert am 22. III. 02. Operation wie bei Hund IV. Das Tier entleerte am 1. Tage 3—4stündlich einen dünnen, gelblichen, breiigen Stuhl. Am nächsten Tage machte es einen munteren Eindruck, lief umher und zeigte Hunger und Durst. Dieser Zustand blieb unverändert bis zum 27. III. Von diesem Tage an frass es nur wenig und nahm sichtlich ab. Am 30. III. Tod. — Sektionsbefund: Leichte lokale Peritonitis. Geringe Erweiterung der Harnleiter. Niere intakt, auch mikroskopisch keine besonderen Veränderungen.

Hund VI. Operiert am 25. III. 02. Operation wie bei Hund IV. Erst 3—4stündlich Stuhl. Am 28. III. Tod. — Sektionsbefund: Peritonitis.

Hund VII und VIII. Operiert am 1. III. 02. Wiederholung der bei Hund I angewandten Methode. Nr. VII nach 3, Nr. VIII nach 4 Tagen gestorben.

Sektionsbefund: In beiden Fällen von der Nahtstelle ausgehende Peritonitis.

III. Versuch einer Anastomosenbildung zwischen Blase und Darm beim Hunde.

Die theoretische Ueberlegung, ob es möglich sei, einen Hund, bei dem man eine Kommunikation zwischen der Blase und dem Dünndarm hergestellt hat, ohne wesentliche Störungen von Seiten des Darmes und Harnapparates, am Leben zu erhalten, veranlasste Herrn Prof. Henle zur Entscheidung dieser Frage, die bei malignen Blasengeschwülsten, insonderheit Geschwülsten des Blasenhalses, ferner bei schwerer Prostatahypertrophie Anwendung finden könnte, eine Reihe von Versuchen anzustellen, die er mir gütigst zur Publikation überliess.

Bei den ersten 4 Tieren wurde nur eine Vesikoenteroanastomose angelegt und zwar mit dem unteren Teile des Ileums, in zwei weiteren Fälleu wurde ausserdem noch der Blasenhals durchschnitten und die beiden Enden durch Schnürverschluss geschlossen. Die Anlegung der Enteroanastomose erfolgte, um einen Koteintritt in die Blase unmöglich zu machen, in der Weise, dass der Dünndarm 50—60 cm oberhalb der Valvula Bauhini durchtrennt und der abführende Teil mit der Blase, der obere zuführende mit dem Ileum dicht über der Valvula in Verbindung gebracht wurde. Das lange Darmstück zwischen Blase und der Einmündung des kotführenden, seitlich apponierten Dünndarmabschnittes ist dergestalt von der Kotpassage gänzlich ausgeschlossen und dient ausschliesslich als Urethra.

Fig. 2.



Die Tiere der ersten Versuchsreihe sind mit Ausnahme eines einzigen, das die Operation 7 Wochen überlebte, im Verlauf von 4—14 Tagen gestorben. Alle hatten 3—4mal täglich dünnen, breiigen Stuhl. Die Sektion ergab bei den 3 ersten starke Cystitis, bei dem, das am längsten gelebt hatte, starke Cystitis mit Pyelonephritis. Die Infektion der Blase und späterhin auch der Niere ist also auch bei dieser Operationsmethode nicht zu vermeiden.

Die beiden Tiere der zweiten Versuchsreihe gingen 2—3 Tage nach der Operation an prävesikalen Abscessen zu Grunde.

AUS DER

STRASSBURGER CHIRURGISCHEN KLINIK

DES PROF. DR. MADELUNG.

XIII.

Ueber die von Schleimbeuteln ausgehenden Neubildungen.

Von

Dr. C. Adrian,

früherem Assistenten der Klinik.

Im Jahre 1885 hat H. R. Ranke[1]) durch einen Vortrag auf dem deutschen Chirurgenkongress und 1886 durch eine ausführliche Arbeit die Aufmerksamkeit auf die von den Schleimbeuteln ausgehenden Neubildungen gelenkt.

Ranke stellte damals fest, dass in der kasuistischen Litteratur zwar eine ansehnliche Menge von Beschreibungen von „Schleimbeutelgeschwülsten" sich finde, dass aber bei näherer Prüfung die meisten nur „geschwulstähnliche Produkte chronischer Entzündung", oder die „verschiedensten Veränderungen alter Hygrome" seien, dass die Zahl der „wirklich als Tumoren, als Gewächse im strengeren Sinne der Wissenschaft anzuerkennenden Abkömmlinge von Schleimbeuteln" eine äusserst geringe sei.

Ranke konnte mit Einschluss von zwei selbst beobachteten Fällen nur 7 Beobachtungen von wirklichen Tumoren der Schleim-

1) Ranke, Kasuistische Mitteilungen über Tumoren, welche von Schleimbeuteln ausgehen. Verhandl. d. Deutschen Gesellsch. f. Chir., XIV. Kongr., Berlin, April 1885, I. 112, II. 523. — Ferner: Ueber Geschwülste der Schleimbeutel. Arch. f. klin. Chir., Bd. 33, 1886, pag. 406.

beutel zusammenstellen. „Dass eine so armselige Kasuistik dringend der Vervollständigung bedarf, liegt auf der Hand", so sagte Ranke in seiner Arbeit.

Was ist seitdem, also innerhalb von 15 Jahren, in dieser Beziehung geschehen, inwiefern sind unsere Kenntnisse von den wahren Neubildungen der Schleimbeutel seit Ranke erweitert worden, giebt es überhaupt von den Schleimbeuteln selbst ausgehende Neubildungen?

Diese Frage stellte ich mir, durch einige Beobachtungen an der Strassburger chirurgischen Klinik angeregt, zur Beantwortung.

In eingehender Weise werden die Neubildungen der Schleimbeutel nach Ranke's Veröffentlichung in einigen grösseren chirurgischen Handbüchern behandelt, so 1896 von Lyot[1]), 1897 von Lejars[2]) in Frankreich, 1897 von Nasse[3]) in Deutschland. Die genannten Autoren stützen sich aber dabei fast ausschliesslich auf die schon Ranke bekannten Fälle, kommen deshalb auch in ihren Schlussfolgerungen eigentlich nicht weiter.

Ranke hatte von den echten Neubildungen der Schleimbeutel abgetrennt die Geschwülste, welche durch chronische (indurierende, fibrinöse und hämorrhagische) Entzündung hervorgebracht werden, solche, welche durch „Veränderungen des Inhalts alter Hygrome" (z. B. Verkalkungen) entstehen, endlich solche wahre Geschwülste, die nach der blutigen Operation von Hygromen aus der Hautnarbe hervorgegangen sind, wie dies in gleicher Weise auch bei anderen Operationsnarben ziemlich häufig beobachtet worden ist.

Nach Ranke sind dann zwei Gruppen von — wahren — Neubildungen der Schleimbeutel gänzlich von einander zu scheiden:

„1. Umwandlung der Wand derselben in eine der Bindegewebsreihe ihrer Struktur nach einzureihende Wucherung: Chondrome, Sarkome, Myxome" etc.

„2. Epitheliale Neubildungen, bisher nur bei bestehenden Fisteln beobachtet und vorläufig am einfachsten gleichzustellen mit den vielfach beschriebenen Carcinomen, welche bei lange Zeit bestanden habenden Ulcerationen und eiternden Fisteln sich entwickeln" (l. c. p. 424).

Meiner Ansicht nach sind die in langjährig bestehenden, zu

1) Lyot, Néoplasmes des bourses séreuses. In: Le Dentu et Delbet, Traité de chirurgie clinique et opératoire. T. III. Paris, Baillière et fils. 1896. pag. 898.

2) Lejars, Néoplasmes des bourses séreuses. In: Duplay et Reclus, Traité de chirurgie. 2. édition. T. I. Paris, Masson. 1897. pag. 905.

3) Nasse, Die chirurgischen Krankheiten der unteren Extremitäten. Lief. 66 der „Deutschen Chir.", 1897, pag. 352/353.

einem Schleimbeutel führenden Fistelgängen entstehenden epithelialen Neubildungen nicht als wahre Neubildungen der Schleimbeutel anzusehen, sondern nur diejenigen, welche von der Wandung der Schleimbeutel selbst ihren Ausgang nehmen.

Hiernach würden aus der Kasuistik der Schleimbeutelneubildungen auszusondern sein die von Ranke z. T. angeführten Fälle von G. P. Hölscher[1]), Simon[2]), Verneuil-Gosselin[3]), Erichsen[4]) und v. Mikulicz[5]).

In der älteren Litteratur findet sich sodann eine Reihe von Angaben, die, sei es wegen ihrer Unvollständigkeit, sei es wegen fehlender mikroskopischer Untersuchung, nicht die Gewähr dafür geben, dass es sich um wirkliche, echte Neubildungen, die einen Schleimbeutel zum Ausgangspunkt haben, handelt, die ich aber der Vollständigkeit halber erwähnen will.

Bei Besprechung des Hygroma cysticum patellare und dessen Behandlung meint Schuh[6]): „In einem Falle wurde eine zusammengesetzte Cyste — eine in dieser Gegend gewiss sehr seltene Erscheinung — für ein gewöhnliches Hygroma gehalten und man meinte, die ganz kleinen Tochtercysten würden samt dem Hautbalge durch Suppuration schmelzen. Es entstand jedoch in 3 Wochen eine solche Wucherung, dass der Kranke nur durch eine sehr schwierige Exstirpation gerettet werden konnte".

In dem Fall von Gayet[7]) handelt es sich um eine ausserordentlich langsam, nach Schlag aufs Knie entstandene, kindskopfgrosse, an der Vorderfläche fluktuierende und selbst durchscheinende Geschwulst der

---

1) G. P. Hölscher: In seiner Uebersetzung des Brodie'schen Werkes: Pathologische und chirurgische Beobachtungen über die Krankheiten der Gelenke. Hannover 1821. pag. 345.

2) Transact. of the pathol. Soc. of London. Vol. I, pag. 153/154. 7th of June 1847.

3) Bull. de la soc. anat. de Paris. Paris 1854. Bulletin Nr. 11. November 1854. pag. 328.

4) Erichsen, Malignant tumours connected with bursal enlargements. The medical Tim. and Gaz. New series. Vol. XV. 2. Old series. Vol. XXXVI. July 4 to December 26. 1857. pag. 476. Nov. 7. 1857. — Ferner: Praktisches Handbuch der Chirurgie. Aus dem Englischen, übersetzt von Thamhayn. Bd. II. Berlin, Hirschwald, 1864, pag. 393.

5) v. Mikulicz, Mündliche Mitteilung an Ranke: Arch. f. klin. Chir. Bd. 33. 1886. pag. 424 (5).

6) Schuh, Ueber die Erkenntnis der Pseudoplasmen. Wien, L. W. Seidel, 1851. pag. 148. — Pathologie und Therapie der Pseudoplasmen. Wien, Wilhelm Braumüller, 1854. pag. 201.

7) Lyon medical. T. II. 1869. Nr. 12. pag. 190 ff. und Diskussion hierzu Tripier, Conche, Laroyenne, Diday, Icard.

Regio patellaris, die nach den Seiten zu festere Konsistenz zeigte. An diesen festeren Stellen enthielt die verdickte, mit dem Lig. patellae verwachsene Wand reichlich spindelförmige Elemente. Der Tumor wird von Tripier als Sarkom bezw. sarkomatös degeneriertes Fibrom angesprochen, das aus einem Hygrom des präpatellaren Schleimbeutels hervorgegangen ist. Gayet bezeichnet ihn als „Hygrosarcome du genou", ein Name, der wie Volkmann[1]) bei der Besprechung dieses Falles treffend sagt, nur geeignet ist, die Sachlage zu verdunkeln: es ist und bleibt eben ein Hygrom mit mässig verdickter Wand.

Der Vollständigkeit halber will ich auch einen Fall von Fibrosarkom der Fascia lata von Boecker[2]) erwähnen, von welchem Tilger[3]) meint, dass ihr Ausgangspunkt die Bursa mucosa trochanterica bildet, ohne irgendwelche Beweise oder Anhaltspunkte für diese Angabe beizubringen.

Behnke's[4]) „Enchondroma antibrachii" bei einer 60jähr. Bauersfrau sass dicht über dem Handgelenke auf der Volarseite; dem Sitze nach, meint B., habe dasselbe seinen Ursprung entweder von den Sehnenscheiden oder vielleicht eher von dem Schleimbeutel unter den Flexurensehnen. Einige Teile schienen eine colloide, andere eine kalkähnliche Degeneration erlitten zu haben. Wegen der anatomischen Lageverhältnisse und des vorgerückten Alters der Patientin, und da die Funktion der Hand nicht wesentlich beeinträchtigt war, wurde das Enchondrom nicht operiert.

Die Geschwulst hatte zur Zeit, als Pat. zur Beobachtung kam, die Grösse einer geballten Faust und hatte vor 5 Jahren als ein kleiner, harter Knoten an dem Radialrande des Unterarms etwas oberhalb des Handgelenks begonnen.

Vielleicht zu den eigentlichen Geschwülsten der Schleimbeutel ist endlich zu rechnen ein Fall von Tilger[5]) von „chronisch-hämorrhagischer Bursitis der Bursa mucosa glutaeo-trochanterica profunda" rechts. Der ganze Binnenraum des Tumors war erfüllt von einer leicht zerreisslichen, teils faserigen, teils fetzig bröckeligen Masse, von der sich mit dem Nagel ein fettig schmieriger Detritus leicht abstreichen liess. Nach teilweiser mechanischer Entfernung dieses Detritus war der Verlauf der erwähnten Kapselexkrescenzen deutlicher zu verfolgen. Ueberall von Resten von weichen Inhaltsmassen bedeckt, gewährten sie jetzt ein

1) Virchow-Hirsch, Jahresbericht f. 1869. II. pag. 380.

2) Boecker, Zur Galvanokaustik; Exstirpation einer kindskopfgrossen Geschwulst. Arch. f. klin. Chir., Bd. 14, 1872, pag. 148.

3) Tilger, Zur Pathologie der chronischen Schleimbeutelerkrankungen. Inaug.-Dissert. Würzburg 1890. pag. 15/16.

4) Virchow-Hirsch, Jahresbericht f. 1875. II. pag. 385. — Ebenda . 1874. II. pag. 481/482.

5) a. a. O.

mehr fetziges, gelegentlich polypenartiges Aussehen. — Das Präparat stammte von einer 24jährigen Dame, hatte die Grösse einer Faust und hatte sich nach Aussage des behandelnden Arztes im direkten Anschluss an einen vor einem Jahr stattgehabten Fall auf die rechte Hüfte unter dem Zeichen eines kalten Abscesses entwickelt.

Es scheint mir nach dem voraufgegangenen gar nicht unmöglich, dass es sich um ein erweichtes Neoplasma dieses Schleimbeutels gehandelt habe.

Nach Ausscheidung dieser zweifelhaften Fälle bleibt aber doch noch eine kleine Anzahl Beobachtungen übrig, die allen Anforderungen, die wir an primäre, echte Schleimbeutelgeschwülste stellen dürfen, genügen. Sicher als eigentliche Neubildungen der Schleimbeutel aufzufassen zu sein scheinen mir folgende 17 Beobachtungen. Ich werde im Anschluss daran von zwei neuen Beobachtungen aus der Rostocker und Strassburger chirurgischen Klinik berichten und alsdann versuchen, unter Berücksichtigung dieser 19 Fälle ein klinisches Gesamtbild der echten Schleimbeutelgeschwülste zu geben.

Annandale[1]) beschreibt bei einem 62jährigen Individuum ein im Verlaufe von drei Jahren langsam zu Doppelfaustgrösse herangewachsenes Osteochondrom der Bursa infragenualis, welches dem Patienten wegen seiner Lage unter dem Ligamentum patellae Störungen in der Beweglichkeit des Kniegelenks, speciell der Beugung, verursacht hatte. Die Entfernung des Tumors gelang ohne Verletzung des Ligamentum patellae und ohne Eröffnung des Kniegelenks, sodass normale Beweglichkeit wieder hergestellt wurde.

In Dollinger's[2]) Beobachtung handelt es sich um ein Papillom der Bursa praepatellaris bei einer 58jährigen Frau. Dieselbe bemerkte vor 10 Jahren auf der Kniescheibe eine haselnussgrosse, schmerzlose Geschwulst, die, langsam wachsend, vor einem Jahr Hühnereigrösse erreichte. Zu dieser Zeit platzte die Geschwulst; es sickerte aus der Oeffnung eine seröse Flüssigkeit und es begann auch in der Umgebung der Oeffnung die Geschwulst zu wachsen. Diese anamnestischen Daten wären nach Dollinger so zu erklären, dass die Papillenwucherung in der Bursa praepatellaris schon vor 10 Jahren begann, dass der hierdurch bewirkte Reizzustand eine Schleimbalgentzündung zur Folge hatte, und dass, als vor 1 Jahr das Papillom die äussere Decke durchbrach, der

1) Medico-chirurgical society of Edinburgh. Session LV. Meting III. January 5. 1876. Ref. in: Edinburgh Med. Journ. Vol. 21. 1876. II. pg. 744 und: Brit. med. Journ. 1876. Vol. I. pag. 225.

2) Arch. f. klin. Chir. Bd. 22. 1878. pag. 697.

anomale Inhalt des Schleimbeutels jenen längere Zeit bestehenden serösen Ausfluss verursachte.

Angesichts dieser Daten ist Ranke's[1]) Angabe zu korrigieren, dass sich das Neoplasma in diesem Falle in einem fistulösen Präpatellarhygrom entwickelt habe.

Dollinger legt, wie gesagt, ausdrücklich darauf Wert, dass die Geschwulst im Schleimbeutel begann und von hier nach aussen weitergriff.

Berkeley Hill[2]) berichtet von einem Rund- und Spindelzellensarkom, welches von der Innenwand einer Schleimbeutelcyste der Kniekehle ausging. Es handelte sich um einen 26jährigen Feuerwehrmann, bei welchem sich der Tumor innerhalb von 8 Monaten entwickelt hatte. Als besonders interessant hebt B. an diesem Fall hervor das jugendliche Alter des Individuums, das sich einer blühenden Gesundheit erfreute und das innerhalb 5 Wochen nach der Operation wieder aufgetretene Recidiv.

Ranke[3]) bringt zwei neue hierher gehörige Fälle:

In Fall 1 (l. c. p. 410) handelt es sich um einen 63jährigen Landarbeiter, der den Beginn seines Leidens reichlich zwei Jahre vor seiner Aufnahme in die Groninger chirurgische Klinik beobachtete. Zweifellos war dies damals ein linksseitiges Präpatellarhygrom, das mit Bindenkompression fast völlig zum Schwinden gebracht wurde, dann aber recidivierte und sich fast stetig vergrösserte und an einer Stelle nach aussen durchbrach. Kurze Zeit nach diesem, im übrigen spontanen Aufbruch, begann ein schnelleres Wachstum der Geschwulst. In kurzer Zeit entstanden eine Menge von Oeffnungen in der Hautbedeckung. Neben der rundlichen Hauptmasse der Geschwulst hatten sich in den letzten Wochen zwei längliche Fortsätze derselben, innen und aussen, teils subkutan, teils subfascial, entwickelt und an diesen jüngsten Sprossen des Tumors konnte man in Zwischenräumen von je 24 Stunden deutlich den Effekt des Wachstums wahrnehmen. Der pseudofluktuierende, über mannskopfgrosse Tumor war deutlich aus grösseren und kleineren Knollen zusammengesetzt. Die Bewegungsfähigkeit im Kniegelenk war aktiv sowohl wie passiv nur wenig beschränkt.

Patient erlag 14 Tage nach der Exstirpation des Tumors, der sich übrigens als ein lappiges, sehr weiches, aus einem Hygroma praepatellare hervorgegangenes Myxom erwies, einer hypostatischen Pneumonie und einer hartnäckigen Darmaffektion mit Durchfällen dyssenterischen Charakters. Die Inguinaldrüsen, bereits bei der Aufnahme des Kranken vergrössert, waren nicht specifisch erkrankt.

1) Ranke l. c. pag. 423/424. Dasselbe behauptet übrigens auch Lejars (l. c.).

2) Lancet 1878. Vol. I. March 23. pag. 418/419.

3) Verhandlungen d. Deutschen Gesellsch. f. Chir., XIV. Kongr. 1885. I. 112. II. 523. — Arch. f. klin. Chir. Bd. 33. 1886. pag. 406.

In dem Fall 2 von Ranke[1]) handelte es sich um einen 20jährigen, kräftigen jungen Mann, bei dem eine seit ungefähr einem Jahr bestehende Schwellung oberhalb der Kniescheibe des linken Beines ohne erkennbare Ursache plötzlich vermehrtes Wachstum zeigte. Die Diagnose lautete: chronisch-hämorrhagische Entzündung der Bursa extensorum subcruralis. Incision. Energische Auskratzung. Drainage. Temporäre Heilung. Leider ist eine mikroskopische Untersuchung der ausgelöffelten Massen nicht ausgeführt worden. Kaum ein halbes Jahr später Recidiv resp. Umwandlung der entzündlichen Neubildung in einen Tumor. Exstirpation des als „hämorrhagisches Sarkom der Bursa extensorum" bestimmten Geschwulst. Heilung.

Nancrede[2]) hat Gelegenheit gehabt, einen Fall echter Geschwulstbildung der Bursa olecrani zu beobachten und zu operieren; leider ist der Bericht so kurz gehalten, dass demselben nicht mehr zu entnehmen ist.

Nicht von Ranke erwähnt, resp. nach seiner Publikation beschrieben worden sind folgende Fälle:

Chavasse[3]) berichtet von einem „Myxome kystique" von Taubeneigrösse, mit der Bursa mucosa subpatellaris als Ausgangspunkt, das bei einem ca. 30 Jahre alten Mann vor 4 Jahren aufgetreten war, langsam wuchs und erst neuerdings schmerzhaft wurde. Der Tumor wurde excidiert und Pat. blieb recidivfrei. Nach Nasse[4]) trat doch ein Recidiv später auf.

Estor[5]) teilt einen Fall von primärem Sarkom der Bursa praepatellaris bei einem kräftigen, 50 Jahre alten Maurer mit, welches nach Incision und Exkochleation recidivierte und auch nach nachträglicher Exstirpation nicht vollständig heilte.

G. Fischer's Fall[6]) betrifft einen Metzger, der sein Kniegelenksleiden auf einen Fall auf das linke Knie zurückführt. Es handelte sich um eine innerhalb 2½—3 Jahren gewachsene Geschwulst von steinharter Konsistenz, welche, wie die Untersuchung zeigte, ein Enchondrom darstellte, das an vielen Stellen Verkalkung bezw. Verknöcherung zeigte und von der vorderen Wand der Bursa infragenualis ausging und zwar ausging von einem normalen Schleimbeutel.

1) Ranke l. c. pag. 416.

2) Nancrede, Briefliche Mitteilung an Ranke l. c. pag. 409.

3) Bull. et mém. de la soc. de Chir. de Paris. 1887. pag. 266 und 761.

4) Nasse l. c. pag. 352. — Uebrigens rechnet Tilger (l. c. pag. 14) diesen Tumor nicht zu den Neoplasmen im eigentlichen Sinne, sondern zu den „Pseudotumoren".

5) Gaz. hebdom. des sciences médicales de Montpellier. 18. Nov. 1888.

6) G. Fischer, Ein Fall von Enchondrom der Bursa infragenualis. Inaug.-Dissert. Würzburg 1891.

Nasse[1]) erwähnt ganz beiläufig einen Fall von Myxom der Bursa semimembranosa aus der v. Bergmann'schen Klinik, das nach Exstirpation recidivierte und zur Amputation nötigte.

Ebenso erwähnt Lejars[2]) ganz kurz zwei Fälle von Sarkom der Bursa praepatellaris, die Nicaise beobachtet hat. In beiden Fällen war die Neubildung auf dem Boden eines alten Hygroms entstanden.

Duret[3]) berichtet von einem 17jährigen Mädchen, das z. T. symmetrisch angeordnete Schleimbeuteltumoren und zwar der beidseitigen Bursae subtricipitales, der beiden Bursae trochantericae und endlich einer Bursa subdeltoidea aufwies und welche Cornil als Endotheliome auffasste. Der eine Ellbogentumor entwickelte sich ungefähr 4—5 Monate nach einem Fall auf die Ellbogengelenksgegend. Die vier übrigen Geschwülste entstanden im Laufe der 5 folgenden Jahre, wuchsen im ganzen langsam, hatten ungefähr Orangengrösse und boten deutliches Fluktuationsgefühl dar. Im Durchschnitt hatten sie ein schwammartiges Aussehen und zeigten zahlreiche Hohlräume. „Chacune de ces poches renferme un liquide puriforme de coloration tantôt jaune soufre, tantôt brune, visqueux ou muqueux." Weder Anhaltspunkte für Tuberkulose noch Aktinomykose. Ein 16 Jahre alter Bruder der Patientin litt merkwürdigerweise ebenfalls an einer auch histologisch den erwähnten Tumoren durchaus gleichen Geschwulst.

Milian und Neveu[4]) beschreiben einen ähnlich liegenden Fall von Endotheliom beider Bursae praepatellares bei einer 39 Jahre alten Wäscherin. Die Kranke musste in ihrem Berufe viel knieen und verlegte den Beginn des Leidens auf die Zeit vor 10 Jahren, wo beide Geschwülste unmittelbar hintereinander auftraten, sich langsam weiterentwickelten und seit mehreren Jahren stationär blieben. Die Tumoren hatten die Grösse von Haselnüssen, lagen unter der Haut, waren jedoch mit ihr verwachsen, hatten ziemlich feste Konsistenz, waren schmerzlos solange Pat. nicht zu stark sich gegen die Präpatellargegend anstemmte, und gegen ihre Unterlage verschieblich. Bei der Exstirpation ergab sich kein Zusammenhang des Tumors mit Periost oder Knochen. — Die mikroskopische Untersuchung zeigte unter der Epidermis in der verdickten Haut zahlreiche Hohlräume mit Kalkkörnchen angefüllt. Die Hohlräume sind von fibrösem Gewebe begrenzt. In der Tiefe der Tumoren finden sich eine Menge kleinerer Hohlräume, nur 1—2 Kalkkörner einschliessend. Diese Hohlräume scheinen durch Obliteration von Gefässen entstanden zu

1) Nasse, Die chirurgischen Krankheiten der unteren Extremitäten. Lief. 66 der „Deutschen Chirurgie", 1897, pag. 353.

2) Lejars, Néoplasmes des Bourses séreuses. In: Duplay et Reclus, Traité de Chirurgie. 2. édition. T. I. Paris, Massou, 1897, pag. 905.

3) Bull. et mém. de la soc. anat. de Paris. 1899. 6. série. T. I. pg. 725.

4) Bull. et mém. de la soc. anat. de Paris. 1900. 6. série. T. II. pg. 827.

sein: man sieht wenigstens einzelne Kapillaren vollkommen mit Kalkmassen verstopft, dabei sind die Endothellagen verdickt. Vor der Obliteration scheinen sich die Gefässchen zu dilatieren. Mikroben wurden in keinem der Tumoren gefunden. Wegen ihrer sonstigen histologischen Aehnlichkeit mit einem Tuberkel empfehlen die Autoren den Namen eines „granulome calcaire".

Weniger ausführlich beschreiben Milian und Morestin[1]) einen vierten, wohl ebenfalls in diese Kategorie von Schleimbeuteltumoren gehörende Geschwulst von Nussgrösse an der Fusssohle eines 8 Jahre alten Bauernsohnes. Milian[2]) hat diesen Fall auch in seiner These beschrieben und dort die Vermutung ausgesprochen, dass es sich um eine von einem Schleimbeutel ausgehende Geschwulst, vielleicht tuberkulöser Natur, handeln könne. Milian und Neveu kommen in ihrer eben erwähnten Arbeit noch einmal auf diesen Fall zurück und sagen wörtlich[3]): „cette tumeur venait de la plante du pied, vraisemblablement de la bourse sereuse de Lewis".

Candegabe[4]) berichtet von einem Fibrosarkom der rechten Präpatellargegend, das seinen Ausgang von dem betreffenden Schleimbeutel genommen hatte und nach aussen durchgebrochen war. Es handelte sich um einen 37jähr. kräftigen Landarbeiter, bei welchem sich die faustgrosse, leicht gestielte Geschwulst innerhalb $2^1/_2$ Monate entwickelt hatte und welcher von dem Tumor höchstens ein Unbequemlichkeitsgefühl bei forcierter Flexion beibehielt. Pat. wurde durch Excision von der Neubildung befreit und war noch 4 Monate nach der Operation frei von Recidiv.

Ich lasse nunmehr zwei Beobachtungen folgen, von denen die erste, mir durch Herrn Prof. Madelung mitgeteilte, aus der Rostocker chirurgischen Klinik stammt und aller Wahrscheinlichkeit nach ein von der Bursa praepatellaris ausgehendes Sarkom dieses Schleimbeutels darstellt. Der zweite Fall entstammt der Strassburger chirurgischen Klinik und stellt ein Spindelzellensarkom der Bursa subdeltoidea dar.

1. Sarkom der Präpatellargegend, langsam gewachsen, mit aller Wahrscheinlichkeit aus der Bursa

1) Bull. et mém. de la soc. anat. de Paris. 1899. 6. série. T. I. pg. 576.

2) Milian, Les sporozooses humaines. Thèse de Paris. 1899. Nr. 553. pag. 77. — Ferner: Hygromas calcifiés. La presse médicale. 29. Dec. 1900. Nr. 107, pag. 414.

3) l. c. pag. 827.

4) Candegabe, Des néoplasmes prérotuliens. Thèse de Paris. 1901. Nr. 2, pag. 47 ff. und pag. 64.

praepatellaris hervorgegangen, zunächst diagnosticiert als proliferierende Bursitis. Exstirpation der Geschwulst. Metastasen in den Leistendrüsen und örtliches Recidiv. Exstirpation dieser. Narbenrecidiv. Exitus zu Hause.

Pat., 39 J., Arzt, sehr fettleibig, stellt sich am 18. V. 1893 vor. Seit 10 Jahren soll an der Vorderseite des linken Knies leichter Schmerz, seit ungefähr 5 Jahren Schwellung bestehen. Vor 3 Jahren musste Pat. eine Entbindung operativ zu Ende führen, indem er längere Zeit auf dem linken Knie auf der Kante einer Thürschwelle kniete. Seitdem wuchs die Geschwulst etwas schneller. Beschwerden hatte Pat. durch dieselbe nicht und konnte seine Praxis versehen.

Status (18. V. 93): Auf der linken Kniescheibe liegt eine enteneigrosse Geschwulst unter verdünnter, aber normaler Haut. Die Oberfläche ist glatt, die Konsistenz des Tumors an verschiedenen Stellen verschieden, teils weich, fluktuierend, teils, namentlich auf der Aussenseite, fast knochenhart. Es wird angenommen, dass eine proliferierende Bursitis bestehe.

25. V. 93 Operation: Die Geschwulst lässt sich von der gesunden Patella leicht abheben, auch nach unten und nach den Seiten ist sie völlig abgekapselt. Der obere Pol setzt sich aber in die Substanz des Quadriceps hinein fort; es wird von diesem ein beträchtlicher Teil mit fortgenommen, das Kniegelenk dabei eröffnet.

Die Geschwulst erweist sich (im pathologischen Institut zu Rostock durch Herrn Prof. Lubarsch untersucht) als „vorwiegend rundzelliges, aber auch spindelzelliges Sarkom mit oft perivaskulärer Anordnung: reichlicher Gehalt an Glycogen."

Die Wunde heilt rasch. Es tritt aber Schwellung der linksseitigen Leistendrüsen ein und es zeigt sich an der Innenseite des Kniegelenkes ein halbhaselnussgrosser Geschwulstknoten.

Am 3. VII. 93 werden die Drüsen und das örtliche Recidiv entfernt, am 22. VII. 93 nochmals ein in der Narbe der zweiten Operation am Knie entstandenes Recidiv. Als Pat. am 4. VIII. 93 die Klinik verlässt, sind in der Umgebung der Narbe viele weiche Knoten fühlbar. Pat. ist am 11. XII. 93 gestorben.

2. Sarkom der Bursa subdeltoidea, innerhalb eines Jahres entstanden. Klinisch diagnosticiert als proliferierende Bursitis. Exstirpation. Heilung.

Monika L., 60 J., Ehefrau, Bäuerin. III. Para, 2 Kinder leben, von denen ein Sohn an einer seit mehreren Monaten bestehenden Kniegelenkserkrankung (Hydrops?) ohne Fistelbildung etc. leiden soll; ein drittes Kind soll in ganz jugendlichem Alter an unbekannter Krankheit gestorben sein. Früher selbst nie krank, auch keine Anhaltspunkte für durchgemachte Lues, Gonorrhoe, Tuberkulose etc., an schwere Arbeit auf dem

Felde gewöhnt, führt Pat. ihr jetziges Leiden auf dauernde Ueberanstrengung in ihrem Berufe zurück. Seit ungefähr 1 Jahr, ohne direkt nachweisbare Ursache, verspürte Pat. plötzlich Schmerzen in dem ganzen rechten Arm, die einen neuralgischen Charakter hatten, sehr heftig waren, zeitweise exacerbierten, weder von Rötung, Schwellung, Fieber, noch Störung des Allgemeinbefindens etc. begleitet waren. Auch bestand keinerlei Bewegungsbeschränkung der betreffenden Extremität, höchstens etwas Schwächegefühl in derselben und Parästhesien in den Fingerspitzen. Keine Besserung in der Folgezeit trotz Ruhigstellung, Einreibungen etc. Im Monat März 1901 machte sich eine Verschlimmerung des Zustandes bemerkbar, als Pat. eine Leiter, an welcher eine Stufe fehlte, herabsteigen und sich bei dieser Gelegenheit mit dem rechten Arm plötzlich etwas fester halten musste, um nicht herabzustürzen. Pat. verspürte damals sofort stärkere Schmerzen im ganzen rechten Arm. Nach ungefähr 8tägigem Bestande wurden die Schmerzen weniger stark und nahmen allmählich ab. Mit Abnahme der Schmerzen stellte sich jedoch eine zusehends stärker werdende Schwellung in der rechten Schultergegend ein und es trat eine zunehmende Beweglichkeitsbeschränkung in dem rechten Schultergelenk ein, besonders bei Bewegungen des Armes nach hinten, während die übrigen Bewegungen besser waren. Pat. war nunmehr im Ganzen schmerzfrei und nur besonders ausgiebige Bewegungen im rechten Schultergelenk waren von stechenden Schmerzen in demselben begleitet. Pat. hat die ganze Zeit über ihre Feldarbeit weiterbesorgt, sie will nicht abgemagert sein und sich auch sonst körperlich wohlbefinden. Pat. sucht am 2. XII. 01 die Hilfe der chirurgischen Klinik auf, lediglich weil die Schwellung an der Aussenseite der rechten Schultergegend zusehends grösser wird. Die bisherige Behandlung bestand in kalten Umschlägen, Schnapswickeln und Einpinselungen mit Jodtinktur. Einen Arzt hat Pat. bislang nicht konsultiert.

Status (2. XII. 01): Kräftig gebaute Frau mit gesunden inneren Organen. Keine abnorme Lymphdrüsenschwellungen. Auch Urin frei von pathologischen Bestandteilen. Temperaturen normal. Der obere, vordere und äussere Teil des rechten Oberarmes ist eingenommen von einer starken, die Konturen des M. deltoideus in übertrieben starker Weise darstellenden weichen, anscheinend cystischen Schwellung. Einzig die Gegend unterhalb des Proc. coracoides ist etwas eingesunken. Dieser Knochenteil selbst, sowie auch die Clavicula und das Acromion sind als normal durchzufühlen. Die Haut über der cystisch sich anfühlenden Schwellung erscheint etwas verdünnt, zeigt keine abnormen Venenerweiterungen und noch stellenweise die Spuren der applicierten Jodtinktur in Gestalt umschriebener blasiger Abhebungen der Epidermis, die jedoch zum grössten Teil unter Zurücklassung von kleinen Krusten und Pigment abgeheilt sind; im übrigen besteht keinerlei Verwachsung der Haut mit den darunter liegenden Teilen. Der Tumor selbst zeigt eine beschränkte Be-

weglichkeit auf seiner Unterlage, lässt sich auf dem Schultergelenke eben leicht etwas hin- und herschieben und ist zweifellos bedeckt von einer den M. deltoides im Ganzen oder einen Teil desselben darstellenden. dünnen, atrophischen Muskelschicht, welche sowohl bei aktiven Bewegungen (Heben des Armes), als auch bei Beklopfen des Tumors mit dem Perkussionshammer (direkte mechanische Muskelerregbarkeit) hervortritt und deutlich die Konturen und den Verlauf des M. deltoides, bezw. dessen Muskelfasern erkennen lässt. Nach hinten, und speciell gegen die Achselhöhle zu pflanzt sich diese Schwellung mehr strangweise fort, ist viel härter, auch etwas schmerzhaft bei Druck und nimmt gerade an dem hinteren Rande der Achselhöhle die Konsistenz eines harten Tumors an. Mässig starke Bewegungsbeschränkung bei Bewegungen in dem rechten Schultergelenk, sobald der Arm über die Horizontale hinaus gehoben werden soll. Ein federnder Widerstand macht sich hierbei im Schultergelenk bemerkbar. Keine Atrophien oder Lähmungen in der Muskulatur des rechten Armes.

3. XII. 01 Operation in Aetherchloroformnarkose. Bogenförmiger. dem Ansatzpunkt des Deltoides entsprechender Schnitt der Haut am rechten Oberarm. Emporklappen des epaulettenförmigen, aus Haut und atrophischem Deltoidealmuskel bestehenden Lappens. Freipräparieren dieses als proliferierende Bursitis imponierenden Tumors. Derselbe geht deutlich von der oberen äusseren Wand der Bursa subdeltoidea aus, während die untere innere Wand der Bursa der intakten Gelenkkapsel aufliegt, so dass eine eigt. Bursa dennoch besteht, wenn sie auch sehr klein ist. Der Tumor selbst sitzt schalenförmig oder kappenförmig auf dem Oberarmkopf bezw. der Gelenkkapsel auf, mit dieser nur mit seiner Peripherie verwachsen, während der spaltförmige Raum des mittleren Teils der Innenfläche den Rest der Bursa darstellt. Beim Lospräparieren der Geschwulst wird die Gelenkkapsel an ihrem vorderen Teile eröffnet, und zwar an einer Stelle, an welcher der Tumor direkt der Kapsel aufliegt. Der Tumor selbst umgreift den Humerushals in ziemlicher Ausdehnung. Ein Zusammenhang desselben mit dem Periost wird nicht festgestellt. Die Ausschälung der Geschwulst in toto gelingt ohne stärkere Blutung. Die angeschnittene A. circumflexa humeri wird unterbunden. Keine Nervenläsion. Naht der angerissenen Gelenkkapsel mit Catgut. Muskelnähte. Hautnähte.

Die exstirpierte Geschwulst wog in Formalin und Alkohol gehärtet, 173 gr. Dieselbe hat durchaus Milzform und an einzelnen Stellen grössere, kugelförmige Höcker. Die Maasse, welche nur auf annähernde Genauigkeit Anspruch erheben, da sie an dem eröffneten und konservierten Präparat genommen wurden, ergaben: Länge 11,18 cm, Höhe 4,20 cm, Breite 7,50 cm. Mit seiner Längsachse umgreift der Tumor den Humeruskopf und einen Teil des Humerushalses, so zwar, dass die Geschwulst mit ihrer längeren Seite senkrecht zur Axe des Oberarm-

knochens steht, ihm dessen konkave Innenfläche zuwendend, während die konvexe Aussenfläche nach der Haut zu sieht. Dieselbe geht nach unten mit einem stumpfen Rande in die Innenfläche über und wird nach oben durch einen schärferen Rand begrenzt, der seinerseits zur Innenfläche der Geschwulst hinführt. Diese die beiden Flächen trennende obere scharfe Kante geht allmählich in die untere stumpfe Kante über und ist wesentlich kürzer als letztere. Die konvexe Aussenfläche ist glatt, bis auf umschriebene Stellen, welche die Reste der mit dem Tumor entfernten Muskelpartien des Deltoides darstellen. Die konkave Innenfläche ist durchaus glatt. Bei der Eröffnung erweist sich der Tumor selbst umschlossen von einer derben Membran, die sich stellenweise leicht und glatt von den inneren Partien abziehen lässt, mit Ausnahme einzelner Partien der Aussenwand.

Makroskopisch hat die Geschwulst auf dem Durchschnitt folgende Eigenschaften: Das Gefüge derselben ist derb, an einzelnen Stellen hart anzufühlen; die Färbung derselben ist im allgemeinen rötlich, fleischähnlich, nur etwas blasser. In dieselbe eingestreut finden sich mehrere feste, haselnussgrosse Stellen von mehr gelblicher Färbung mit spärlichen kleinen Blutpunkten.

Mikroskopisch erweist sich die Geschwulst als ein Spindelzellensarkom (Prof. M. B. Schmidt).

Zum Zwecke des genaueren Studiums der Kapsel und ihres Verhaltens zum eigt. Tumor wurden von mehreren Stellen des letzteren kleine Stücke so entnommen, dass dabei die Kapsel mit einer Partie eigentlichen Tumorgewebes in Zusammenhang blieb.

Bei der folgenden Beschreibnng halte ich mich wesentlich an die mit Alaun-Karmin gefärbten Schnitte: Die Kapsel der Geschwulst, in ihrer Dicke sehr wechselnd, zeichnet sich schon durch ihre stärkere Färbung, besonders durch ihren Reichtum an intensiv tingierten Kernen gegenüber den Kernen der Tumorzellen aus. In ihrer äusseren Partie stellt sie sich dar, als wesentlich aus einem ziemlich lockeren, stark vaskularisierten, zellreichen Bindegewebe bestehend, welches durch eine beträchtliche Menge ziemlich regellos verteilter elastischer Fasern ausgezeichnet ist: ein Befund, der uns immerhin noch an den ursprünglichen Charakter der Schleimbeutelwandung erinnern mag.

Nach dem Voraufgegangenen werden wir nicht fehlgehen, wenn wir als Ausgangspunkt der Geschwulst die Bursa subdeltoidea, speciell die obere Wand derselben annehmen, da die untere Wand der Geschwulst sich von der Schultergelenkkapsel leicht entfernen und ein spaltförmiger Raum, allerdings ohne flüssigen Inhalt, als restierender Schleimbeutel erkennen liess.

9. XII. 01. Pat. ist dauernd schmerz- und fieberfrei. Entfernung des Jodoformgazedochts. — Bei dem am 13. XII. gemachten Verbandwechsel zeigt es sich, dass aus der Stelle, an welcher der Jodoformdocht

lag, auffällig viel leicht gelblich gefärbte Flüssigkeit von Syrupkonsistenz entleert. Bei Druck auf die Gelenkgegend quillt sie förmlich aus dieser Oeffnung heraus. Entfernung der Hautnähte. Fixierender Verband wie bisher. — 17. XII. Dauernd normale Temperaturen. Die Sekretion aus der Fistel hat vollständig aufgehört. Im übrigen Heilung per primam. Starke Atrophie der Oberarmmuskulatur. — 20. XII. Pat. verlangt dringend nach Hause und wird deshalb entlassen. — Aus der kleinen, augenblicklich schön granulierenden Dochtstelle der Rückseite des Schultergelenks hat sich kein Sekret mehr entleert. Kein freier Flüssigkeitserguss um das stark atrophische Schultergelenk. Keine Drüsenschwellungen in der Nachbarschaft desselben. Aktiv kann Pat. den Arm etwas vom Körper abheben, aber nur höchsens 30° und dann noch unter Zuhilfenahme der Schulterblattmuskeln und Heben der Schulter. Passiv ist das Schultergelenk frei, und Bewegungen in ihm nur in beschränktem Masse schmerzhaft. Im übrigen hat sich Pat. während des 18tägigen Aufenthaltes in der Klinik sichtlich erholt, ihre Kräfte haben nach ihrer eigenen Angabe bedeutend zugenommen; das Allgemeinbefinden lässt nichts zu wünschen übrig.

Pat. stellt sich am 10. II. 02 wieder vor. Vorzügliches Allgemeinbefinden, vollständig geheilte, reizlose, mit den darunter liegenden Weichteilen stellenweise verwachsene Narbe. Keine Drüsenschwellungen, normale innere Organe. Es besteht noch immer eine erhebliche Atrophie des Deltoides. Durch diese Muskelatrophie wohl bedingt ist eine Dehnung der Gelenkkapsel eingetreten, die ihrerseits ein Vornübersinken des Oberarmkopfes bewirkt hat. Derselbe ist somit etwas nach vorne subluxiert. Aktive Beweglichkeit im Schultergelenk erheblich beschränkt: der Oberarm kann höchstens um ca. 40° vom Rumpfe abgehoben werden ohne Zuhilfenahme der Scapula. Auch die passive Beweglichkeit entsprechend gehemmt. Die Bewegungen selbst sind nicht schmerzhaft.

Unter Würdigung sämtlicher, im Vorstehenden aufgezählter Fälle, die meiner Prüfung nach als echte Schleimbeteltumoren anzusehen sind, und ihrer Eigentümlichkeiten im Verlaufe und in den Erscheinungsformen, will ich versuchen, in Nachfolgendem ein klinisches Gesamtbild derselben zu geben.

Dem Beruf nach gehören die Kranken meist der schwer arbeitenden Klasse der Bevölkerung an; es handelt sich um Taglöhner, Bauern, Metzger, Maurer, Feuerwehrmänner und Wäscherinnen. Sonst finden sich unter den Berufsarten noch ein Gendarm und ein Elementarlehrer. Das männliche Geschlecht überwiegt bei weitem: unter 15 Beobachtungen treffen 11 auf männliche Individuen.

Traumata aller Art (Stossen, Aufschlagen, Aufscheuern,

Reiben, berufliche chronische Kontusionen, wie bei dem Maurer von Estor und der Wäscherin von Milian und Neveu, sind hier, wie bei der Entwicklung des Hygroms, zweifellos von Einfluss. Der Patient in Ranke's Beobachtung 1 erlitt wiederholte Stösse auf's Knie mit einem Holzeimer, den er beim Tränken des Viehes benutzte. In Ranke's Fall 2 war der Tumor „ohne bekannte Veranlassung allmählich entstanden, ein Stoss oder Schlag gegen die erkrankte Gegend wurde vom Patienten bestimmt in Abrede gestellt." Ein Trauma (Fall auf's Knie) wird von dem Metzger Gustav Fischer's als Ursache seines Leidens angegeben. Ein ähnliches Trauma liegt auch in meinem Falle 1 vor, während sich ein solches in meinem Falle 2 nicht mit Sicherheit nachweisen lässt.

Alter der Kranken: Es scheinen hauptsächlich Erwachsene von Neubildungen der Schleimbeutel befallen zu werden. Der jüngste Kranke ist 8, die älteste Patientin 66 Jahre alt[1]). Bei vielen Kranken hat freilich der Tumor schon Jahre lang bestanden.

Derjenige Schleimbeutel, welcher gewissermassen der Prädilektionssitz der Hygroms ist, die Bursa praepatellaris, ist auch in der Majorität der Fälle der Sitz des Neoplasmas. So ist dieselbe unter 19 Fällen 8 mal befallen, darunter einmal doppelseitig[2]).

Die Bursa subpatellaris (infragenualis, sous-rotulienne) ist 3mal[3]), die Bursa subdeltoidea 2mal[4]) ergriffen. Bei der Kranken Duret's (Fall 1) waren ausser einer Bursa subdeltoidea noch mitbefallen die beiderseitigen Bursae trochantericae und die Bursae subtricipitales beider Ellbogen. In Nancrede's Beobachtung war der Sitz des Neo-

---

1) Es haben die Kranken folgender Autoren ein Alter von:

8	Jahren:	Milian und Morestin.	34	Jahren:	Candegabe.
16	„	Duret, Fall 2.	39	„	Milian und Neveu und mein Fall 1.
17	„	Duret, Fall 1.	58	„	Dollinger.
20	„	Ranke, Fall 2.	59	„	Estor.
26	„	Berkeley. Hill.	62	„	Annandale.
30	„	Chavasse.	63	„	Ranke, Fall 1.
			69	„	Mein Fall 2.

2) Dollinger, Estor, Ranke Fall 1, Nicaise (2 Fälle), Milian und Neveu (doppelseitig), Candegabe, mein Fall 1.

3) Annandale, Chavasse, Gustav Fischer.

4) Duret Fall 1, mein Fall 2.

plasmas die Bursa olecrani, in Ranke's Fall 2 die Bursa subcruralis (extensorum), in Nasse's Fall die Bursa semimembranosa, bei Berkeley Hill eine Bursa der Kniekehle, bei Milian und Morestin die „Bourse séreuse de Lewis" der Fusssohle.

Das bemerkenswerte Factum hereditärer Momente, bezw. des Vorkommens gleichartiger Schleimbeutel-Geschwülste bei Geschwistern finden wir bei Duret verzeichnet. Hier zeigten sowohl Bruder wie Schwester, ersterer in der Einzahl, letztere in der Mehrzahl, histologisch als Endotheliome anzusprechende Geschwülste der Schleimbeutel.

In der Regel sind die Tumoren an einem Individuum in der Einzahl vertreten, jedoch weist die Wäscherin von Milian und Neveu beide Bursae praepatellaris von dem Tumor eingenommen auf. Noch zahlreichere, nämlich im Ganzen 5 grosse Schleimbeutel, erweisen sich in Fall 1 von Duret als Sitz der Neubildung (eine Bursa subdeltoidea, 2 Bursae trochantericae, 2 Bursae subtricipitales der Ellbogen). In diesem Falle sowohl, wie in der eben citierten Beobachtung von Milian und Neveu ist die Symmetrie des Befallenwerdens bemerkenswert. Das Vorwiegen der einen oder anderen Körperseite in den übrigen Fällen dürfte kaum eine Erklärung finden. Thatsächlich überwiegt die linke Körperhälfte [1]).

Das Wachstum der Tumoren ist im allgemeinen ein langsames, während einer ganzen Periode, deren Dauer zwischen einigen Monaten bis zu mehreren Jahren währt, der Verlauf der Erkrankung ein unberechenbarer, „insidieux", wie Lejars sich ausdrückt.

Am schnellsten hatte sich die Präpatellargeschwulst in dem Fall von Candegabe, nämlich innerhalb $2\,^1/_2$ Monaten, entwickelt. Sie kann sich allmählich auf Kosten einer gesunden Bursa entwickeln, wie in dem Fall von Annandale, Estor, Gustav Fischer, Candegabe und wie allem Anschein nach in meinen beiden Fällen.

Die Patientin Dollinger's bemerkte vor 10 Jahren auf der Kniescheibe eine haselnussgrosse Geschwulst, die, langsam wachsend, Hühnereigrösse erreichte. Um diese Zeit platzte die Geschwulst,

1) Nämlich in den Fällen von Berkeley Hill, Dollinger, Ranke Fall 1 und 2, Gustav Fischer, Milian und Morestin, meinem Fall 2. — Ausschliesslich die rechte Seite ist befallen in den Beobachtungen von Annandale, Estor, meinem Fall 2. — In einer ganzen Reihe von Fällen vermisse ich die Angabe über die Körperseite, die ergriffen ist.

es sickerte Flüssigkeit aus der Oeffnung und es begann auch in der Umgebung der Oeffnung die Geschwulst zu wachsen. Dollinger erklärt diese anamnestischen Daten so, dass die Papillenwucherung in der Bursa praepatellaris schon vor 10 Jahren begann, dass der hierdurch bewirkte Reizzustand eine Schleimbeutelentzündung zur Folge hatte, und dass, als das Papillom die äussere Decke durchbrach, der anormale Inhalt des Schleimbeutels jenen längere Zeit bestehenden serösen Ausfluss verursachte. Nach dieser Auffassung wäre die Tumorentwicklung in diesem Falle Dollinger's ebenfalls in einer bis dahin gesunden Bursa vor sich gegangen.

Durch diese Beobachtungen dürften die Zweifel Ranke's, dass eine normale Bursa mucosa Ausgangspunkt einer Neubildung nicht sein kann[1]), als gehoben anzusehen sein. Aber öfters gehen die Schleimbeutelneoplasmen aus alten chronischen Hygromen hervor. So ist das ausdrücklich angegeben in dem Fall 1 von Ranke und den beiden Fällen von Nicaise[2]). Nachdem das Hygrom Jahre lang stationär geblieben ist, stellt sich oft schubweise eine Volumzunahme der Geschwulst ein, zugleich wird seine Konsistenz eine veränderte, härtere.

Ranke's Patient 2 hatte seit einem Jahr eine wenig schmerzhafte Schwellung oberhalb der Kniescheibe wahrgenommen. Allerhand Einreibungen und wiederholte Bepinselungen mit Jodtinktur liessen die Geschwulst unverändert; Patient hatte deshalb alle Heilungsversuche längst aufgegeben, als der Tumor ohne erkennbare Ursache plötzlich vermehrtes Wachstum zeigte und bald darauf auch lebhaftere Schmerzen erregte.

Es sind zunächst kleine Tumoren, die langsam wachsen, die Grösse einer Haselnuss (Milian-Neveu, Estor), eines Taubeneies (Chavasse), einer Nuss (Milian-Morestin) haben, dann die Grösse eines Hühner- (Dollinger, Estor) oder Enteneies (mein Fall 1), einer Faust (Fischer, Duret Fall 1, Candegabe), eines Apfels (Duret Fall 2, Estor), einer Orange (Duret Fall 1), einer Doppelfaust (Annandale) erreichen, und bis zur Grösse einer Cocosnuss (Berkeley Hill), eines Kinderschädels (Duret Fall 1), eines Mannskopfes und darüber (Ranke Fall 1) anwachsen können.

Unter dem Einfluss weiter dauernder Schädlichkeiten beruflicher Art, wie bei dem Bauer Ranke's (Fall 1), dem Maurer Estor's

1) l. c. pag. 424.

2) Bei Lejars l. c.

und der Wäscherin Milian und Neveu's, zufälliger Traumata, wie in meinem Fall 1, aber auch ohne solche geht oft plötzlich ein rascheres, meist schmerzloses Wachstum der Geschwulst vor sich.

Der mannskopfgrosse Tumor in Ranke's Fall 1 hatte eine Länge von 20 cm, eine Breite von 18 cm bei einem Knieumfang in der Höhe des Tumors von 62 cm.

Die Haut über dem Tumor ist meist als normal, oft als gespannt, verdünnt und glänzend angegeben und nur selten mit dem darunter liegenden Tumor verwachsen (Estor). Es dürfte in der Natur der Affektion und ihres Sitzes liegen und mit dem jeweiligen Charakter der Geschwulst zusammenhängen, dass die Hautvenen in der Umgebung der Geschwulst und über derselben oft in sehr hohem Grade varicös erweitert sind. Diese Erweiterung der Venen machte in dem Fall von Dollinger bei der Exstirpation der Geschwulst die Anwendung der Maisonneuve'schen Schlinge notwendig; in dem Fall 1 von Ranke erregten eine Menge von erweiterten Venen dem tastenden Finger den Eindruck flacher Rinnen, die sich, als breite blaue Streifen dem Auge auffallend, in unregelmässiger Verteilung über die Oberfläche der Präpatellargegend sich hinschlängelten. Bei der Operation musste eine grosse Menge ab- und zuführender Gefässe (ca. 60) mit Catgut unterbunden werden. Auch in dem Fall 1 von Duret und Berkeley Hill zeigte die bedeckende Haut zahlreiche Venenzeichnungen. G. Fischer hebt für seinen Fall ausdrücklich hervor, dass die subkutanen Venen über der Geschwulst nicht hervortraten. Eine solche Erweiterung der Venen fehlte auch in meinen beiden Fällen.

Als direkte Kompressionserscheinungen durch den Tumor dürfte in dem Fall von Berkeley Hill das fast vollständige Erloschensein des Pulses der A. tibialis antica und postica, in meinem Fall 2 die anfänglich bestehenden Schmerzen im ganzen rechten Arm, die einen neuralgischen Charakter hatten, sehr heftig waren, zeitweise exacerbierten, weder von Rötung, Schwellung, Fieber, noch Störung des Allgemeinbefindens etc., begleitet waren, aufzufassen sein.

Die Konsistenz der Tumoren ist eine sehr verschiedene. Sie wird als weich, fluktuierend angegeben. Dies gilt ganz besonders für die Myxome (Chavasse, Ranke Fall 1, Nasse). Das Myxom von Chavasse war pseudofluktuierend, weich, sogar stellenweise durchsichtig (myxome kystique). Pseudofluktuation bot auch der Tumor in Ranke's Fall 1.

Die Sarkome sind lappig gebaut, weich (Berkeley Hill. Ranke Fall 2, Estor), bei Vorherrschen des fibrösen Bindegewebes auch wohl härter (Candegabe). Das hämorrhagische Sarkom der Bursa extensorum in Ranke's Fall 2 war fluktuierend. In dem Falle Estor's hatte der mediale apfelgrosse Knoten die Konsistenz fungöser Gelenkmassen, während der lateral gelegene, kaum hühnereigrosse Knoten viel weicher, fast fluktuierend war. Das Spindelzellensarkom der Bursa praepatellaris in dem Fall Candegabe's hatte eine harte, knorpelartige, fast knöchern zu nennende Konsistenz. In meinem Fall 1 von Sarkom der Präpatellargegend war die Konsistenz an verschiedenen Stellen verschieden, teils weich fluktuierend, teils — namentlich an der Aussenseite — fast knochenhart. Das Spindelzellensarkom der Bursa subdeltoidea in meinem Fall 2 fühlte sich im ganzen wie eine cystische Geschwulst an, nur nach dem hinteren Umfang der Achselhöhle zu wies dasselbe eine viel härtere Konsistenz auf.

Die Endotheliome von Milian und Neveu werden als „demi-dures" bezeichnet; in Duret's Fall 1 zeigte der Tumor deutliches Fluktuationsgefühl.

Das Papillom Dollinger's scheint dieselbe Konsistenz gehabt zu haben, wie andere blumenkohlartige, gestielte Geschwülste, wie sie an der Haut und Schleimhaut vorkommen.

Fischer's Enchondrom war von steinharter Konsistenz.

Annandale's Osteochondrom fühlte sich hart an.

Die Tumoren sind nicht fest angeheftet auf dem darunter liegenden Knochen, wie dies aus der anatomischen Lage des normalen Schleimbeutels sich ergiebt, sie sind vielmehr mehr oder weniger auf ihrer Unterlage verschieblich, breiten sich aber gelegentlich mit erstaunlicher Schnelligkeit in das subkutane und subfasciale Gewebe aus.

So in dem Fall 1 von Ranke. Derselbe zeigte „eine rundliche, einigermassen pilzförmige Geschwulstmasse vor der Patella, deren seitliche Partien nach allen Seiten, vorzugsweise freilich nach unten, nach dem Fusse zu, über die relativ kleine Anheftungsfläche des Tumors hinausragten. In seitlicher Richtung" war auch dieser monströse Tumor in toto „in ziemlicher Ausdehnung und leicht, vor allem bei erschlaffter Muskulatur zu verschieben, in der Richtung der Extremitätenaxe, nach oben und unten, jedoch waren nur geringe Exkursionen und diese nur bei vollständig schlaffem Extensor communis cruris möglich."

In dem Fall von Annandale schien es, als ob das Osteom

der Bursa infragenualis bei Beugung im Kniegelenk mit dem Knochen oder dem Ligamentum patellae verwachsen sei oder von diesen Teilen seinen Ausgang genommen habe. Bei Entspannung des Ligamentum patellae durch Streckung des Unterschenkels zeigte es sich, dass der Tumor nach allen Seiten beweglich war. Aehnliches berichtet Estor von seinem Fall von Sarkom der Bursa praepatellaris.

Durchweg behält das angrenzende Gelenk seine Funktionen bei, oder letztere sind nur in unerheblichem Masse beschränkt, wie in den Beobachtungen von Annandale, Estor, Gustav Fischer, Candegabe und wie in meinem Falle 2, oder durch die Grösse des überlagernden Tumors behindert. So waren in dem bereits mehrfach citierten Fall 1 von Ranke „die Ausdehnung der Bewegungen im Kniegelenke aktiv und passiv nur wenig beschränkt: konnte doch der Kranke den Unterschenkel bis über einen rechten Winkel hinaus beugen."

Auffällig ist, dass einzelne Kranke so lange mit der Geschwulst herumgehen und arbeiten konnten, ohne irgend welche nennenswerte Beschwerden davon zu haben. Sowohl der Kranke 1 von Ranke, als auch die Patienten von Estor, Candegabe und unsere zwei Kranken (Fall 1 und 2) hatten so gut wie keine Beschwerden.

Pilzform der Geschwulst, Neigung zur Stielung derselben, beschreiben Ranke (Fall 1) und Candegabe, wie überhaupt Candegabe diese Eigenschaft für gewisse maligne Neoplasmen als geradezu charakteristisch hält[1]).

Drüsenschwellungen sind selten, oder wenigstens verhältnismässig selten beschrieben nnd beobachtet. In dem Fall 1 von Ranke waren die Inguinaldrüsen vergrössert, aber nicht specifisch erkrankt. Dieselben werden auch in dem Fall von Estor als geschwollen, und von G. Fischer als „mässig geschwellt" angegeben. Eine Drüsenschwellung wurde vermisst in dem Fall von Milian und Neveu. Auch unsere Frau (Fall 2) wies keine Drüsenschwellungen in der Achselhöhle und in der Supraclaviculargrube auf. In unserem Fall 1 trat bald nach dem ersten operativen Eingriff Lymphdrüsenschwellung der Inguinalgegend auf.

Nicht gar selten ist der geschwürige Zerfall der Geschwülste notiert. So stellt das Spindelzellensarkom in Candegabe's Beobachtung eine unregelmässige, stark wuchernde Masse dar mit unterminierten Hauträndern und schmierig-eitrig belegtem, kraterförmigem Grund. In dem Fall 1 von Ranke befanden sich „in

1) l. c. pag. 43.

der bedeckenden Haut eine grössere Anzahl von unregelmässigen Oeffnungen, welche teils rundlichen, ihrem äusseren Ansehen nach am ehesten fungösen Granulationen zu vergleichenden Wucherungen das Hervortreten nach aussen gestatteten, teils den Einblick in das zerklüftete jauchende Innere der Geschwulst und das kontinuierliche Aussickern einer stinkenden Flüssigkeit aus derselben ermöglichten." In dem Fall von Dollinger war die Geschwulst (Papillom) der Bursa praepatellaris ebenfalls nach aussen durchgebrochen, aus „der Oeffnungsstelle sickerte eine seröse Flüssigkeit heraus, und es begann auch in der Umgebung der Durchbruchstelle die Geschwulst zu wachsen. Der obere Teil der an der Hautoberfläche befindlichen Geschwulst war ebenfalls ein Papillom, während die Basis der die unteren Partien okkupierenden geschwürigen Substanzverluste krebsige Infiltration aufwies."

Hand in Hand mit diesen Veränderungen treten dann Blutungen oft profuser Art, wie bei Ranke Fall 1 und Dollinger auf; die leiseste Sondenberührung, die vorsichtigste zum Zweck der Reinigung unternommene Abspülung rief solche Hämorrhagien hervor.

Der chronische Säfteverlust macht sich weiterhin in progressiver Anämie, Abmagerung, zunehmender Kachexie, Digestionsstörung etc., bemerkbar. Dazu kommen oft erhebliche Schmerzen in der ulcerierten Geschwulst, die freilich nicht konstant sind und nichts Pathognomonisches an sich haben, und Temperatursteigerungen.

Aber auch ohne solchen Durchbruch der Neubildung nach aussen und Zerfall derselben stellten sich in dem weiteren Verlauf der Erkrankung Anämie, Abmagerung, neuralgische ziehende Schmerzen in dem befallenen Gliede ein; so in dem Fall 1 von Duret, in welchem das Allgemeinbefinden der Kranken erheblich gelitten hatte. Im Gegensatz dazu erfreuten sich die Kranken eines vorzüglichen Allgemeinbefindens und einer kräftigen Konstitution. Es erwähnen dies ausdrücklich für ihre Fälle: Ranke Fall 2, Estor, G. Fischer, Candegabe.

Offenbar verhalten sich die verschiedenen Geschwülste in dieser Beziehung verschieden, je nach dem Charakter derselben.

Einzelne Tumoren zeigen exquisit malignen Charakter. Dafür spricht das frühzeitige Durchbrechen der Tumoren nach aussen, das frühzeitige Ergriffensein der regionären Lymphdrüsen und die Häufigkeit der Recidive. Bei dem Kranken Estor's wucherte das Sarkom nach einem ersten Eingriff in die gesetzte Wunde über,

dann wurde die Bursa praepatellaris excidiert, aber nichtsdestoweniger recidivierte die Krankheit ein zweites Mal nach Verlauf von zwei Monaten.

Recidive nach Operationen zeigten auch die Fälle von Berkeley Hill (bereits in der fünften Woche nach der Operation) und Chavasse[1]). In dem Fall von Nasse recidivierte ein Myxom der Bursa semimembranosa nach Exstirpation und nötigte zur Amputation des Gliedes. In Ranke's Fall 2 stellte sich ebenfalls nach der energischen Exkochleation des Tumors (hämorrhagisches Sarkom der Bursa subcruralis) ein Recidiv ein; erst eine nicht ganz 6 Monate später ausgeführte gründliche Exstirpation brachte Heilung. Erschreckend rasch verläuft Fall 1 meiner Beobachtungen. Ich komme bei der Besprechung der Behandlung der Schleimbeutelneoplasmen noch auf diesen Fall zurück.

Der Tod ist, soweit die Berichte angeben, unter 19 Fällen nur 2mal, dem Fall 1 von Ranke und meinem Fall 1. eingetreten. Ranke's Individuum war schon vor der Operation sehr kachektisch; zugleich mit dem rapideren Wachstum und Durchbrechen des Tumors, dem Auftreten einer reichlichen, jauchigen Sekretion und beträchtlichen Blutungen aus den Oeffnungen der Hautbedeckung traten abendliche Temperatursteigerungen auf und, was sich in der Folge als die schlimmste Komplikation herausstellte, eine hartnäckige Darmaffektion mit Durchfällen dysenterischen Charakters, gesellte sich dem lokalen Leiden, dem Myxom der Bursa praepatellaris, hinzu. Der Patient starb 14 Tage nach der Operation an einer hypostatischen Pneumonie. Im Darm und zwar am meisten vorgeschritten in der Flexura sigmoidea, fanden sich zahlreiche hämorrhagische Geschwüre. Die Inguinaldrüsen, bereits bei der Aufnahme des Patienten vergrössert, waren nicht specifisch erkrankt. Der exstirpierte Tumor erwies sich als ein lappiges, sehr weiches Myxom, dessen einzelne bis taubeneigrosse, rundliche Abteilungen durch festere Bindegewebssepta umgrenzt waren.

In meinem Fall 1 trat ebenfalls der Exitus ein, jedoch fehlt eine genauere Beobachtung des Verlaufes, ebenso die Autopsie, da Patient ausserhalb der Klinik starb.

Pathologisch-anatomisch klassificieren sich die verschiedenen Tumoren folgendermassen:

Am häufigsten sind die Sarkome: In Estor's Fall ist es

1) Nach Nasse l. c. pag. 352 (nicht nach der Originalarbeit Chavasse's).

ein „Sarkom". In Ranke's zweiter Beobachtung handelt es sich um ein hämorrhagisches Sarkom. Mein Fall 1 stellt ein Rund- und Spindelzellensarkom vor; ebenso der Tumor von Berkeley Hill. Candegabe beschreibt ein Spindelzellensarkom, Fibrosarkom. In meinem Fall 2 haben wir es mit einem Spindelzellensarkom zu thun.

Dann folgen die Myxome: Solche sahen Chavasse, Ranke in seinem ersten Fall und Nasse.

Endotheliome sind dreimal erwähnt, nämlich in den Beobachtungen von Duret Fall 1 und 2 und von Milian und Neveu.

Ein Papillom mit teilweiser krebsiger Umwandlung beschreibt Dollinger.

Schuh spricht von einer „zusammengesetzten Cyste" der Bursa praepatellaris (von Lyot als Myxom angesprochen), G. Fischer von einem z. T. verknöcherten Enchondrom der vorderen Wand der Bursa infragenualis, endlich Annandale von einem Osteochondrom desselben Schleimbeutels.

Die Diagnose der echten Schleimbeuteltumoren ist besonders zu Beginn der Erkrankung schwer, ja unmöglich. Sie unterscheiden sich dann kaum von gewissen Formen des chronischen Hygroms. Gewiss ist es manchem Chirurgen so ergangen wie Mommsen[1]), der zweimal Schleimbeutelgeschwülste zunächst für maligne Tumoren hielt und ihre wahre Natur erst bei der Operation erkannte, und wie Reichel[2]), für den sich ein nicht ganz hühnereigrosser, sich fast knochenhart anfühlender, beweglicher Tumor der Patella bei der Exstirpation als fibrös entarteter Schleimbeutel entpuppte.

Ganz besonders geeignet für Verwechslung mit Neoplasmen ist die Form des sog. „hämorrhagischen Hygroms", der „chronisch-hämorrhagischen Bursitis", die Verdickungen und Verhärtungen der Wand zeigt, ferner ähnliche Wachstumsschübe wie richtige Neoplasmen aufweist, wie z. B. Tilger (l. c.) eine solche für die Bursa mucosa glutaeo-trochanterica beschreibt, endlich die Form der Bursitis, die zu ausserordentlich starken Verkalkungen

1) Mommsen, Zwei Fälle von cystischer Schleimbeutelgeschwulst. Freie Vereinigung der Chirurgen Berlins. 56. Sitzung am 13. III. 1893. Ref. im Centralbl. f. Chir. 1893. Nr. 20. pag. 443.

2) Reichel, Handbuch der praktischen Chirurgie von Bergmann, Bruns und Mikulicz. Stuttgart, Enke, 1901. Bd. IV. pag. 370.

der Schleimbeutel führt, wie sie Duplay[1]) für die Bursa praepatellaris und Nicaise[2]) für die Bursa subpatellaris und andere Autoren speciell für die Schleimbeutel der Kniegegend beschrieben haben.

In meinen beiden Fällen 1 und 2 wurde die Diagnose erst im Verlaufe der Operation sicher gestellt. In dem einen Falle (1) wurde angenommen, dass eine proliferierende Bursitis bestehe, in dem anderen Falle (2) imponierte der Tumor ebenfalls als eine chronische fibröse Bursitis.

Die Diagnose wird nun des weiteren noch dadurch erschwert, dass die Tumorbildung, wie wir oben gesehen haben, oft aus einem chronischen Hygrom hervorgeht. Schnelleres Wachstum, Zunahme an Konsistenz, stärkere Ausbildung der Venen der bedeckenden Haut etc., werden in Zukunft den Verdacht, dass eine echte Neubildung vorliege, einflössen können.

In Ranke's Fall 2 half selbst die Incision nicht sofort zur richtigen Diagnose. Das hämorrhagische Sarkom der Bursa subcruralis hatte ein einfaches Hämatom vorgetäuscht. Der Tumor war ganz fluktuierend und die Incision eröffnete einen mit Blutgerinnseln gefüllten Hohlraum. Erst der weitere Verlauf, speciell das Recidiv in der alten Narbe, liess an die Bösartigkeit der Neubildung denken.

In dem Fall von Berkeley Hill führte erst die mikroskopische Untersuchung der blutig gefärbten Punktionsflüssigkeit zur Erkennung. Es liessen sich nämlich mikroskopisch Elemente nachweisen, welche an der Natur der Erkrankung — es handelte sich um ein Rund- und Spindelzellensarkom, ausgehend von der Wand einer Schleimbeutelcyste der Kniekehle — keinen Zweifel aufkommen liess.

Ist, wenn der Kranke zum Arzt kommt, der Durchbruch des Tumors nach aussen bereits erfolgt, so dürfte die Diagnose meist nicht mehr auf besondere Schwierigkeiten stossen; immerhin ist zu bedenken, dass unter dem Einfluss eines Traumas auch ein chronisches Hygrom gelegentlich nach aussen durchbrechen kann, wie ich selbst in einem Fall an der Strassburger chirurgischen Klinik gesehen habe. Hier war es eine Präpatellargeschwulst, auf deren Kuppe sich im Anschluss an ein Trauma ein missfarbiges, leicht blutendes Geschwür gebildet hatte; es lag dabei nahe, an ein unter dem Einfluss des Traumas nach aussen durchgebrochenes Neoplasma des Schleimbeutels zu denken. Jedoch schon die Anamnese sprach dagegen.

1) Bull. et mém. de la soc. de chirurgie de Paris. 1874. pag. 584.
2) Ibid. 1877. pag. 436.

Ist der Tumor bereits nach aussen durchgebrochen, so ist eine Verwechslung mit anderen Zuständen möglich. So mit einem Mal perforant in einem ähnlich liegenden Fall, wie in der Beobachtung von Verneuil-Gosselin[1]), in welcher sich allerdings aus einer fistulösen vereiterten Schleimbeutelcyste am Metatarsophalangealgelenke heraus ein nussgrosses Sarkom entwickelt hatte.

Drüsenschwellungen sind bei Schleimbeutelneubildungen, wie wir gesehen haben, zu inkonstant und deshalb differentialdiagnostisch bedeutungslos.

Tuberkulose der Schleimbeutel in ihren beiden Formen (Hygroma caséeux und Hygroma à grains riziformes der Franzosen) wird sich, wenn auch nicht immer, durch sorgfältige Untersuchung und Berücksichtigung der Anamnese etc., von einem echten Neoplasma unterscheiden lassen. Charakteristisch für die erstere Form ist das Gefühl von Schneeballenknirschen (Crépitation neigeuse).

Besonders hervorzuheben ist, dass die Schleimbeutelneoplasmen verwechselt werden können mit Tumoren, die vom Periost, von dem benachbarten Knochen oder von einem anderen Teile des Gelenkes, in Gegenden, wo Schleimbeutel vorkommen, ausgehen. Solche Vorkommnisse sind ja schon öfters beschrieben worden, und es scheint, dass gerade das Ligamentum patellae und die obere Epiphyse der Tibia Prädilektionsstellen für die Entwicklung solcher, meist maligner Tumoren bilden. Die freie Beweglichkeit des Tumors ist bei Schleimbeuteltumoren von ausschlaggebender differentialdiagnostischer Bedeutung. Auch fehlt irgend ein Zeichen des Ergriffenseins des Gelenkes selbst, die bei Tumoren, welche vom Periost oder den dem Gelenke benachbarten Knochen ausgehen, kaum fehlen dürften.

Nur ausnahmsweise werden Neubildungen, welche von der den Schleimbeutel bedeckenden Haut oder deren Drüsen, wie z. B. Talgdrüsen ausgehen, Neoplasmen der Schleimbeutel vortäuschen. Quénu[2]) beschreibt einen Fall, in welchem ein Atherom der Kniegelenksgegend, bezw. der Präpatellargegend nach jahrelangem Bestande sich in ein Epitheliom umwandelte.

Syphilitische Gummata der Schleimbeutel — Fälle solcher Erkrankung beschreibt Verneuil[3]) (Bursa subpatellaris und

1) Verneuil-Gosselin l. c.

2) Quénu bei Candegabe l. c. pag. 31.

3) Gaz. hebdom. de méd. et de chir. 1873. Nr. 2. pag. 22. (Obs 1: Tumeur gommeuse de la bourse séreuse située au devant de la tuberosité antérieure du tibia. Obs. 4: Hygrome syphilitique du coude.)

Bursa olecrani) —, könnten ebenfalls Neoplasmen vortäuschen. Der frühzeitige Durchbruch dieser Art von Neubildungen nach aussen, ihr Einhergehen mit anderen syphilitischen Herden, die Anamnese, der Erfolg einer Schmierkur wird hier entscheidend sein.

Was die einzelnen Arten der Tumoren der Schleimbeutel selbst betrifft, so ist differentialdiagnostisch für den Charakter und die Art der Geschwulst wichtig ihre Konsistenz. Die mehr harte Konsistenz spräche mehr für ein Sarkom, die ungleich cystisch sich anfühlende, mitunter durchscheinende Geschwulst für ein Myxom. Die Endotheliome zeichnen sich durch eine mehr weiche Konsistenz, die gelegentlich deutliche Fluktuation zeigen kann, sowie endlich durch ihr überaus langsames Wachstum und öfteres Befallenwerden mehrerer Schleimbeutel an demselben Individuum aus. Das Enchondrom und Osteochondrom ist charakterisiert durch seine steinharte Beschaffenheit.

Nächst der Konsistenz der Neubildung dürfte für die Erkennung ihres Charakters bestimmend sein das schnellere Wachstum, die stärkere Ausbildung der Venen der Umgebung, der frühzeitige Durchbruch nach aussen, das Mitergriffensein der benachbarten Lymphdrüsen, die oft mit grosser Schnelligkeit auftretenden lokalen Recidive nach einem Eingriff. Diese Eigenschaften sprechen entschieden für den maligne n Charakter eines Schleimbeutelneoplasmas. —

Die Behandlung der Schleimbeutelgeschwülste verlangt bei sämtlichen Formen, ganz gleichgiltig, ob ihr maligner Charakter sich bereits kundgegeben hat oder nicht, eine gründliche Exstirpation, die allein — wenn freilich auch nicht immer — vor einem Recidive schützen kann. Der gründlichen Auslöffelung in dem Falle 2 von Ranke folgte ein Recidiv.

Lyot rät, auch noch einen möglichst grossen Teil der den Tumor bedeckenden Haut zu opfern und den Defekt nachträglich durch Plastik oder Transplantation zur Deckung zu bringen.

In unserem Falle 1 wurde noch ein beträchtlicher Teil des M. quadriceps, welcher mit dem oberen Teil der Präpatellargeschwulst in Verbindung stand, mit fortgenommen; trotzdem kam es bald zu einem lokalen Recidiv. Auch in anderen Fällen (Estor, Nasse) zeigte sich nach einer totalen Exstirpation des Tumors ein Recidiv.

Die Exstirpation wird freilich unter Umständen eine Freilegung ausgedehnter Teile der Gelenkkapsel nötig machen; eine Eröffnung des Gelenkes selbst wird sich, wenn die restierende Schleimbeutelhöhle nicht schon vorher mit dem Gelenke kommuniciert hat, in

der Regel vermeiden lassen und nur bei innigen Verwachsungen des Tumors mit dem visceralen, das Gelenk bedeckenden Blatte des Schleimbeutels — wie in meinen beiden Fällen 1 und 2 — je nach dem Sitz des Schleimbeutels und des Tumors vorkommen. Die Gefahren der Infektion des Gelenkes sind aber auch in diesen Fällen, so lange ein Durchbruch des Tumors nach aussen nicht schon stattgefunden hat, nicht vorhanden.

Eine Absetzung des ganzen Gliedes wird nur dann in Frage kommen, wenn auch durch gründliche Exstirpation eine Restitutio ad integrum nicht zu erwarten steht. In dem Fall 1 von Ranke wurde die einfachste und bei dem schlechten Allgemeinbefinden des Patienten aussichtsvollste Operation, die Amputation, kategorisch von dem Kranken verweigert. Ebenso in dem Falle von Berkeley Hill, in welchem sich bereits in der 5. Woche nach der Operation ein Recidiv eingestellt hatte. In dem Falle von Nasse war das Myxom der Bursa semimembranosa nach Exstirpation recidiviert, und nötigte nun in einer zweiten Operation zur Amputation.

AUS DEM

ALLERHEILIGEN-HOSPITAL ZU BRESLAU.

CHIRURG. ABTEILUNG: SANITÄTSRAT DR. RIEGNER.

XIV.

Ein Fall von cavernösem Angiom der Finger, durch Alkoholinjektionen geheilt.

Von

Dr. **Sidney Lilienfeld,**
Assistenzarzt.

(Mit 2 Abbildungen.)

Honsell berichtet im 32. Band dieser Beiträge aus der v. Bruns'schen Klinik über die erfolgreiche Behandlung eines inoperablen Angioms der linken Halsseite und ihrer Umgebung mittels systematisch ausgeführter subkutaner Injektionen von Alkohol. Diese Verwendung des Alkohols als Injektionsmittel zur Heilung von Geschwülsten ist wohl zuerst von C. Schwalbe empfohlen worden. Er wandte den Alkohol als Ersatzmittel der Tinctura Jodi bei Behandlung der Struma an, indem er als eigentlich wirksamen Bestandteil der Jodtinktur den Alkohol ansah. Er dehnte dann den Kreis der Anwendung des Alkohols auch auf andere Tumoren aus, so besonders auf Neubildungen der Blutgefässe, speciell des Venensystems, z. B. Varicen und Hämorrhoiden, aber auch auf Teleangiektasieen und cavernöse Angiome. Noch mehr verallgemeinerte er dieses Verfahren, indem er es als Mittel zur Radikalheilung der Hernien empfahl.

Gemeinsam mit Schwalbe versuchte dann Hasse die

Anwendung parenchymatöser Alkoholinjektionen auf maligne Tumoren, besonders Carcinome der Mamma. Sie gingen dabei von der Erwägung aus, dass der in bezw. um die Krebsgeschwulst injicierte Alkohol in gleicher Weise die Krebsgeschwulst durch einen Schrumpfungsprocess zur Rückbildung zu bringen im Stande sei, wie der im Blute kreisende Alkohol eine Schrumpfung der Leber hervorzurufen vermöge. Hasse hat mit diesem letzteren Verfahren der Carcinombehandlung wenig oder gar keine Anhänger gefunden. Bei der Publikation einer Anzahl nach diesem Verfahren behandelter Fälle von Carcinom auf der Frankfurter Naturforscherversammlung im Jahre 1896 stiess er vielmehr auf erheblichen Widerspruch von autoritativer Seite. Ebensowenig kann die oben erwähnte Alkoholinjektionsbehandlung der Struma heute noch Anhänger aufweisen. Dagegen findet der Alkohol bei Geschwülsten der Blutgefässe auch jetzt noch in Fällen Anwendung, die aus irgend einem Grunde zu einer anderen chirurgischen Behandlung sich wenig eignen.

Honsell hat in seiner Eingangs erwähnten Publikation die bis zum Jahre 1901 erschienenen, denselben Gegenstand behandelnden Abhandlungen zusammengestellt. Es erübrigt sich also, hier noch einmal dort bereits Gesagtes zu wiederholen. Im Ganzen sind die Mitteilungen ziemlich spärlich und betreffen in der Mehrzahl der Fälle Rankenangiome.

Der Zufall wollte nun, dass kurz nach dem Erscheinen der Honsell'schen Mitteilung ein Fall von cavernösem Angiom der Finger der rechten Hand in stationäre Behandlung der chirurgischen Abteilung des Breslauer Allerheiligenhospitals kam, der aus später zu erörternden Gründen eine operative Behandlung nicht zuliess und in jeder Beziehung zu einem Versuch mit Alkoholinjektionen geeignet erschien.

Die Vorgeschichte des Falles ist kurz folgende:

Auguste K., 9 J. Die Eltern der Patientin sind gesund. 5 Geschwister sind an akuten Erkrankungen (Diphtherie, Konvulsionen) gestorben. Missbildungen irgend welcher Art sind in den Familien der Eltern nicht vorgekommen. Von früheren Erkrankungen der Patientin sind Pneumonie und Masern zu erwähnen. Das Kind hat die jetzt bestehende Geschwulst angeblich mit auf die Welt gebracht. Die Anomalie betraf bereits von Anfang an die beiden auch jetzt befallenen Finger, machte sich aber nur durch eine livide Verfärbung der Haut, nicht aber durch eine Geschwulst bemerkbar. Erst seit ca. 2 Jahren nimmt der Um-

fang der Finger zusehends zu. In letzter Zeit war eine Behinderung des Schreibens als besonders störend empfunden worden.

Befund: Seinem Alter entsprechend grosses, kräftig gebautes Kind mit gesundem Aussehen. Die Untersuchung der inneren Organe ergiebt keine pathologischen Veränderungen derselben. Mit Ausnahme der von der Geschwulst befallenen Finger ist die übrige Haut frei von jeglicher Gefässneubildung. Der 4. Finger der rechten Hand in seiner ganzen Cirkumferenz und der 3. Finger im Bereich seiner ulnaren Hälfte sind in der Ausdehnung der Grund- und Mittelphalanx von einer Geschwulst von eigentümlich schwammiger Konsistenz eingenommen. Durch die Geschwulst hindurch ist der anscheinend normal dicke Knochen überall deutlich durchzufühlen. Die Geschwulst schimmert in bläulichroter Farbe durch die Haut durch. Letztere scheint im Bereich der Geschwulst verdünnt zu sein und lässt sich von der Geschwulst nicht abheben. Die Endglieder beider Finger sind vollkommen frei von Geschwulstbildung. Beide Finger sind infolge der Geschwulstbildung spindelförmig gestaltet. (S. Fig. 1.)

Fig. 1.

Die Diagnose lautete auf cavernöses Angiom. Im Interesse der Pat. wurde davon abgesehen, ein Stück der Geschwulst zwecks mikroskopischer Untersuchung zu excidieren. Die Gefahr einer grösseren Blutung aus dem gefässreichen Tumor sowie einer Thrombose schien zu gross zu sein. Auch hätte die zunächst nur versuchsweise beabsichtigte Injektionsbehandlung mit Alkohol dadurch eventuell vereitelt werden können. Aber auch ohne histologischen Beleg scheint mir die Diagnose „Angioma cavernosum" nicht zweifelhaft zu sein. Besonders die eigentümlich schwammige Konsistenz der Geschwulst, verbunden mit der rötlich-bläulichen Farbe, schien die Diagnose zu sichern.

Was die Häufigkeit von Fingergeschwülsten überhaupt und von cavernösen Angiomen der Finger im Speciellen anlangt, so berichtet Müller, dass unter ca. 19,000 Fällen, die im Verlauf eines Jahres die Poliklinik der v. Bergmann'schen chirurgischen Klinik in Berlin aufsuchten, sich nur 11 Tumoren der Finger befanden. Ueber

die am häufigsten an den Fingern vorkommenden Tumoren sind die Angaben der verschiedenen Autoren verschieden. Relativ häufig scheinen die Lipome zu sein, von denen Steinheil 14 Fälle zusammengestellt hat. Unter 16 Fällen Müller's finden sich 2 Lipome, 5 Ganglien und Schleimbeutel, 4 Fibrosarkome, die ihren Ausgang sämtlich von der Sehnenscheide nahmen, und ein Peritheliom (wahrscheinlich von den Endothelien der Blutgefässe ausgehendes Sarkom). 2 weitere als Geschwülste bezeichnete Fälle sind wohl den durch Fremdkörperreiz hervorgerufenen entzündlichen Neubildungen zuzuzählen. Unter diesen Fällen findet sich also kein dem unsrigen analoger. König erwähnt dagegen in seinem Lehrbuch der speciellen Chirurgie, dass unter den im Ganzen seltenen Neoplasmen der Haut der Finger Angiome und cavernöse Geschwülste noch am häufigsten anzutreffen seien. Bei Kindern sollen einfache wie auch cavernöse Angiome mit Fetthypertrophie verbunden sein. Aehnlich äussert sich Tillmanns, der die im subkutanen Fettgewebe vorkommenden cavernösen Geschwülste direkt als cavernöse Lipome bezeichnet.

Bei der oben geschilderten relativ bedeutenden Ausdehnung der Geschwulst, die einen Finger in seiner ganzen Cirkumferenz, den anderen in seiner ulnaren Hälfte betraf, war an eine Exstirpation nicht zu denken. Auch wäre es sicher nach einem Versuch einer solchen zu einer ausgedehnten Hautnekrose bei der offenbar hochgradigen Verdünnung der den Tumor überziehenden Haut gekommen. Andererseits lagen 2 Indikationen vor, die die Entfernung des Tumors als wünschenswert erscheinen liessen. Einmal ergab die Anamnese, dass seit 2 Jahren der Umfang des Fingers kontinuierlich zunahm, dann aber forderte der Umstand, dass die Finger in ihrer Funktion behindert waren — in Betracht kam bei dem Alter der Patientin nur das Schreiben — dringend dazu auf, die Ursache der Funktionsstörung zu beseitigen. Um so willkommener begrüssten wir die Honsell'sche Veröffentlichung, zumal da eine Gefahr bei einigermassen vorsichtigem Vorgehen in keiner Hinsicht zu befürchten war.

Bei der Ausführung der Injektionen hielten wir uns streng an die Honsell'sche Vorschrift, indem wir mit denselben in den von der Tumorbildung noch nicht ergriffenen Randpartien mit gesundem Unterhautzellgewebe begannen, und zwar zunächst an der Basis des nur zur Hälfte seiner Cirkumferenz befallenen Mittelfingers, etwa $^3/_4$ cm entfernt von der nachweisbaren Grenze der Geschwulst. Die

Injektionen wurden in Abständen von ca. $^1/_2$ cm vorgenommen, und nachdem die Basis des Tumors infiltriert war, allmählich in derselben Weise nach dem Centrum vorgegangen. Immer wurde in eine bereits in Infiltration befindliche Gegend injiciert und dabei ängstlich die bereits von Schwalbe empfohlene Vorsichtsmassregel befolgt, nach dem Einstechen der Nadel erst zu prüfen, ob kein Blut ausfliesst. Das Wesentliche der Technik der Injektionen liegt eben darin, perivaskulär und nicht intravaskulär zu injicieren. Durch diese perivaskuläre Injektion wird eine Infiltration in der Umgebung der Gefässe hervorgerufen, die bei der sich anschliessenden sekundären Schrumpfung des infiltrierten Gewebes zu einer Verengerung und vielleicht, wie auch Honsell annimmt, vollständigen Obliteration führt. Während Honsell die Frage offen lässt, ob eine Blutcoagulation eintritt, da sich dies bei der starren Schwellung des Tumors in seinem Falle nicht nachweisen liess, glaube ich nach meinen Beobachtungen sagen zu können, dass — in unserem Falle wenigstens — eine solche nicht auftritt.

Begonnen wurde mit der Injektion von 1 ccm 50% Alkohols. Nach einigen Injektionen wurde dann zu 70% Alkohol übergegangen. Im Ganzen wurden über 50 Injektionen vorgenommen. Diese Zahl dürfte vielleicht etwas hoch erscheinen; man muss jedoch berücksichtigen, dass die Behandlungsdauer sich im Ganzen auf etwa 8 Monate erstreckte und von mehreren längeren Pausen unterbrochen war. Einmal bildete sich die auf die Injektion folgende Infiltration nur sehr langsam nach Verlauf mehrerer Tage aus, dann aber musste, ehe noch der ganze Tumor zum Schwinden gebracht war, die Behandlung auf längere Zeit hin ausgesetzt werden, da an der Dorsalseite des 4. Fingers im Bereich der Endphalanx am Rande des Nagelbettes eine Nekrose der Haut sich einstellte, die sogar zu einer oberflächlichen Nekrose des Knochens der Endphalanx führte. Diese unangenehme Komplikation hätte wohl vermieden werden können, wenn berücksichtigt worden wäre, dass die Haut in dieser Gegend normalerweise sehr dünn und äusserst arm an Unterhautzellgewebe ist. Infolge dieser schon physiologisch mangelhaften Ernährung dieser Hautgegend wirkt der Alkohol an dieser Stelle Nekrose erzeugend, während an allen übrigen Stellen, abgesehen von ganz oberflächlichen Blasenbildungen in geringem Umfang an zwei getrennten Stellen, nicht die geringsten Ernährungsstörungen im Anschluss an die Alkoholinjektionen auftraten. Auch sonst wurden keine unangenehmen Nebenwirkungen, wie z. B. Infektionen, durch die In-

jektionen hervorgerufen. In der ersten Zeit zeigte sich leichte ödematöse Anschwellung des Handrückens nicht entzündlicher Natur. Die subjektiven Beschwerden nach den Injektionen waren geringer, als man erwarten sollte. Das Kind klagte regelmässig nur wenige Minuten nach den Injektionen über brennende Schmerzen an der Injektionsstelle.

Was nun das endgiltige Heilungsresultat anlangt, so ist dasselbe, soweit die Beseitigung der Geschwulst in Betracht kommt, als ein vollkommenes zu bezeichnen. Von der spindelförmigen Auftreibung der beiden befallenen Finger ist nichts mehr zu bemerken.

Fig. 2.

Dort, wo vor der Behandlung ein schwammiges Gewebe unter der Haut zu fühlen war, ist jetzt derbes fibröses Gewebe nachzuweisen (s. Fig. 2). Das Kind ist nicht mehr durch die deforme Gestaltung der Finger beim Schreiben behindert. Zu bedauern ist nur, dass die bereits oben erwähnte partielle Nekrose der Endphalanx des 4. Fingers eine wenn auch nicht vollkommene Ankylose in dem peripheren Interphalangealgelenk hervorgerufen hat. Doch ist zu hoffen, dass in dieser Hinsicht durch geeignete Massnahmen eine Besserung sich wird erzielen lassen.

Litteratur.

Honsell, Diese Beiträge, Bd. 32. — Schwalbe, Virchow's Archiv, Bd. 54, 56, 76, 85. — Ders., Deutsche med. Wochenschr. 1876. Verhandlungen der Deutsch. Gesellsch. für Chirurgie, 1882. — O. Hasse, Virchow's Archiv. Bd. 146. — Müller, Langenbeck's Archiv, Bd. 63. — Steinheil, Diese Beiträge 1891.

AUS DER

PRAGER CHIRURGISCHEN KLINIK

DES PROF. DR. WÖLFLER.

XV.

Zur operativen Behandlung des Dickdarm-Carcinoms.

Dreizeitige Radikaloperation.

Von

Prof. Dr. **Hermann Schloffer,**
Assistenten der Klinik.

(Schluss zu S. 150 ff.)

Krankengeschichten.

a) Fälle von Carcinom des Coecum.

1. Palliativ operierte.

1. Carcinom des Coecums, Ileocolostomie, vorübergehende Besserung, Tod nach 5 Monaten.

Moriz S., 53j. Sattler aus Gross-Tschochau, aufgen. 30. VIII. 95. Pat. leidet seit 4 Monaten an chronischer Stuhlverstopfung. In letzter Zeit häufig kolikartige Schmerzen, die jedesmal einige Minuten dauern und von sichtbaren Bewegungen der Därme und weit hörbarem Gurren begleitet sind.

Kräftiger Mann, etwas abgemagert. Das Abdomen aufgetrieben, nicht schmerzhaft; in der Coecalgegend eine Resistenz, die jedoch wegen des ziemlich starken Dünndarmmeteorismus undeutlich tastbar ist. Darmsteifung.

31. VIII. Operation in Chloroformnarkose, Schnitt in der Medianlinie. Es entleert sich etwa 1/4 l seröser Flüssigkeit; faustgrosser Coecaltumor, frei beweglich, in die Wunde vorziehbar. Vergrösserte, harte re-

troperitoneale und mesenteriale Drüsen; die Ileumschlingen und ihr Mesenterium von weissen, punkt- bis erbsengrossen, harten Knötchen bedeckt. Enteroanastomose zwischen dem Ileum, 10 cm weit vom Tumor, und dem Col. transvers. mittelst Murphy knopfes.

Verlauf glatt. Der Knopf ging am 10. IX. ab und enthielt ausser breiigem Kot einen Kirschkern zwischen den beiden Sperrhäkchen eingeklemmt (Patient hat zum letztenmale anfangs Juli Kirschen gegessen). 17. IX. 95 geheilt entlassen. Pat. befand sich nachher durch 2 Monate vollkommen wohl; dann traten wieder Schmerzen auf, und starb Patient nach Mitteilung der Angehörigen 5 Monate nach der Operation am 30. I. 96.

2. Carcinom (?) des Coecum. Enteroanastomose (Ileocolostomie), Heilung (nunmehr 3 Jahre).

Julie F., 30j. Bahndienersgattin aus Komotau, aufgen. 29. VII. 99. Seit 4 Monaten bestehen bei jeder Menstruation Schmerzen in der rechten Bauchseite, die 8 Tage vor der Menstruation auftreten und 8 Tage nach derselben wieder verschwinden. Stuhl und Verdauung normal, dagegen ist Patientin in letzter Zeit stark abgemagert.

In der rechten unteren Bauchhälfte, in der Mitte zwischen Nabel und Poupart'schen Bande ein höckeriger, harter, länglicher, wenig verschieblicher Tumor.

2. VIII. Laparotomie. Morphium-Billroth-Narkose, pararectaler Schnitt rechts. Der Tumor des Coecums sehr hart, höckerig, mit der seitlichen und hinteren Beckenwand verwachsen. Enteroanastomose zwischen unterstem Ileum und Colon ascendens mittelst Murphy knopfes. Bauchnaht.

Der Knopf geht am 15. VIII. ab und wird Pat. am 24. VIII. 99 bei vollkommenem Wohlbefinden entlassen. — Im August 1902 teilt die Pat. auf eine Anfrage brieflich mit, dass sie sich seit der Operation vollkommen wohl befinde und sie ihre häuslichen Arbeiten ganz ungestört verrichte.

3. Carcinom des Coecum. Ileocolostomie, vorübergehende Besserung. Tod $2^1/_2$ Monate nach der Operation.

Marie K., 49j. Dienstmagd aus Silvarlent, aufgen. 13. VI. 01. Seit 17 Wochen Geschwulst in der Ileocoecalgegend, welche rasch gewachsen ist, sowie heftige intermittierende, kolikartige Schmerzen, diarrhoische Stühle und Appetitlosigkeit.

Pat. stark abgemagert und äusserst elend. In der Ileocoecalgegend eine Vorwölbung sichtbar, die durch einen doppelfaustgrossen, mit der hinteren Bauchwand verwachsenen, sehr derben, höckerigen Tumor bedingt ist. In inguine beiderseits vergrösserte derbe Drüsen. Keine sichere Darmsteifung.

22. VI. Operation in Schleich'scher Lokalanästhesie. Medianschnitt unterhalb des Nabels. Die Coecalgegend ist von einem mächtigen harten, höckerigen Tumor eingenommen. Enteroanastomose zwischen unterem Ileum und Colon transversum mit Murphyknopf. Glatter Verlauf.

Bei der Entlassung am 7. VII. fühlt sich Pat. noch sehr schwach, nur der Appetit ist gegenüber dem Zustande vor der Operation doch wesentlich gebessert. Stuhlgang diarrhöisch, Schmerzen in der Coecalgegend. — Nach brieflicher Mitteilung ist Pat. am 10. IX. 01 ($2^1/_2$ Monate nach der Operation) gestorben.

4. Carcinom des Coecums mit Invagination. Ileocolostomie. Exitus 1 Monat nach der Operation an Lungenembolie und Bronchopneumonie.

Josef N., 62j. Zimmermann aus Dux-Liptitz, aufgen. 8. X. 01. Seit 14 Wochen Appetitlosigkeit und kontinuierlich schneidende Schmerzen im Unterleib, die in der Nacht an Intensität zunehmen. Das Absetzen des spärlichen festen Stuhls ruft heftige Schmerzen im unteren Teile des Abdomens hervor. Hie und da Erbrechen grüner Massen. In der rechten Unterbauchgegend ein kinderfaustgrosser, im Bauche etwas verschieblicher, harter, nicht druckempfindlicher Tumor. Bei Aufblähung des Magens, dessen untere Grenze dabei unter den Nabel herabrückt, wird dieser Tumor kleiner, desgleichen beim Aufblähen des Darmes vom Rectum aus. Pat. ist abgemagert, sehr schwach; leichte Gelbfärbung der Haut. Im Harn reichlich Indikan. Der Magensaft enthält viel freie Salzsäure, Hämoglobin 45% Fleischl. Körpergewicht 45 kg. Geringgradiges Lungenemphysem und Arteriosklerose.

11. X. Operation. Morphium-Billroth-Narkose. Medianschnitt. Der Tumor steckt in einer ileocoecalen Invagination. Das Coecum besitzt ein sehr langes Mesenterium, daher die weite Verschieblichkeit. Die Invagination wird gelöst; nun findet man an der Valvula ileocoecalis ein cirkuläres apfelgrosses Carcinom. Im Mesenterium des Coecum zahlreiche grosse, harte Drüsen. Ileocolostomie zwischen unterem Ileum, ca. 30 cm vom Tumor entfernt, und Colon transversum, mit Hildebrandknopf.

Winde gehen am 3., Stuhl auf Bitterwasser am 7. Tage ab. Der Knopf erscheint am 24. X. im Stuhle. Am 25. X. plötzlich Erbrechen von $^1/_2$ l hellen, geronnenen Blutes. In den letzten Oktobertagen nimmt die Schwäche des Pat. zu; am 30. X. über den beiden unteren Lungenlappen Rasseln und verschärftes Atmen. Exitus am 9. XI. 01.

Sektion[1]) 10. XI. (Dr. Luksch): Allgemeine Anämie. Im Abdomen kein abnormer Inhalt. Im Magen am Pylorus zwei in Vernarbung begriffene peptische Geschwüre, von denen das eine 4 cm^2, das andere $^1/_2$ cm^2 in der Ausdehnung hat. Das unterste Ileum in gewöhnlicher

1) Die Sektionsprotokolle sind durchwegs nur auszugsweise wiedergegeben.

Weise in das Coecum mündend, eine etwas höher gelegene Schlinge an die mediale Seite des obersten Colon ascendens operativ fixiert und breit mit dem Colon durch Anastomose vereinigt. Im Coecum entsprechend der Eintrittsstelle des Ileums ein ringförmiges Neugebilde.

Pathologisch-anatomische Diagnose: Carcinoma coeci. Ileocolostomia ante dies XXVIII facta. Ulcera peptica ventriculi. Anaemia et marasmus universalis. Thrombosis venarum perivesicalium et haemorrhoidalium. Embolia ramorum arteriae pulmonalis. Infarctus haemorrhagicus pulmonis dextri in suppuratione. Bronchitis suppurativa. Pneumonia lobularis bilateralis.

Die mikroskopische Untersuchung des Tumor coeci ergab medullares Carcinom.

5. Carcinom des Coecum. Ileocolostomie. Heilung.

Marie H., 59j. Private aus W., aufgen. 10. I. 00 in das Sanatorium Dr. Schneider. Grosser, harter, höckeriger, wenig verschieblicher Coecaltumor, ohne jedwede für Tuberkulose sprechende Anzeichen. Leichte Stenosenerscheinungen von Seiten des Darmes. Allgemeinbefinden der Pat ein recht elendes.

Operation am 16. I. 00. Rechtsseitiger pararectaler Schnitt. Es zeigt sich ein wohl als Carcinom anzusprechender Tumor der Coecalgegend, der nicht exstirpierbar ist. Die Wand des unteren Ileums etwas hypertrophisch. Ileocolostomie zwischen unterem Ileum und Colon transversum. Dabei wird das Ileum nicht in der Richtung der Peristaltik, sondern antiperistaltisch an das Colon gelagert.

Verlauf gut. Nur besteht in den ersten Tagen fortgesestzte Brechneigung. Dabei Schmerzen in der Umgebung der Geschwulst. Flatus gehen erst am 3. Tage ab. Nach einigen weiteren Tagen Wohlbefinden. Entlassen am 4. II. 00. Gestorben im Januar 1901.

2. Radikal operierte.

6. Carcinom des Coecums. Primäre Resektion. Exitus nach 1 Monat an cirkumskripter Peritonitis und Sepsis.

Andreas G., 56j. Oberknecht aus Speierling, aufgen. 11. II. 97. Erkrankte September 96 mit brennenden Schmerzen in der Coecalgegend, welche gegen die Wirbelsäule und das Genitale ausstrahlten. Appetit, Stuhlgang normal. Der Pat. selbst bemerkte eine langsam wachsende Geschwulst im Bauche. Er ist in letzter Zeit mässig abgemagert.

Pat. von fahler Hautfarbe, blass, Hämoglobin 55 Fleischl. Geringes Emphysema pulmonum. In der Coecalgegend ein über hühnereigrosser, harter, etwas beweglicher, höckeriger Tumor, darüber gedämpft-tympanitischer Schall. In inguine vergrösserte harte Lymphdrüsen.

13. II. 97 Operation. Billroth-Narkose. Schräger Bauchschnitt

von oben aussen nach unten innen über die Coecalgegend. An der Stelle des Coecums ein harter, mit der Umgebung verwachsener Tumor; doch gelingt es, die Verwachsungen teils stumpf, teils scharf zu lösen. Exstirpation des Tumors mit unterstem Ileum und Colon ascendens. Die Geschwulst erweist sich als faustgrosses, an seiner Innenwand stark ulceriertes, derbes Carcinom. Vereinigung der Darmenden mittelst Murphyknopfes. Naht der Bauchdecken mit Drainage.

In den folgenden Tagen Singultus, galliges Erbrechen und Bronchitis, Temperatur bis 38,7°. Am 17. II. abends Verwirrtheit und Aufregungszustände etc. In den folgenden Nächten sehr unruhig, Chloralhydratklysmen. Besserung; weiterer Wundverlauf normal. Der Knopf ging am 25. II. ab. Am 1. III. plötzlicher Temperaturanstieg auf 39,6°. Symptome einer linksseitigen Pleuritis, welche rasch zu Kräfteverfall führt. Eine Punktion der linken Pleurahöhle ergiebt seröseitriges, grünliches Exsudat mit Streptokokken in Reinkultur. Trotz Aufhellung der pleuritischen Dämpfung zunehmende Verschlechterung des Allgemeinbefindens. Exitus am 12. III. 97.

Sektion 12. III. (Dr. Maresch): Der Dünndarm lässt sich in normaler Anordnung bis ca. 50 cm vor dem unteren Ende des Ileum verfolgen. Von da erscheint das unterste Ileum durch derbe, bindegewebige Adhäsionsstränge an die hintere Bauchwand fixiert und nimmt die Stelle ein, welche sonst das Coecum und Colon ascendens einnimmt. An der unteren Fläche der Leber angelangt, biegt der Dünndarm nach links ab und geht unterhalb der Mitte der grossen Kurvatur des Magens an einer von aussen deutlich wahrnehmbaren cirkulären Narbenlinie in den Dickdarm (Colon transversum) über. Von da ab zeigen das Colon transversum, Colon descendens, die Flexur sowie das Rectum normales Verhalten. Bei dem Versuche, das an der hinteren Bauchwand angelötete Ileum loszulösen, eröffnet man eine ca. faustgrosse, mit dickem grünlichem Eiter erfüllte Höhle (in der Regio lumbalis dextra). Desgleichen findet sich unterhalb der Vereinigungsstelle von Dünn- und Dickdarm zwischen den mesenterialen Blättern eine ca. hühnereigrosse Abscesshöhle.

Pathologisch-anatomische Diagnose: Peritonitis suppurativa circumscripta post resectionem intestini coeci et coli ascendentis propter carcinoma. Abscessus metastatici pulmonis sinistri. Pleuritis suppurativa sinistra. Pericarditis suppurativa. Pyohaemia.

7. Carcinom der Ileocoecalklappe. Resektion. Exitus an Perforations-Peritonitis.

Josef St., 38j. Seifenfabrikarbeiter aus Ober-Sedlitz, aufgen. 6. VII. 98. Seit Dezember 97 zuerst in 14tägigen, dann in kürzeren, bis 3tägigen Intervallen Schmerzen in der Gegend zwischen Nabel und rechtem Darmbeinkamm mit Kollern und lokaler Aufblähung; nach Abgang von Flatus traten stets ein Nachlass der Schmerzen und wieder normale Verhältnisse

ein. Stuhl angehalten, fest. Vor 5 Tagen ein besonders heftiger derartiger Anfall von 1/4stündiger Dauer. Seit Mai 98 stark abgemagert; leichter Icterus. Abdomen im Thoraxniveau, nirgends druckschmerzhaft. In der Ileocoecalgegend ein faustgrosser, länglicher Tumor, der verschieblich ist, zeitweise auch verschwindet. Leichte Darmsteifung.

Am 11. VII. Laparotomie in Morphium-Billroth-Narkose. Rechtsseitiger pararectaler Schnitt. Es findet sich ein Carcinom am Uebergang des Ileum in das Coecum, vergrösserte Drüsen im angrenzenden Mesenterium, die jedoch nicht krebsig erkrankt zu sein scheinen. Der Tumor wird teils scharf, teils stumpf abgelöst, worauf ca. 5 cm Ileum, das Coecum und ein Stück des Colon ascendens reseciert werden. Hernach zeigt sich, dass eine grössere Partie des Ileum seines ernährenden Mesenteriums beraubt ist und deshalb müssen noch weitere ca. 12 cm Ileum reseciert werden. Seitliche Apposition des Ileum in das Colon mittelst Frankknopfes (side to side), Serosanaht (Uebernähung) und Bauchdeckennaht.

Nach der Operation subkutane Kochsalzinfusion unterhalb des linken Ligamentum Poupartii. 12. VII. Temperatur 39,4°. Schwellung und Schmerzhaftigkeit an der Injektionsstelle; die Haut daselbst teils entzündet, teils gangränverdächtig. Es wird dort eine 20 cm lange Incision gemacht: grünliche Verfärbung und blutig-seröses, übelriechendes Sekret im subkutanen Gewebe. Zwei Gegenincisionen, Drainage. Verhalten von Seiten des Abdomens anfangs normal; am 13. VII. leichte Druckschmerzhaftigkeit. Am Oberschenkel ist die Nekrose und Infiltration fortgeschritten; neuerliche Längsincision. Mittags collabiert Pat. plötzlich, Puls kaum fühlbar, Dyspnoe. Um 4 h Exitus.

Sektion 14. VII. 98 (Dr. Springer): Im Abdomen ca. 1/4 l mit Fibrinflocken untermengter Flüssigkeit, die Därme unter einander verklebt und mit fibrinös-eitrigen Belägen bedeckt. Die Verschlussstellen am Dünn- und Dickdarme sind exakt verschlossen. Die Nahtstelle des Coecum ist an der Anastomose mit dickem Eiter belegt. Nahe der Taenia libera hat eine der Knopfnähte durchgeschnitten und findet sich daselbst eine stecknadelkopfgrosse Perforationsstelle in der Wand. Vereinigungsstelle zwischen Dick- und Dünndarm wegsam.

Pathologisch-anatomische Diagnose: Vulnus post resectionem coeci, coli ascendentis et ilei partis infimae et enteroanastomosim ileocolicam dies II ante mortem factam. Peritonitis suppurativa diffusa e perforatione coli (Discisio parietis coli ascendentis sutura effecta). Tuberculosis chronica apicum pulmonum et glandularum lymphaticarum peribronchialium. Gangraena cutis femoris sinistri.

8. Carcinoma gelatiniforme des Coecums. Resektion. Geheilt. Nach 1 Jahr multiple Metastasen. Ileo-

colostomie. Exitus an Peritonitis infolge Bauchdeckengangrän.

Anton H., 20j. Schuhmachergehilfe aus Sobieslau, aufgen. 12. XII. 98. Seit 3 Monaten in der rechten Inguinalgegend eine Geschwulst, vorübergehende kolikartige Anfälle und chronische Stuhlverstopfung, vor 14 Tagen einmal heftiges Erbrechen. Der Tumor faustgross, fest, nach allen Richtungen hin leicht verschieblich, nicht druckschmerzhaft.

19. XII. Operation in Morphium-Billroth-Narkose. Bauchschnitt parallel dem Rectusrande rechts. Man findet einen faustgrossen Tumor des Coecums. Resektion des Darms 30 cm ober- und unterhalb des Tumors nach Ligatur des Mesenteriums. Die beiden Darmenden werden durch eine 3reihige Serosanaht verschlossen und hierauf durch seitliche Anastomose (doppelreihige Knopfnaht) vereinigt. Etagennaht der Bauchdecken.

In den folgenden Tagen Temperatursteigerungen, ausgebreitete Bronchitis. In den ersten 3 Tagen häufiges Erbrechen und Singultus. Am 23. XII. erste Symptome einer linksseitigen croupösen Pneumonie des Unterlappens, die in der nächsten Woche auch auf den rechten Unterlappen übergreift. Am 12. I. ist Pat. fieberfrei, der Lungenbefund normal. 2. II. 99 geheilt entlassen.

Am 11. XII. 99 sucht der Pat. die Klinik wieder auf, da seit 3 Wochen häufige kolikartige Schmerzen bestehen, welche vom rechten Hypogastrium ausgehen und gegen die linke Bauchhälfte ausstrahlen. Aufgenommene Nahrung wird häufig sofort wieder erbrochen. Stuhlgang nur auf Abführmittel.

Stark abgemagert, rechtsseitiger Lungenspitzenkatarrh. Im rechten Hypogastrium ein derber Tumor von leicht höckeriger Oberfläche und gut Faustgrösse, nur wenig verschieblich und druckschmerzhaft; über demselben leerer Schall.

Wegen Fortdauer der Stenosenerscheinungen (fortwährendes Erbrechen, kein Abgang von Winden) am Abend des 12. XII. Operation. Narkose mit Schleich-Siedegemisch. Dauer $^1/_2$ Stunde. Schnitt in der alten Operationsnarbe. Das ganze Omentum erweist sich mit Carcinomknoten übersät, die Mesenterialdrüsen geschwellt. Auch die Bauchdecken im Bereiche der Operationsnarbe von Carcinom infiltriert. In der Coecalgegend ein grösserer Tumor; starker Collaps. Entleerung des sehr geblähten Dünndarmes durch Incision einer möglichst tief gelegenen Schlinge, welche gleichzeitig nicht verwachsen und frei beweglich ist. Dann wird ein zweiter querer Schnitt nach links durch die Bauchdecken angelegt, das stark collabierte Colon transversum vorgezogen; mittelst grossen Murphyknopfes Enteroanastomose zwischen Dünndarm und Colon angelegt. Bauchdeckennaht.

Am nächsten Tage Wohlbefinden, Diarrhöen. Am 18. XII. zeigt sich beim Verbandwechsel, dass an einer Stelle der Wunde im unteren Winkel Haut und Unterhautzellgewebe gangränös sind. Entfernung der Nähte,

offene Wundbehandlung. Mit dem 22. XII. verfällt Pat. sichtlich, Puls klein, frequent, Bronchitis, das Abdomen stark schmerzhaft, Diarrhöen, Aufstossen, fortschreitende Gangrän der Bauchdecken. Am 27. XII. Exitus.

Sektion am 28. XII. 99 (Dr. Scheib): Die Bauchwand im Bereiche der oberen Cirkumferenz des (früher beschriebenen) Defektes der Bauchhaut von gallertigen Aftermassen durchsetzt, welche in direkter Verbindung mit der Aftermasse, welche in der Wand des Colon ascendens sich vorfindet, steht. Im Bereiche des unteren Ileums findet sich eine durch Operation hergestellte Verbindung mit dem obersten Teil des noch nicht von Aftermasse ergriffenen Colon ascendens. Die die Wand des Colon ascendens einnehmende Aftermasse bildet einen ca. mannsfaustgrossen Tumor, welcher auf dem Querschnitt von gallertiger Beschaffenheit erscheint. Im Innern einer dem untersten Ileum angehörenden Darmschlinge ein völlig freier Murphyknopf gelegen. Die Excavatio vesicorectalis von einer blumenkohlartigen gallertigen Aftermasse erfüllt.

Pathologisch-anatomische Diagnose: Carcinoma gelatiniforme coli ascendentis recidivans progrediens ad parietem anteriorem abdominis. Enteroanastomosis ilei et coli ascendentis ante dies XVI facta. Peritonitis fibrinoso-purulenta diffusa. Pleuritis fibrinosa purulenta sinistra. Tuberculosis chronica pulmonum. Degeneratio parenchymatosa.

9. Carcinom des Coecums. Resektion. Heilung seit 3 Jahren.

Franz C., 58j. Arbeiter aus Leschan, aufgen. 13. VII. 99. Seit ½ Jahr bestehen häufig lang andauernde Schmerzen im Bauche, besonders in der Nabelgegend, die allmählich an Intensität zunehmen; häufiges Aufstossen, hie und da auch Erbrechen.

Pat. stark abgemagert, blass, Puls kräftig. Das Abdomen über Thoraxniveau, gleichmässig aufgetrieben. Die rechte Unterbauchgegend stark druckschmerzhaft; daselbst in der Coecalgegend eine 4 cm lange höckerige Geschwulst von derber Konsistenz. Bei der Aufblähung des Dickdarms wird die Geschwulst undeutlicher. Auf Bitterwasser Diarrhöen, doch besteht der Meteorismus fort.

17. VII. Operation unter Schleich'scher Lokalanästhesie. 13 cm langer rechtsseitiger pararectaler Schnitt. Man findet einen faustgrossen, harten, der Umgebung ziemlich adhärenten Tumor des Coecum. Der Schnitt wird durch einen queren Schnitt nach links erweitert. Resektion des Coecum mit einem Stück des untersten Ileum und des Colon ascendens. Das Colon ascendens wird dann durch mehrschichtige Serosanaht blindsackartig geschlossen und das Ende des Ileums mittelst Murphyknopfes in die Seitenwand des Colons (end to side) implantiert. Schluss der Bauchhöhle durch Etagennaht.

In den ersten Tagen Aufstossen. Vom 20. VII. an diarrhoische

Stühle. Die Wunde heilt reaktionslos. Der Murphyknopf geht am 1. VIII. ab. Am 10. VIII. 99 wird Pat. mit gutem Appetit und bei vollständigem Wohlbefinden geheilt entlassen. Die histologische Untersuchung des Tumors ergab Carcinoma infiltratum (Hofrat Chiari).

Die Nachuntersuchung am 5. VIII. 02 (3 Jahre nach der Operation) ergiebt: Die Bauchdecken sind weich, leicht eindrückbar: keine Ventralhernie. In der Coecalgegend an der Stelle des ehemaligen Tumors nichts Abnormes zu tasten. Pat. verträgt jegliche Nahrung — ausgenommen Schweinefett u. dergl. — sehr gut; nur einmal des Monats tritt bei ihm „Verschleimung" des Magens auf, die aber bald wieder schwindet. Er fühlt sich sonst ganz gesund.

10. Gallertkrebs des Coecum. Resektion. Heilung. Nach 1 Jahr Stenosenerscheinungen. Ileo-Colostomie. Heilung.

J. Sch., 37j. Geschäftsdiener aus Aussig, aufgen. am 26. II. 01. Pat. hat im Februar 1899 angeblich eine Blinddarmentzündung überstanden, welche 7 Wochen dauerte. Im Herbste 1899 stellte sich ein neuer perityphlitischer Anfall ein; in der rechten Unterbauchgegend bildete sich unter Angehaltensein von Stuhl und Winden eine Geschwulst, die bis zu Mannsfaustgrösse anwuchs und nach Abgang von Stuhl und Winden wieder verschwand. Die Diagnose „Perityphlitis" wurde von Seite des chirurg. Primararztes im Aussiger Krankenhause, Dr. Rösler, dem ich diese Mitteilungen verdanke, gestellt. Im Juni 1900 spaltete der Genannte einen perityphlitischen Abscess bei Sch., aus dem sich Gas, stinkender Eiter und schleimiges Sekret entleerte. Offene Wundbehandlung und Ausbildung einer Kotfistel. Trotzdem die Fistel, deren Verschluss wohl angestrebt, aber nicht erreicht wurde, fortbestand, wurde Sch. im Dezember 1900 in wesentlich gebessertem Allgemeinzustand entlassen.

Im Februar 1901 kam er wegen seiner Fistel an der Klinik zur Aufnahme. 2 Querfinger oberhalb des Poupart'schen Randes fand sich eine schräg gestellte, breite Narbe, in deren Mitte eine linsengrosse Fistelöffnung sich befand. Darunter tastete man einen faustgrossen, harten Tumor. Mit der Sonde konnte man durch die Fistel etwa 6 cm in die Tiefe vordringen. Die Fistel secernierte nur geringe Mengen Eiters, keinen Kot; das Sekret roch bisweilen fäkulent.

3. IV. Operation in Morphium-Billroth-Narkose. Pararectaler Schnitt in der Ileocoecalgegend. Es findet sich ein mit der vorderen Bauchwand verwachsener Coecaltumor vor. Zweiter Hautschnitt senkrecht auf den ersten, zur Fistel hin und diese elliptisch umschneidend. Das Coecum wird isoliert und dieses sowie ein Stück des Ileums und Colon ascendens reseciert. Das Colon wird hierauf durch Invaginationsnaht geschlossen und das Ileumende mittelst 2reihiger Naht in das Colon

implantiert (end to side). Ein Gazestreifen wird bis zur Nahtstelle eingeführt. Im oberen und unteren Wundwinkel werden die tiefen Schichten der Bauchdecken genäht, die Hautwunde bleibt offen.

Das resecierte 15 cm lange Stück zeigt einen hühnereigrossen, sehr harten, im Durchschnitte weisslichen Tumor des Coecum; bei der histologischen Untersuchung erweist sich derselbe als Gallert-Adenocarcinom. Glatter Verlauf. Am 7. VI. 01 wurde Pat. bei vollkommenem Wohlbefinden entlassen. Die Bauchwunde geheilt, der Bauch weich, nicht schmerzhaft, kein Tumor zu tasten.

Am 24. V. 02 suchte Pat. wiederum die Klinik auf. Er erkrankte vor 9 Wochen unter heftigen schneidenden Schmerzen im Unterleib, Blähungen, Aufstossen und Koterbrechen, Verhaltung von Stuhl und Winden. Auf Abführmittel trat Stuhlgang ein, das Erbrechen hörte nach 8 Tagen auf. Doch blieben die Leibschmerzen in wechselnder Stärke andauernd, der Bauch blieb aufgetrieben, bis sich vor 14 Tagen die Beschwerden wieder sehr steigerten. In der Ileocoecalgegend war wieder eine Fistel entstanden und secernierte Eiter. Bei der Aufnahme an der Klinik bestanden noch immer schneidende Bauchschmerzen; Stuhl angehalten, kein Erbrechen.

Pat. war stark abgemagert, der Bauch, besonders unterhalb des Nabels, meteoristisch aufgetrieben, druckschmerzhaft. In der Laparotomienarbe eine kirschkerngrosse, mit Eiter belegte Fistelöffnung. Unter dieser Fistel tastete man in der Tiefe einen halbfaustgrossen derben, druckschmerzhaften Tumor.

31. V. zweite Laparotomie. Morphium-Billroth-Narkose; Dauer $^3/_4$ Stunden. Schnitt in der alten Narbe oberhalb der Fistel. Der Dünndarm stark gebläht, hyperämisch; mehrfache Bildung von Strängen, welche durchtrennt werden. In der Gegend der früheren Resektionsstelle ein Tumor, welcher mit Netz und Dünndarmschlingen zu einem unentwirrbaren Konglomerat verbacken ist. Zweiter Bauchdeckenschnitt nach links senkrecht auf den ersten. Es wird zwischen der tiefsten, frei beweglichen Ileumschlinge und dem Colon transversum eine Enteroanastomose angelegt (doppelreihige fortlaufende Naht). Bei der Eröffnung des Dickdarms nach Vornahme der hinteren Serosanahtreihe quillt aus dem Lumen desselben ausschliesslich hellgrauer, dünnflüssiger Eiter hervor, der mit besonderer Vorsicht ausgetupft wird, worauf die Darmwandlippen mit Sublimat abgerieben werden. Die Anastomose für 2 Finger bequem durchgängig. Vom 2. VI. gingen Winde, vom 3. VI. ab diarrhoische Stühle ab. Am 9. VI. ist die Bauchwunde geheilt. Subjektiv Wohlbefinden, guter Appetit. Am 15. VI. bildete sich wieder eine Eiter secernierende Fistel in der Bauchwunde, die bis zum 20. VII. sich vollständig schloss. Am 26. VII 02 wurde Pat. geheilt entlassen. Der unterhalb der Fistel getastete entzündliche Tumor war vollkommen verschwunden. Nach gütiger Mitteilung des Herrn Primarius Dr. Rösler befand sich Pat. im August 1902 noch vollkommen wohl.

11. Carcinom des Coecum. Resektion. Exitus nach 7 Tagen an Perforations-Peritonitis durch Knopfgangrän.

G. E., 34j. Polier aus Fichtenbach, aufgen. am 7. V. 02. Erkrankte vor 2 Jahren mit Schmerzen in der Ileocoecalgegend. Seit dem Herbst 1901 ist daselbst ein erst taubeneigrosser Tumor rasch gewachsen. Jetzige Beschwerden des Pat. gering.

Er ist ziemlich gut genährt. Das Abdomen kahnförmig eingezogen. In der Regio ileocoecalis ein gänseeigrosser, derber Tumor mit höckeriger Oberfläche; derselbe, besonders nach oben und unten, gut verschieblich und an seiner Aussenseite druckschmerzhaft.

10. V. Operation in Morphium-Billroth-Narkose. Pararektaler Schnitt rechts. An der Valvula Bauhini ein halbfaustgrosses Carcinom. Resectio coeci mit je 10 cm Ileum und Colon ascendens. Das Colon wird mit einer starken Ligatur geschlossen, 2 Tabaksbeutelnähte darüber angelegt. Mittelst Hildebrandknopfes wird das Ileum (end to side) mit dem Colon ascendens vereinigt. Zur Vereinigungsstelle werden Jodoformgazestreifen geführt; Bauchnaht.

In den nächsten Tagen häufiges Erbrechen; Auftreten peritonitischer Erscheinungen. Am 4. Tage vorsichtiges Oeffnen der Bauchwunde. Entleerung eines intraperitonealen Abscesses. Trotzdem Fortschreiten der Peritonitis. Austritt von Kot aus der Wunde. 17. V. Exitus.

Sektion (17. V. 02, Dr. Luksch) ergiebt: In der rechten Seite des Abdomens eine längsgestellte, leicht bogenförmige, 13 cm lange Wunde, z. T. mit Knopfnähten verschlossen, die in der Mitte in einen mit Kot gefüllten Raum führt. Im Abdomen eine dunkle, übelriechende Flüssigkeit. Der Dünndarm, dessen unterstes Ende in die vordere Wand des Colon ascendens einmündet, und zwar mittelst eines Knopfes, zeigt um diesen herum ringförmige Nekrose, so dass Darminhalt austreten kann. Das centrale Ende des Colon ascendens tabakbeutelförmig vernäht, weiter distal das Darmende eingefügt.

Pathol.-anat. Diagnose: Status post resectionem intestini et enteroanastomosin propter carcinoma coeci ante dies VI. Gangraena circumscripta intestini in sutura. Peritonitis ichorosa diffusa. Pneumonia lobularis bilateralis partim in gangraena.

12. Zweifaches Gallertcarcinom am Coecum und am Colon transversum. Resektion. Exitus an Peritonitis.

J. K., 37j. Magazinier aus Kosten, aufgen. am 29. I. 96. Erkrankte im September 1895 an Magendrücken und zeitweise auftretenden Schmerzen um den Nabel, die jeder Therapie Trotz boten. Gleichzeitig wurde der Stuhlgang unregelmässig. Pat. in der letzten Zeit stark abgemagert.

Pat. schlecht genährt, sehr blass. Anämische Geräusche am Herzen.

In der rechten Regio hypogastrica ein apfelgrosser, harter, höckeriger, verschieblicher Tumor. Im Harn reichlich Indikan. Hämoglobingehalt des Blutes 45 Fleischl. 3,960,000 rote, 12,200 weisse Blutkörperchen.

5. II. 96 Operation. Dauer 4¼ Stunden (3 Stunden Chloroform-, dann Aethernarkose). Schnitt parallel dem rechten Poupart'schen Bande, handbreit oberhalb desselben. Man findet einen harten, höckerigen Tumor des Coecum, der vielfach mit dem Netz verwachsen ist. Durchtrennung dieser Adhäsionen. Das Ablösen des Tumors von der hinteren Beckenwand verursacht nicht unbeträchtliche Schwierigkeiten, gelingt aber schliesslich. Nach der Resektion desselben samt handbreiten Stücken des Ileum und Colons soll zur Anastomosenbildung zwischen Ileum und Colon ascendens geschritten werden. Um eine entsprechende Partie des Colon freizulegen, wird am oberen Wundwinkel ein 16 cm langer Querschnitt durch den Musc. rectus gegen die Mittellinie hinzugefügt. Es zeigt sich nun ein zweiter carcinomatöser Tumor am Colon ascendens, weshalb das Colon transversum etwa in seiner Mitte durchtrennt und der zweite Tumor gleichfalls exstirpiert wird. Ileo-Colostomie (side to side) im Sinne der Peristaltik mittelst doppelreihiger Knopfnaht. Die Anastomosenöffnung ist für 4 Finger durchgängig. Dann wird die im Peritoneum der seitlichen und hinteren Bauchwand entstandene grosse Lücke durch Nähte verschlossen. Naht der Bauchdecken, Einlegen einiger Drainröhren in die Bauchhöhle. 6. II. Schmerzen im Abdomen, Erbrechen, Collaps. 7. II. Exitus.

Die Sektion am 7. II. 96 (Hofrat Chiari) ergab: In der Bauchhöhle allenthalben verteilt spärliches (im Ganzen 200 cm^3) eitriges Exsudat. Das Peritoneum getrübt. Sämtliche Nähte (der Ileocolostomie) gut schliessend, so dass beim Eingiessen von Wasser dasselbe nirgends durchsickert.

Pathol.-anat. Diagnose: Peritonitis purulenta diffusa post resectionem intestini propter carcinoma coeci et coli transversi 34 horas ante mortem factam. Anaemia universalis. Adenomata glandulae thyreoideae. Adenoma papillare renis sinistri.

Die an der Klinik vorgenommene histologische Untersuchung des Tumors ergab Adeno-Carcinoma gelatinosum.

13. Carcinoma coeci mit Gangraena coeci. Partielle Resektion. Exitus an Peritonitis.

A. B., 26j. Kaufmann aus Hermann-Miestetz, aufgen. am 25. VI. 02 in das Sanatorium Dr. Schneider in Prag. Vor ungefähr 2 Jahren plötzlicher Beginn der Erkrankung mit Schmerzen in der rechten Bauchseite, hohem Fieber, Appetitlosigkeit, Brechreiz. Der Zustand besserte sich zunächst, doch trat bald darauf ein neuer „Anfall von Blinddarmentzündung" ein. In der Folgezeit mehrere neue Attacken; doch war der Pat. zwischen den einzelnen Anfällen nie ganz beschwerdefrei. Stets

bestand Druck- oder Schmerzgefühl in der rechten Unterbauchgegend. Vor ungefähr 1/2 Jahr wurde Pat. wegen seiner „chronischen recidivierenden Appendicitis“ zur vollkommenen Bettruhe veranlasst, die durch Monate beobachtet wurde. Darauf trat eine leichte Besserung ein, und es wurde der Kranke nun auf den übereinstimmenden Rat verschiedener Aerzte nach Karlsbad geschickt, damit sich dort sein Exsudat resorbiere. In Karlsbad trat aber eine beträchtliche Verschlimmerung des Zustandes ein, indem die Schmerzen in der Ileocoecalgegend heftiger wurden und dieselben auch beim Gehen, namentlich bei der Streckung des rechten Beins im Hüftgelenk auftraten; auch der Tumor war wieder grösser geworden. Der Kranke ist, angeblich durch die knappe Diät, die ihm in den letzten Monaten verordnet war, stark abgemagert, während er früher ausserordentlich korpulent war.

Status: Mittelmässig gut genährter Mann von blasser Gesichtsfarbe. Etwas oberhalb der Stelle, wo der Sitz des Coecums vermutet wird, ein der hinteren Beckenwand aufsitzender, fast faustgrosser, auf Druck leicht schmerzhafter, harter, an der Oberfläche glatter Tumor, dessen obere Grenzen sich nicht genau abtasten lassen, der aber durch Druck auf die hintere Lendengegend leicht vorgedrängt werden kann.

Diagnose: Perityphlitis chronica, Carcinom, Aktinomykose und Tuberkulose wurden ausgeschlossen. Therapie: Absolute Bettruhe, leichte Diät, Sorge für breiigen Stuhl.

Im Laufe der nächsten 8 Tage änderte sich der Zustand des Kranken nicht. Dann plötzliche Fiebersteigerung bis 39° mit Vergrösserung der coecalen Geschwulst. Dabei keinerlei Erscheinungen von Seiten des Peritoneums. Eine Blutkörperchenzählung ergiebt bedeutende Vermehrung der Leukocytenzahl. Nach 5 Tagen Rückgang des Fiebers und nun allmähliche Verkleinerung des Tumors im Laufe der nächsten 3 Wochen. Dabei hebt sich der Appetit des Pat. Er drängt aber unaufhörlich auf die Operation. Dieselbe wurde von mir deshalb hinausgeschoben, weil ich wegen der Grösse des vermeintlichen entzündlichen Tumors zunächst einen Rückgang des Exsudats als Vorbereitung zur Operation erzielen wollte. Am 17. VII. nachts plötzliche Bauchschmerzen, namentlich in der rechten Unterbauchgegend, Aufstossen, Erbrechen, dann ein diarrhoischer Stuhl, hernach Angehaltensein der Winde. Die Schmerzen nahmen gegen Morgen ab, um dann wieder heftiger zu werden. Ich sah den Kranken am Vormittag. Es fand sich eine ganz mächtige Vorwölbung der Regio coecalis; daselbst hochgradige Druckschmerzhaftigkeit. Eine grosse, den ganzen rechten unteren Quadranten des Bauches einnehmende, kugelige Geschwulst lag vor, das übrige Abdomen ebenfalls, jedoch weniger druckschmerzhaft als diese Stelle. Ueber der Vorwölbung hochtympanitischer Perkussionsschall; freie Flüssigkeit im Abdomen nicht nachweisbar. Vermutungsdiagnose: Strangulation oder Volvulus in der Coecalgegend.

Sofortige Laparotomie. Pararektaler Schnitt rechts. Es zeigt sich,

dass die Geschwulst in der Ileocoecalgegend dem Coecum und einem Teile des Colon ascendens angehört, die kolossal ausgedehnt sind. Es wird der vorliegende, enorm geblähte Darm durch den nach oben und unten verlängerten Bauchschnitt vorgewälzt und gefunden, dass an der Vorderwand des geblähten Coecum in grosser Ausdehnung Gangrän eingetreten ist. An einigen Stellen treten durch die ausserordentlich verdünnte Darmwand Spuren von Gas aus. Man gewinnt im ersten Momente den Eindruck, als wäre das (gelähmte) Coecum durch Ueberdehnung in Gangrän versetzt worden. Wegen der supponierten Perityphlitis ging ich nun an die Ablösung des Coecum an der Hinterwand, woselbst ein derber Tumor den Sitz des Appendix anzudeuten schien. Auf einmal gelangte ich mit dem ablösenden Finger auf eine grosse, sich tief in die hintere Beckenwand bis an die Synchondrosis sacroiliaca fortsetzende Höhle, aus welcher ausgesprochene Zerfallsmassen eines malignen Tumors sich entleerten. Trotz der Inoperabilität des Falles musste im Hinblick auf die Gangrän an der vorderen Wand des Coecums doch wenigstens die Hauptmasse des gangränösen Darmes entfernt werden. Deshalb Resektion des Coecum incl. eines Teiles des Colon ascendens, blinder Verschluss des Colon ascendens und Implantation des Ileums in das letztere end to side mit Murphyknopf. Hierauf Entfernung der zerfallenen Geschwulstmassen an der hinteren Bauchwand, wobei jedoch ausgedehnte, in die Tiefe der hinteren Beckenwand sich fortsetzende Partien des Carcinoms zurückgelassen werden müssen. Breite Tamponade der Wundhöhle, damit eine Infektion des Peritoneums, sofern sie nicht schon vom gangränösen Darm aus erfolgt war, nicht vom zerfallenden Carcinom aus eintrete.

Zustand zunächst günstig. In den nächsten Tagen jedoch Verschlimmerung, Singultus und Erbrechen, Somnolenz, und am 5. Tage nach der Operation (23. VII. 02) Exitus. Keine Sektion. Die Diagnose schwankte zwischen Peritonitis und Darmlähmung; dass ein mechanisches Hindernis an der Stelle der Knopfvereinigung eingetreten war, ist mit Hinblick auf die lange vorher durchgeführte Ernährung des Kranken mit nur fein gehackter Nahrung höchst unwahrscheinlich. Uebrigens habe ich am Tage vor dem Tode von der Wunde aus die Vereinigungsstelle des Darmes revidiert. Eine Knickung bestand dort nicht.

Histol. Untersuchung des Tumors: Adenocarcinom mit reichlichem Bindegewebsstroma, z. T. in schleimiger Degeneration. (Hofr. Chiari.)

14. Carcinom des Coecum. Totale Ausschaltung des Coecum. Sekundäre Exstirpation desselben. Exitus 14 Tage nach der 2. Operation.

K. B., 37j. Kutscher aus Elbogen, aufgen. am 15. IX. 97. Erkrankte nach Neujahr 1897 an häufigen Diarrhöen und Bauchschmerzen. Seit März bemerkt Pat. das Wachsen einer Geschwulst im rechten Hypogastrium; in letzter Zeit trotz guten Appetits und reichlicher Ernährung

stark abgemagert. Stühle flüssig, aashaft stinkend, mit reichlicher Schleim- und Eiterbeimengung, nie blutig.

Stark abgemagerter Mann von blasser Gesichtsfarbe; linksseitiger Lungenspitzenkatarrh. Im rechten Hypogastrium eine Vorwölbung sichtbar; daselbst eine sehr derbe, über faustgrosse Geschwulst. Höchste Kuppe der (verschieblichen) Geschwulst in der Mitte der Verbindungslinie zwischen Nabel und Spina ilei ant. sup.

17. IX. Laparotomie (Schrägschnitt) im rechten Hypogastrium. In der Bauchhöhle etwas klares Serum. Faustgrosser Tumor des Coecum. Wegen der Schwäche des Pat. keine Radikaloperation, sondern zunächst Darmausschaltung: Durchtrennung des Ileum und Colon ascendens, handbreit oberhalb und unterhalb des Tumors, ohne nennenswerte Läsion des Mesenteriums. Dann wird durch cirkuläre Vereinigung des Ileum mit dem Colon ascendens (Murphyknopf) die Kontinuität des Darmrohres wieder hergestellt. Die Enden des ausgeschalteten Darmstückes werden abgebunden und in die Bauchwunde eingenäht. An die Vereinigungsstelle des Ileum mit dem Colon werden Gazestreifen eingelegt, welche zugleich die ausgeschaltete Partie von der übrigen Bauchhöhle trennnen.

Am Tage nach der Operation mit ziemlicher Intensität auftretender Singultus, der den Pat. ausserordentlich schwächt. Verband nicht durchtränkt. Am nächsten Tage nimmt der Singultus zu. Beim Wechsel des Verbandes sieht man die beiden abgebundenen Enden (Ileum und Colon ascendens) des ausgeschalteten Stückes prall gespannt. Nach Eröffnung derselben entleert sich eine kolossale Menge schleimiger, stinkender Jauche und hernach sistiert der Singultus. Hierauf Wundverlauf normal. Beim täglichen Wechsel des Verbandes ist derselbe stets mit dem stinkenden Sekret des ausgeschalteten Darmstückes durchtränkt: Ausspülung des letzteren. Kräftige Ernährung. Pat. erholt sich nur wenig.

5. X. zweite Operation in Billroth mischung-Narkose. Zunächst werden die beiden Enden des ausgeschalteten Darmstückes durch Schnürnähte verschlossen und dann ausserhalb der Schnürnähte umschnitten. Nach Eröffnung des Peritoneum und Freilegung der ausgeschalteten Darmteile, was wegen der bestehenden Verwachsungen etwas schwierig ist, wird nun an die Exstirpation des carcinomatösen Coecums und die Durchtrennung des Mesenteriums gegangen. Von der hinteren Beckenwand ist der Darmtumor leicht abzulösen. Das Mesenterium wird unter thunlichster Erhaltung der Integrität des Mesenteriums des zurückbleibenden Ileum und Colon knapp am zu resecierenden Darme durchtrennt. Die Wundhöhle wird offen behandelt. Das exstirpierte Stück zeigt ein auf der coecalen Seite der Klappe beginnendes, das ganze Coecum einnehmendes, eine über mannsfaustgrosse exulcerierte, jauchig stinkende Höhle darstellendes Carcinom; in Adhäsionen verbacken hängt daran der Wurmfortsatz.

Nach der Operation 1/2 Liter Kochsalzlösung unter die Haut des linken Oberschenkels und Campherinjektionen. Am nächsten Tage Abgang von Stuhl und Winden; flüssige Diät. 7. X. Temperatursteigerung auf 38,5°. In der Gegend der ersten Kochsalzinfusion an der Innenseite des linken Oberschenkels Rötung und Schmerzhaftigkeit. Am 13. X. bereits in einem handtellergrossen Bezirke ausgesprochene Gangrän der Haut, welche abgetragen wird, so dass die missfarbige Fascie freiliegt. In der Umgebung blasige Abhebung der Epidermis und Knistern bei Berührung. In der offenen Bauchwunde bemerkt man eine schwarzverfärbte Dünndarmschlinge. Heftige Diarrhöen. 15. X. ausgesprochene Gangrän dieser Schlinge und Bildung einer Darmfistel an derselben. Nach der Beschaffenheit des austretenden Darminhaltes handelt es sich um eine untere Ileumschlinge. 18. X. Collaps. Abendtemperatur 36° C. Der Stuhlabgang aus der Fistel sistiert. Reichliches Erbrechen nicht fäkulenter Massen. Campherinjektionen, Weinklysmen. — 19. X. Die Zeichen der Darmobstruktion dauern fort. Kochsalzinfusionen in das zuführende Darmende der Fistel dringen nicht weit. Nach Erweiterung der Fistel lässt sich von derselben aus ein Hindernis für die Darmpassage nicht tasten. Abends 35,3°, am 20. X. nachmittags 35°, Exitus.

Sektion am 22. X. 97 (Dr. Zaufal): Der in die Bauchhöhle führende Substanzverlust (der Bauchdecken) allenthalben granulierend. In ihm mehrere Darmschlingen, darunter auch eine in der Länge von 8 cm eröffnete Darmschlinge blossliegend. Die Präparierung der Venen des linken Oberschenkels ergiebt vollständige Thrombose der Vena femoralis, Vena saphena, weiter nach oben zu reicht die Thrombosierung bis zum Abgange der Vena iliaca communis sin. Die Vena hypogastrica ebenfalls thrombosiert. Im Abdomen kein abnormer Inhalt. Bei der Besichtigung des Dünndarmes zeigt sich, dass einzelne Partien desselben, und zwar das Ileum an der medialen Wand des Operationsterrains durch straffe Adhäsionen fixiert sind, dabei durch diese Adhäsionen die Schlingen abgeknickt und so stenosiert. Die Eröffnungsstelle des Darmes in der Operationswunde betrifft das unterste Ileum, 6 cm unter dieser Stelle eine quere Darmnaht, an welche sich Dickdarm anschliesst. Ca. 12 cm über dem Anus liegt der Murphyknopf.

Pathol.-anat. Diagnose: Vulnus post resectionem intestini ilei partis infimae et coeci propter carcinoma. Fixatio multiplex intestini tenuis in vulnere cum stenosi intestini. Marasmus universalis. Thrombosis marantica venae iliacae communis sinistrae. Embolia ramorum arteriae pulmonalis. Pneumonia lobularis bilateralis. Catarrhus intestini recti gradus levioris. Necrosis circumscripta cutis femoris sinistri (post injectionem solutionis natrii chlorati).

3. Probelaparotomie.

15. Carcinom des Coecums. Probelaparotomie. Tod

6 Monate nach derselben.

Wenzel K., 44j. Zimmermannsgehilfe aus Liber, aufgen. 21, XI. 96. Früher immer gesund, wurde Pat. vor 2 Jahren von der Deichsel einer Dreschmaschine in die Blinddarmgegend getroffen, worauf er heftige Schmerzen verspürte und einige Zeit bewusstlos liegen blieb. Nachher war er aber wieder vollkommen beschwerdefrei. Vor 8 Monaten verspürte er, als er sich mit einem Werkzeuge einen leichten Stoss in die Blinddarmgegend zufügte, an dieser Stelle wiederum Schmerzen, es stellte sich Fieber ein und Pat. bemerkte jetzt eine kleinfaustgrosse, weiche Geschwulst. Der Arzt diagnosticierte „Blinddarmentzündung". Nach 8 Tagen Besserung. 14 Tage später bemerkte Pat. Eiter im Stuhl, worauf die Geschwulst kleiner wurde. Seither kommen in 4—7tägigen Pausen Schmerzen in der rechten Unterbauchgegend, die mit Fieber einhergehen. Die Geschwulst ist in der letzten Zeit härter geworden und wechselt ihre Grösse. Stühle immer diarrhoisch. An Kräften ist Patient nicht heruntergekommen.

Pat. ist blass; rechtsseitiger Lungenspitzen- und diffuser Bronchialkatarrh. Das Abdomen in der Coecalgegend stärker vorgewölbt, druckschmerzhaft. Daselbst ein ziemlich derber, an den Rändern weicherer Tumor fühlbar, welcher weit über faustgross ist und fast den ganzen rechten unteren Quadranten des Abdomens einnimmt. Hämoglobingehalt 40% Fleischl.

Das in den ersten Tagen des Aufenthaltes des Pat. an der Klinik bestandene Fieber (bis 38,5°) fällt bald ab. Gleichzeitig geht auch die Grösse des Tumors ein wenig zurück, um aber im Laufe der nächsten Wochen wieder zuzunehmen. Therapie: Ruhelage, feuchtwarme Umschläge. Später (anfangs Januar 97) wird Pat. ikterisch, der Tumor auch in seiner Peripherie hart, druckschmerzhafter. Die Diagnose, welche früher zwischen Perityphlitis chron. und Tuberculosis coeci geschwankt hatte, neigte nun allmählich mehr einem Coecumcarcinom zu.

16. I. 97 Operation. Man findet einen mächtigen, dem Coecum und Colon ascendens angehörenden, mit der Umgebung verwachsenen, harten höckerigen Tumor (Carcinom). Wegen der ausgedehnten Verwachsungen ist an eine Resektion nicht zu denken und der Mangel von Stenosenerscheinungen spricht gegen die Vornahme einer Anastomose; Etagennaht der Bauchdecken.

Wundheilung ungestört. Pat. fühlte sich nach der Operation subjektiv wohler, der Tumor wuchs jedoch rasch weiter und griff auf die Bauchdecken über. Der Pat. wurde am 11. II. entlassen und ist nach Angabe der Angehörigen am 16. VII. 97 gestorben.

b) Fälle von Carcinom des Colon.

1. Palliativ operierte.

16. Carcinom der Gallenblase, übergreifend auf

das Colon. Ileocolostomie, Exitus im Collaps.

Anna M., 39j. Taglöhnerin aus Hohenmauth, aufgen. 23. III. 96. Seit 3/4 Jahren ziehende Schmerzen im Unterleib, ausstrahlend gegen die Wirbelsäule. In den letzten Wochen stark abgemagert; Appetitlosigkeit, häufiges Aufstossen; Diarrhöen abwechselnd mit Verstopfung.

Pat. sehr blass, die Haut zeigt einen Stich ins Ikterische. Sichtbare Peristaltik des geblähten Darmes (Colon ascendens?). Unterhalb des rechten Rippenbogens ein derber, höckeriger, nicht verschieblicher, druckschmerzhafter Tumor.

Noch am Aufnahmstage Laparotomie, wobei ein sehr harter, mit der Gallenblase und Leberpforte verwachsener, ausgedehnter Tumor an der Flexura hepatica coli (Carcinom) gefunden wird. Es wird eine Ileocolostomie zwischen unterstem Ileum und Colon transversum mittelst Murphyknopfes angelegt; Sicherungsnähte über der Knopfvereinigung. Schluss der Bauchwunde.

Pat. nach der Operation stark collabiert, stirbt des Nachts. 24. III. 96 Sektion (Dr. Friedland): Pathologisch-anatomische Diagnose: Carcinoma (histol. Carc. fibrosum) vesicae felleae progrediens ad colon transversum subsequente stenosi intestini crassi. Carcinoma secundarium peritonei. Ulcera diastatica ilei et coli ascendentis. Cholelithiasis. Enteroanastomosis horas XII ante mortem facta. Diverticula duodeni. Cicatrix ventriculi probabiliter post ulcus pepticum.

17. Carcinom der Gallenblase, übergreifend auf das Colon. Ileocolostomie, Exitus im Collaps.

Josefa K., 49j. Taglöhnersfrau, aufg. 12. XII. 96. Seit 2 Jahren häufige Schmerzen im Unterleib, die seit 3 Wochen sehr heftig und häufig auftreten, in der Nabelgegend beginnen und bis ins Genitale ausstrahlen. Oefters Erbrechen, seit gestern fäkulenter Massen.

Pat. hochgradig abgemagert. Abdomen aufgetrieben, in der Pylorusgegend eine deutliche Resistenz. Das Erbrochene enthält freie Salzsäure. In der linken Flanke Dämpfung, die bei Lagewechsel verschwindet, während die rechte Flankendämpfung bei Lagewechsel bleibt. Harn enthält Zucker.

12. XII. 96 Operation (unter Schleich'scher Lokalanästhesie). Medianer Bauchschnitt. In der Bauchhöhle 1/2 l freie Flüssigkeit. Dünndarm stark ausgedehnt, hyperämisch. An der Flexura coli hepatica ein derber höckeriger Tumor, der gegen die Leber hin fixiert und mit der Leberpforte verwachsen ist. Mittelst Murphyknopfes wird eine Anastomose zwischen einer unteren Ileumschlinge und dem Colon transversum angelegt. Behufs Reposition der Intestina in die Bauchhöhle leichte Chloroformnarkose notwendig.

Nach der Operation Analeptica etc.; Magenausspülung, wobei sich etwa 5 l fäkulenten, acholischen Darminhaltes entleerten. Pat. fühlt sich

subjektiv vorübergehend wohl, doch schreitet der Collaps rasch vorwärts und stirbt Pat. 8 Stunden nach der Operation.

Sektion 13. XII. 96 (Dr. Maresch): Pathol.-anat. Diagnose: Carcinoma vesicae felleae cholelithiasi affectae progrediens ad flexuram coli hepaticam et ad duodenum. Carcinoma secundarium glandularum lymphaticarum regionalium. Vulnus parietis anterioris abdominis post enteroanastomosin horas VIII ante mortem factam. Marasmus universalis. Perimetritis chronica adhaesiva. Hydrosalpinx bilateralis. Salpingitis nodosa dextra.

18. Carcinom des Colon (Flexura lienalis). Colocolostomie. Heilung. Weiterer Verlauf unbekannt.

Franz S., 51j. Bahnbediensteter aus Radlitz, aufgen. 7. V. 02. Vor 2 Jahren erkrankte Pat. an Magenbeschwerden, Appetitlosigkeit und Bauchschmerzen; damals bestand Druckschmerzhaftigkeit unter dem linken Rippenbogen. Er lag 1/4 Jahr teils zu Hause, teils auf einer internen Klinik, wo er mit Magenausspülungen behandelt wurde. Seit 1/4 Jahr bestehen wieder Schmerzen. Dieselben beginnen im Kreuze und strahlen in die Magengegend aus. Stuhlgang regelmässig, niemals Erbrechen.

Pat. abgemagert; die Herztöne dumpf. Unter dem linken Rippenbogen ein gut apfelgrosser derber höckeriger Tumor tastbar, welcher gut abgrenzbar, schlecht verschieblich, auf Druck schmerzhaft ist. Bei Aufblähung des Dickdarms verschwindet der Tumor, bei Magenaufblähung wird er deutlicher und scheint mit dem Magen zusammenzuhängen, er ist auch respiratorisch verschieblich. Die Untersuchung des Magens ergiebt: Freie Salzsäure vorhanden, keine Milchsäure.

Am 10. V. Operation in Morphium-Billroth-Narkose, linksseitiger pararectaler Schnitt. Man findet einen mannsfaustgrossen Tumor der Flexura coli lienalis, verwachsen mit Dünndarmschlingen. Die retroperitonealen Lymphdrüsen vergrössert. Enteroanastomose zwischen dem dilatierten Colon transversum und der Flexura sigmoidea mittelst Hildebrandknopfes. Glatter Verlauf; der Knopf während des Spitalaufenthaltes nicht abgegangen. Pat. wird am 27. V. bei subjektivem Wohlbefinden gebessert entlassen.

19. Carcinom des Colon (Flexura lienalis). Anlegung eines Anus praeternaturalis am Coecum, Exitus nach 3 Tagen.

Franz J., 51j. Dachdecker aus Kolin, aufgen. 11. VII. 96, war bis vor 1 1/2 Jahren stets gesund gewesen. Damals traten häufig Schmerzen in der Nabelgegend auf. Seither ist Pat. abgemagert und arbeitsunfähig. Ende Juni Stuhlverhaltung, der Bauch schwoll an, Erbrechen nach jeder Mahlzeit, einmal auch Koterbrechen. Klysmen und hohe Eingiessungen ohne Erfolg.

Pat. ist stark abgemagert. Deutliche Darmsteifung, der Bauch nicht druckschmerzhaft, aber hoch meteoristisch; ein Tumor nicht nachweisbar.

An der Klinik neuerdings Koterbrechen.

15. VII. Operation in Morphium-Billroth-Narkose. Medianer Bauchschnitt. Man findet an der Flexura coli lienalis einen harten, an der hinteren Bauchwand fixierten Tumor. Colostomie am Coecum mit Einlegung eines Rohres in den eröffneten Darm.

Trotzdem mässige Mengen dünnflüssigen Kotes und Gase durch das Rohr abgehen, verschlechterte sich am 3. Tage p. operat. das Befinden des Pat. zusehends. Puls 140 bei normaler Temperatur. Schmerzen in der Nabelgegend, Erbrechen fäkulenter Massen; Pat. sehr verfallen. Deshalb wird die Wand des vorgelagerten Coecum breit gespalten, worauf sich Unmassen breiigen Kotes entleeren. Dabei collabiert Pat. und es tritt Exitus ein.

Sektion am 19. VII. 96 (Dr. Maresch): In der Flexura lienalis ein die Wand des Darmes vollständig destruierendes Neoplasma von Kindskopfgrösse, in demselben eine faustgrosse Zerfallshöhle mit fäkulenten Massen und nekrotischen Gewebspartien ausgefüllt. Von dieser Zerfallshöhle führt ein Gang gegen die grosse Kurvatur des Magens und mündet mittels einer für den Kleinfinger durchgängigen Oeffnung in den Magen. Das abführende Stück hochgradig collabiert.

Pathologisch-anatomische Diagnose: Carcinoma medullare coli flexurae lienalis progrediens ad ventriculi curvaturam maiorem exulceratum. Carcinoma secundarium glandularum lymphaticarum regionalium. Vulnus parietis anterioris abdominis post laparotomiam ante dies IV factam (Anus praeternaturalis). Peritonitis chronica et suppurativa circumscripta recens. Degeneratio parenchymatosa. Duplicitas ureteris lateris dextri.

2. Radikal operierte.

20. Carcinom des Colon (Flexura lienalis). I. Colostomia dextra, später Ileostomie. II. Sekundäre Resektion des Tumors und Darmvereinigung. III. Schluss der beiden Kunstafter. Heilung (dreizeitige Operation).

Adalbert K., 25j. Diener aus Huntschitz, aufgen. 15. XI. 01, leidet seit August d. J. an „Magenschmerzen", die in 2—4wöchentlichen Intervallen auftreten, wobei er jede Nahrung erbricht, heftige Schmerzen in der Nabelgegend hat und an Stuhlverstopfung leidet. Seit 14 Tagen ist der Bauch stark aufgetrieben, Stuhl und Winde fast völlig angehalten.

Pat. ist von mittlerer Grösse, hochgradig abgemagert, blass. Die Zunge belegt, feucht. Herz und Lungen normal, Puls kräftig. Das Abdomen hoch meteoristisch. Quercolon scheint kolossal ausgedehnt zu sein; beiderseits Flankenmeteorismus. Mächtige Dünndarmsteifung; Leberdämpfung bedeutend verkleinert und emporgerückt. Im Magensaft fehlt freie Salzsäure. Pat. war an der inneren Klinik Prof. v. Jaksch' aufgenommen worden, von wo er wegen des zunehmenden Meteorismus und

des augenscheinlichen Kräfteverfalles an die chirurgische Klinik transferiert wird.

Sofort nach der Aufnahme Magenausspülung und Laparotomie (Morphium-Chloroformnarkose). Es wird zunächst in der linken Unterbauchgegend ein schräger von oben aussen nach unten innen verlaufender 10 cm langer Schnitt angelegt. Da die Flexura sigmoidea nicht gebläht ist, wird die Wunde wieder geschlossen. Hierauf Schnitt in der Mittellinie unterhalb vom Nabel. Die vorliegenden Dünndarmschlingen stark gebläht. Man tastet beim Eingehen mit der Hand an der Flexura coli lienalis einen Tumor, der das Lumen stenosiert; das Colon descendens nach abwärts vom Tumor collabiert. Um die eventrierten, stark geblähten Dünndarmschlingen reponieren zu können, wird der Dünndarm mittelst Troikarts punktiert, eine grosse Menge von flüssigem und gasförmigem Darminhalt entleert und die Oeffnung durch Uebernähung geschlossen. Partieller Schluss der Bauchwunde, in welche das (bewegliche) Colon ascendens vorgelagert und daran eine Kolostomie angelegt wird.

Pat. nach der Operation stark kollabiert. Temp. 35.3° C. Warme Tücher, Kochsalzinfusion, Kampferinjektionen.

Durch das eingebundene Knochenrohr gehen am ersten Tage angeblich (Pflegerin) spärliche Gase ab. Der Meteorismus wird jedoch nicht geringer. Auch am nächsten Tage, nach Entfernung des Rohrs, gehen durch die Kolostomieöffnung weder Stuhl noch Winde ab. Dabei sieht man an verschiedenen Stellen des Bauches fast unaufhörlich mächtige Dünndarmsteifung. Der Allgemeinzustand des Kranken wird immer schlechter.

Angesichts dieser Sachlage entschloss ich mich am 18. XI., da der Anus praeternaturalis offenbar nicht funktionierte, zur Enterostomie am Dünndarm, wobei ich mich allerdings aufs Geratewohl darauf verlassen musste, einer möglichst tief gelegenen Dünndarmschlinge habhaft zu werden. Ich eröffnete zu diesem Zwecke die Bauchwand an der linken Bauchseite und nähte die sich sogleich in der Wunde einstellende Dünndarmschlinge, die kolossal gebläht war, in die Bauchwunde ein, um hernach ein Knochenrohr in den vorliegenden Teil derselben einzubinden. Nun gingen grosse Mengen von Kot und Winden durch das Rohr ab und der Meteorismus ging in mehreren Tagen ganz zurück. Glücklicherweise hatte ich eine sehr tief gelegene Ileumschlinge in die Hand bekommen, wie der austretende Darminhalt bewies.

Durch diesen künstlichen After geht fortab der Stuhl ab, durch den After am Colon ascendens gar nichts; der Kräftezustand des Pat. bessert sich allmählich. Mitte Januar wurden die Kommunikationsverhältnisse an den verschiedenen Abschnitten des Darmes durch Eingiessen von Flüssigkeit kontrolliert. Es zeigte sich dabei, dass das Verbindungsstück zwischen Dünndarm- und Kolonafter für Wasser durchgängig war; ebenso gelang es, Flüssigkeit, die in den abführenden Schenkel des Kolon-

afters eingegossen wurde, zum After herauszubringen.

19. I. 02 Radikaloperation des Tumors. Morphium-Billroth-Narkose, Bauchschnitt parallel dem linken Rippenbogen. An der Flexura coli lienalis findet man einen harten, knolligen, 6 cm langen stenosierenden Tumor, der reseciert wird. Wegen ungleicher Weite der Darmlumina wird die Vereinigung in der Weise ausgeführt, dass der zuführende Darm mittelst doppelreihiger fortlaufender Naht geschlossen und der abführende hierauf mit dem offenen Ende in das zuführende eingepflanzt wird (side to end). Partielle Naht der Bauchdecken, Einführen von Tampons an die Darmvereinigungsstelle.

Der Verlauf nach dieser Operation war ein ziemlich glatter: geringfügige Temperatursteigerungen und eiterige Sekretion aus der z. T. offen behandelten Bauchwunde, die sich nach Entfernung der Tampons im Verlaufe von 6 Wochen ziemlich vollkommen geschlossen hat. Aus beiden Ani praeternaturales entleert sich Kot, jedoch die Hauptmasse aus der Dünndarmfistel. — Im März bessert sich das Allgemeinbefinden des Pat. bedeutend, so dass am 11. IV. zum Verschlusse der beiden Ani praeternaturales geschritten werden kann.

Morphium-Billroth-Narkose. Es wird zunächst der coecale, dann der Dünndarmafter umschnitten, der Darm jederseits sorgfältig isoliert und vorgezogen, die Oeffnungen durch Einstülpungsnähte verschlossen. Die Bauchdecken werden an beiden Stellen fast vollkommen geschlossen, nur Drains und Gazestreifen an die Nahtstelle eingeführt. — Winde gehen noch am selben, Stuhl am folgenden Tage ab. Am 6. V. ist die seitliche, am 17. V. auch die mediale Wunde geheilt. Pat. wird am 20. V. geheilt in das Rekonvalescentenheim Tuchomieritz entlassen.

Die histologische Untersuchung des Tumors ergab: Adeno-Carcinom.

c) Carcinome der Flexura sigmoidea.

1. Palliativoperationen.

21. Carcinoma flexurae sigmoideae. Colostomia sinistra, gebessert. Später Selbstmord.

E. Ch., 49 J., Lampenanzünder aus Prag, aufgen. 5. XI. 97. Pat. leidet seit 4 Jahren an Bauchschmerzen, welche häufig nach der Nahrungsaufnahme sich einstellen. Daneben will der Kranke öfters braune oder braunschwarze Massen (Blut?) erbrochen haben. Seit Jahren Stuhlverstopfung. Seit 14 Tagen sind die Schmerzen stärker, dabei Auftreibung des Bauches, beginnend im linken Hypogastrium; in den letzten 3 Tagen vollständige Stuhl- und Windverhaltung, Erbrechen nicht fäkulenter Massen. Pat. ist mager, blass. Diffuser Bronchialkatarrh. Das Abdomen gleichmässig aufgetrieben, sichtbare Darmperistaltik und allenthalben Druckschmerzhaftigkeit; kein Tumor zu tasten, auch vom Rectum nicht. Pat. bekommt Abführmittel und Morphium, es erfolgen geringfügige Ent-

leerungen bröckliger Stuhlmassen und der Meteorismus nimmt ab. Doch bestehen noch immer Schmerzen. Auf eigenen Wunsch wird Pat. am 13. XI. entlassen.

Am 23. XI. wieder eingebracht. Seit Verlassen der Klinik kein Stuhlabgang, Appetitlosigkeit, seit 2 Tagen unstillbares Erbrechen. Der Bauch wieder hochgradig aufgetrieben, Bauchdecken stark gespannt. Sichtbare Darmsteifung; starker Flankenmeteorismus. Sofortige Magenausspülung, wobei sich galliger Inhalt entleert. Darminfusion; man kann dabei mit dem Rohre nur ca. 15 cm weit vordringen. Das Wasser kommt sofort mit dicken Kotbröckelchen zurück. Das Rohr an seiner Spitze blutig.

24. XI. Operation. Billroth-Narkose (1 Stunde). Schnitt in der Linea alba vom Nabel bis zur Symphyse. Die Dünndarmschlingen von normaler Weite. Dickdarm auf Armstärke erweitert und hyperämisch mit Serosarissen. Am unteren Ende der Flexur ein obturierender Tumor zu tasten. Verschluss des medianen Bauchschnittes und Führung eines zweiten Schnittes links, schräg und parallel dem Poupart'schen Bande. Vorlagerung der geblähten Flexur. Colostomie (siehe Text.) — Am 2. XII. wird der vorgelagerte Darm mit dem Thermokauter senkrecht zu seiner Längsachse durchtrennt. Der weitere Verlauf war ein normaler. Pat. wurde am 13. I. mit seinem Weichenafter entlassen, hat sich aber kurze Zeit darauf wegen der bestehenden Inkontinenz selbst entleibt.

22. Carcinom der Flexura sigmoidea. Colostomia sinistra. Exitus an Dünndarm-Perforation.

A. V., 33j. Bauer aus Melnik, aufgen. am 29. V. 99. Seit 11 Tagen heftige Bauchschmerzen, Stuhlverhaltung, Aufstossen, Erbrechen und Koterbrechen. Seit 4 Jahren chronische Obstipation; der Kot geht in Brocken mit blutig-eitrigen Beimengungen nur mühsam ab.

Pat. stark verfallen, starker Meteorismus, Hochstand des Zwerchfells. Atmung oberflächlich. In den abhängigen Partien des Abdomens, besonders links Dämpfung. Per rectum tastet man gegen die linke Linea innominata zu eine fragliche Resistenz.

Sofort nach der Aufnahme unter Schleich'scher Lokalanästhesie Laparotomie, Bauchschnitt parallel dem linken Poupart'schen Bande. Es entleert sich aus dem Abdomen seröse Flüssigkeit und eine stark geblähte hyperämische Dünndarmschlinge drängt sich hervor. Beim Versuche, dieselbe zu reponieren, reisst sie an ihrer Konvexität ein; angelegte Lembert-Nähte schneiden durch die morsche Darmwand durch. Deshalb wird der Dünndarm durch Punktion mittelst Troikart entleert, die Punktionsöffnung durch Einstülpungsnaht geschlossen. Hierauf wird die kolossal geblähte Flexura sigmoidea vorgelagert, an der Bauchwand fixiert und eröffnet; mittelst Schnürnaht wird in der Oeffnung ein Knochenrohr mit Schlauch befestigt.

Am nächsten Tage hat sich Pat. etwas erholt; Stuhl und Winde

gehen durch das Rohr ab. Am 31. V. fällt die Temperatur nachmittags auf 35,8°, das Abdomen stark aufgetrieben. In der Nacht wird Pat. sehr unruhig, deliriert. 1. VI. früh 38,5°, Puls frequent, klein, weich. An der Vorderfläche des Thorax ein roseolaartiges Exanthem; nachmittags 39,5°. Pat. wieder sehr unruhig, desorientiert. Collapserscheinungen und Exitus um 5 Uhr nachmittags.

Sektion am 2. VI. 99 (Hofrat Chiari): In der Bauchhöhle allenthalben fibrinös-eiteriges Exsudat, dem Darminhalt und Gas beigemengt ist. Peritoneum injiciert, getrübt. Mucosa des Dünndarmes blass. In derselben an zahlreichen Stellen zum Teil die Peyer'schen Platten betreffend bis 1/2 cm² grosse, meist querstreifenförmige ulceröse Substanzverluste. Im Bereiche zweier solcher Substanzverluste in einer mittleren Jejunumschlinge auch die Muscularis und Serosa, allerdings in ganz umschriebener Dimension, ulcerös perforiert, sodass hier das Darmrohr mit der freien Bauchhöhle kommuniciert. Unmittelbar unter der unteren dieser 2 Perforationsstellen an der Konvexität einer Jejunumschlinge, die in der Nähe der Laparotomie gelagert ist, eine Reihe von Nähten, durch die der Darm, der hier punktiert worden war, zu einer 2 cm langen Querfalte zusammengenäht erscheint. In der unteren Hälfte des Colon descendens der Anus praeternaturalis angelegt. An der Grenze des Colon descendens und der Flexura sigmoidea eine 4 cm lange Partie des Darmrohres durch eine nach innen zu exulcerierte, ziemlich derbe Aftermasse hochgradig stenosiert, sodass ein Finger nur mit Mühe durchgeführt werden kann.

Pathol.-anat. Diagnose: Carcinoma partis infimae coli descendentis. Ulcera diastatica intestini tenuis subsequente peritonitide perforativa. Carcinoma metastaticum hepatis.

23. Carcinom der Flexura sigmoidea. Colostomia sinistra. Exitus.

J. K., 65j. Kaufmann aus L., eingetreten am 11. VII. 01 in das Sanatorium Dr. Schneider in Prag. Der Kranke will früher immer gesund gewesen sein und auch in Bezug auf die Stuhlentleerung keinerlei Störungen bemerkt haben. Vor mehreren Wochen einmal mehrtägiges Angehaltensein des Stuhls. Auf Bitterwasser traten wieder normale Stuhlverhältnisse ein. Seit 10 Tagen besteht nun völliges Angehaltensein des Stuhls und nur wenige Male sind während dieser Zeit Flatus abgegangen. Trotz aller angewandten Abführmittel und Klysmen konnte Stuhl nicht erzielt werden. Auch das mittelst der Klysmen eingeleitete Wasser kam nicht mehr zurück. Kein Aufstossen, kein Erbrechen. Es besteht sehr mächtiger Meteorismus. Das Abdomen ergiebt allenthalben hochtympanitischen Schall; beiderseits starker Flankenmeteorismus. Vom Rectum aus nichts zu tasten.

Diagnose: Carcinom der Flexura sigmoidea.

Operation am 12. VII. 01. Linksseitiger Schnitt parallel dem Poupart'schen Bande, einige Querfinger oberhalb desselben. Die kolossal geblähte Flexur stellt sich ein. In kleinen Becken tastet man ein den Darm cirkulär verengerndes Flexurcarcinom. Vorziehen der Flexur, oberhalb des Tumors Anlegung einer Colostomie an derselben.

Verlauf in den ersten beiden Tagen glatt. Die Colostomie funktioniert prompt, der Meteorismus geht zurück. Dann Eintritt einer heftigen Bronchitis, die mit lange andauernden Anfällen von Krampfhusten einhergeht. Dabei werden die sehr kräftigen Bauchdecken stets mächtig angespannt. Am 4. Tage nach der Operation zeigt sich beim Verbandwechsel, dass an einer Stelle neben der vorgelagerten Flexur eine leicht mit Fibrin belegte Dünndarmschlinge zwischen den Bauchdecken liegt. Dieselbe wird nach peinlichster Säuberung der Umgebung und unter temporärem Zudrücken des Kunstafters vorsichtig vorgezogen, gründlich gereinigt und in die Bauchhöhle reponiert. Die Stelle, an die sie zu liegen kommt, wird vom obersten Wundwinkel aus mittelst Gazestreifens drainiert. Der Pat., der schon vor dem Eintritte des Dünndarm-Prolapses recht apathisch war und keine Nahrung zu sich nehmen wollte, wurde nun somnolent und ging im Laufe zweier Tage zu Grunde (18. VII.). Peritonitische Erscheinungen waren nicht aufgetreten. Keine Sektion.

2. Radikal operierte.

24. Carcinom der Flexura sigmoidea. Primäre Resektion mit Bildung eines Anus praeternaturalis. Exitus nach 2 Tagen an Peritonitis.

F. K., 56j. Näherin aus Prag. Ende Mai 1896 erkrankte Pat. an Leibschmerzen; Stuhl und Winde waren durch 5 Tage angehalten. Auf Klysma Besserung. In der 2. Juniwoche neuerlich ähnliche Symptome, weshalb Pat. am 15. VI. 96 die Klinik aufsuchte. Es wurde allgemeiner Meteorismus und in der linken Regio hypogastrica Dämpfung konstatiert. Durch hohe Infusionen gelang es wiederum, Stuhlgang und Abgang von Winden zu erzielen, und es verschwand die Dämpfung. Am 22. VI. nach Hause entlassen, stellten sich nach wenigen Tagen die früheren Beschwerden: Obstipation, Meteorismus, Schmerzen in der Nabelgegend, häufiges Aufstossen, Erbrechen galliger Flüssigkeit wieder ein; neuerlich aufgenommen 3. VII. 96.

Pat. etwas abgemagert, blass, Puls 94, klein, leichte Arteriosklerose, diffuser Bronchialkatarrh, im Harne reichlich Indikan. Das Abdomen hoch meteoristisch und leicht druckempfindlich, deutlich sichtbare Peristaltik einzelner Darmschlingen, besonders des Colon descendens.

8. VII. Operation. Morphium-Billroth-Narkose, $2^3/_4$ Stunden. Medianschnitt. Nach Eröffnung der Bauchhöhle stürzen sofort stark geblähte Darmschlingen hervor; in der Bauchhöhle etwas seröse Flüssig-

keit. An der Flexura sigmoidea ein cirkuläres strikturierendes Carcinom. Um die Resektion zu ermöglichen, wird ein zweiter Schnitt nach links unterhalb des Nabels hinzugefügt. Resektion von 12 cm Darm samt der Striktur. Einnähen beider Darmlumina in die Bauchdecken, welche im übrigen geschlossen werden. In den zuführenden Darmschenkel wird ein Rohr eingebunden.

Am folgenden Tage Temperatur 36,7° (abends), Puls 116, klein; Erbrechen, kein Stuhlabgang durch das Rohr, Extremitäten kühl. Verbandwechsel; das zuführende Darmstück auf ca. 2 cm gangränös, in der Umgebung Gangrän der Bauchdecken. Abdomen hier sehr schmerzhaft. Exitus am 10. VII., 2 Uhr nachmittags.

Sektion am 11. VII. 96 (Dr. Kraus): Das zu- und abführende Darmstück des Anus praeternaturalis ist mit Nähten am Peritoneum der Schnittwunde befestigt. Das Peritoneum mit Eiterflocken bedeckt, gerötet und trüb. Im Cavum Douglasii jauchiger Eiter. Von der Flexura sigmoidea eine 12 cm lange Darmpartie reseciert, die Resektionsenden schwärzlich verfärbt und aufgequollen, formieren den erwähnten Anus praeternaturalis.

Pathol.-anat. Diagnose: Peritonitis purulenta diffusa post resectionem flexurae sigmoideae (carcinomate affectae). Degeneratio parenchymatosa. Tuberculosis obsoleta apicum pulmonum. Morbus Brighti chronicus. Hypertrophia ventriculi cordis sinistri.

25. Carcinom der Flexura sigmoidea. Colostomia dextra. Sekundäre Resektion. Heilung. Tod nach 9 Monaten an interkurrenter Erkrankung.

E. P., 61j. Wirtschaftsbesitzer aus Kerbitz, aufgen. am 25. II. 97. Seit dem Sommer 1896 Schmerzen im Unterleib; seit 14 Tagen harter, blutiger Stuhl, in den letzten 8 Tagen Verhaltung von Stuhl und Winden, seit 2 Tagen häufiges Aufstossen.

Abdomen hochmeteoristisch; kein Tumor zu tasten. Bei der Darminfusion kommen die unter hohem Druck und in Knieellenbogenlage eingeführten Wassermengen sofort wieder neben dem Rohre heraus.

26. II. Operation in Billroth-Mischung-Narkose: Bauchschnitt in der Ileocoecalgegend. Es prolabieren stark geblähte Darmschlingen, das Coecum zeigt einen weiten Serosariss und ist ebenfalls stark gebläht. Punktion des Coecum mit einem dicken Troikart, worauf sich flüssiger Kot und Gase entleeren. In die erweiterte Punktionsöffnung wird ein Glasrohr mit Gummischlauch eingebunden. Vorlagerung dieses Teiles des Darms; im übrigen Schluss der Bauchdecken.

Der Meteorismus nimmt hierauf ab. Darminhalt geht anfangs nur wenig, später reichlich durch die Fistel ab. Per anum bloss Winde, kein Stuhl. Am 10. III. ist die Kotfistel am Coecum von gesunden Granulationen umgeben und sie zieht sich allmählich unter das Niveau der

Haut zurück und verengt sich. Nach Abnahme des Meteorismus kann man in der linken Darmbeingrube eine undeutliche Resistenz in der Tiefe tasten und man sieht in dieser Gegend zeitweise eine geblähte Darmschlinge.

Am 10. IV. in 2½stündiger Billroth-Narkose zweite Laparotomie. 12 cm langer Schnitt von der Mitte zwischen Nabel und Spina ilei sin. ant. sup. schräg nach innen unten. Dickdarm auf Armesstärke ausgedehnt. In der Flexura sigmoidea eine Verengerung, bedingt durch einen cirkulären harten Tumor. Dieser Darmteil wird vorgezogen und 10 cm oberhalb, 6 cm unterhalb des Tumors reseciert. Cirkuläre Darmnaht nach Wölfler. Dann wird zu beiden Seiten der Nahtstelle ein Gazetampon eingelegt und ein Streifen bis ins kleine Becken geführt. Bauchdeckennaht.

Am 2. Tage gehen Winde, am 5. Tage Stuhl per anum ab (daneben auch Entleerungen durch die rechtsseitige Darmfistel). Am 16. IV. bemerkt man, dass aus der linksseitigen Bauchwunde ebenfalls Kot austritt. Allgemeinbefinden gut. In den folgenden Tagen gehen per rectum nur Winde ab. Der grösste Teil des flüssigen Darminhaltes tritt durch die rechtsseitige, geringere Mengen fester Faeces durch die linke Darmfistel aus. Die Bauchwunde (links) schliesst sich allmählich. In der 2. Juniwoche geht der Stuhl wieder fast völlig per rectum ab, es verkleinert sich auch die rechtsseitige Fistelöffnung bedeutend; die Flexurfistel schliesst sich später vollkommen. In diesem Zustande wird Pat. am 26. VI. 97 entlassen. Er befand sich zunächst vollkommen wohl, das Körpergewicht nahm zu. Im Oktober 1897 liess sich Pat., um auch von der rechtsseitigen Darmfistel befreit zu werden, im Saazer Krankenhause operieren. Nach 14 Tagen bildete sich jedoch wieder eine Kotfistel aus. Am 17. XII. 1897 soll Pat. nach Mitteilung seiner Angehörigen an Typhus (ärztliche Diagnose) gestorben sein.

26. Carcinom der Flexura sigmoidea. Colostomia sinistra. Sekundäre Resektion und Darmvereinigung. Dauernde Heilung (jetzt über fünf Jahre). (2zeitige Operation.)

J. K., 51j. Stationsvorstand aus L., aufgen. am 8. VII. 97. Im Jahre 1872 hat Pat. starken Darmkatarrh und eine ruhrähnliche Erkrankung durchgemacht. Sonst seit Jugend chronische Obstipation. Seit dem vorigen Jahre häufiger Stuhldrang, dabei wenig plattgedrückter Stuhl. Auf Bäder, Massage und Priessnitz-Umschläge vorübergehende Besserung. Am 28. VI. plötzliche Verschlimmerung: Auftreibung des Bauches, am 1. VII. heftiger Kolikanfall, seither kein Stuhl. Auf Abführmittel heftigere Schmerzen, aber kein Stuhl.

Pat. mittelkräftig, leicht ikterisch. Das Abdomen meteoristisch aufgetrieben, druckschmerzhaft. Erweiterung der Venen um den Nabel. Sichtbare Peristaltik während der Kolikanfälle, wobei die Schmerzen vom

linken Hypogastrium bis zur Blase ausstrahlen. Häufiges Aufstossen; spärliche Winde gehen ab. Im Harn reichlich Indikan.

Am 9. VII. in Billroth-Narkose Operation. 20 cm langer, schräger Bauchschnitt im linken Hypogastrium. Man findet ein strikturierendes Carcinom an der Flexura sigmoidea. Der zuführende Dickdarm (Col. desc. am Uebergang in die Flexur) wird in der Bauchwunde durch Nähte fixiert. Bildung eines Anus praeternaturalis durch Eröffnung des vorgelagerten Darmes.

In den folgenden Tagen noch weitere Kolikanfälle, Sodbrennen und Aufstossen. Leichter Ikterus, der Stuhlgang durch den Anus praeternaturalis wird aber dann allmählich reichlicher. Weiterer Verlauf in der Hauptsache ungestört.

Am 29. VII. zweite Operation in Billroth-Narkose (2 Stunden). Umscheidung des vorher durch die Naht provisorisch verschlossenen Anus praeternaturalis. Resektion des Dickdarms, beginnend ober dem Anus praeternaturalis bis 3 Querfinger unter das Carcinom. Die beiden Darmenden werden durch doppelreihige Knopfnaht zuerst an der Hinter-, dann an der Vorderseite vereinigt. Tamponade der Bauchhöhle in der Umgebung des Operationsterrains mit Jodoformgaze, partieller Schluss der Bauchdeckenwunde.

Bis zum 3. VIII. täglich 20 Tropfen Opiumtinktur; es werden die Tampons bis zum 8. VIII. allmählich entfernt. Am 10. VIII. auf Ol. ricini und Bitterwasser erster flüssiger Stuhl. Die Hautwundränder auseinandergewichen, doch granuliert die Wunde bald gut. Am 26. VIII. wird Pat. mit geheilter Bauchwunde entlassen.

Am 25. IX. kommt Pat. wegen Stenosenerscheinungen seitens des Darms und Schmerzen im linken Hypogastrium wieder an die Klinik. Beim Bougieren vom Rectum aus fühlt man an der Resektionsstelle eine Knickung (?) des Darms, die sich mit einer dicken Bougie überwinden lässt. Pat. wird am 28. IX. mit dieser Bougie und der Weisung, die Bougierung täglich vorzunehmen, entlassen.

Am 16. X. suchte Pat. die Klinik abermals auf. Er hat jetzt wieder remittierende, kolikartige Schmerzen nicht nur beim Durchgange festeren Stuhles, sondern in letzter Zeit dauernde Schmerzen, so dass Pat. nur durch Morphium-Injektionen Schlaf finden kann. Die Schmerzen verlaufen längs des Colon transversum und fühlt Pat. dabei eine deutliche Vortreibung in der Gegend der Flexura sigmoidea. In den letzten Tagen Meteorismus, Appetitlosigkeit. Die Untersuchung ergiebt: im Harne reichlich Indikan. Abdomen mächtig aufgetrieben. In der Umgebung der Narbe schmerzhafte Resistenz; daselbst gedämpfter Schall. Pat. wurde nun mit täglichen hohen Infusionen, Bauchmassage behandelt, bekam auch zeitweise Bitterwasser. Es stellte sich darauf regelmässiger Stuhlgang ein. Die Koliken traten seltener auf. Vom 2. XI. an ist der Stuhlgang schon ohne Nachhilfe ein geregelter, hie und da werden noch Podophyllin-

Pillen zu 0,15 verabreicht. Bei der Entlassung am 9. XI. beträgt das Körpergewicht 55½ kg, d. i. 2½ kg mehr als am 27. X. 97. Seither (5 Jahre) ist Pat. vollkommen gesund. Es hat ihn in der letzten Zeit ein Arzt unserer Klinik in seiner Heimat besucht und sich von seinem tadellosen Wohlbefinden überzeugt. Er hat keinerlei subjektive Beschwerden mehr und ist, wie er mir selbst in letzter Zeit in einem ausführlichen Briefe mitteilte, vollkommen in der Lage, seinem anstrengenden Berufe nachzukommen.

27. Carcinom der Flexura sigmoidea. Colostomia sinistra, später Resektion der Flexur und Exstirpation des Uterus. Heilung[1]).

M. L., 45j. Landwirtsfrau aus D., eingetreten in das Sanatorium Dr. Schneider in Prag am 19. VIII. 01. Pat., die schon seit längerer Zeit an chronischer Stuhlverstopfung leidet, welche mit kolikartigen Schmerzen im Unterleib einhergeht, hat seit 11 Tagen weder Stuhl- noch Windabgang.

Bei der Untersuchung zeigt die gut genährte Frau eine bedeutende Auftreibung des Abdomens, welches hochtympanitischen Perkussionsschall giebt. Starker Flankenmeteorismus. Vom Rectum aus lässt sich kein Tumor tasten. Diagnose: Stenose im untersten Dickdarm.

Am 20. VIII. wird links über dem Poupart'schen Bande der Bauch eröffnet. Die eingeführte Hand tastet an der Flexura sigmoidea einen apfelgrossen Tumor, der ohne weiteres mit Sicherheit als Carcinom angesprochen werden kann, welches dem Uterus adhärent, aber mit diesem gut beweglich ist. Colostomie mit Einlegung eines Rohres in den Darm.

Stuhl und Winde gingen durch das Rohr ab, welches nach 2 Tagen herausfiel, worauf die Oeffnung mit dem Thermokauter erweitert wurde. Das letztere Manöver war auch später noch einmal notwendig, da noch immer etwas Stuhl per rectum abging. In der ersten Septemberwoche Fiebersteigerungen bis über 39°. Schmerzen im linken Unterschenkel; Venenthrombose. Rückgang dieser Erscheinungen Ende September. Pat. für 4 Wochen zur Erholung entlassen.

Radikaloperation am 9. XI. Nach gründlicher Durchspülung des abführenden Darmes und Tamponade des Kunstafters mit Jodoformgaze, pararectaler Schnitt links vom Nabel bis zur Symphyse; später muss noch ein Querschnitt nach links hinzugefügt werden. Das Carcinom seitlich leicht der Beckenwand adhärent, vorne mit dem Uterus verwachsen; die ersteren Adhäsionen lassen sich stumpf lösen, die vorderen nötigen zur vorherigen supravaginalen Amputation des Uterus, der neben zerstreuten, bis haselnussgrossen Knoten (Myomen) auch noch multiple kleinste

1) Vorgestellt im Vereine deutscher Aerzte in Prag am 31 Januar 1902.

weisse Knötchen in seiner Wand aufweist, die sich jedoch bei der späteren histologischen Untersuchung ebenfalls als Myome erwiesen. Der Stumpf des Uterus wird retroperitoneal versorgt. Hierauf Resektion von ca. 14 cm der Flexura sigmoidea. Das periphere offene Ende liegt ungefähr zwei Querfinger oberhalb der Umschlagsfalte des Peritoneums. Eine Nahtvereinigung in dieser Tiefe ist so gut wie ausgeschlossen (s. „Nachtrag" S. 570). Cirkuläre Vereinigung der beiden Darmenden mittelst Murphyknopfes, Sicherung durch seromuskuläre Knopfnähte. Zur Vereinigungsstelle werden Gazestreifen geführt, die Bauchwunde nur zum kleineren Teile geschlossen. In den Anus praeternaturalis wird ein Rohr mit Schlauch eingebunden.

Pat. nach der Operation ziemlich collabiert, erholt sich aber bald unter Kochsalz- und Campher-Injektionen. Am 4. Tage leichte Temperatursteigerung mit Eiterung in der Tiefe der Wundhöhle. Beim Herausziehen der Streifen quillt ein wenig Eiter nach; Einführen von weichen Gummidrains bis auf den Grund der Wundhöhle. Das Fieber geht nun in einigen Tagen zurück und dann kann man in der Tiefe mit der Sonde deutlich den Knopf als metallischen Körper tasten. Beim vorsichtigen Auseinanderziehen der Wundränder sieht man, dass in der vorderen Cirkumferenz der Darmvereinigung eine ungefähr $1^1/_2$ cm breite Dehiscenz besteht. Es wird am 18. XI. zur Extraktion des Knopfes geschritten und zu diesem Zwecke am zuführenden Darmstück ein Längsschnitt ausgeführt, von dem aus der Knopf sich leicht extrahieren lässt. Die beiden Darmenden fühlen sich in der Umgebung der Vereinigungsstelle starr und rigid an. Im weiteren Verlaufe schliesst sich an dieser Stelle die Darmfistel allmählich, doch etabliert sich ein wenig höher oben eine zweite, ganz kleine Fistel. Am 21. XII. 01 Pat. mit granulierender Wunde und dieser Darmfistel am Verbindungsstück zwischen Anus praeternaturalis und Resektionsstelle entlassen. Beim Eingehen mit dem Finger in den abführenden Darm findet man, dass an der Vereinigungsstelle eine stärkere Verengerung eingetreten ist, durch die man eben noch mit dem Finger hindurchdringen kann. Es gelingt aber leicht mit einem 2 m langen konischen, oben federkiel-, unten 4fingerdicken weichen Schlauch, der in einem Sitze durch die Strikturstelle hindurchgeleitet wird (v. Eiselsberg, Lieblein), dieselbe zu erweitern. Seither hat sich an dem Zustande der Pat. nichts Wesentliches geändert. Der Anus funktioniert prompt. Pat. hat, wenn sie keine Abführmittel nimmt, überhaupt keine Entleerung; deshalb nimmt sie jeden zweiten Abend ihre Pillen und hat dann am nächsten Morgen Stuhlgang. Sie ist mit dem Stuhlgang und der damit verbundenen Reinigung stets im Laufe einer Stunde fertig und hernach an diesem sowie am nächsten Tage durch den Kunstafter gar nicht geplagt. Sie drängt deshalb gar nicht auf den Verschluss desselben und so haben wir diese Operation für den nächsten Herbst (1902) in Aussicht genommen[1]).

1) Wie uns die Pat. in jüngster Zeit mitteilte, ist sie mit ihrem gegen-

Die histologische Untersuchung des Tumors ergab Adenocarcinom (Hofr. Chiari).

28. Carcinom der Flexura sigmoidea. Peritonitis durch Perforation des Coecum; Anlegung eines Anus praeternaturalis daselbst; Heilung[1]). Sekundärer Verschluss des Kunstafters, und hierauf Resektion des Tumors; Exitus.

S. Anna, 54j. Magd aus Prag, aufgen. am 13. IX. 00. Früher gesund, seit 8 Tagen Stuhlverhaltung, Bauchschmerzen, Aufstossen und Erbrechen. — Pat. etwas verfallen, Puls klein, arhytmisch. Das Abdomen stark aufgetrieben, diffus druckschmerzhaft. Freie Flüssigkeit nicht mit Sicherheit nachweisbar. Per rectum kein abnormer Tastbefund.

Sofort Laparotomie. Schleich-Narkose. Schnitt vom Proc. xiphoideus bis zum Nabel. Aus der Bauchhöhle entleert sich Gas und schaumige, fäkulent riechende Flüssigkeit. Der Dünndarm stark gebläht und hyperämisch; Punktion desselben und Naht der Oeffnung, worauf es gelingt den Darm zu reponieren. Zweiter querer Schnitt vom Nabel gegen das Coecum, woher die fäkulente Flüssigkeit zu kommen scheint. Das Colon ascendens mit der Umgebung verklebt, in seinem Anfangsteile eine kronengrosse Perforationsöffnung, aus welcher Kot austritt. Die Oeffnung wird mittelst Doyen'scher Klemme abgeklemmt, die Bauchhöhle mit Kochsalzlösung ausgespült. Das ebenfalls stark geblähte Colon transversum wird durch einen Einschnitt entleert, die Oeffnung durch Nähte geschlossen. Nach der Ursache der Dilatation des Colon transversum wurde nicht weiter geforscht, da die Indikation bestand, die Operation so rasch als möglich zu beendigen. In dem aus dem Colon stammenden Kot fand sich eine Unmasse von Kirsch- und Pflaumenkernen. In der Perforationsstelle wird mittelst Schnürnaht ein Glasrohr befestigt, dann diese Stelle des Coecum vor die Bauchwunde fixiert. Die Bauchhöhle grösstenteils tamponiert.

Kot geht durch und neben dem Rohre ab, welches am 16. IX. entfernt wird. Vom 17. IX. an feste Nahrung. Pat. fühlt sich subjektiv wohl. Mit dem Stuhl gehen noch zahlreiche Kirsch- und Zwetschgenkerne ab. Vom 3. X. an geht auch per rectum Stuhl ab; die Darmfistel verkleinert sich zusehends. Doch gehen per rectum nur geringe Stuhlmengen ab. Ende Oktober treten heftige Schmerzen in der linken Bauchhälfte und Appetitlosigkeit auf. Es wird deshalb mehrmals beim Verbandwechsel die Fistelöffnung mit beiden Zeigefingern dilatiert. — Am 1. XII. wird Pat. in das Filialspital auf der Kleinseite transferiert und kommt am

---

wärtigen Zustande so zufrieden, dass sie gar keine Veranlassung hat, sich den Anus um den Preis eines 14tägigen Prager Krankenlagers beseitigen zu lassen.

1) Vorgestellt am 23. November 1900 von Dr. Lieblein im Vereine deutscher Aerzte in Prag, s. Prager med. Wochenschr. 1900, p. 613.

24. I. 01 an die Klinik zurück. Der Stuhl geht jetzt nur durch den Anus praeternaturalis ab. Per os verabreichte Mohnkörner erscheinen nach 5 Minuten im Anus praeternaturalis, was den Verdacht einer nahen Kommunikation zwischen Magen und Coecum erweckt. Da ein Tumor trotz mehrfacher Untersuchung mit Sicherheit nicht nachgewiesen werden kann, wird mit Hinblick auf die Unklarheit des Falles beschlossen, die Bauchhöhle wieder zu eröffnen und dabei der Verschluss des Anus praeternaturalis in Aussicht genommen.

Operation am 1. V. 01. in Morphin-Billroth-Narkose. 1¾ Stunden. Schnitt in der Mittellinie, Umschneidung des vorher provisorisch vernähten Anus praeternaturalis und Ablösung desselben von der vorderen Bauchwand, was wegen der bestehenden ausgedehnten Adhäsionen nur schwer gelingt. Da das Colon und die Flexura sigmoidea wieder stark ausgedehnt sind, überzeugt man sich durch Betastung der Flexura sigmoidea, ob in derselben nicht doch ein Carcinom vorhanden sei, und konstatiert nun in der That dort ein kleines Neoplasma, 3 Querfinger oberhalb der Umschlagsfalte des Peritoneums. Deshalb wird ein querer Schnitt durch die Bauchdecken bis zur Spina ilei ant. sup. sin. hinzugefügt. Resektion des carcinomatösen Darmes. Das centrale Ende der Flexur wird hernach durch die Naht verschlossen und das Rectum mittelst grossen Murphyknopfes seitlich in die Flexur implantiert. Jodoformgazestreifen werden zur Vereinigungsstelle geführt. Am Knopfe selbst war ein Faden befestigt worden, der zum After herausgeleitet wird. Der Anus praeternaturalis wird wieder an seiner alten Stelle fixiert, um den Kotzutritt zur Resektionsstelle hintanzuhalten und der Stuhl durch ein Rohr abgeleitet. Teilweiser Verschluss der Bauchwunde

Nach der Operation Analeptica, doch collabiert Pat. am Nachmittag und stirbt um 10 Uhr abends.

Sektion am 3. V. 01. (Dr. Liebscher.) Im Abdomen kein abnormer Inhalt. Am Coecum eine ca. 5 cm weite Oeffnung, deren Ränder in dem unteren Winkel der (erwähnten) Naht in der vorderen Bauchwand fixiert sind. Das Colon descendens an seinem unteren Ende mit dem Rectum durch einen gut haftenden Murphyknopf seitlich verbunden, sodass das untere Ende des Colon descendens blindsackförmig endet. In diesem sackförmigen Ende die Schleimhaut in Form einer kugeligen Blutgeschwulst vorgewulstet. Diese Darmpartie mit dicken dunkelbraunen Fäces erfüllt.

Pathol.-anat. Diagnose: Status post resectionem flexurae sigmoideae propter carcinoma ante diem I. Anus praeternaturalis coeci post operationem ante menses VII. Carcinoma secundarium glandularum lymphaticarum inguinalium. Endarteritis chronica deformans gradus levioris. Myoma uteri. Adenomata glandulae thyreoideae.

Die histologische Untersuchung des Tumors ergab Adenocarcinom.

29. Carcinom der Flexura sigmoidea. Colostomia sinistra. Sekundäre Resektion der Flexur und Darmvereinigung. Verschluss des Afters. Heilung. (Dreizeitige Operation.)

D. Eleonore, 49j. Hauptmannswitwe aus K., aufgen. am 13. VII. 01. Früher immer gesund gewesen, traten bei der Pat. im Januar d. J. Schmerzen in der Nabelgegend auf, die über den ganzen Bauch ausstrahlten. Dabei blähten sich die Gedärme auf und waren wulstartig durch die Bauchdecken zu fühlen. Unter Abgang von Stuhl und Winden schwanden diese Zustände wieder. Vor drei Wochen wiederholten sie sich aber; es kam Aufstossen und Erbrechen galliger Massen hinzu; dies dauerte 3 Tage. In den letzten 4 Tagen neuerdings Angehaltensein von Stuhl und Winden und Auftreibung des Bauches.

Am Abdomen deutliche Darmsteifung; der Perkussionsschall tympanitisch bis auf die rechte Flanke, wo eine bei Lagerwechsel verschwindende Dämpfung besteht. Hochstand der Leber; hörbares Gurren der Därme. Puls klein, Zunge feucht.

24. VII. Operation in Lokalanästhesie. 10 cm langer pararectaler Schnitt links. Die vortretende Flexura sigmoidea ist kolossal gebläht. Im Momente des Austretens aus der Bauchhöhle reisst die Serosa an verschiedenen Stellen ein, so dass eine Punktion der geblähten Flexur zur Erleichterung der weiteren Operation vorgenommen wird. Punktionsöffnung durch Tabakbeutelnaht vernäht. Hernach gelang es auch, in der Flexur ein beiläufig wallnussgrosses, cirkuläres Carcinom nachzuweisen. Anlegung einer Colostomie (s. Text) ohne Eröffnung des Darmes, welche erst nach 48 Stunden geplant ist.

25. VII. Nachts wieder galliges Erbrechen, kein Stuhl, keine Winde. Zunge trocken. — Am 26. VII. Eröffnung des vorgelagerten Darms, in den ein Rohr eingeführt und dort fixiert wird. Am folgenden Tage muss das verstopfte Rohr entfernt werden und entleeren sich erst hernach Stuhl und Winde, welche in der Folge regelmässig durch den Kunstafter abgehen.

Eine Untersuchung am 27. VIII. ergiebt: Per rectum und per vaginam, auch bimanuell kein Tumor tastbar. Vom abführenden Darme und vom Rectum aus zugleich tastet man ca. 10 cm unterhalb der Oeffnung des ersteren einen taubeneigrossen Tumor.

Am 6. IX. Radikaloperation in Billroth-Narkose. Schnitt in der Medianlinie. Man findet 12 cm unter dem Anus praeternaturalis in der Flexura sigmoidea eine faustgrosse Geschwulst, welche hervorgezogen wird. Resektion. Die beiden Darmenden werden mittelst Murphyknopfes vereinigt. Offene Wundbehandlung, nur partieller Schluss der Bauchdecken. In den zuführenden Schenkel des bestehenden Anus praeternaturalis wird ein ableitendes Rohr eingebunden.

Am folgenden Tage Erbrechen galliger Massen; flüssige Nahrung,

Kochsalzinfusion. Puls kräftig. Am 8. IX. Abgang vom Winden, am 10. IX. von Stuhl durch den Kunstafter. Vom 11. IX. an feste Nahrung. Am 15. IX. Nachts plötzlich starke Blutung aus der Tiefe der Wundhöhle und aus dem Rectum, aus welchem sich später grosse Klumpen geronnenen Blutes entleeren. Tamponade der Wundhöhle, warme Einwickelung, Kochsalzinfusion, Analeptika. — Am 16. IX. stösst man bei Sondierung der Wunde auf den freiliegenden Knopf, der extrahiert wird. Es besteht demnach eine Fistel an der Resektionsstelle. Abendtemperatur 39,5°, bedingt durch einen Abscess, der sich in der Tiefe der Wundhöhle gebildet hat. Drainage desselben. In der Folgezeit verkleinert sich die Wundhöhle immer mehr, doch ergiebt am 5. X. die Sondierung, sowie das Durchspülen, dass die Fistel an der Resektionsstelle noch offen ist. Die eitrige Sekretion besteht fort bis Mitte Oktober. Als sich die Wundhöhle und die Fistel am 1. XI. vollkommen geschlossen und das vom Anus praeternaturalis abführende Stück sich als durchgängig erwiesen hatte, indem per rectum eingelassene Flüssigkeit beim Anus praeternaturalis zum Vorschein kommt, wurde Pat. entlassen. — Am 3. I. 02 kehrt Pat. behufs Verschluss des Anus praeternaturalis zurück. Am 4. I. wird vom Kunstafter aus in das abführende Ende ein an einem Seidenfaden befestigtes Schrotkorn eingeführt, welches erst am 10. I. per rectum abgeht. An den Seidenfaden wird ein Darmschlauch befestigt, der leicht und ohne Beschwerden durchgezogen werden kann; auch ein dicker Schlauch (von 2 cm Durchmesser) geht gut durch.

Am 14. I. 02 Verschluss des Kunstafters: Morphium-Billroth-Narkose. Nach Tamponade der Darmlumina mit Jodoformgaze werden die Darmenden umschnitten und aus ihren Verwachsungen mit der vorderen Bauchwand und dem Netze gelöst, die gegenseitigen Verwachsungen beider Darmschenkel jedoch erhalten. Hierauf werden die Darmenden vorgezogen, die prominente Schleimhaut abgetragen und eine 3fache fortlaufende Naht an der vorderen offenen Peripherie beider Lichtungen angelegt, schliesslich noch einige Appendices epiploicae über die Nahtstelle befestigt. Verschluss der Bauchwunde unter Jodoformgazedrainage.

Verlauf normal. Täglicher Stuhlgang. Am 18. II. 02 wurde Pat. geheilt entlassen. — Die histologische Untersuchung des Tumors ergab Adenocarcinom. — Im August 02 befand sich Pat. laut brieflicher Mitteilung vollkommen wohl. Appetit, Verdauung, Stuhlgang in Ordnung.

30. Carcinom der Flexura sigmoidea. Colostomia. Sekundäre Resektion der Flexur und Darmvereinigung. Verschluss des Kunstafters. Heilung. (3zeitige Operation.)

M. Katharina, 57j. Gastwirtsfrau aus Prag, aufgen. 5. XII. 01. Leidet seit längerer Zeit an chronischer Verstopfung. Vor 6 Wochen 6tägige Stuhlverhaltung mit heftigen Bauchschmerzen, die auf eine hohe

Eingiessung schwanden. Jetzt hat Pat. wieder seit 8 Tagen keinen Stuhl, seit 6 Tagen keine Winde, trotz verschiedener Abführmittel. Dabei heftige Schmerzen. Seit 3 Tagen wird jede aufgenommene Nahrung erbrochen.

Pat. ziemlich abgemagert. Das Abdomen über Thoraxniveau stark vorgewölbt, mässig druckschmerzhaft, die Bauchdecken prall gespannt, sichtbare Darm-Peristaltik.

Noch am Abende des Aufnahmetages wird unter Billroth-Narkose operiert. Schnitt in der Medianlinie; da auch das Colon transversum dilatiert, wird auf ein Hindernis in der Flexura sigmoidea geschlossen. Zweiter Schnitt, parallel dem linken Poupart'schen Bande, worauf man an der Flexur ein operables, aber so hochsitzendes Carcinom findet, dass daselbst die Anlegung eines Anus praeternaturalis mit Rücksicht auf die spätere Radikaloperation unthunlich erscheint. Deshalb wird der 2. Schnitt durch Naht wieder geschlossen und die Colostomie am Colon transversum oberhalb des Nabels ausgeführt. Vorlagerung auf dem Bolzen, Einbinden eines Rohres in den Darm. Aus dem an das Knochenrohr angelegten Schlauch entleert sich dünnflüssiger Kot.

Am 8. XII. wird das Rohr entfernt. Auch per rectum gehen Stühle ab. Am 18. XII. und 28. XII. wird die Darmfistel mit dem Thermokauter erweitert, da ziemlich viel Stuhl per rectum abgeht.

14. I. 02 Radikaloperation. Morphin-Billroth-Narkose. Nach Tamponade der Darmlumina des Bauchafters wird in der alten Narbe über dem Poupart'schen Bande eingegangen, die Adhäsionen zwischen Tumor, Netz und der hinteren Bauchwand teils stumpf, teils scharf gelöst, worauf es gelingt, den den Tumor tragenden Teil des Darmes vorzulagern. Der Darm wird von 6 cm oberhalb bis 5 cm unterhalb des Tumor reseciert und die beiden Darmenden mittelst Murphyknopfes vereinigt; Gazestreifen werden bis zum Knopfe geleitet, die Bauchwunde im übrigen durch Etagennaht geschlossen. Durch einen ausgedehnten Pflasterverband wird die Bauchwunde vor der Berührung mit Kot aus dem Kunstafter geschützt.

In den folgenden Tagen gehen Winde per rectum und aus dem Bauchafter, Stuhl nur aus letzterem ab. Die Operationswunde secerniert reichlich Eiter, weshalb am 18. I. ein Drainrohr daselbst an die Stelle der Darmvereinigung herangeleitet wird. Vom 22. I. an auch per rectum etwas Kotabgang; der Knopf geht am 27. I. ab. Am 15. II. ist die Operationswunde fast geheilt. — Am 3. III. geht ein Schrotkorn mit einem Seidenfaden armiert innerhalb eines Tages durch das vom Kunstafter abführende Stück. Es gelingt, ein an dem Seidenfaden befestigtes 2 cm dickes Rohr ohne Schwierigkeit nachzuführen.

26. III. Verschluss des Anus praeternaturalis. — Am 22. IV. 02 wurde Pat. geheilt entlassen.

Die histologische Untersuchung des Tumors ergab Adenocarcinom.

31. Carcinom der Flexura sigmoidea. Colostomia media. Sekundäre Resektion der Flexur und Darmvereinigung. Strangulatio ilei, Enterolysis. Verschluss des Kunstafters, Heilung (3zeitige Operation).

M. C., 45j. Bedienerin aus Prag, aufgen. am 1. II. 02. Pat. erkrankte im Januar 1901 unter heftigen Schmerzen in der linken Bauchseite, die nach 14 Tagen schwanden. Im Dezember 1901 befiel sie dieser Zustand wieder durch 3 Tage. Jetzt hat sie neuerlich seit 5 Tagen heftige Schmerzen im Unterleib, dabei keinen Stuhl, keine Winde, aus dem Munde Kotgeruch. In letzter Zeit stets Stuhlbeschwerden.

Pat. ist stark abgemagert, der Bauch aufgetrieben; im rechten Hypogastrium eine flache handgrosse Vorwölbung. Unter sichtbarer Darmsteifung treten anfallsweise Schmerzen auf; Zunge belegt, feucht. Puls klein, 72.

Noch am Aufnahmstage Operation. Medianschnitt. Dickdarm stark gebläht, an der Flexura sigmoidea ein taubeneigrosser, beweglicher Tumor. Colostomie am Colon transversum. Der Kot geht in den folgenden Tagen regelmässig durch den Anus praeternaturalis, per rectum nichts ab. Das abführende Darmstück wird täglich mit Borwassser ausgespült (vom Anus praeternaturalis und vom rectum aus).

17. III. Radikaloperation. Morphin-Billroth-Narkose. Schnitt oberhalb der linken Spina ilei ant. sup. beginnend, ober der Symphyse endigend. Der Tumor wird vorgezogen und ein 12 cm langes Stück der Flexura sigmoidea reseciert. Die beiden Darmenden werden mittelst Murphyknopfes vereinigt; cirkuläre Uebernähung. Zur Nahtstelle werden 3 Jodoformgazestreifen geführt; die Bauchwunde, bis auf die Drainage im unteren Winkel, geschlossen.

Am 10. III. wird wegen Eiterung in der Wunde ein Drainrohr eingeführt, Jodoformglycerin injiciert. Am 23. III. findet man den Knopf in der Ampulla recti in einer missfarbigen, fäkulent riechenden Flüssigkeit liegen; er wird extrahiert und das Rectum ausgespült. Vom Rectum aus findet man an dessen vorderer Wand etwas nach links hin eine druckschmerzhafte, fluktuierende Stelle; bei Druck auf dieselbe entleert sich aus der Laparotomiewunde etwas Eiter. Der Abscess wird von oben drainiert.

23. IV. wieder heftige Schmerzen in der Magengegend, Angehaltensein von Stuhl und Winden, am folgenden Tage öfteres Erbrechen, das sich am 25. IV. zu Koterbrechen steigert. Kein besonderer Meteorismus, dagegen links vom Nabel eine druckschmerzhafte vorgewölbte Partie mit hochmeteoristischem Schall.

Es wird daher abermals laparotomiert. Morphin-Billroth-Narkose. Schnitt am Aussenrande des linken Musc. rectus zwischen Anus praeternaturalis und dem Resektionsbauchschnitt. Man findet ca. 50 cm unterhalb der Flexura duodeno-jejunalis einen den Darm strangu-

lierenden Netzstrang; dieser wird zwischen Klemmen durchtrennt. Da die Schnürfurche am Darme in einem Teile der Cirkumferenz gangränverdächtig aussieht, wird mittelst fortlaufender Serosanaht daselbst eine Uebernähung vorgenommen. Etagennaht der Bauchdecken.

Die Operation hatte den entsprechenden Erfolg: das Erbrechen sistierte. Die Darmfunktionen wurden wieder normal. — Am 10. VI. ist die Heilung vollendet, nur besteht noch der Anus praeternaturalis. Am 24. VI. wird in den abführenden Darm vom Anus praeternaturalis aus ein Schrotkorn mit daran befestigtem Seidenfaden eingeführt, nach dessen Abgang per rectum man imstande ist, einen starken Darmschlauch unbehindert durch das abführende Darmstück zu ziehen. — Am 5. VII. wird der Anus praeternaturalis geschlossen. Glatter Verlauf. — Am 25. VIII. 02 geheilt entlassen.

Die histologische Untersuchung des Tumors ergab Adenocarcinom.

Am 31. VIII. sucht die Pat. die Klinik wieder auf; es bestehen leichte Stenosenerscheinungen von Seiten des Darmes, Druckschmerzhaftigkeit und eine Resistenz in der Tiefe an der Stelle der Darmresektion. Temperatur 38—38,5°. Im Laufe einiger Tage gehen bei Bettruhe und Verabreichung von Klysmen und Abführmitteln diese Erscheinungen wesentlich zurück, sodass sie als entzündliche aufgefasst werden müssen. Später aber treten Schmerzen in der Lebergegend auf, die mit einer Vergrösserung der Leber einhergehen, wobei die Leber sich sehr hart und derb anfühlt. Es ist wohl kein Zweifel, dass es sich hier um Lebermetastasen des Carcinoms handelt.

32. Carcinom der Flexura sigmoidea. Colostomia sinistra. Sekundäre Resektion. Heilung.

F. D., 62j. Ausgedinger aus Zahoran, aufgen. am 6. IV. 02. Seit 3 Wochen Obstipation, Entleerung kleiner, schmaler Kotstückchen unter grosser Anstrengung. Seit 8 Tagen kein Stuhl; Bauchschmerzen, besonders in der Nabelgegend. — Pat. ziemlich gut genährt. Lungenemphysem. Das Abdomen mässig aufgetrieben, in der linken Unterbauchgegend druckschmerzhaft. Beiderseits Flankenmeteorismus. Im Harn reichlich Indikan. Abführmittel sind ohne Erfolg; der Meteorismus nimmt zu.

8. IV. Operation. Morphin-Billroth-Narkose. Schnitt links parallel dem Poupart'schen Bande. Colon descendens mächtig gebläht. Vorlagerung desselben. Der Darm wird sogleich eröffnet. Stuhl und Winde gehen nun durch den Kunstafter ab, auch per vias naturales wird etwas Kot entleert. Bei bimanueller Untersuchung (eine Hand im abführenden Schenkel des Anus praeternaturalis, die andere im Rectum) fühlt man einen harten gut beweglichen Tumor im kleinen Becken; keine vergrösserten Drüsen.

14. V. Radikaloperation. Tamponade des Anus praeternaturalis. Pararectaler Schnitt links. Das tumortragende Stück der Flexura sigmoidea

lässt sich leicht vorziehen. Der Tumor sitzt 15 cm unterhalb des Kunstafters. Resektion eines ca. 15 cm langen Darmstückes; die Enden werden durch die Naht vereinigt. Entfernung mehrerer vergrösserter harter Drüsen aus dem Mesenterium. Einige Gazestreifen werden zur Nahtstelle geführt, die Bauchwunde partiell geschlossen.

Am zweitnächsten Tage 39°; aus der Laparotomiewunde entleert sich Kot. Daselbst kommt es zu ausgedehnten Nekrosen der Muskeln und Fascien. Das Darmstück, welches die Naht enthält, stösst sich vollkommen ab; Entleerung findet aus beiden Ani praeternaturales statt, welche ca. 8 cm von einander entfernt. Die neue Laparotomiewunde schloss sich allmählich bis auf eine fingerdicke Fistel. Aus dieser wie aus dem ersten Anus praeternaturalis ging der Kot ab. Am 10. VII. 02 wurde Pat. in diesem Zustande in das Filialhospital auf der Kleinseite transferiert, um nach 6 Wochen behufs Verschlusses der Fisteln zurückzukehren. Er ist seither nicht wieder gekommen.

(Fall 33—35 siehe „Nachtrag“ S. 579 u. ff. dieses Bandes.)

AUS DER

MÜNCHENER CHIRURGISCHEN KLINIK

DES PROF. DR. v. ANGERER.

XVI.

Ueber Mycosis fungoides.

Von

Dr. **H. Gebele,**
klin. Assistent.

(Mit 2 Abbildungen.)

Alibert, von dem die Bezeichnung Mycosis fungoides herrührt, beschrieb als Erster im Jahre 1832 das seltene und vielgestaltige Krankheitsbild, fasste es jedoch als luetische Affektion auf. Erst Bazin erkannte im Jahre 1862 und Köbner 1864 die selbständige Stellung der Erkrankung, und führte sie letzterer unter dem Namen der beerschwammähnlichen, multiplen Papillargeschwülste der Haut in die deutsche medicinische Litteratur ein. Dabei gab Bazin drei Verlaufsstadien der Mycosis fungoides an (période érythémateuse — lichénoide — mycofongoide), Köbner deren vier (das ekzematöse, Infiltrations-, Tumoren- und kachektische Stadium). Freilich geht die Anschauung der beiden Autoren über das Wesen des Leidens weit auseinander. Bazin vertritt die von Gillot und Ranvier zuerst aufgestellte und heute fast von der ganzen französischen und italienischen Schule (Landouzy, Demange, Hillairet, Tanturri, de Amicis, Fabre u. A.) acceptierte Theorie, dass die Mycosis fungoides auf einer lymphoiden Diathese beruhe und sich der Leukämie und Pseudoleukämie als

Lymphadénie cutanée anschliesse. Diese Theorie wird nach den französischen Autoren durch die dann und wann gefundene Milzvergrösserung, durch die häufig nachzuweisende Lymphdrüsenschwellung, durch die manchmal leukämische Beschaffenheit des Blutes und durch die histologische Struktur des Geschwulstgewebes gestützt. Köbner dagegen reiht mit Virchow, Geber, Auspitz u. A. die Veränderungen der Haut unter die Granulationsgeschwülste ein. Nach Kaposi, der das klinische Krankheitsbild der Mycosis fungoides sehr erweitert und fest begründet hat, nach Port, Hyde, Perrin, Funk, Philippson, Völkers u. A. ist die Affektion eine Form multipler Sarkomatose der Haut, und zählt Kaposi mit anderen sarkomähnlichen Krankheitsprocessen die Mycosis fungoides zu den sarkoiden Geschwülsten. Vidal-Brocq hinwieder betrachten die Mycosis als Krankheitsprocess sui generis. Ihrer Ansicht nach hält sie die Mitte zwischen Lymphadenie und Sarkomatose. Auch Paltauf sieht die Mycosis fungoides unter Einreihung derselben unter die Vegetationsstörungen im Sinne Kundrat's der Pseudoleukämie und gewissen Formen des Lymphosarkoms verwandt an, ohne jedoch ihren klinischen Typus aufzuheben. Dabei halten es Vidal und Paltauf am einfachsten und zweckmässigsten, die verschiedenen Varianten der Erkrankung, so den Bazin'schen Typus, die Bildung der fungösen Geschwülste, ohne jedes Initialstadium (type de tumeurs mycosiques d'emblée) und Kaposi's Typus ohne ekzematöses Vorstadium zusammen zu fassen und als ersten Typus die Mycosis fungoides mit Prodromalerkrankungen, als zweiten die Mycosis fungoides ohne solche zu unterscheiden. Neisser, Hallopeau, Tilden, Ledermann, Doutrelepont, Wolters, Joseph u. A. sehen in der Mycosis fungoides eine infektiöse, chronische Allgemeinerkrankung, eine Anschauung, die jetzt mehr und mehr zur Geltung kommt.

Doch ist bis zum heutigen Tag keine volle Aufkläruug über die Pathogenese der Krankheit trotz aller eingehenden Untersuchungen erreicht, weshalb es gerechtfertigt erscheinen mag, jeden neuen Fall dieses zwar seltenen, aber interessanten Leidens mitzuteilen. Seit der umfangreichen und sowohl durch gute makro- und mikroskopische Darstellungen als durch die Zusammenstellung der ganzen Litteratur gleich hervorragenden Monographie von Wolters über Mycosis fungoides haben Minne, Galloway and Macleod, Matza, Schiffmacher, Joseph, Vollmer neue Fälle veröffentlicht. Der folgende von mir beobachtete Fall ging der

chirurg. Klinik am 22. II. 02 zu.

K. K., Büchsenmacher, 53 J., gab anamnestisch an, dass er seit dem Jahre 1894 an einem schuppenden und stark juckenden Ausschlag am ganzen Körper leide. Die kleinen roten Flecken, welche anfangs aufgetreten seien, hätten sich langsam vergrössert, und vor ca. 2 Jahren sei ein thalergrosser Fleck unterhalb des linken Schulterblattes über das Niveau der Haut getreten. Der sich entwickelnde rasch wachsende Knoten sei im Oktober 1901 aufgebrochen und habe stark genässt. Die

Fig. 1.

Jauchung und Blutung der Geschwulst sowie die Bildung neuer Knoten veranlasse Pat., chirurgische Hilfe aufzusuchen. Pat. zog sich angeblich vor 25 Jahren eine luetische Infektion zu, die nach 14tägiger Kur geheilt sei. Sonst will Pat., der verheiratet ist und drei gesunde Kinder hat, nie krank gewesen sein. In der Familie sei ein ähnliches Leiden niemals beobachtet worden. Die bisherige Behandlung habe hauptsächlich in Salbenapplikation bestanden.

Status: Ernährungszustand reduciert, Körpermuskulatur schlaff. Schleimhäute blass. Temperatur normal. Die Haut des ganzen Körpers

mit Ausschluss des Gesichts und der behaarten Kopfhaut, sowie der Hände war von bläulichroten, flächenhaften, unregelmässig gestalteten, derben Infiltraten, welche das Niveau der Haut überragten, besät. An einzelnen Stellen beobachtete man flache, derbe Infiltrationsringe von Mark- bis Thalergrösse mit centraler Einsenkung der Haut. Die Oberfläche der Plaques war schilfernd. Zwischen und neben den unregelmässig angeordneten Plaques war die Haut grösstenteils schmutzigbraun pigmentiert. Erythematöse oder ekzematöse Herde liessen sich nicht mehr feststellen. In der Gegend des linken Schulterblattes waren blaurote, scharf begrenzte, knotige Infiltrationen zu erkennen. Unterhalb des linken Schulterblattes fand sich eine fast 2handtellergrosse, papilläre, geschwürig zerfallene Geschwulst, welche der Haut flach, kuchenförmig aufsass und auf der Unterlage verschieblich war. Die leicht gelappte Geschwulst wies schmierig eitrigen Belag auf, blutete leicht und sonderte reichlich jauchiges Sekret ab. Die axillaren, cubitalen und inguinalen Drüsen waren geschwellt, eine Vergrösserung der Milz liess sich nicht nachweisen. Die Blutuntersuchung ergab nach Gowers 65% Hämoglobin. Zahl wie Form der roten und weissen Blutkörperchen waren gehörig. Im Sulcus retroglandularis des Penis war eine kleine Narbe nahe dem Frenulum vorhanden.

Am 26. II. wurde die fungöse Geschwulst in Chloroformnarkose bis auf die oberflächliche Fascie abgetragen und die Wundfläche sorgfältig thermokauterisiert. Gleichzeitig wurden 2 Knoten excidiert. Der Wundverlauf war ungestört, und wurde Pat. am 2. III. mit der Anweisung, eine energische Arsenkur durchzuführen, in ambulante Behandlung entlassen.

1. IX. 02 suchte K. zum zweiten Mal die Klinik auf mit der Angabe, dass vor 3 Monaten an der Ober- und Unterlippe rote, erhabene Flecken aufgetreten seien, welche rasches Wachstum gezeigt hätten. Pat. sehr elend und anämisch. Körpergewicht 94 Pfund. Die papilläre Geschwulst am Rücken war grösser als vordem und wies eine deutliche Gewebsnekrose auf. Ferner war an der Oberlippe ein taubeneigrosser, die linke Nasenöffnung verlegender, weicher, leicht blutender Tumor zu sehen. An der Unterlippe fand sich eine hühnereigrosse, ähnliche Geschwulst mit centralem Zerfall und aufgeworfenen Rändern. Kleine knotige, derbe Infiltrate zeigten sich auf der Streckseite des linken Oberarms und auf der lateralen Seite des linken Unterschenkels. Die flächenhaften, unregelmässig angeordneten Infiltrate der Haut hatten sich verflacht, und trat eine stärkere Schuppung an ihnen zu Tage.

Pat. wurde am 6. IX. wieder in ambulante Behandlung entlassen, nachdem am 3. IX. auf dringendes Verlangen des K. die Geschwülste an der Ober- und Unterlippe exkochleiert und thermokauterisiert waren. Unter zunehmender Kachexie starb Pat. am 20. X. 02. Die am 21. X. 02 ausgeführte Sektion, deren Befund ich der liebenswürdigen Mitteilung des Herrn Dr. Lammert in Regensburg verdanke, ergab an der linken

Lungenspitze einen kirschgrossen, abgekapselten, verkalkten Herd. Die Bronchial- und Mediastinaldrüsen waren geschwellt. Die Herzmuskulatur erwies sich schlaff, das Herz im ganzen atrophisch. Alle übrigen Organe

Fig. 2.

waren gehörig, aber hochgradig anämisch. Von Metastasen war nichts zu konstatieren.

Unser Fall trat also im eigentlichen mykotischen Stadium in Behandlung. Die Jauchung und Blutung der papillären, exulcerierten Geschwülste der Haut gaben den Anlass zum Eintritt des Patienten in die Klinik.

Die histologische Untersuchung der am Rücken unter aseptischen Kautelen excidierten, nicht exulcerierten Knoten ergab nach Färbung mit Hämatoxilin-Eosin eine Verschmälerung des Stratum corneum und Aufblätterung seiner Lagen. Das Rete Malpighi zeigte eine beträchtliche Hyperplasie und schickte besonders breite, zapfenförmige Fortsätze bis in die mittlere Schicht der Cutis, so dass die Papillen meist verkürzt und verschmälert waren. Eine ödematöse Anschwellung der Papillen liess sich in unseren Präparaten nur vereinzelt konstatieren. Innerhalb der unveränderten Retezellen fanden sich kleine rundliche Hohlräume, die wahrscheinlich, wie auch andere Autoren annehmen, durch seröse Exsudation zu Stande gekommen sind. In den Hohlräumen lagen Lymphocyten in geringer Zahl.

Das Corium wies in dem unter den Papillen gelegenen Teil, weniger in den Papillen selbst und in dem Stratum subpapillare, eine ausserordentlich starke, etwas unregelmässig angeordnete Zellinfiltration auf. Die polymorphen Infiltrationszellen waren zwischen spärlichen, offenbar auseinandergedrängten Bindegewebsfasern, wie die van Gieson'sche Färbung deutlich erkennen liess, eingebettet. Das Cutisgewebe erschien dadurch in seiner Struktur nirgends geschädigt. Andere Autoren wollen in ihren Präparaten auch neugebildete, feine Bindegewebsfasern zwischen den Zellen gesehen haben. Die Zellen selbst liessen einen ausserordentlichen Reichtum von Kernteilungsfiguren, die sich in allen möglichen Stadien vorfanden, erkennen. Die Infiltrationszellen bestanden hauptsächlich aus epitheloiden, runden oder ovalen Zellen mit grossem, bläschenförmigen, oft excentrisch liegenden Kern und vielfach granuliertem Protoplasma. Ausserdem waren Lymphocyten mit chromatinreichem, den Zellleib fast ganz ausfüllenden Kern und schmalem Protoplasmasaum, spindelförmige Bindegewebszellen, sowie wenig Mastzellen und polynukleäre Leukocyten, keine Riesenzellen zu konstatieren. Auch liessen sich elastische Fasern im Corium nach der Weigert'schen Färbung feststellen. Die Gefässwände waren in der Zellproliferation aufgegangen, und sah man nur weitklaffende, mit Endothel ausgekleidete Gefässe. Die Schweissdrüsengänge zeigten sich intakt. Die histologische Struktur eines exulcerierten Geschwulststückchens trug einen dem kleinzelligen Rundzellensarkom ähnlichen Charakter. So wichtig der histologische Befund für die Auffassung des Krankheitsbildes ist, so dürfen wir uns doch nicht lediglich darauf stützen. Mit Recht sagt Wolters, der den primären Erythemfleck, das Infiltrat und den eigentlichen Tumor histologisch untersucht hat: „Der Befund ist in keinem Stadium specifisch, wie dies etwa bei der Tuberkulose der Fall ist; er kann uns bei der Diagnosenstellung unterstützen, uns den Weg zeigen, auf dem wir zur klaren Anschauung des Processes kommen können, aber wir dürfen niemals auf ihn allein die Diagnose basieren."

Die bakteriologische Untersuchung war negativ. Die aus ulcerierten sowie nicht ulcerierten Knoten unter den notwendigen Kautelen excidierten Gewebsstückchen wurden auf Nährböden von Glycerin-Agar, Gelatine und Kartoffeln verteilt. Die von den nicht zerfallenen Knoten herrührenden Kulturen blieben alle steril. Die ulcerierten Knoten lieferten ein Bakteriengemisch von Luftkokken und Stäbchen. Bakterien als pathognomonische Krankheits-

erreger einwandsfrei nachzuweisen, ist bisher überhaupt nicht gelungen. Rindfleisch, Hochsinger und Schiff, Hammer, Stellwagen u. A. sahen Kokken als pathognomisch an. Die in den ulcerierten Tumoren festgestellten Mikroorganismen sind aber zweifellos sekundär eingewandert. Impfungen von Gewebssaft oder Gewebsstücken aus Tumoren auf Mensch und Tier blieben auch alle negativ.

Die Infiltrationszellen, die von Unna als Plasmazellen bezeichnet wurden, sollen nach Wolters von Lymphocyten abstammen, sind aber nach unseren Präparaten Abkömmlinge von Bindegewebszellen. Findet man doch alle Uebergänge zwischen den Infiltrations- und Bindegewebszellen. Das Vorhandensein reichlicher Mitosen lässt auch mehr auf Zellen bindegewebiger Natur schliessen. Das Reticulum entstammt dem ursprünglichen Cutisgewebe. Bei der Mycosis fungoides verhält sich demnach das Gewebe pathologisch-anatomisch ähnlich wie junges Granulationsgewebe. Freilich soll die Rückbildung der Tumoren durch Atrophie und Resorption der zelligen Bestandteile meist ohne Hinterlassung von Narben vor sich gehen, doch sind feine oberflächliche Narben als Residuen involvierter Tumoren vielfach beobachtet. Sobald Ulceration und geschwüriger Verfall vorhanden sind, tritt überhaupt nur eine Heilung durch Narbenbildung ein.

Bei dem Reichtum des Gewebes an jungen Zellen und dem Zurücktreten der Grundsubstanz besteht eine gewisse Parallele mit den Sarkomen. Gegen die Zugehörigkeit der Mycosis fungoides zu den Sarkomen spricht aber die spontane Rückbildungsfähigkeit der papillären Geschwülste. Auch spricht gegen diese Einreihung das besonders von Joseph betonte Verhalten der elastischen Fasern und Mastzellen. In Sarkomen gehen wie in allen malignen Tumoren die elastischen Fasern zu Grunde. Bei der Mycosis fungoides sind sie durch den Infiltrationsprocess, wie auch in unserem Falle, nur auseinandergedrängt. Das Gleiche gilt für die Mastzellen. Ferner entwickeln sich die Sarkome von der Tiefe des Coriums aus nach der Oberfläche hin, doch bleibt bei der Sarkomatose immer noch ein Teil des oberen Drittels des Coriums von dem Neoplasma verschont. Bei der Mycosis fungoides sind gerade deutliche Veränderungen des Epithels vorhanden, wie unsere Präparate ebenfalls zeigen, und befällt die Infiltration hauptsächlich die obere Coriumschicht. Weiterhin fehlen bei der Sarkomatose der für die Mycosis fungoides charakteristische Juckreiz und die erythem- oder ekzem-

ähnlichen Erscheinungen gänzlich. Metastasen in inneren Organen kommen schliesslich bei der Mycosis fungoides so viel wie nicht vor, und stimmt hiemit das Obduktionsergebnis unseres Falles überein.

Die Mycosis fungoides ist ferner nach Paltauf, Pinkus, Joseph von den lymphatischen Erkrankungen der Haut streng zu trennen, da meist jede Mitbeteiligung des lymphatischen Apparates fehlt. Auch nach Wolters können die lymphatischen Erscheinungen nicht als konstant gelten, doch ist nach ihm die Lymphdrüsenschwellung ein sehr häufiges, zum Bild der Mycosis fungoides gehöriges Symptom. In unserem Falle fasse ich auch die Schwellung der cubitalen und inguinalen Drüsen als selbständige und nicht als sekundäre Erscheinung auf. Bezüglich der bei Leukämie und Pseudoleukämie manchmal auftretenden Hautveränderungen ist auf den principiellen Unterschied, auf den schon Paltauf hingewiesen hat, aufmerksam zu machen, dass zunächst das Allgemeinleiden bestehen muss und erst im Verlauf desselben die krankhaften Erscheinungen der Haut sich einstellen. Ohne Frage kann sich aber die Mycosis fungoides mit Pseudoleukämie und Leukämie komplicieren. Die Vermittlung der Krankheitsbilder wird durch die von Kaposi aufgestellte und von Pinkus acceptierte Lymphodermia perniciosa hergestellt.

Diese der Mycosis fungoides sicher verwandte Erkrankung konnte differentialdiagnostisch auch nicht in Betracht kommen, nachdem die diffus teigige Schwellung und Verdickung der Haut, die leukämische Beschaffenheit des Blutes und die für die perniciöse Lymphodermie charakteristische Milzvergrösserung fehlten. Gegen Lepra sprach, abgesehen davon, dass diese Krankheit in unseren Gegenden autochthon nicht vorkommt, der Mangel an Anästhesien und vor allem der negative bakteriologische Befund.

Lues musste bei der Erfolglosigkeit einer früheren Jodkalikur und bei dem Verhalten der papillären Geschwülste, die mit gummösen Tumoren sich nicht identificieren liessen, ausgeschlossen bleiben.

Die Krankheitsdauer, vom Beginn des Leidens bis zum Exitus gerechnet, betrug ca. 8 Jahre. Die mittlere Dauer der infausten Erkrankung beträgt 4—5 Jahre. Der am längsten beobachtete Fall ist der von Dubreuil, in dem das prämikotische Stadium allein 30 Jahre währte. Arsen, in hohen Dosen innerlich und subkutan appliciert, war wie in den meisten Fällen ohne jegliche Wirkung.

Die multiple Schwellung der Lymphdrüsen, die Oligochromämie, die schwere Alteration des Allgemeinbefindens, speciell die hoch-

gradige Kachexie, die in unserem Falle zu konstatieren war, weisen darauf hin, dass die Mycosis fungoides nicht als Haut-, sondern als Allgemeinerkrankung aufgefasst werden muss, die sich zuerst und hauptsächlich im Hautorgan lokalisiert. Die Deutung der Mycosis fungoides als infektiöse chronische Erkrankung liegt nahe, muss aber bei der Erfolglosigkeit der Versuche, die etwaigen Infektionskeime nachzuweisen, noch dahin gestellt bleiben.

Litteratur.

Alibert, Monographie des Dermatoses. Paris 1832. — Bazin. Leçons sur les affections cutanées. Paris 1862. — Köbner, Klinische und experimentelle Mitteilungen aus der Dermatol. und Syphilidologie. Erlangen 1864. — Ders., Beerschwammähnl. multiple Papillargeschwülste der Haut. Berl. klin. Wochenschr. 1883. — Ders., Mycos. fung. Deutsche med. Wochenschr. 1886. Nr. 39—40. — Gillot, Mycos. fong. (Lymphadénie cutanée). Thèse de Paris 1869. — Ranvier, Bullet. de la soc. anat. 1872. — Landouzy, Mém. de la soc. de biologie. 1871. — Demange, Du M. f., Anal. de Derm. 1873—74. — Ders., Étude sur la lymphadénie, Thèse de Paris 1874. Hillairet, Un cas de M. f., Acad. de méd. 1877. — Tanturri, Tre casi clinici nuovi di micosi fungoide di Alibert. Il Morgagni Bd. XIX. 1877. — De Amicis, Dermo-limfo-adenoma fungoide. Neapel 1882. — Ders. Ueber Myc. f., XII. Congr. d. ital. Aerzte in Pavia, 1887. — Fabre, Sur le M. f. Gaz. méd. de Paris, Nr. 35, 1884. — Virchow, Die krankhaften Geschwülste, 1864. — Geber, Ueber eine entzündl. fungöse Geschwulstform der Haut. Deutsch. Arch. für klin. Med., 21. Bd., 1878. — Ders., Granuloma fungoides. Berl. klin. Wochenschr. Nr. 46, 1886. — Auspitz, Ein Fall von Granuloma fungoides. Arch. f. Dermatol. 1885. — Kaposi, Ueber Mycos. fung. und ihre Beziehungen zu anderen ähnl. Erkrankungsformen. Wiener med. Wochenschr. 1887. — Ders., Pathologie und Therapie der Hautkrankheiten. Wien-Leipzig 1893. — Port, Multiple Sarkombildung der Haut unter dem Bilde der Mycosis (Alibert). Deutsch. Arch. f. klin. Med. 12. Bd., 1874. Hyde, Case of multiple sarkom of the skin. Edinburgh med. Journ. 1884. Perrin, De la sarcomatose cutanée. Thèse de Paris 1886. — Funk, Sarkome der Haut, 1889, Monatshefte f. prakt. Dermatologie. — Philippson, Histologie du M. f. typique. Ann. de Dermatol. 1892. — Ders, Berl. klin. Wochenschr. 1892. — Völkers, Ueber Granuloma fungoides der Haut. München. med. Abhandlungen 1. Reihe. 14. H. 1893. — Vidal und Brocq, Mycos. fongoide. La France méd. Nr. 79—85, 1885. — Paltauf, Ueber lymphat. Neubildungen der Haut. II. intern. dermatol. Congr. Wien 1892. — Kundrat, Ueber Vegetationsstörungen. Wiener klin. Wochenschr. 1893. — Neisser, Granuloma fungoides. Ziemssen's Handbuch der spez. Path. und Therapie. 14. Bd., 1883. — Hallopeau, Du Mycosis fongoide. Revue des sciences méd. 1885. — Ders. und Besnier, Sur les erythrodermies du m. f. Intern. Congr. f. Dermatol. und Syphilid. Wien 1892. — Tilden.

M. f., Boston. med. and. surg. Journal, ref. Vierteljahresschr. f. Dermat. und Syphilid. 1885. — Ledermann, 2 Fälle von Mycosis fungoides. Arch. f. Dermatol. 1889. — Doutrelepont, Ueber Mycosis fungoides. Klin. Jahrbuch II. Berlin 1890. — Wolters, Mycosis fungoides. Bibliotheca medica. Abteilung D. II., H. 7. 1899. — Joseph, Ueber Mycosis fongoides. Berl. 1900. Festschr. f. Kaposi. Ergänzungsbd. z. Arch. f. Dermatol. und Syphilis. — Minne, Sarcome simulant le mycosis fongoide d'emblée. Annal. de dermatol. 1899. — Galloway and Macleod, British Journal of Dermatology 1900, Mai, Juni. — Matza, Gazette hebdom. 1900, Nr. 67. — Schiffmacher, Beitr. zur Kasuistik und Therapie der Mycos. fungoid. Deutsches Arch. f. klin. Med., 68. Bd., 1900. — Vollmer, Ueber Mycosis fungoides Alibert. Arch. f. Dermatol. und Syphil. 58. Bd., 1901. — Rindfleisch, Mycosis fungoides. Deutsche med. Wochenschr. 1885, Nr. 15. — Hochsinger und Schiff, Zur Lehre vom Granuloma fungoides. Arch. f. Dermatol. 1886. — Hammer, Ueber Myc. fung. Mitteilungen aus der Würzburger medic. Klinik 1886. — Stelwagen and Hatch, Journal of cut. and genit. Diseases 1892. — Pinkus, Ueber die Hautveränderungen bei lymphat. Leukämie und Pseudoleukämie. Arch. f. Dermatol. und Syphilitis. 50. Bd., 1899. — Dubreuil, Un cas de myc. fong. Annal. de la policlin. de Bordeaux, 1899.

AUS DER

MÜNCHENER CHIRURGISCHEN KLINIK

DES PROF. DR. v. ANGERER.

XVII.

Ueber Oesophagoskopie und Oesophagotomie bei Fremdkörpern in der Speiseröhre.

Von

Dr. **J. Kaloyèropulos.**

Die Frage der richtigen Therapie bei Fremdkörpern im Oesophagus ist nicht nur für den Praktiker durchaus wichtig, sie ist auch heutzutage durch die technische Ausbildung und Verbreitung der Oesophagoskopie aktuell geworden. Neben den älteren Verfahren, der Extraktion mit geeigneten Instrumenten und dem gefährlichen Hinabstossen in den Magen, haben die Oesophagotomie und Oesophagoskopie auf diesem Gebiete immer mehr Erfolge aufzuweisen, sodass es gerechtfertigt erscheint, diese zwei Methoden an der Hand des von mir gesammelten statistischen Materials über Fremdkörperösophagotomien einer näheren Betrachtung zu unterziehen.

Der Oesophagoskopie, dem weitaus schonendsten Verfahren, ist es noch lange nicht gelungen, sich den ihr gebührenden Platz bei der Behandlung der Fremdkörper im Oesophagus zu verschaffen. Beim Studieren der einschlägigen Litteratur der letzten 10 Jahre kann man bemerken, dass im Auslande von der Oesophagoskopie bei Besprechung der verschiedenen therapeutischen Methoden mit keinem Worte selbst seitens namhafter Chirurgen erwähnt wird. Nach Gottstein's (3) erschöpfender Arbeit wäre es über-

flüssig, an dieser Stelle auf die Geschichte und Entwicklung der Oesophagoskopie näher einzugehen, es soll hier nur hervorgehoben werden, dass sowohl von v. Mikulicz als auch von v. Hacker (4) alsbald der Vorteil derselben bei der Therapie der Fremdkörper erkannt wurde. Im Jahre 1901 hebt letzterer die Erfolge des neuen Verfahrens hervor und betont, dass er seit dem Jahre 1887 in keinem einzigen Falle es nötig gehabt hat, die Oesophagotomie auszuführen. Er berichtet über eine grosse Anzahl von Fällen, in denen es ihm gelungen ist, sowohl aus der normalen als auch der verengten Speiseröhre Fremdkörper zu entfernen.

Nach Gottstein sind bisher in der normalen Speiseröhre mittelst Oesophagoskopes 24 Fremdkörper, davon 11 Gebisse gesehen worden. Von diesen Gebissen sind 3 per os entfernt worden, 3 in den Magen hinabgestossen, in 4 Fällen musste die Oesophagotomie gemacht werden, und endlich war es bei einem nur durch Eröffnung der Speiseröhre vom hinteren Mediastinalraum möglich, dasselbe zu entfernen. Zu diesen Fällen können wir hier noch einen weiteren aus der Münchener chirurgischen Klinik hinzufügen: Es handelte sich um einen 63 Jahre alten Mann, der einen 2 cm langen, mit scharfen Kanten versehenen Knochen verschluckte. Bei der Röntgendurchleuchtung ergab sich ein negatives Resultat, bei der ösophagoskopischen Untersuchung liess sich der Knochen jedoch leicht einstellen, mit der Zange gut fassen und unter gleichzeitiger Entfernung des Oesophagoskopes leicht extrahieren. Zu erwähnen ist noch hier, dass auch die Diagnose erst durch das Oesophagoskop gesichert wurde, da die Röntgendurchleuchtung, wie es durchaus nicht selten der Fall ist, negativ ausfiel.

Schon aus dem oben Gesagten geht hervor, was das Oesophagoskop uns bei Behandlung von Fremdkörpern in der Speiseröhre alles leisten kann, insbesondere in solchen Fällen, bei denen die Diagnose zweifelhaft ist und man viele Manipulationen mit der Sonde oder dem Schlundstösser vermeiden will, da dieselben durchaus nicht ohne Gefahr sind und oft keinen genauen Aufschluss über Vorhandensein oder Sitz des Fremdkörpers geben. Zieht man noch in Betracht, dass es meistens gelingt, Diagnose und Therapie in einem einzigen Eingriffe zu vereinigen, so erscheint es uns gerechtfertigt, bei allen Fällen von Fremdkörpern in der Speiseröhre in erster Linie das Oesophagoskop anzuwenden. Nur wenn es nicht auf solchem Wege gelungen ist, den Fremdkörper zu entfernen, soll man zur Oesophagotomie übergehen, da ja in solchen Fällen die Extraktion

mit gewöhnlichen Instrumenten (amerikanische Schlundzange, Münzenfänger) noch weniger Aussicht haben dürfte und das Hinabstossen in den Magen nur bei ganz kleinen, glatten und runden Körpern anzuraten ist.

Was die Technik der Oesophagoskopie anbelangt, so verweisen wir auf die diesbezüglichen Lehrbücher und auf die schon erwähnte erschöpfende Arbeit von Gottstein. Zum Fassen und zur Extraktion der Fremdkörper sind mehrere Instrumente angegeben worden, sie sind meistens nach dem Princip der v. Schrötter'schen Kehlkopfzange konstruiert. v. Hacker hat eine eigene Zange für glatte und schwer fassbare Körper angegeben, deren Branchen löffelförmig und mit einem Stückchen weichen Leders oder Gummi überzogen sind. Gottstein benützt eine Zange mit breitem Maul (nach dem Princip der Gottstein'schen Kehlkopfzange) und überzieht die beiden Branchen mit Gummidrains, wenn es sich darum handelt, sehr glatte Gegenstände zu fassen. Man hat auch in letzterer Zeit versucht, in loco den Fremdkörper zu zerkleinern und dann zu extrahieren. In einem Falle von Ebstein (5) wurde ein in einer Striktur äusserst fest sitzender voluminöser Fleischbissen mittelst einer eigens konstruierten Schraube zerfasert unter gleichzeitiger Einspritzung 5%iger Papajotinlösung. Kilian (6) suchte eine festsitzende Gebissplatte auf elektrischem Wege zu durchglühen, und v. Mikulicz hat ein Instrument zur Zerstückelung von Gebissen angegeben. —

Ist es nun durch alle oben erwähnten Methoden nicht gelungen, den Fremdkörper zu entfernen, so bleibt uns nur mehr die Beseitigung desselben durch die Oesophagotomie übrig. Die Operation ist bis in die siebenziger Jahre verhältnismässig selten ausgeführt worden. König (8) stellte im Jahre 1880 53 Oesophagotomien zusammen, Fischer (9) verfügte im Jahre 1889 über 120 Fälle. Man kann wohl mit Recht annehmen, dass diese genaue statistische Zusammenstellung sehr viel dazu beigetragen hat, die Oesophagotomie in die weiteren ärztlichen Kreise einzuführen und einen grossen Aufschwung der Operation zu bewirken. Nebst einer genauen Beschreibung der Operationstechnik finden wir in Fischer's Arbeit folgende Vorschläge für den Zeitpunkt der Indikationen:

1. Ein frisch verschluckter Fremdkörper muss nach Misslingen der unblutigen Methoden bis zum Ende des folgenden Tages durch Oesophagotomie entfernt werden.

2. Ist der Fremdkörper seit einigen Tagen verschluckt, so ist

nach einmaligem Misslingen der unblutigen Methoden sogleich die Oesophagotomie zu machen.

3. Macht die Natur des Fremdkörpers jeden Versuch der Extraktion oder des Hinabschiebens gefährlich (z. B. Messer), dann operiere man sofort.

4. Bei bereits eingetretener Infiltration des Halses operiere man sofort.

Was die Mortalität anbelangt, so betrug dieselbe in seinem letzten Nachtrage 26,8%, doch verringerte sich diese Zahl in der im Jahre 1894 von Egloff (10) erschienenen Erweiterung der obigen Statistik auf 24%, wobei zu bemerken ist, dass sie bei Operationen, welche innerhalb der ersten 3 Tage ausgeführt wurden, nur mehr 19,5% ausmacht, später hingegen 32%.

Von weiteren Statistiken ist noch die von Bull und Walker (11) im Jahre 1897 erschienene zu erwähnen, welche 32 Oesophagotomien umfasst, wovon jedoch 2 Fälle abgezogen werden müssen, da sie schon in der Fischer-Egloff'schen Statistik sich aufgeführt finden. Nach Abzug derselben gelangen wir zu einer Mortalität von 13,3%.

Ich lasse nun die von mir zusammengestellte Statistik über 53 Operationen folgen (S. 574), sowie 3 Tabellen im Anhang, von denen die letzte (Tabelle III) eine Uebersicht über das gesamte statistische Material (215 Operationen) und die Mortalität je nach Art der Fremdkörper und Zeit der Operation enthält.

Ich möchte hier gleich bemerken, dass diese Zusammenstellung aus 2 Gründen keinen Anspruch auf Vollständigkeit erheben kann: erstens wird nur eine verhältnismässig geringe Anzahl der ausgeführten Operationen veröffentlicht, zweitens mussten selbst von den publicierten Fällen manche unberücksichtigt bleiben, da sie zu ungenaue Angaben über Art der Fremdkörper, Zeit der Operation etc. enthielten.

Statistik.

Nr.	Operateur.	Geschlecht. Alter.	Fremdkörper.	Zeit der Operation.	Ausgang.	Behandlung der Wunde. Ernährung. Bemerkungen.
1	v. Bergmann 1888 (Pickenbach, Inaug.-Diss. Berlin 1898.)	m. 27	Gebiss.	—	† am 16. Tage Schluckpneumonie.	—
2	v. Bergmann 1888 (dto.)	w. 24	dto.	6 W.	Heilung 25 T.	Schlundsonde durch die Wunde, Jodoformgaze.
3	v. Bergmann 1890 (dto.)	w. 12	Knochenstück.	3 T.	† am 14. Tage Bronchopneumonie.	Schlundsonde durch die Wunde, Jodoformgaze.
4	v. Bergmann 1892 (dto.)	m. 32	Gebiss.	1 T.	† am 5. T. Pneumonie.	Oesophagus genäht. Jodoformgaze.
5	Gervais 1892. (Journ. de méd. de Bord. 20. Nov. 1892.)	m. 21	Stein.	5 T.	Heilung 10 T.	Naht des Oes. Ernährung durch die Sonde.
6	Ziegler (Münchner chir. Klinik) 1893 (bish. unveröffentl.)	m. 24	Knochen.	4 T.	Heilung 16 T.	Oes. genäht. Aeussere Wunde tamp. Ernährung per rectum.
7	v. Bergmann 1893 (Pickenbach, Inaug.-Diss. Berlin 1898).	m. 28	Gebiss.	1 T.	Heilung 16 T.	Oes. genäht. Jodoformgaze-Tamponade.
8	Weinlechner 1894 (Wien. klin. Woch. Nr. 43).	m. 25	Knochenstück.	4 T.	Heilung.	Drainage der Wunde (der Münzenfänger im Oes. steckengeblieben).
9	Dumont 1895 (Korresp.-Blatt für Schweizer Aerzte, 1895, Nr. 14).	m. 43	Gebiss.	7 T.	Heilung 4 Mt.	Naht des Oes. Tamp. der Wunde (gleichzeitige Strumektomie).
10	v. Bergmann 1895 (Pickenbach, Inaug.-Diss. Berlin 1898).	w. 32	Gebiss.	24 T.	Heilung 14 T.	Oes. genäht. Jodoformgaze.
11	Chaput 1895 (Santieux, Thèse de Paris 1895/96).	w. 6	Münze.	5 T.	Heilung 3 W.	Keine Naht. Flüssige Nahrung per os.
12	Gussenbauer 1896 (Diese Beitr. 1901. Bd. 29. S. 13 f.).	m. 22	Gansknochen.	3 T.	Heilung 16 T.	Catgutnähte der Muskul. d. Oes., keine Muscosanaht. Ernährung bis zum dritten Tage mit d. Schlundrohr.
13	v. Brackel 1896 (Petersburger med. Woch. Nr. 29. 1896).	— 13 Mt.	Knopf.	9 T.	Heilung 1 Mt.	Keine Naht. Tamp. der Wunde.
14	Lemaistre 1896 (Bull. de chir. März).	m. 6 Mt.	Broche.	14 T.	Heilung 13 T.	Naht des Oes. Trennung d. Weichteile mit d. Paquelin.
15	v. Bergmann 1896 (Pickenbach, Inaug.-Diss. Berlin 1898).	m. 24	Gebiss.	6 T.	Heilung 37 T.	Oes. genäht, tamponiert. Schlundsonde durch die Wunde. Naht wieder entfernt.
16	Wadislajeff 1897 (Gaz. Bol. St. Petersburg. 1897. p. 210).	m. 36	Knochen.	1 T.	Heilung 23 T.	Naht des Oes. Tamponade der Wunde.
17	Gussenbauer 1897 (Diese Beitr. 1901. Bd. 29, pag. 13 f.).	m. 16	Gebiss.	8 T.	Heilung 33 T.	Catgutnaht des Oes. Ernährung durch drei Tage mit Schlundrohr.

Nr.	Operateur.	Geschlecht. Alter.	Fremdkörper.	Zeit der Operation.	Ausgang.	Behandlung der Wunde. Ernährung. Bemerkungen.
18	Funke 1897 (Diese Beitr. 1901. Bd. 29. pag. 137).	m. 32	Gebiss.	17 T.	Heilung 17 T.	Naht des Oes. Jodoformgaze-Tamp. der Wunde. Schlundrohr b. z. 13. Tage.
19	Kosinski 1897 (Medycyna Nr. 9. 1897).	m. 4	Uniformknopf.	38 T.	—	Glatte Heilung.
20	v. Bergmann 1897 (Pickenbach, Inaug.-Diss. Berlin 1898).	w. 71	Knochenstück.	1 T.	† am 7. Tage Bronchopneumonie.	Schleimhaut mit der äusseren Wunde genäht. Mit Schlundsonde durch die Wunde ernährt.
21	G. H. Makins 1897 (Tr. Clin. Soc. London 1897/98. XXXI. 11—14.	m. 48	Gebiss.	4 T.	Heilung 20 T.	Naht des Oes. Drainage d. Wunde. (Während der Op. Emphysem am Halse. Eröffnung des Pleurasackes?)
22	Powers 1897 (Bost. Medic. Journ. 1897).	m. 55	Knochenstück.	4 T.	Heilung 20 T.	Naht des Oes. Geschwürsbildung.
23	Powers 1897 (dto.)	m. 2½	Kleines Rad aus Metall.	16 T.	Heilung 2 Mt.	Naht des Oes.
24	v. Angerer 1899 (Bisher unveröffentlicht. Münchener chir. Klink).	w. 21	Gebiss.	1 T.	Heilung 2 W.	Naht des Oes. Jodoformtamponade. Nährklystiere.
25	v. Angerer 1899 (dto.)	m. 34	Gebiss.	1 T.	Heilung 3 W.	dto.
26	Snyder 1897 (Sanquiriw. Thèse de Paris. 1899).	w. 22	Gebiss.	2 T.	Heilung.	Naht des Oes. Nährklystiere.
27	Mac Görj 1898 (Med. News. 3. December 1898).	m. 7	Zinnpfeife.	—	Heilung.	Naht des Oes. Tamponade der Wunde.
28	Ludford Cooper 1898 (The British med. J. 29. X. 1898).	w. 33	Gebiss.	3 T.	Heilung 23 T.	Keine Naht. Drainage der Wunde. Nährklystiere. (Der Oes. war perforiert.)
29	Jaboulay 1898 (Lyon méd. 1898. pg. 167).	w. ?	Gebiss.	?	Heilung 8 T.	Keine Naht des Oes. Derselbe wird durch 2 Nähte fixiert.
30	J. Roč 1898 (Sanquiriw. Thèse de Paris. 1899)	m. 66	Gebiss.	5 T.	† am 5. Tag. Pneumonie.	Keine Naht. Geschwür am Oesophagus.
31	Monnier 1898 (Presse méd. 1897).	m. 5	Münze.	12 Monate.	Heilung.	Naht der Muc. und Muscul. Schlundrohr dauernd.
32	Heaton 1898 (Brit. med. Journ. 1898. II. pap. 1444).	m. 5	Pfeife.	24 St.	Heilung 4 W.	Naht der Muc., Muscul. u. der Haut. Drainage. Vom 2. Tage ab flüssige Nahrung.
33	Th. Thellwall 1898 (dto. pag. 1319).	m. 21	Gebiss.	2 T.	† am 1. Tage an Herzschwäche.	Naht des Oes. Drainage der Wunde.
34	Th. Thellwall 1898 (dto.).	m. 28	Gebiss.	1 T.	Heilung 14 T.	Naht des Oes. Drainage der Wunde.
35	Th. Thellwall 1898 (dto.).	m. 28	Gebiss.	1 T.	Heilung 13 T.	Naht des Oes. Drainage der Wunde.
36	Reboul 1898 (Bull. de Chir. XXIV. pag. 574).	m. 8½	Münze.	6 T.	† am 4. Tage. Bronchopneumonie.	Keine Naht. Wunde am Oes. an die Haut fixiert.

Nr.	Operateur.	Geschlecht.	Alter.	Fremdkörper.	Zeit der Operation.	Ausgang.	Behandlung der Wunde. Ernährung. Bemerkungen.
37	Gorski 1898 (Deutsche medicin. Woch. 1898. Nr. 25).	w.	6	Angelhaken.	10 T.	Heilung 18 T.	Keine Naht. Tamp. Ernährung durch die Sonde. (Vor der Operation wegen Dyspnoe Tracheotomie.)
38	Lloyd, J. 1898 (Brit. med. Journ. 1898. 26. Nov.).	m.	30	Gebiss.	3 St.	Heilung 4 W.	Naht des Oes. und der Wunde. Dünnes Drainrohr. Nährklystiere.
39	Herrmann 1898 (Berl. klin. Woch. 1898. Nr. 15).	m.	29	Pfeifenabguss.	1 T.	Heilung 1 Mt.	Naht des Oes. und eines Teiles der Wunde. 2 Tage Nährklystiere, 5 Tage durch das Schlundrohr.
40	v. Eiselsberg 1897 (E. Wilke, In.-Diss. Königsberg 1898).	m.	6	Uniformknopf.	7 T.	Heilung 1 Mt.	Partielle Naht des Oes. und der Hautwunde. Ernährung mit dem Schlundrohr.
41	v. Eiselsberg 1897 (dto.).	w.	3½	Münze.	12 T.	Heilung 21 T.	Keine Naht. Nélatonkatheter durch die Wunde in den Oesophagus.
42	Keen 1898 (Détroit, Thérap. Gaz. 1898. 3 S. XIV. 233).	w.	13 Mt.	Fruchtkern.	4 T.	† am 4. Tag durch Erschöpfung.	Keine Naht. Nährklystiere.
43	R. Jones 1899 (Lancet, 6. May 1899).	w.	49	Gebiss.	4 T.	Heilung 6 W.	Naht des Oes. Tamp.
44	R. Jones 1899 (dto.).	m.	40	Gebiss.	24 St.	Heilung 3 W.	Naht des Oes. Tamp.
45	R. Jones 1899 (dto.).	m.	38	Gebiss.	24 St.	† am 6. Tag. Phlegmone.	Naht des Oes. und der Wunde.
46	Segond 1899 (Soc. de Chir. 25. VII. 99).	w.	54	Gebiss.	—	Heilung.	Naht des Oes.
47	Mauclaire 1899 (Sanquiriw, Thèse de Paris. 1899).	m.	42	Gebiss.	2 T.	Geheilt mit Fistel.	Naht der Muc., Muscul. u. eines Teiles der Haut.
48	Mackay 1899 (Lancet, 2. XII. 1899).	m.	42	Knochenstück.	6 W.	Heilung 4 W.	Drain durch die Oesoph.-Wunde. Tamponade.
49	Richardson 1900 (Boston med. Journ. 15. II. 1900).	m.	29	Hosenträger mit 2 Schnallen, 1 Kugel, 1 Messingring.	Einige Woch.	Heilung 4 W.	Naht des Oes. Tamponade. (Pat. geisteskrank.)
50	Sebileau u. Lombard 1901 (Ann. d. Mal. d. oreilles. Bd. XXVI.).	?	3	Münze.	25 T.	Heilung.	Oesophagus-Naht.
51	Pels-Leusden 1902 (Berl. med. Gesellschaft, Sitzung vom 16. I. 02).	m.	7	Marke aus Metall.	Mehrere Monat.	Heilung 17 T.	Oesophagus-Naht.
52	Pels-Leusden 1902 (dto.).	w.	65	Schweinsknochen.	8 T.	Heilung.	Keine Naht. Schlundsonde. Drainage der Wunde. (Oes. an 2 Stellen perforiert.)
53	J. Mc Crindle 1902 (Brit. med. Journ. 1902. 30. V. 02).	m.	16	Schnalle?	Sofort.	Heilung 23 T.	Naht des Oes. und teilweise der Wunde. 11 Tage Nährklystiere.

Tabelle I.

Operationen.	Anzahl.	Ausgang.		Der Oesoph. wurde genäht.		Der Oesoph. wurde nicht genäht.		Nähere Angaben über Naht fehlen.	
		Heilung.	Tod.	Heilung.	Tod.	Heilung.	Tod.	Heilung.	Tod.
Binnen 12 Stunden	8	7	1	7	1	—	—	—	—
„ 1 Tag	6	4	2	4	2	—	—	—	—
„ 2 Tage	3	3	—	3	—	—	—	—	—
„ 3 Tage	3	2	1	1	—	1	1	—	—
„ 1 Woche	15	12	3	10	—	2	3	—	—
Nach der ersten Woche	13	13	—	6	—	6	—	1	—
Nähere Zeitangabe fehlt	4	3	1	2	—	1	—	—	1
	52	44	8	33	3	10	4	1	1
		52		52					

Tabelle II.

Fremdkörper.	Anzahl.	Ausgang.		Mortalität.	Hiervon wurden operiert: Binnen 12 Stunden.		Binnen 24 Stunden.		Am 2. Tage.		Am 3. Tage.		Binnen 1 Woche.		Nach der 1. Woche.		Nähere Angaben fehlen.	
		Heilung.	Tod.		Heilung.	Tod.	Heilung.	Tod.	Heilung.	Tod.	Heilung.	Tod.	Heilung.	Tod.	Heilung.	Tod.	Heilung.	Tod.
Gebisse	24	20	4	16,67%	4	—	3	2	3	—	1	—	5	1	2	—	2	1
Knochenstücke	9	7	2	22,22%	1	1	—	—	—	—	1	1	4	—	1	—	—	—
Sonstige Fremdkörper	19	17	2	10,53%	2	—	1	—	—	—	—	—	3	2	10	—	1	—
	52	44	8		7	1	4	2	3	—	2	1	12	3	13	—	3	1
		52			52													

Tabelle III.

Fremdkörper.	Anzahl.	Ausgang.		Binnen 3 Tagen operiert.				Nach 3 Tagen operiert.				Nähere Zeitangaben fehlen.				Gesamt-Mortalität.
		Heilung.	Tod.	Heilung.	Tod.	Anzahl.	Mortalität.	Heilung.	Tod.	Anzahl.	Mortalität.	Heilung.	Tod.	Anzahl.	Mortalität.	
Gebisse	81	65	16	31	7	38	18,42%	30	6	36	16,94%	4	3	7	42,86%	19,75%
Knochenstücke incl. Fischgräten	54	39	15	8	4	12	33,33%	27	10	37	27,03%	4	1	5	20,00%	27,78%
Sonstige Fremdkörper	80	66	14	23	4	27	34,82%	36	8	44	18,18%	7	2	9	22,22%	17,50%
Summa	217	170	45	62	15	77	19,47%	93	24	117	20,51%	16	6	21	28,57%	20,93%

Art der Fremdkörper: Unter den Fremdkörpern bilden den weitaus grössten Teil die Gebisse (40,7%), ihnen schliessen sich an die Knochenstücke (17%). Es wurden gefunden: Gebisse 25, Knochenstücke 9, Münzen 5, Knöpfe 3, Metallpfeifchen 2, ferner je 1 mal Broche, kleines Metallrad, Schnalle, Angelhaken, Schnalle von Hosenträger mit Ring, Pfeifenabguss, Stein, Fruchtkern, Marke aus Metall.

Schon Egloff hat in seiner Erweiterung der Fischer'schen Statistik die auffallende Häufigkeit der Gebisse hervorgehoben. Seit der ersten Operation wegen verschluckten Gebisses im Jahre 1856 (Nr. 17 der Fischer'schen Statistik) bildeten sie 1894 35,2% aller operativ entfernten Fremdkörper; aus der Tabelle III kann man leicht ersehen, welche grosse Rolle sie unter den verschluckten Gegenständen spielen, sodass die von Krönlein (12) in seinem Vortrage ausgesprochene Mahnung zur Vorsicht beim Tragen künstlicher Gebisse vollauf gerechtfertigt erscheint.

Mortalität: Von 53 Operierten starben 9, davon einer allerdings nicht an den Folgen der Operation (Fall Nr. 33 unserer Statistik), so dass wir denselben bei Berechnung der Mortalität weglassen müssen. Es handelte sich um einen 21 Jahre alten Mann, welcher einige Stunden nach der Operation, die übrigens glatt verlief und nur kurze Zeit dauerte, an Herzschwäche starb; er hatte das Gebiss zwei Tage vorher verschluckt und bot vor der Operation keine besonderen Zeichen von Erschöpfung oder irgend einer Herzkrankheit. So beträgt demnach die Mortalität 15,38%, welche Zahl auch der heutigen Mortalitätsziffer entsprechen wird. In der Fischer-Egloff'schen Statistik betrug dieselbe 24,8%, in der von Bull und Walker 13,3% nach Abzug der zwei in der Fischer'schen Statistik bereits enthaltenen Fällen. Nimmt man das Gesamtmaterial, so verfügen wir über 215 Fälle, von denen 45 an den Folgen der Operation starben, Mortalität 20,93%. Die Mortalität nach Art der Fremdkörper ist aus Tabelle III leicht ersichtlich. —

Was die Mortalität je nach dem Zeitraum zwischen dem Verschlucken und der Operation anbelangt, so betrug sie nach Fischer-Egloff 19,5% für die ersten 3 Tage, für später 32,1%. In unserer Statistik ergab sich für die ersten 3 Tage 20%, für die späteren Fälle ca. 10%, bei 4 Operationen war die Zeit nicht genau angegeben. Diese Zahlen stehen im Widerspruch mit denen von Fischer und Egloff, ebenso mit denen der Gesamtstatistik (Tabelle III); hier finden wir für die ersten 3 Tage 19%,

für die weiteren 20,5%, bei 21 Operationen fehlten nähere Zeitangaben, Mortalität 28,5%. Ebenso auffallend ist das Prävalieren der Lungenerkrankungen als Todesursache in unseren Fällen; während in der Fischer-Egloff'schen Statistik der Tod 14 mal an Perforation oder Gangrän der Speiseröhre, 8 mal an Blutung, 5 mal an Erschöpfung, 2 mal an Sepsis, 1 mal an Pyämie, 5 mal an Lungenerkrankung erfolgte, starben in der unserigen 6 an Pneumonie, 1 an Phlegmone und 1 an Erschöpfung, letzterer (Fall von Keen) war ein 13 Monate altes Kind, welches ausschliesslich durch Nährklystiere ernährt wurde und am dritten Tage starb.

Ob diese Thatsachen und Zahlen auf Zufall beruhen oder nicht, wagen wir angesichts des geringen Materiales nicht zu entscheiden.

Eine noch offene Frage ist es, ob man den Oesophagus nähen soll oder nicht. In früherer Zeit scheute man vor der Naht zurück, und auch heute noch ziehen viele Chirurgen die offene Behandlung vor. In unserer Statistik wurde in 37 Fällen der Oesophagus genäht, in 14 dagegen nicht, über 2 Fälle fehlen genaue Angaben. Die Mortalität betrug bei der Naht des Oesophagus 8,3%, bei den anderen Fällen 28,5%. Doch muss hier bemerkt werden, dass gerade in jenen Fällen nicht genäht wurde, in welchen meist der Oesophagus beschädigt oder gar schon perforiert war, d. h. die Prognose an und für sich ungünstiger war. In allen anderen Fällen, die entweder frisch in Behandlung kommen oder bei welchen infolge der Beschaffenheit des Fremdkörpers die Schleimhaut nur im geringen Grade verletzt ist, ziehen die meisten Chirurgen es vor, den Oesophagus zu nähen.

In einem Falle unserer Statistik (Nr. 15) wurde der bereits perforierte Oesophagus vernäht, jedoch traten in den nächsten Tagen Fieber und eitrige Sekretion auf, welche Erscheinungen nach Entfernung der Naht rasch verschwanden. —

Ziehen wir noch einmal aus dem Gesagten den Schluss, so ergiebt sich daraus folgendes:

1) Als einzig rationelles, therapeutisches Verfahren darf nur die Oesophagoskopie angesehen werden, in zweiter Linie die Oesophagotomie.

2) Bezüglich der Oesophagotomie sind die Indikationen, die Fischer gegeben hat, massgebend, jedoch selbstverständlich unter Berücksichtigung der Oesophagoskopie.

3) Die Mortalität der Oesophagotomie beträgt ca. 15%.

4) Von den Fremdkörpern haben die Knochenstücke die grösste Mortalität, ihnen folgen die Gebisse, welche jedoch am häufigsten sind.

Litteratur.

1) Verduc, Pathol. chirurg. Bd. II, pag. 381. — 2) Goursault, Mém. de l'Academie de Paris. Bd. II, pag. 380. — 3) Gottstein, Mitteilungen aus den Grenzgebieten der Chir. Bd. VIII, pag. 57. — 4) v. Hacker, Diese Beiträge 1901, pag. 128. — 5) Epstein, Wiener klin. Wochenschrift 1898. — 6) Killian, Deutsche med. Wochenschr. 1900, Nr. 51. — 7) Guattani, Mém. de l'Academie, Bd. III. — 8) König, Handbuch der Chirurgie, III./2. 1880. — 9) Fischer, Deutsche Zeitschrift für Chirurgie, Bd. 25, pag. 565; Bd. 27, pag. 273; Bd. 29, pag. 207. — 10) Egloff, Diese Beiträge 1894, Bd. XII, pag. 143. — 11) Bull und Walker, New-York Medical Record 1897, I. Bd. — 12) Krönlein, Schweiz. Vierteljahresschrift für Zahnheilkunde, Bd. 3, Heft 2, Juni 1893.

AUS DER

KÖNIGSBERGER CHIRURGISCHEN KLINIK

DES PROF. DR. GARRÈ.

XVIII.

Die Uebernähung gangränverdächtiger und gangränöser Schnürfurchen am Darm.

Von

Stabsarzt Dr. **Crampe.**

Das Verfahren der Uebernähung eingestülpter, engbegrenzter gangränöser oder gangränverdächtiger Darmstellen nach Brucheinklemmung hat in den letzten Jahren von mehreren Seiten auf Grund übler Erfahrungen gewichtige Angriffe erlitten; es ist seine Ausscheidung aus der Reihe der Darmversorgungsverfahren nach Brucheinklemmung mit Entschiedenheit verlangt worden. Es ist darum gerechtfertigt, andererseits Erfahrungen bekannt zu geben, die keinen Grund zur Unzufriedenheit mit dem Verfahren liefern.

Lindner hat zuerst über einen derartigen Fall berichtet und dabei mit Recht angenommen, dass Andere wohl schon längst so gehandelt haben könnten. Er hatte Veranlassung, einem Patienten Resektion und Anus praeternaturalis ersparen zu wollen, und schaltete darum eine 2,5 cm lange, schmale gangränöse Schnürfurche mit kleiner Perforation dadurch aus, dass er in der ganzen Länge der Furche jederseits eine hohe Falte in der Querrichtung des Darmes aufhob und die so entstandene Rinne, in deren Boden die gangränöse Partie lag, durch eine doppelte Nahtreihe exakt verschloss. Gleichzeitig empfahl er gleiches Vorgehen in ähnlichen Fällen mit

deutlich gangränösen Stellen von geringerer Breite und wechselnder Länge bei schon eingetretener oder drohender Perforation. Mikulicz hielt die Uebernähungen nicht nur für die Schnürfurchen geeignet, sondern auch für kleine gangränöse Flecke an der Kuppe des eingeklemmten Darmstückes, warnte aber vor Längsfalten bei der Einstülpung, während er Querfalten für ungefährlich hinsichtlich der Stenosenbildung hielt. In dem mitgeteilten Falle wurde ein kaum pfennigstückgrosser, schwärzlich verfärbter Fleck auf der Kuppe einer mehrere Centimeter langen eingeklemmten Darmschlinge derartig versorgt. Körte berichtete einige Jahre später über 6 Fälle, bei denen er brandverdächtige Schnürfurchen übernäht hatte. Von diesen waren 3 erst nach temporärer Kotfistel geheilt. König warnte damals vor dem Uebernähen der Schnürfurchen, weil er einen Fall mit Stenosenerscheinungen nach 1 Jahre beobachtet habe und glaube, dass dies öfter die Folge des Verfahrens sein werde. Auch Lindner erwähnte damals einen Fall mit in der Folge aufgetretenen Stenosenerscheinungen und hob hervor, dass eine Verengerung resultieren müsse, wenn keine Gangrän des eingestülpten Stückes eintrete.

Französische Autoren (Martinet) waren inzwischen in ähnlicher Weise bei engbegrenzter Gangrän eingeklemmter Darmschlingen mit partieller Invagination und Uebernähung vorgegangen. Guinard (1895) ging noch weiter; er berichtet von einem günstig verlaufenen Falle von totaler Invagination, in dem er ein 9 cm langes gangränöses Stück Darmwand nach Ablösung und Naht des Mesenteriums in das abführende Ende von oben nach unten eingeschlossen, 1—2 cm gesunder Darmwand eingestülpt und die Aneinanderlagerung und Verwachsung der Darmenden durch eine cirkuläre seromuskuläre Naht gesichert hatte. Ebenso verfuhr Rindfleisch (1901) bei seinen Versuchen an Hunden, auf Grund deren er derartige totale Invaginationen absterbender Darmabschnitte vorschlug. Er fand die invaginierten Darmstücke in der ganzen Ausdehnung matschig erweicht und teilweise siebartig durchlöchert. Zur Sicherung der Ernährungsabschneidung hat er noch die Umschneidung des zu invaginierenden Darmstückes bis auf die Schleimhaut ausgeführt. Lejars hält die „partiellen, lokalen Reparaturen“ eingeklemmter Darmschlingen für sehr zweckmässig in gewissen Fällen und bespricht ihre Indikation und Technik.

Unabhängig von deutschen und französischen Autoren hat auch Gelpke in 4 Fällen von Kuppen- und Schnürfurchengangrän von

verschiedener Ausdehnung und einmal bei kleinster Perforation partielle Invaginationen ausgeführt. 1 Fall (86 j. Frau) kam am 10. Tage zum Exitus; das eingestülpte Stück war abgestossen, die Darmwandstelle geglättet, das Lumen nicht verändert.

Eine grössere Zahl von Fällen partieller Invagination mit Uebernähung findet sich in der Zusammenstellung brandiger Brüche aus verschiedenen Krankenhäusern Schwedens von Ackermann. Von 41 Fällen mit 26% Sterblichkeit nehmen 2 (Meckel'sches Divertikel, gangränöser Proc. vermif.) eine Sonderstellung ein. 2 Fälle fallen in das Jahr 1890, 1 Jahr vor der Mitteilung Lindner's. Das Alter der Patienten schwankte zwischen 20—70 Jahren, die Einklemmungsdauer zwischen 1—8 Tagen. Unter 10 Leistenbrüchen (1 †) waren 2, unter 30 Schenkelbrüchen (9 †) 6 Darmwandbrüche. 1 Hernia obturatoria. Der brandige Bezirk ist meistens als Fleck oder Streifen beschrieben worden. Diese scheinen immer, jene öfter ihren Platz in der Schnürfurche gehabt zu haben. Die Grösse ist oft nur mit „klein", seltener genauer bezeichnet: erbsengross, 10öregross, nagelgross, kleinfingerbeergross. Die Uebernähung ging in einigen Fällen fast um die ganze Cirkumferenz des Darmes. Die Nähte wurden meist in der Querrichtung, seltener in der Längsrichtung gelegt, zuweilen auch 2 Reihen übereinander. In einem Teil der Fälle wurde die Radikaloperation angeschlossen, in einem anderen die Bauchhöhle drainiert. In einem Falle musste nach 3 Tagen wegen fortbestehender Darmokklusion die Laparotomie gemacht werden; die Ligatur des Bruchsackhalses war abgeglitten, und in der so entstandenen Ausstülpung war der übernähte Darm adhärent. Lösung. Heilung.

Von den 11 Todesfällen ging einer 2 Monate p. op. an einem subphrenischen Abscess zu Grunde, die übrigen 10 an Peritonitis. Bei zwei Fällen war bereits bei der Operation Peritonitis vorhanden; sie starben trotz Laparotomie und Bauchtoilette am 1. bezw. 2. Tage. In 2 Fällen barst die Naht bei der Reposition, einmal, nachdem der Darm 1 Tag vorgelagert gewesen war. Tod am 1. bezw. 2. Tage. Einmal wurde wegen fortbestehender Darmokklusion 4 Tage später ein Anus praeternaturalis angelegt. Tod 24 Stunden später. Perforationsperitonitis. Perforation einer brandigen Stelle oberhalb des Anus praeternaturalis. Bei der Hernia obturatoria musste 19 Tage später wegen chronischen Ileus laparotomiert werden. Die Därme waren untereinander verwachsen, der Darm an einer Stelle geplatzt. Tod nach 5 Stunden. Ein Fall von Uebernähung eines brandigen Flecks in der Längsrichtung des Darmes

ging an Peritonitis zu Grunde; es war nicht angegeben, ob die übernähte Stelle durchgängig war.

Unter 5 Uebernähungsfällen der Heidelberger Klinik erfolgte 3mal Perforation mit tödlichem Ausgange; Petersen warnte daher dringend vor der Reposition nach Uebernähung nekrotischer Schnürfurchen und gar kleiner Perforationen.

Elgart empfiehlt auf Grund von 8 Fällen partieller Invagination, von denen 1 Fall mit bereits perforierter Schlinge letal verlief, Uebernähung nur bei noch nicht eingetretener Perforation und nur bei ganz kleinen (streifenförmigen) und dazu gut markierten Nekrosen, die durch den Schnürring hervorgerufen sind, und hält die Kuppengangrän mehr für Excision geeignet.

Von 11 Fällen mit 3 Todesfällen der Breslauer Klinik wurden 6mal gangränverdächtige Flecken eingestülpt und übernäht, 4mal gangränöse Schnürfurchen, davon 3 cirkulär und zwar 2mal beide, 1mal nur der eine. Von diesen 3 starben 2 (Peritonitis). Es wurde daraus geschlossen, dass dieser Eingriff (cirkuläre Uebernähung) doch zu wenig Sicherheit biete, zumal natürlich auch schon eine schwere Schädigung der ganzen Darmwand vorliege, so dass in solchen Fällen die Resektion vorzuziehen sei. In einem Falle, Darmwandbruch, wurde wegen anscheinend zu starker Verengerung nach der Einstülpung noch eine Enteroanastomose angelegt.

Graser empfahl nur die Einstülpung brandiger oder stark brandverdächtiger Schnürfurchen in querer Richtung und doppelte Nahtreihe. Ausserdem will er die Methode nur auf Fälle ganz engbegrenzter Gangrän beschränkt wissen, da durch die Einstülpung doch eine beträchtliche Verengerung des Darmrohres herbeigeführt werden könnte und thatsächlich eine ganze Anzahl von Fällen bekannt geworden wäre, in denen im Anschluss an solches Verfahren nach Ablauf längerer Zeit bis 1 Jahr und darüber Anfälle von Darmverschluss sich eingestellt hätten. Diese ungünstigen Ereignisse würden hauptsächlich dann zu Stande kommen, wenn die eingestülpte Wand nicht abstirbt, sondern wider Erwarten erhalten bleibt. Schon bei Breite der Gangrän von 1,0 cm sei die Excision mit nachfolgender Naht vorzuziehen, ein Verfahren, das auch bei den Darmwandbrüchen anzuwenden sei. Jüngst hält Graser auf Grund der Heidelberger Erfahrungen es für besser, das Uebernähungsverfahren ganz zu unterlassen.

König jun. fordert für die lokalen Nekrosen, sei es an der

Schnürfurche oder an der Konvexität, oder handele es sich um Darmwandbrüche, die Resektion; in zweifelhaften Fällen hält er die Vorlagerung für das Gegebene. Auf Grund einer schlechten Erfahrung (Uebernähen einer Schnürfurche mit kleiner Perforation, Vorlagerung, Reposition am nächsten Tage, 3. Tag Exitus) wendet sich König scharf gegen das Uebernähen solcher Stellen mit nachfolgender Reposition. Die Heilungen danach verdanke der Operateur seinem Glück und nicht seiner Kunst.

Ungenügende Sicherheit in der Ausschaltung der brandigen Partie einerseits und die drohende Stenose, die unmittelbare oder erst in der Folgezeit auftretende andererseits, sind also die Haupteinwände, die gegen das Uebernähungsverfahren ins Feld geführt worden sind.

In der Königsberger Klinik wurden in den Jahren 1896 bis April 1902 38 partielle Invaginationen bei eingeklemmtem Darm ausgeführt mit 8 Todesfällen (21% Sterblichkeit)[1]). Die Zahl der eingeklemmten Brüche in diesem Zeitraum betrug 151 mit 37 Todesfällen (24,5%). Um Platz und Ausdehnung der Uebernähungsfälle zu kennzeichnen, ist ein kurzer statistischer Ueberblick nicht zu umgehen.

Die einfache Reposition fand statt in 64 Fällen mit 3 Todesfällen (4,6%), hierbei kam 52 mal Darm in Betracht mit 2 Todesfällen (3,8%).

Vorlagerung von Darm wurde in 4 Fällen ausgeführt (75% Sterblichkeit).

Primär reseciert wurde in 21 Fällen mit 11 Todesfällen (52,3%).

Der Anus praeternaturalis wurde in 17 Fällen angelegt mit 12 Todesfällen (70,5%); hierbei ist einmal nach Helferich vorgegangen, und 1 Fall ist erst im Anschluss an die sekundäre Resektion gestorben, sodass dem Anus praetern. an sich 66,6% Mortalität zufallen.

Die Zahl der gangränösen Hernien, gerechnet von der gangränverdächtigen Schnürfurche bis zur Totalgangrän, betrug 80 (53% der eingeklemmten Hernien überhaupt) mit einer Sterblichkeit von 42,5% bei 34 Todesfällen.

Dies Verhältnis der gangränösen Hernien zur Gesamtheit der Hernien ist ein ungewöhnliches im Vergleich mit anderen Zusammenstellungen:

1) Fall 1—10 sind bereits in der Franz'schen Arbeit erwähnt; bei dem 11. Fall († Privatpatient) stand mir das Journal nicht zur Verfügung.

Petersen	16,9 %
Hofmeister	39,1 %
Roth	24,6 %

Eigentlich müssten den gangränösen Hernien noch die Fälle zugezählt werden, bei denen sich nach der einfachen Reposition doch derartige Läsionen des Darmes herausstellten, dass der Tod dadurch bedingt war. Petersen findet, wie er sagt, „auch bei wohlwollender Berücksichtigung“ bei 180 Fällen doch 18 Todesfälle (10 %), die auf die Reposition brandigen Darmes zurückzuführen sind. Bei unseren 52 Fällen einfacher Reposition von Darm betreffen die beiden Todesfälle Repositionen en bloc, bei denen zudem die Todesursache nicht durch Perforation bedingt war.

Andererseits müssten, um das Missverhältnis auszugleichen, von unseren Uebernähungsfällen die mit weniger ausgesprochenem Gangränverdacht in Abzug gebracht werden.

In der Heidelberger Klinik wurde bei 232 Herniotomien, wo Darm in Frage kam, 180 mal einfach reponiert, unsere entsprechenden Zahlen sind 132 : 52, ein Vergleich, bei dem natürlich berücksichtigt werden muss die willkürliche Annahme gleichartigen Materials, das z. B. doch sehr abhängig ist von der leichten Erreichbarkeit des Arztes, Beförderungsmöglichkeit, Indolenz der Bevölkerung u. s. w. Aber der Vergleich zeigt doch, dass unsere Uebernähungsfälle ein gut Teil in das Gebiet der einfachen Reposition anderer Zusammenstellungen hineinreichen.

Bei entsprechender Aenderung der Zusammenstellungen würden sich natürlich die Verhältniszahlen wesentlich verschieben, nicht minder auch die Mortalität der gangränösen Hernien, die bei

Petersen	48 %
Hofmeister	40 %
Roth	54,28 %

in unseren Fällen 42,5 % beträgt.

Derartiges einfaches Vergleichen von Zusammenstellungen ist überhaupt misslich. Z. B. ist die Sterblichkeit der Primärresektion bei

Petersen mit 33 % (ohne 2 + Doppelresektionen)
Hofmeister mit 23,5 %
Roth mit 55 % (20 Resektionen bei 19 Fällen)

angegeben, während sie in unseren Fällen 52,3 % beträgt. Dies Missverhältnis wird erst verständlicher durch die Angabe der Prozentzahl der Primärresektionen im Verhältnis zu den gangränösen Hernien überhaupt:

Petersen	57,7 %
Hofmeister	68 %
Roth	54,3 %

in unseren Fällen 26,2 %.

Hieraus geht hervor, dass unsere Uebernähungsfälle der Primärresektion das Feld nach der leichten Seite hin erheblich verkürzt haben.

Von den 38 Fällen sind 26 Crural-, 12 Inguinalhernien, und zwar entfallen auf das männliche Geschlecht 7 Crural-, 10 Inguinalhernien. Das Alter schwankt zwischen 1 und 78 Jahren, im Mittel 48,6, und bei Ausserachtlassen des Sonderfalls des 1jährigen Knaben, im Mittel 49,9 Jahre. Hierbei ist die Mittelzahl beim weiblichen Geschlecht die grössere, 50,7 zu 46,1 bei den Männern, oder bei Fortfall des Sonderfalls, 49. Bei den Todesfällen geht die Mittelzahl erheblich höher hinauf: 62,2 und zwar 60,3 beim weiblichen, 63,2 beim männlichen Geschlecht.

Entsprechend dem vorgeschrittenen Alter traf der Einklemmungsinsult häufiger auf abgenutzte, geschädigte (Atmungsorgane, Gefässapparat), geschwächte Organismen, andere Fälle wieder boten das Bild der schweren Intoxikation mit drohendem Herzkollaps. In allen diesen Fällen wurde unter Lokalanästhesie (Schleich) operiert, deren Wert gerade in solchen Fällen allgemein anerkannt ist.

In der Mehrzahl der Fälle bestand der Bruch seit Jahren. Die Einklemmungsdauer zeigt weite Grenzen: 6 Stunden bis zu 10 Tagen. Schwerere Schädigungen der Darmwand nach relativ kurzer Zeit sind bekannt, ebenso die Thatsache, dass die Darmläsion nicht immer proportional ist der Einklemmungsdauer. Wohl aber ist diese von grösstem Einfluss auf den Allgemeinzustand. (Aufhebung der Kotpassage, Stagnieren des fauligen Darminhaltes, Resorption von Fäulnisgiften, Herzschwäche.) Das Mittel der Einklemmungsdauer der Fälle beträgt 3,1, der Todesfälle für sich 4,3, der Geheilten 2,8 und dieser ohne die Darmwandbrüche 2,4. Hieraus ergiebt sich, und eine Reihe der Todesfälle spricht deutlich dafür, dass die Indikation zur Uebernähung nicht zu weit auszudehnen ist auf Grund des Wunsches, bei den gebrechlichen und kollabierenden Individuen die Operation möglichst schnell und einfach zu beendigen, und dass nicht allein der mehr oder weniger zur Uebernähung geeignete lokale Darmbefund ausschlaggebend sein darf. Es besteht sonst die Gefahr, dass der eventuellen Hauptforderung, Entlastung des Organismus von der Resorptionsquelle und des geschwächten Darmes

von der Mehrarbeit, sei es durch Resektion mit Darmentleerung intra operationem oder durch Kunstafter, nicht Rechnung getragen wird zu Gunsten der lokalen Darmreparatur. Selbstverständlich kann hierbei für die Indikation zur Uebernähung kein maximaler Zahlenwert der Einklemmungsdauer gegeben werden; es bedarf eben der sorgsamen Abwägung aller Faktoren. In Frage dürfte noch kommen, durch eine Incision oberhalb der Uebernähung den Darm möglichst zu entleeren und dann die Incision wieder zu schliessen, ein Verfahren, das schon von Howard Marsh geübt worden ist.

Die Länge der Einklemmungsdauer ist durch die verschiedensten Umstände bedingt: Bildung des Publikums, Indolenz der Patienten oder der Angehörigen, Kurpfuscherei, schlechte Verkehrsverhältnisse, schwere Erreichbarkeit des Arztes oder des Krankenhauses, nicht zum wenigsten aber auch durch Taxisversuche, deren summarische Anwendung ja allgemein verurteilt wird. Es ist ja nicht allein die Verschleppungsgefahr, auch nicht die gröberen Schädigungen der Taxisversuche, Darmzerreissungen, Reposition en bloc, Blutungen ins Darmlumen u. s. w., sondern das nutzlose Maltraitieren des Bruchinhaltes überhaupt bei später intra operationem einleuchtender Unmöglichkeit der Taxis und daraus resultierender Beschleunigung der Gangrän, was die Anwendung der Taxis im Allgemeinen verbietet und ihre Anwendung nur in einer ganz beschränkten Anzahl von Fällen zulässt, auch dann nur, um nicht kostbare Zeit zu verlieren, nach Vorbereitung und Einwilligung zur eventuellen Operation (Garrè, Krafft). Es ist auffallend, wie in der Praxis dieser Forderung gerade entgegengesetzt vorgegangen wird. In der Mehrzahl unserer Fälle (25 von 38) waren ausserhalb mehrfach wiederholte Taxisversuche angestellt worden, teilweise in heissem Bade, vereinzelt auch in Narkose. In 2 Fällen (23, 27) war eine Reposition en bloc erzielt worden. In der Klinik selbst wurde nur bei dem 1jährigen Knaben in heissem Bade und in Narkose vor der Operation ein schonender Taxisversuch gewagt. Nur 2 mal ist in den Krankengeschichten ausdrücklich vermerkt worden, dass ausserhalb kein Taxisversuch vorgenommen worden war.

Das Bruchwasser ist meist nach seiner makroskopischen Beschaffenheit bezüglich Menge, Farbe, Geruch bezeichnet worden; die bakteriologische Untersuchung hat nur in einem Falle ein positives Ergebnis gehabt und zwar Staph. p. alb. In den meisten Fällen ist das Bruchwasser gering an Menge, klar oder leicht blutig

gewesen, in einigen Fällen stärker blutig, in wenigen etwas getrübt und nur in einem Falle etwas riechend. In 3 Fällen ist die grössere Menge, in einem der gänzliche Mangel aufgefallen. Eine Scheidung der Fälle nach Bruchwasserbeschaffenheit mit Rückschluss auf den Darmbefund lässt sich nicht vornehmen; auch bei erheblicheren Darmläsionen, wenn auch zumeist in der Schnürfurche und an engbegrenzten Stellen, hat das Bruchwasser nicht von vornherein durch Farbe und Geruch darauf hingedeutet. In zweifelhaften Fällen dürfte also die Bruchwasserbeschaffenheit keine bindenden Schlüsse auf die Lebensfähigkeit des Darmes gestatten. Auch der positive Bakterienbefund des Bruchwassers beweist nicht die Lebensunfähigkeit des Darmes, wie die vielfachen diesbezüglichen Untersuchungen zeigen. Den vereinzelten selten positiven Ergebnissen einerseits (Garrè u. A.) stehen Untersuchungen gegenüber, die in allen Fällen (Bönnecken) oder in der Mehrzahl (Brentano) Bakteriengehalt des Bruchwassers ergaben. Diese Widersprüche, sowie die Thatsache, dass man in frischen Fällen im klaren Bruchwasser Mikroorganismen fand und sie bei deutlicher Gangrän im trüben Bruchwasser vermisste, suchte man durch die baktericide Eigenschaft des Bruchwassers zu erklären. Gegen die leichte Durchgängigkeit der Darmwand für Bakterien sprechen die Tierversuche Buchbinder's, der nur bei irreparabeln Läsionen der Darmwand eine Durchwanderung von Mikroorganismen auf die Serosa beobachten konnte, nicht auch bei hochgradigen Cirkulationsstörungen in der Darmwand. Auf anderem Wege kam Albeck zum gleichen Resultat, dass die Nekrose die notwendige Bedingung für die Durchlässigkeit der Darmwand für Mikroorganismen sei.

Jedenfalls bietet die Untersuchung des Bruchwassers auf Bakterien keine praktische Hilfe zur Beurteilung der Lebensfähigkeit des Darmes; die Entscheidung, wie dieser zu versorgen ist, gründet sich auf der Untersuchung des geschädigten Darmteiles selbst. Zur Begutachtung des Einklemmungseffektes am Darm muss vor allem die alte Forderung erfüllt werden, die eingeklemmte Schlinge nach Durchtrennung des Schnürringes möglichst vorzuziehen, so dass nicht nur der eingeklemmt gewesene Teil mit den Schnürfurchen, sondern auch ab- und vor allem zuführender Teil zu untersuchen sind. Gerade die lokalen partiellen Reparaturen verlangen eine genaue ins Kleine gehende Untersuchung.

Die Untersuchung ist eine dauernde, vor der Lösung, nach der Lösung, während der fortgesetzten Uebergiessung mit warmer physio-

logischer Kochsalzlösung, und beachtet besonders den Wechsel während dieser Zeit, die nebenbei zur Toilette des Operationsfeldes benutzt wird.

Die Reaktionsfähigkeit des lebensfähigen Darmes auf stärkere faradische Ströme, die nach Buchbinder sich in einer langsam sich ausbildenden, das Lumen des Darmes bis zum völligen Verschluss verengernden Ringkontraktion am Orte der Reizung mit nachfolgender, 2 cm weit aufwärts (magenwärts) aufsteigender Ringkontraktion ausdrückt, wurde als Hilfsmittel zur Prüfung der Lebensfähigkeit bezw. zur Erkennung des zuführenden Schenkels nicht angewandt. Ein Urteil über die praktische Verwertbarkeit steht darum nicht zu, nur zeigen einzelne Versuche Buchbinder's, bei denen z. B. erst nach $22^1/_2$ bezw. 35 Minuten die typische Kontraktionswelle über die zu- bezüglich abführende Schnürfurche geht, oder 15 Minuten nach der Hebung der Strangulation noch die höchste Stelle der Konvexität der Schlinge nicht normal reagiert, dass das Verfahren gerade bei den in unseren Fällen in Betracht kommenden eng umschriebenen Läsionen zu zeitraubend gewesen sein dürfte.

Die systematische Untersuchung unterscheidet die eingeklemmte Schlinge, die Schnürfurchen, ab- und zuführenden Schenkel.

Entsprechend der durch mehr oder minder starke Abschnürung erzeugten Cirkulationsstörung, der ödematösen Durchtränkung, der Blutaustritte in die lockeren Gewebsschichten der Submucosa und Subserosa, in die Serosa und nach Transsudation in das Darmlumen und auf die Serosa auch in die Muskelschichten (Buchbinder), entsprechend der meist von der Schleimhaut aus unter Mitwirkung der Mikroben beginnenden Zerstörung ist die vorliegende eingeklemmt gewesene Schlinge, abgesehen von ihrer Länge, nach Farbe und Glanz, nach Volumzunahme, nach Dicke und Konsistenz und stellenweise verschiedener Beschaffenheit der Wandungen, nach Inhalt und Durchgängigkeit zu untersuchen, wobei gemäss der Gefässversorgung dem dem Mesenterialansatz gegenüberliegenden Teil die grösste Aufmerksamkeit zu widmen ist. Dunkelrote bis blauschwarze Verfärbung, kleinere oder grössere Blutaustritte unter der Serosa, mehr oder minder erhebliche Volumzunahme und Spannung, Verdickung der Wandung und unelastische Beschaffenheit bei spiegelnder Serosa, verdächtige sich dünner anfühlende, einfallende Stelle an der Kuppe mit mattem Glanz der Serosa oder beginnende grauliche Verfärbung, leichte Fibrinauflagerungen, mehr oder minder rascher Ausgleich der Veränderungen nach Lösung und Kochsalzberieselung, peristaltische

Bewegungen oder Bestehenbleiben der Veränderungen in gleicher oder nur unwesentlich geringer Stärke, das sind Befunde, die Auge und Finger erkennt, wobei noch besonders auf kleinste Perforationen an der Kuppe zu achten ist.

Bezüglich der Schnürfurchen erkundet die Untersuchung den Verlauf, ob quer zum Darm, ob Mesenterium mitfassend, ob mehr längs zum Darm, das Mesenterium freilassend, die Länge, die ganze Cirkumferenz einnehmend oder nur einen Teil und welchen, mehr nach der Kuppe hin oder nach dem Mesenterialansatz, die Breite, die Farbe und den Glanz der Serosa, Einrisse und Druckstellen an ihr, Dicke der Darmwand in der Schnürfurche, die Veränderung, Ausgleich oder Bestehenbleiben nach Lösung und Kochsalzberieselung oder Einhüllen in feuchte Kochsalzkompressen und schliesslich etwaige auch kleinste Perforationen.

Ausser auf das Mesenterium (Brüchigkeit, blutige Infarcierung, Thrombose) und die abführende Schlinge ist dann noch vor allem auf die zuführende Schlinge die Aufmerksamkeit zu richten, auf Farbe, Blähung, Wanddicke und Konsistenz (dünnere Stellen, bräunliche Verfärbung, Dehnungsgeschwüre).

In unseren Fällen war immer Dünndarm eingeklemmt, 6mal mit Netzstücken verschiedener Grösse, die 3mal reseciert wurden. Eine geringere Schädigung der Darmwand bei Miteinklemmung von Netz kann im Vergleich mit den anderen Fällen entsprechend der Dauer der Einklemmung nicht immer angenommen werden, doch scheint die Ausdehnung der Schnürfurche — es handelt sich hierbei immer um Schädigung der Darmwand in der Schnürfurche — eine kleinere gewesen zu sein, denn nur 1mal (18, faustgrosses Netzstück) umgreift die stark verdünnte, blasse Schnürfurche am abführenden Schenkel die ganze Cirkumferenz des Darmes, während in den übrigen Fällen ohne Netzeinklemmung 10 cirkuläre oder fast cirkuläre Schnürfurchen vorlagen.

Die Länge der eingeklemmten Darmschlingen schwankt zwischen dem kleinen, haselnussgrossen Darmwandbruch (30) bis zur Länge von 25 cm. Von den 38 Fällen sind 5 Darmwandbrüche von Haselnuss- bis zu Fünfmarkstückgrösse, 1mal dem Mesenterialansatz dicht anliegend, einen kleinen Teil von ihm mit einbegreifend, im übrigen mehr an der Kuppe, divertikelartig, 1mal lang ausgezogen. Die Gangrän der Darmwand war in allen Fällen deutlich, 2mal fanden sich Perforationen an der Kuppe (14), 1mal in der Schnürfurche (37). In den übrigen Fällen, wo grössere Darmpartien eingeklemmt waren,

offenbarte sich die Veränderung hauptsächlich durch die Farbe, blaurot bis schwarzblau; in einigen Fällen machten der trübe, matte Glanz der Serosa (17), feinste Serosabeschläge (12), eine kleine, mehr verfärbte Stelle, die sich langsamer erholte, (7) Sorge. Nur 1mal (4) wurde eine kleine, stärker verfärbte Stelle des Zwischenstücks, wo ausserdem ein Serosaeinriss vorlag, übernäht, in allen anderen Fällen handelte es sich um Uebernähungen mehr oder weniger gangränöser, bezw. gangränverdächtiger Schnürfurchen.

In 4 Fällen (3, 8, 17, 33) wurden beide Schnürfurchen übernäht, im übrigen war zumeist die des zuführenden Schenkels stärker geschädigt, seltener die des abführenden. In 22 Fällen war die Gangrän von innen nach aussen vorgeschritten, deutlich durch mehr oder weniger starke Verdünnung der Darmwand (bis „seidenpapierdünn") und blasser, blassgrauer Verfärbung; im Fall 13 wird besonders betont, dass nur die Serosa die Kontinuität des Darmes noch aufrecht zu erhalten schien. In 3 Fällen lag eine Läsion der Serosa vor; in einigen Fällen ist die Bezeichnung: „suspekt, verdächtig, sehr verdächtig" zu unbestimmt. In 11 Fällen war die Schnürfurche cirkulär oder nahm doch den grössten Teil der Cirkumferenz des Darmrohres ein, so dass cirkuläre bezw. fast cirkuläre Uebernähungen nötig waren. Die grösste Breite der Schnürfurche betrug $^1/_2$—1 cm (5). Eine Perforation ausser bei den Darmwandbrüchen lag nicht vor. Das Mesenterium war in 2 Fällen in Mitleidenschaft gezogen; im Fall 36 zeigte es in Fortsetzung der Schnürfurche eine verdächtige Stelle nahe dem Ansatz, im Fall 34 war eine Stelle blutig infarciert und zeigte thrombosierte Gefässe. Nur 1mal machte der zuführende Schenkel wegen seiner weit hinaufgehenden starken blauroten Verfärbung Sorge (38).

Die Indikation zur Einstülpung und Uebernähung ergab sich also aus dem lokalen Darmbefund, ausgenommen bei den Darmwandbrüchen und dem einen Fall von drohender Kuppengangrän, in der bei weitem grössten Zahl der Fälle bei offenbarer oder drohender Schnürfurchengangrän, wenn die angrenzenden Darmwandbezirke nach Farbe und Konsistenz sich derart erholt hatten, dass die Uebernähung mit dem Bewusstsein der Sicherheit ausgeführt werden konnte und eine Resektion somit als Luxusoperation erschienen wäre. In einer beschränkten Zahl der Fälle jedoch bedingte offenbar auch der Wunsch, die Operation bei dem schlechten Allgemeinbefinden der Patienten möglichst rasch zu beendigen, die Wahl des Verfahrens, wobei einerseits zur Anlegung des künstlichen Afters der Darm zu

gut erschien, andererseits die Resektion, wobei ja auch die gewünschte Entfernung der fauligen Massen aus dem Darm intra operationem möglich, wenn auch nicht immer nach Wunsch erzielbar ist, als zu grosser Eingriff nicht zugemutet werden konnte. Bei einigen dieser Fälle (38, 22, 25, 15) will es scheinen, als ob mehr der lokale Darmbefund, weniger der Allgemeinzustand auf die Wahl des Verfahrens eingewirkt hat; es sei dahingestellt, ob in diesen Fällen trotz der relativ geringen lokalen Darmschädigung die Eröffnung des Darmes zur Entleerung nicht das rationellere Verfahren gewesen wäre. Doch zeigen einige Fälle (z. B. 33, 7), dass Patienten mit recht schlechtem Allgemeinbefinden mit der Uebernähung den toxischen Zustand zu überwinden vermögen, wenn eben der Darm noch nicht mehr oder weniger gelähmt ist.

Die Ausführung der Uebernähung bedingt Einstülpbarkeit und Haltbarkeit, Nichtbrüchigkeit der dem gangränösen Bezirk angrenzenden Darmwand. Die Uebernähung geschah immer in der Querrichtung des Darmes. Nach sorgfältigem Abspülen und Abtrocknen der Partie wurde der Darm so gehalten, dass die einzustülpende Stelle von selbst nach dem Darmlumen hin einfiel. Dann wurden seromusculäre Seidenknopfnähte gelegt, wobei einerseits der Längsausdehnung der gangränösen bezw. gangränverdächtigen Stelle entsprechend genügend weit im Gesunden angefangen und aufgehört wurde, andererseits der Breitenausdehnung entsprechend nicht zu nahe an die gefährdete Stelle mit Aus- und Einstich herangegangen wurde. Vielfach wurden die Nähte erst, nachdem alle gelegt waren, geknüpft und so eine unnötig reichliche Einstülpung vermieden, während andererseits ausreichende Serosaflächen möglichst gleichmässig in Berührung gebracht wurden. Nach Bedarf wurden dann noch einige Lembertnähte zwischen gelegt, nur in wenigen Fällen eine 2. Etage von Seidenknopfnähten über die erste. In den Fällen, wo der Mesenterialansatz in Fortsetzung der Schnürfurche Läsionen zeigte, wurde eine Falte des entsprechenden Mesenterialblattes unterhalb an das Darmrohr herangezogen und fixiert.

Die in dieser Weise ausgeführten Uebernähungen sind technisch einfach und erfordern nur einige Aufmerksamkeit und Sorgfalt. Im Fall 25 hat die Naht nicht gehalten, da die Nähte sämtlich bis in das Darmlumen durchgegriffen hatten; der technische Fehler ist dem Verfahren nicht zur Last zu legen. Auch im Fall 38 hatte eine der Uebernähungsnähte die Schleimhaut mit erfasst, doch wird in diesem Fall besonders die Kontinenz der Nähte betont; auch lässt

der ganze Verlauf — Einklemmung seit 10 Tagen, schwer kollabierter Zustand schon vor der Operation, aus dem Pat. sich nicht mehr erholt —, annehmen, dass der Tod durch Intoxikation vom Darminhalt her bedingt war.

Von den übrigen 6 Todesfällen erfolgten 2 (15, 6) am Tag der Operation; es handelte sich um verfallene Patienten, die im Collaps zu Grunde gingen, von denen der eine seit 1 Jahr bettlägerig wegen Gelenkrheumatismus und Herzfehler war. Aus dem Sektionsprotokoll dieses Falles ist bemerkenswert, dass sich etwas oberhalb der eingestülpten nekrotischen Schleimhautleiste ein 2. Ring von mehreren kleinen Schleimhautdefekten zeigte, die eben die Muscularis zu erreichen scheinen. Das Lumen der Uebernähungsstelle war für den Daumen durchgängig. In einem weiteren Todesfall (9), der am Tag p. op. durch eine parenchymatöse Blutung ins retroperitoneale Bindegewebe bedingt war (hämorrhagische Diathese infolge von Leukämie). war die Einstülpungsstelle für den Zeigefinger durchängig. Ausser der stärkeren Schleimhautnekrose am Einstülpungsring fanden sich ausserdem. wenn auch geringere Läsionen distalwärts, am zuführenden Schenkel zahlreiche punktförmige Hämorrhagien. Im Fall 27 — es handelte sich um die Reposition en bloc einer Inguinalhernie, wobei sich bereits bei der Laparotomie beginnende Peritonitis zeigte — ist im Sektionsprotokoll die Bemerkung auffallend, dass „kein vollständiger Verschluss des Lumens" an der Uebernähungsstelle bestand, zumal hier nur 3 Lembertnähte über die verdächtige Stelle gelegt waren, während in den beiden vorhergehenden Fällen cirkuläre Uebernähungen ausgeführt worden waren. Nähere Angaben über die Beschaffenheit der Uebernähungsstelle fehlen leider auch in den beiden letzten Todesfällen (22, 8), die am 6. bezw. 7. Tage an Pneumonie bezw. Lungenembolie bedingt waren.

Mit Ausnahme von 3 Fällen (27, 33, 14) folgte der Versorgung des Darmes die Radikaloperation nach Bassini; in dem ersten der 3 Fälle handelte es sich um die eben erwähnte Reposition en bloc, im 2. schnitten die Uebernähungen der lädierten Serosastelle teilweise durch, weshalb die Schlinge an der Bruchpforte fixiert wurde, im 3. Falle war es die Perforation der Kuppe eines Darmwandbruches, die zur Vorsicht mahnte, doch wurden hier die Bassininähte bereits gelegt, aber erst am 3. Tage geknüpft. Nachforschungen, teils Nachuntersuchungen in der Klinik selbst, teils ärztliche Untersuchungen ausserhalb haben 6 Recidive nach den Radikaloperationen ergeben, je zur Hälfte bei Inguinal- und Cruralhernien.

darunter der ebenerwähnte Fall 14, ausserdem Fall 23 (Reposition en bloc) und Fall 26, wo wegen fortbestehendem Ileus am 3. Tage laparotomiert werden musste (cf. weiter unten).

Von 30 Fällen — die Todesfälle sind bereits erwähnt — verliefen 24 ungestört; die Störungen bestanden 3mal in Wundeiterungen (2, 3, 5), (im Fall 16 bildete sich 3 Wochen p. op. ein Abscess mit fäkulent riechendem Eiter, der bald ausheilte), 1mal in einem hämorrhagischen Lungeninfarkt und exsudativer Pleuritis (7), und schliesslich musste im Fall 26 am 3. Tage p. op. wegen fortbestehendem Darmverschluss in Lokalanästhesie (Schleich) laparotomiert werden, wobei sich zeigte, dass der resecierte Netzstumpf mit dem Dünndarm verlötet war und eine Knickung desselben bedingt hatte. Nach Lösung und Reposition war der weitere Verlauf ungestört.

Derartige akute oder fortbestehende Verschlusserscheinungen nach Herniotomien, bedingt durch Verwachsungen der Schlinge mit Nachbarorganen oder Schlingen untereinander verbunden mit Abknickungen, sind nicht so selten. Der eben erwähnte Fall ist analog dem Fall aus der Ackermann'schen Statistik. Hierher dürfte auch der Uebernähungsfall 195 der Statistik von Bundschuh aus der Heidelberger Klinik gehören, laut dem Sektionsbericht in der Krankengeschichte: Verklebung mehrerer Windungen einer $1^1/_2$ m von der Klappe entfernten Darmschlinge. Vorstehen von Spornen ins Lumen, dadurch Stenose.

Selten sind dagegen die akuten Stenosen, die durch fibrinöse Verklebung der geschädigten Darmschleimhaut im Lumen der Schnürfurche entstehen und nach der Lösung bestehen bleiben. Fälle dieser Art erwähnte Garrè und jüngst auch Göbell, [Ritsch, Heyfelder, Bishop, Tessier, Chapel, Palasciano (nach Streubel) und A. Thomson], auch Klemm hat sie bei seinen Tierversuchen gesehen. Derartige akute, oder wie Göbell sie nennt, primäre Stenosen, sind in unseren Fällen nicht beobachtet; ihre Entstehung nach der Lösung wird durch Uebernähungen also anscheinend nicht begünstigt.

König's und Lindner's, sowie auch Graser's Warnungen vor den sekundären Strikturen nach Uebernähungen veranlassten eine Durchmusterung der Litteratur und, wie erwähnt, Nachforschungen bei unseren Patienten. Auch Göbell hat vor kurzem gelegentlich eines weiteren Falles von Darmstenose nach Brucheinklemmung diese Frage besprochen und unterscheidet nach Garrè, der zuerst eine

sogen. innere, kanalförmige Narbenstriktur des Darmes nach Incarceration beschrieb (später auch Maass, Schulz, Luksch), innere und äussere Ursache der sekundären Stenose. Die innere Ursache ist die Schleimhautnekrose mit nachfolgender Geschwürsbildung, die äussere Ursache ist die peritoneale Schwiele. Die inneren Narbenstenosen betreffen zumeist das Zwischenstück und sind darum länger. röhrenförmig, die äusseren Strikturen entsprechen zumeist der Schnürfurche (Dekubitusgeschwür). Bei der grossen Beweglichkeit der Schleimhaut auf ihrer Unterlage, ihrer grossen Regenerationskraft (Garrè), wie sie auch Poggi am Hundedarm gefunden hat, ist zur Entstehung einer inneren Narbenstenose eine Schleimhautnekrose von grösserer Ausdehnung notwendig, und dies dürfte an der Schnürfurche selten zutreffen. In der That habe ich nur in einem Falle von Jerusalem (Schnitzler) eine einwandsfreie, kurze innere Narbenstriktur an beiden Schnürfurchen einer 2 Jahre vorher durch Taxis reponierten Dünndarmschlinge (Schenkelhernie) gefunden: „Das resecierte Darmstück ist 12 cm lang und zeigt an den Strikturstellen das Bild einer glatten Schleimhautnarbe, welche ca. $^3/_4$ der Cirkumferenz des Darmes betrifft; die intakte Schleimhaut des restlichen Viertels ist stark gewulstet, hypertrophisch. Das mikroskopische Bild ergiebt daselbst sehr dicht stehende, mächtige Drüsenschläuche und Zotten. Gegen die Narbe zu schwinden letztere, und es tritt an Stelle der Schleimhaut eine flache Schichte zellreichen Bindegewebes, in welchem mehr oder minder bedeutende Reste von Lieberkühn'schen Krypten enthalten sind, deren einschichtiges Cylinderepithel an den meisten Stellen die Auskleidung der Schleimhautnarbe bildet. Dort, wo das Geschwür am tiefsten gegriffen hatte, fehlen auch diese, und die ganze Schleimhaut samt der sonst überall intakten Muscularis mucosae ist durch eine schmale zellreiche Bindegewebsschicht ersetzt. Die Submucosa ist gleich der etwas verdickten Muscularis reichlich kleinzellig infiltriert; die Subserosa weitmaschig, mässig fettreich, auch da noch kleinzellige Infiltration erkennbar. Serosa glatt."

Im übrigen wird in manchen Fällen die Unterscheidung, ob innere oder äussere Stenose, auf Schwierigkeiten stossen, wie es auch Göbell mit seinem Falle geht, wo zweifellos die Stenose das Resultat der Schädigung sämtlicher Darmwandschichten ist. Auch der Fall Thomson's (Göbell) zeigt an der oberen Schnürfurche eine Schädigung aller Schichten einschliesslich der Schleimhaut, an deren Stelle Granulationsgewebe getreten. Eine Abbildung

einer mehr oder weniger reinen inneren Narbenstriktur giebt Luksch[1]), die einer äusseren Striktur Maydl[2]).

Ausser den beiden von König und Lindner erwähnten Fällen habe ich keinen Fall von sekundärer Darmstenose infolge von Uebernähung gangränöser bezw. gangränverdächtiger Stellen eingeklemmten Darmes gefunden. Auch müsste, wenn nach Uebernähungen Stenosen auftreten, die Ursache bezw. die Schuld der Uebernähung erst durch den Operationsbefund einwandsfrei erwiesen werden.

Blutige Stühle (Schnitzler, Luksch) und Abgang von nekrotischen Fetzen (Guinard) sind in unseren Fällen nicht beobachtet worden.

Die Nachforschungen bei unseren Patienten haben ergeben, dass in keinem Falle die typischen Erscheinungen des chronischen Darmverschlusses aufgetreten sind. Von den 30 Nachfragen sind 27 beantwortet, 8 Fälle wurden in der Klinik nachuntersucht. 4 der Patienten waren inzwischen an anderen Krankheiten verstorben; Fall 18, 75jährige Frau, war bald nach der Entlassung aus der Klinik laut Mitteilung des behandelnden Arztes an allgemeiner Körperschwäche gestorben, es haben keine Stenosenerscheinungen oder überhaupt Symptome von Seiten des Leibes bestanden. Auch bei den übrigen 3 Fällen (12, 13, 30) haben nach Mitteilung der Gutsherrin, bezw. des Mannes und der Frau nach der Operation keinerlei Beschwerden von Seiten des Bruches oder Stuhlbeschwerden bestanden.

Mangelnde Sicherheit des Uebernähungsverfahrens und die Stenosengefahr haben sich an unseren Fällen also nicht nachweisen lassen.

Bei der relativ grossen Seltenheit der Stenosen nach Brucheinklemmung überhaupt soll aus dieser Feststellung das Nichteintreten einer Narbenstriktur nicht den Uebernähungen zugute gerechnet werden; es genügt, dass diese die Stenosenbildung nicht begünstigt haben.

Die Entstehung einer inneren, kanalförmigen, langen Narbenstriktur, resultierend aus der Schleimhautnekrose des Zwischenstückes (Gefässversorgung, Reichel) oder auch des zuführenden Teiles (Luksch) kann nur durch Erkennung der vorgeschrittenen Schädigung bei der Herniotomie (blutiges, übelriechendes Bruchwasser, Dicke der Darmwandung, Hämorrhagien unter der Serosa (Luksch) und dementsprechende Primär-Resektion ausgeschaltet werden.

Bleibt nach der Lösung der Schlinge eine tiefe Schnürfurche bestehen, oder handelt es sich um die eben erwähnte primäre Darm-

1) Wiener klin. Wochenschr. 1898 S. 1002.

2) Lehre von den Unterleibsbrüchen. 1898 S. 349.

stenose, die Obliteration Streubel's, die fibrinöse Verklebung der geschädigten Darmschleimhaut, so hat Palasciano die Dilatatio per invaginationem mit dem Finger vorgeschlagen und ausgeführt, ein Verfahren, das Garrè nur bei einer Art von Drucklähmung des Darmes für angebracht, aber für mehr als zweifelhaft hält bei beginnender Druckgangrän. Ist diese eingetreten, und sind entweder innere oder äussere Schichten zerstört, so resultiert, falls Heilung und nicht Perforation eintritt nach der Reposition, eine innere oder äussere Narbe (Mayd l), die in einigen Fällen zur Stenose durch nachträgliche Schrumpfung führt. Die inneren Narben führen, wie erwähnt, sehr selten zu Stenosen, häufiger die äusseren durch die peritoneale Schwiele, durch scharfwinklige Verwachsungen oder Knickungen der Schlinge durch Narbenzug. Ist auch die Muscularis zerstört und hält, wie in einigen unserer Fälle, anscheinend nur noch die Serosa (wie bei starker Quetschung des Darmes) die Kontinuität des Darmrohres an der geschädigten Stelle aufrecht, so ist, abgesehen davon, dass die Perforationsgefahr sehr wahrscheinlich ist, auch die Gefahr der Narbenstenose eine grössere, wenn die geschädigte, schlaffe Darmwandstelle zur zufälligen Heilung sich selbst überlassen bleibt. In diesen Fällen sichern die Uebernähungen nicht allein gegen die Perforationsgefahr, sondern durch gut angepasstes Aneinanderbringen gesunder Darmwandpartien stellen sie die Kontinuität des Darmrohres an der geschädigten Stelle her, schützen vor ausgedehnten und knickenden Verwachsungen, verringern die Narbenbildung und geben der Narbenkontraktur gegenüber einen Rückhalt.

Die Gefahr der Stenosenbildung aber gerade durch die Uebernähungen ist bei richtiger Abschätzung zwischen Darmrohr und einzustülpender Partie anscheinend sehr gering; auch bei cirkulärer Uebernähung, wie unsere Fälle zeigen. Jedenfalls scheint sie nicht erheblich grösser wie bei Resektion zu sein, wo ja auch durch die Lembert-Schlussnaht die Nahtfalte an der Innenfläche hervorgestülpt wird und erst nach längerer Zeit ein Ausgleich durch Streckung der Nahtstelle erfolgt. Auch gelang es mir nicht, durch doppelte Uebernähung gesunden Hundedarmes Stenosenerscheinungen hervorzurufen. Der experimentelle Nachweis eines Nutzens der Uebernähung gegen die Stenosenbildung dürfte bei der Schwierigkeit, gerade die gewünschten Schädigungseffekte der Darmwand zu erzielen, kaum in einwandfreier Weise gelingen.

Unsere Erfahrungen mit dem Uebernähungsverfahren sollen

nicht zur Empfehlung einer ausgedehnteren Anwendung führen; die anderweitig gemachten üblen Erfahrungen drängen zu einer recht sorgfältigen Indikationsstellung. Besonders nach der Ackermann'schen Statistik scheint in ungeeigneten Fällen mit dem Uebernähen zu weit gegangen zu sein. Auch ist, wie erwähnt, bei der Indikationsstellung neben dem lokalen Darmbefund auf den Allgemeinzustand Rücksicht zu nehmen. Aber trotzdem werden, wie unsere Zusammenstellung zeigt, immer noch eine ganze Reihe von Fällen übrig bleiben, bei denen man den Vorteil des Uebernähens, schnelle und leichte Ausführung der Operation und nur einmaliger Eingriff, dem Patienten nicht vorenthalten darf.

Für das Einstülpungs- und Uebernähungsverfahren sind besonders geeignet kleine Darmwandbrüche und engbegrenzte Schnürfurchengangrän. Auch cirkuläre Uebernähungen bieten bei sorgfältiger Ausführung völlige Sicherheit, ohne akute oder sekundäre Stenosen zu begünstigen. Auch cirkuläre Uebernähungen beider Schnürfurchen sind mit gutem Erfolge und ohne nachteilige Folgen ausgeführt worden.

Die Forderung, das Uebernähungsverfahren aus den Verfahren der Darmversorgung nach Brucheinklemmung überhaupt auszumerzen, ist nicht gerechtfertigt.

Krankengeschichten.

1. 96/97. A. St. 43. Allgemeinbefinden gut. Rechtsseitiger Schenkelbruch, seit 10 Stunden eingeklemmt. 1 Taxisversuch ausserhalb, 1 im warmen Bade vor der Operation. Narkose mit Billroth-Mischung. Kaum getrübtes, nicht riechendes Bruchwasser. Dunkelblauschwarz verfärbte Dünndarmschlinge; 1 Schnürfurche stärker ausgesprochen, an einer Stelle Serosa lädiert. Uebernähung der verdächtigen Stelle mit 3 Nähten. Radikaloperation. Am 3. Tag Stuhlgang. Am 20. Tag Entlassung. Kein Recidiv, dagegen angeblich frischer Bruch auf der andern Seite.

2. 96/97. R. Sch., 40. Allgemeinbefinden gut. Seit 1 Jahr doppelseitiger Leistenbruch, seit 1 Tag links Einklemmung. Mehrere Taxisversuche ausserhalb. Narkose mit Billroth-Mischung. Reichlich Bruchwasser. Stark verfärbte Dünndarmschlinge, Schnürfurche am zuführenden Schenkel verdächtig. Uebernähung mit 3 Nähten. Radikaloperation. Am 4. Tag Stuhlgang. Präfasciale Eiterung. Am 35. Tag Entlassung.

3. 69/97. M. P., 30. Allgemeinbefinden trotz Kotbrechen nicht schlecht. Seit 6 Jahren rechts Schenkelbruch, seit 4 Tagen eingeklemmt. Narkose mit Billroth-Mischung. Bräunlich-rotes Bruchwasser, nicht

riechend. Schwarzrot verfärbte Dünndarmschlinge mit 2 verdächtigen Stellen an den Schnürfurchen, die sich nicht erholen. Uebernähen der beiden Stellen. Radikaloperation. Am 6. Tag Stuhlgang. 2 tiefe Nahteiterungen. Am 27. Tag Entlassung. Kein Recidiv.

4. 97/98. J. A., 43. Allgemeinbefinden gut. Seit 8 Jahren Schenkelbruch, seit 4 Jahren Bruchband. Habituelle Obstipation. Seit 6 Stunden Einklemmungserscheinungen. 1 Taxisversuch ausserhalb. Wenig klares Bruchwasser. Kleine schwarzblaue Dünndarmschlinge, die sich rasch erholt. Beim Vorziehen kleine Läsion einer am meisten verfärbten Stelle. Schnürfurchen nicht verdünnt. Uebernähen der lädierten Stelle. 4. Tag Stuhlgang, 13. Tag Entlassung. Kein Recidiv. (In der Klinik nachuntersucht.)

5. 97/98. J. G., 72. Allgemeinzustand leidlich. Seit vielen Jahren rechts Schenkelbruch, seit 6 Wochen auch links. Der rechte seit sieben Tagen eingeklemmt. Narkose mit Billroth-Mischung. 1/2—1 cm breite gangränöse Schnürfurche am zuführenden Schenkel der eingeklemmten Dünndarmschlinge. Cirkuläre Uebernähung der Schnürfurche. Radikaloperation. 1. Tag Stuhlgang. Eiterung. 27. Tag Entlassung. Kein Recidiv.

6. 97/98. R. Kr., 52. Allgemeinzustand schlecht. Seit 1 Jahr bettlägerig, Rheumatismus, Herzfehler. Linksseitiger Schenkelbruch, seit 2 Tagen eingeklemmt. Lokalanästhesie mit Chloräthyl. Wenig blutig verfärbtes Bruchwasser. Blauverfärbte Dünndarmschlinge, 1 Schnürfurche an dem dem Mesenterialansatz gegenüberliegenden Teil sehr verdächtig. Cirkuläre Uebernähung der Schnürfurche. Radikaloperation. 1 Stunde p. op. Exitus (Herzschwäche). Sektion: Nahtstelle 1 1/2 m oberhalb der Klappe, für Daumen durchgängig. Vorspringende Leiste im Darmlumen zeigt nekrotische Stellen. Etwas oberhalb derselben mehrere kleine Defekte, die die Muscularis eben zu erreichen scheinen.

7. 97/98. A. St., 46. Allgemeinzustand schlecht; Puls klein, Zunge trocken, fäkulentes Erbrechen. Seit 15 Jahren rechts Leistenbruch, zeitweise Bruchband. Seit 3 Tagen Einklemmungserscheinungen. Narkose mit Billroth-Mischung. Ziemlich reichlich blutiges Bruchwasser. Kleine Dünndarmschlinge, schwarzrotbraun verfärbt mit 2 Schnürfurchen, von denen die eine blassgrau aussieht und stark verdünnt ist. Eine etwa 2 cm im Umkreis grosse Stelle des Zwischenstücks erholt sich nur langsam, Serosa spiegelnd, keine Verdünnung. Uebernähung der verdächtigen Schnürfurche. Radikaloperation. 3. Tag Stuhlgang. 12. Tag hämorrhagischer Lungeninfarkt, exsudative Pleuritis. 23. Tag Entlassung. Kein Recidiv. (In der Klinik nachuntersucht.)

8. 97/98. A. J., 54. Allgemeinzustand leidlich. Seit 16 Jahren rechts Schenkelbruch. Vor 3 1/2 Jahren Einklemmung durch Taxis beseitigt. Seit 4 Tagen wieder Einklemmungserscheinungen. Narkose mit

Billroth-Mischung. Bruchwasser getrübt, etwas riechend. Adhärentes Netz. 5 cm lange Dünndarmschlinge, blaurot verfärbt, mit 2 Schnürfurchen, von denen besonders die eine sich sehr dünn anfühlt. Netzabtragung, Uebernähung beider Schnürfurchen. Radikaloperation. Reaktionsloser Verlauf, plötzlich am 7. Tage Exitus durch Lungenembolie. Sektion: Etwas oberhalb der Symphyse fällt ein bläulich verfärbtes, etwa 8 cm langes Dünndarmstück auf, das leicht aufgetrieben ist, von spiegelnder Serosa überzogen, welches an beiden Enden leicht eingeschnürt und dort mit einigen Nähten versehen erscheint. Doppelseitige Embolie der Lungenarterien. Kleine Gerinnsel in der rechten Vena hypogastrica und femoralis.

9. 97/98. H. v. E., 53. Seit vielen Jahren Milzvergrösserung. Seit 4 Tagen Einklemmung eines Schenkelbruches rechts. Taxisversuch ausserhalb ohne Narkose. Narkose mit Billroth-Mischung. Etwas trübes Bruchwasser. Dünndarmschlinge, die bis auf Schnürfurche des zuführenden Darmstückes gut aussieht. Cirkuläre Uebernähung. Radikaloperation. Exitus 1 Tag p. op. Sektion: Parenchymatöse Blutung im retroperitonealen Bindegewebe. Hämorrhagische Diathese infolge von Leukämie. Uebernähungsstelle: Darmlumen für Zeigefinger durchgängig. Die übernähte Stelle springt als ein cirkulärer Ring in das Lumen vor, die Schleimhaut erscheint hier auf der Höhe des Wulstes teils blutig infiltriert, teils missfarbig, grauschwärzlich verfärbt.

10. 98/99. K. K., 50. Allgemeinzustand leidlich. Seit 20 Jahren Schenkelhernie, seit 24 Stunden eingeklemmt. Mehrere Taxisversuche ausserhalb. Narkose mit Billroth-Mischung. Wenig nicht riechendes dunkelgelbes Bruchwasser. 15 cm lange, dunkelblaurote Dünndarmschlinge mit blasser, teilweise stark verdünnter Schnürfurche am zuführenden Schenkel, die am abführenden weniger ausgesprochen. Uebernähung der verdächtigen Stelle der Schnürfurche mit 4 Knopfnähten. Radikaloperation. 7. Tag Stuhlgang. 18. Tag entlassen. Recidiv.

11. 98/99. F. M., 18. Allgemeinzustand leidlich. Seit früher Jugend rechtsseitiger Leistenbruch, zeitweise ganz verschwunden, seit 4 Tagen Einklemmungserscheinungen. Kein Taxisversuch ausserhalb. Narkose mit Billroth-Mischung. Reichlich klares, geruchloses Bruchwasser. Einklemmungsring im Bruchsackhals. Blaurot verfärbte Dünndarmschlinge mit stark verdünnter Schnürfurche am zuführenden Schenkel. Fast cirkuläre Uebernähung der Schnürfurche. Radikaloperation. 3. Tag Stuhlgang. 15. Tag Entlassung. Kein Recidiv. (Untersuchung durch Truppenarzt.)

12. 98/99. P. Th., 67. Allgemeinzustand leidlich. Seit 8 Jahren rechts Schenkelbruch, zeitweise Bruchband. Seit 3 Tagen Einklemmungserscheinungen. 1 Taxisversuch ausserhalb. Narkose mit Billroth-Mischung. Adhärentes Netz. Dunkelinjicierte Dünndarmschlinge mit feinen

Serosabeschlägen. Eine Schnürfurche bleibt grau verfärbt, stark verdünnt. Netzabtragung, Uebernähung der Schnürfurche. Radikaloperation. 3. Tag Stuhlgang. 21. Tag Entlassung. 3½ Jahr p. op. plötzlich im Dienst (Nachtwächter) gestorben. Hat nach der Operation nie Beschwerden gehabt.

13. 98/99. M. S., 52. Vor 25 Jahren Gelenkrheumatismus. Puls leidlich, am Herzen nichts Besonderes. Rechtsseitiger Schenkelbruch, vordem nie bemerkt, seit 3 Tagen eingeklemmt. Mehrere Taxisversuche ausserhalb. Lokalanästhesie (Schleich). Wenig blutig gefärbtes Bruchwasser. Blauschwarz verfärbte Dünndarmschlinge, 6 cm lang, am abführenden Schenkel stark verdünnte Schnürfurche, so dass hier allein Serosa die Kontinuität noch zu erhalten scheint. Cirkuläre Uebernähung, Radikaloperation. 3. Tag Stuhlgang. 14. Tag Entlassung. 1 Jahr p. op. an Gelenkrheumatismus gestorben.

14. 99/00. K. Kl., 51. Allgemeinzustand gut. Seit 4 Jahren rechtsseitiger Schenkelbruch, seit 3 Tagen eingeklemmt. Mehrere Taxisversuche ausserhalb. Narkose mit Billroth-Mischung. Kleiner Darmwandbruch mit kleiner Perforation an der Kuppe. Einstülpung, Uebernähung. Nähte zur Radikaloperation gelegt, aber nicht geknüpft. Tamponade. 1. Tag Stuhlgang. 3. Tag Knüpfen der Bassininähte. 25. Tag Entlassung. Recidiv. Fadenausstossung.

15. 99/00. A. T., 61. Allgemeinzustand schlecht, verfallen. Seit 6 Jahren links Schenkelbruch, Bruchband. Seit 2 Tagen Einklemmungserscheinungen. Mehrere Taxisversuche ausserhalb am Operationstage. Lokalanästhesie (Schleich). Wenig Bruchwasser. Kleine, blaurot verfärbte Dünndarmschlinge, an der einen Schnürfurche eine blaurote, nicht glänzende, trübe Stelle. Uebernähung der verdächtigen Stelle. Radikaloperation. Exitus in der Nacht p. op. an Herzschwäche. Sektion: Peritoneum feucht glänzend, mässig injiciert, ohne wesentliche Auflagerungen. Netz durch Injektion gerötet. Darmschlingen mässig gebläht. In der linken Inguinalgegend eine tief dunkelblaurote Dünndarmschlinge, deren Verfärbung eine Ausdehnung von etwa 10 cm hat.

16. 99/00. L. F., 56. Allgemeinzustand gut. Seit vielen Jahren rechts Schenkelbruch, seit 1 Tag eingeklemmt. Narkose mit Billroth-Mischung. Kein Bruchwasser. 10 cm lange, rotblaue Dünndarmschlinge, 1 Schnürfurche sehr dünn. Cirkuläre Uebernähung. Radikaloperation. 4. Tag Stuhlgang. 3 Wochen p. op. Bildung eines Infiltrats und Entleerung von fäkulent riechendem Eiter. Fistel schliesst sich bald. Kein Recidiv.

17. 99/00. C. St., 48. Allgemeinzustand leidlich. Seit 10 Jahren links Schenkelhernie, nicht reponibel. Vor 1 Jahr Einklemmung, die am 1. Tag zurückging. Seit 4 Tagen wieder Einklemmungserscheinungen. Vor 3 Tagen Taxisversuch ausserhalb ohne Narkose. Bruchwasser ge-

trübt, blutig. Daumenlange, tiefdunkelblaurote Dünndarmschlinge, Darmwand nicht verdünnt, Serosa trüb, nicht spiegelnd. Beide Schnürfurchen grau, matt, papierdünn. Bis auf die Schnürfurchen erholt sich der Darm. Cirkuläre Uebernähung beider Schnürfurchen. Radikaloperation. 3. Tag Stuhlgang. 20. Tag Entlassung. Kein Recidiv. (In der Klinik nachuntersucht.)

18. 99/00. A. M., 75. Gebrechliche alte Frau, ausgedehnte Bronchitis. Links Schenkelhernie, seit 3 Tagen eingeklemmt. Lokalanästhesie (Schleich.) Faustgrosses Netzstück. 10 cm lange, blaurot verfärbte Dünndarmschlinge, am abführenden Schenkel sehr verdünnte, blasse, cirkuläre Schnürfurche. Cirkuläre Uebernähung. Radikaloperation. 5. Tag Stuhlgang. 15. Tag Entlassung. 10 Tage später nach Bericht des behandelnden Arztes an zunehmendem Kräfteverfall gestorben. Keine Ileuserscheinungen.

19. 00/01. Frau Z., 44. Allgemeinzustand gut. Seit 4 Jahren rechts Schenkelhernie, seit 1 Tag eingeklemmt. Geringe Menge klaren Bruchwassers. Blaurote Dünndarmschlinge, adhärent, eine Schnürfurche verdünnt. Einige Lembertnähte um gefährdete Schnürfurche. Radikaloperation. Bronchitis, im übrigen reaktionslos. Kein Recidiv.

20. 00/01. M. K., 48. Schlechter Ernährungszustand, im übrigen Allgemeinbefinden nicht wesentlich gestört. Seit 12 Jahren links Schenkelbruch (nach Zwillingsgeburt), einige Jahre auch rechts, kein Bruchband. Seit 10 Tagen Einklemmung rechts (Vergrösserung, nicht reponibel), Stuhlgang bis zum Operationstag regelmässig, kein Erbrechen. Kein Taxisversuch ausserhalb. Narkose mit Billroth-Mischung. Klares Bruchwasser. Eingeklemmtes Darmwandstück lang ausgezogen, bläulichschwarz. Einstülpung, darüber einige Lembert-Nähte. Beiderseits Radikaloperation, rechts mit Salzer'schem Lappen. 7. Tag Stuhlgang. 19. Tag Entlassung. Kein Recidiv.

21. 00/01. W. G., 20. Allgemeinzustand leidlich. Seit der Kindheit rechts Leistenbruch, seit 14 Jahren Bruchband bis vor 1/4 Jahr. Seit 2 Tagen Einklemmungserscheinungen. 2 Taxisversuche ausserhalb, 1 in Narkose. Blutig gefärbtes, nicht übelriechendes Bruchwasser. 25 cm lange, stark geblähte, tief dunkelrote Dünndarmschlinge, Schnürfurche am zuführenden Schenkel stark, scharf ausgesprochen, Darmwand verdünnt, am abführenden Schenkel gleicht sich die Schnürfurche aus. Etwa 50 cbcm klarer Flüssigkeit aus der Bauchhöhle. Haselnussgrosser Leistenhoden. Uebernähung der verdächtigen Schnürfurche. Semicastration. Radikaloperation. 4. Tag Stuhlgang. 15. Tag Entlassung. Kein Recidiv.

22. 00/01. A. G., 66. Schlechter Ernährungszustand, cyanotische Gesichtsfarbe, Puls stark beschleunigt, klein, Bronchitis. Seit 8 Jahren links Schenkelbruch, seit 4 Jahren Bruchband. Seit 8 Tagen Einklemmungserscheinungen. Lokalanästhesie (Schleich). Wenig klares Bruch-

wasser. Blaurote Dünndarmschlinge, die sich bis auf die ziemlich stark ausgeprägte Schnürfurche am abführenden Schenkel (Darmwand hier verdünnt) schnell erholt. Einige Uebernähungen der gefährdeten Schnürfurche. Radikaloperation. Puls bessert sich nach Kochsalzinfusionen. 2. Tag Stuhlgang. 6. Tag Exitus. Pneumonie. Sektion: Etwa 2 m oberhalb der Ileocoecalklappe an einer Dünndarmschlinge eine Reihe reaktionsloser Lembert-Nähte. Duodenalschleimhaut zeigt kleine Hämorrhagien. Ausserdem im Dünndarm ein 2 cm langes, 1/2 cm breites Geschwür, an dessen Stelle die Darmserosa eine Reihe grauer Knötchen aufweist.

23. 00/01. W. Sch., 30. Allgemeinzustand gut. Seit 7 Jahren rechts Leistenbruch, kein Bruchband. Seit 2 Tagen Einklemmungserscheinungen. Mehrere Taxisversuche ausserhalb. Klares Bruchwasser. Einklemmung hinter dem inneren Leistenring. Reposition en bloc. Dunkelblaurote Dünndarmschlinge mit einer verdünnten Schnürfurche. Einige Uebernähungen, Radikaloperation. 19. Tag Entlassung. Recidiv.

24. 00/01. H. N., 1. Allgemeinzustand gut. Angeborene rechtsseitige Leistenhernie, seit 20 Stunden eingeklemmt. 1 Taxisversuch ausserhalb, 1 vor der Operation. Narkose in Billroth-Mischung. Bruchwasser leicht getrübt, dunkelblaurote, wallnussgrosse Dünndarmschlinge mit einer weissen, teilweise papierdünnen Schnürfurche. Fast cirkuläre Uebernähung. Radikaloperation. 3. Tag Stuhlgang, nachdem bereits 1 1/2 Stunden p. op. etwas Kot abgegangen war. 11. Tag Entlassung. Kein Recidiv.

25. 00/01. J. R., 78. Gebrechliche alte Frau mit kleinem frequenten Puls, Emphysem, Bronchitis, systolischem Geräusch an der Herzspitze. Linksseitiger Schenkelbruch, seit 2 Tagen eingeklemmt. 1 Taxisversuch ausserhalb. Lokalanästhesie (Schleich). Wenig klares Bruchwasser. 12 cm lange, dunkelverfärbte Dünndarmschlinge mit einer grauen Schnürfurche. Uebernähung dieser. Radikaloperation. 2. Tag reichlich Stuhlgang. 5. Tag Exitus. Sektion: Peritonitis. An der Nahtstelle dringt aus einem Stichkanal wenig Darminhalt heraus. Der Faden ist eitrig belegt. Darmlumen für kleinen Finger bequem durchgängig. An der Innenseite sieht man 4 Nähte, welche bis ins Darmlumen durchgegriffen haben.

26. 00/01. Cl. K., 63. Allgemeinzustand nicht schlecht. Bronchitis. Seit 6 Jahren rechts Schenkelbruch (Bruchband), seit 1 Tag Einklemmung. Lokalanästhesie (Schleich). Bruchwasser blutig verfärbt. Netz. 8 cm lange, blaurote Dünndarmschlinge mit einer verdächtigen Schnürfurche. Netzabtragung, Uebernähen der Schnürfurche. Radikaloperation. Am 3. Tag, da Ileuserscheinungen fortbestehen, Laparotomie von der Herniotomie aus (Schleich): Der abgetragene Netzstumpf mit Dünndarm verlötet, der hier geknickt ist. Lösung. Reposition. Danach abends reich-

liche Stuhlentleerung. 26. Tag Entlassung. Grosses Recidiv. (In der Klinik nachuntersucht.)

27. 00/01. K. G., 74. Allgemeinzustand schlecht. Seit langen Jahren rechts Leistenbruch (Bruchband), seit 3 Tagen eingeklemmt, vom Pat. selbst zurückgebracht, ohne dass Ileuserscheinungen gehoben. Narkose mit Billroth-Mischung. Laparotomie am lateralen Rectusrand. Geringer Erguss. Bruchsack in toto mit eingeklemmter Dünndarmschlinge. Reposition en bloc. Nach Lösung Schlinge blaurot mit verdächtiger Schnürfurche am zuführenden Schenkel. Uebernähung mit 3 Lembert-Nähten. Bruchsack in die Bauchwunde herausgenäht. Tamponade. 3. Tag reichlich Stuhlgang. 4. Tag Exitus. Sektion: Diffuse Peritonitis, Lungengangrän, bronchopneumonische Herde etc. 30 cm oberhalb der Ileocoecalklappe blaurot verfärbtes Darmstück mit übernähter Schnürfurche, die in das Lumen hineinragt. Kein vollständiger Verschluss des Lumen.

28. 01/02. A. B., 53. Allgemeinzustand leidlich. Seit 16 Jahren links Schenkelbruch, bis vor 2 Jahren Bruchband. Seit 2 Tagen Einklemmungserscheinungen. 1 Taxisversuch ausserhalb. Aethernarkose. Bruchwasser leicht blutig, sonst klar. Blaurote Dünndarmschlinge mit 2 Schnürfurchen, die 11 cm von einander entfernt sind, von denen eine sich verdünnt anfühlt. Uebernähung mit 4 Knopfnähten. Radikaloperation. 2. Tag Stuhlgang. 17. Tag Entlassung. Kein Recidiv. (In der Klinik nachuntersucht.)

29. 01./02. A. L., 34. Allgemeinzustand gut. Seit 12 Jahren rechts Schenkelbruch. Vor 13 Monaten bereits vorübergehend Einklemmungserscheinungen, die jetzt wieder seit 2 Tagen bestehen. 2 Taxisversuche ausserhalb. Lokalanästhesie (Schleich). Wenig leicht blutiges Bruchwasser. 14 cm lange, blaurote Dünndarmschlinge mit blassen, leicht verdünnten Schnürfurchen. Darmzwischenstück erholt sich rasch, nur die Schnürfurche am zuführenden Darmteil behält verdächtige Beschaffenheit. Uebernähung mit 4 Knopfnähten. Radikaloperation. 1. Tag Stuhlgang. 17. Tag Entlassung. Kein Recidiv. (In der Klinik nachuntersucht.)

30. 01/02. Th. O., 57. Allgemeinzustand leidlich. Rechts Leistenbruch, seit 2 Tagen eingeklemmt, vordem nicht bemerkt. Stuhl-, aber nicht Windverhaltung. Lokalanästhesie (Schleich). Wenig leicht getrübtes Bruchwasser. Nicht genau dem Mesenterialansatz gegenüber haselnussgrosser Darmwandbruch. Das eingeklemmte, divertikelartige Darmwandstück ist grauschwarz verfärbt und stark verdünnt. Einstülpung, Uebernähung, Radikaloperation. 6. Tag Stuhlgang. 17. Tag Entlassung. 1 Jahr später an Carcinoma ventriculi nach Angabe des Arztes gestorben. Nach der Operation keinerlei Beschwerden von seiten des Bruches.

31. 01/02. W. B., 43. Bronchitis. Seit 1/2 Jahr kleiner, rechtsseitiger Schenkelbruch, seit 1 1/2 Tagen eingeklemmt. 1 Taxisversuch ausserhalb am Tage der Einlieferung. Narkose mit Billroth-Mischung.

Blutig verfärbtes Bruchwasser. Markstückgrosser Darmwandbruch unmittelbar vor dem Mesenterialansatz, gerötet, Serosa matt, Schnürfurche an einer Stelle verdünnt und stärker verfärbt. Bis auf diese Stelle erholt sich das Darmstück schnell. 2 Uebernähungen über den verdächtigen Bezirk. Radikaloperation. 3. Tag Stuhlgang. Kein Recidiv.

32. 01/02. J. M., 47. Allgemeinzustand leidlich, diffuse Bronchitis. Seit 8 Jahren rechts Leistenbruch (Bruchband), vor 2 Jahren bereits Einklemmung, durch Taxis beseitigt. Seit 3 Tagen wieder Einklemmungserscheinungen. 1 Taxisversuch 1 Tag vor der Einlieferung. Narkose mit Billroth-Mischung. Bruchwasser stark blutig. Netz. 14 cm lange Dünndarmschlinge mit 2 Schnürfurchen, von denen die eine am Mesenterialansatz sehr verdächtig aussieht. Uebernähung der verdächtigen Stelle. Radikaloperation. 2. Tag Stuhlgang. 23. Tag Entlassung. Kleines, pflaumengrosses Recidiv. (In der Klinik nachuntersucht.)

33. 91/02. Sch. P., 62. Collabiert. Rechts Schenkelbruch, seit 5 Tagen eingeklemmt. 1 Taxisversuch. Lokalanästhesie (Schleich). Bruchwasser blutig gefärbt. Kleine, dunkelblaurot verfärbte Dünndarmschlinge, die sich erholt. Nur am zuführenden Schenkel ist die Schnürfurche verdünnt, eingezogen, graurötlich verfärbt, auch am abführenden verdächtige Stelle in der Schnürfurche mit kleinem Einriss in die Serosa. Cirkuläre Uebernähung der Schnürfurche am zuführenden Schenkel, mehrere Uebernähungen an der anderen Schnürfurche, die aber teilweise durchschneiden. Fixation der Schlinge an der Bruchpforte durch eine Naht. Tamponade. 4. Tag Stuhlgang. 26. Tag Entlassung.

34. 01/02. S. L., 49. Allgemeinzustand leidlich. Seit 12 Jahren rechts Leistenbruch, seit 5 Tagen eingeklemmt. Mehrere Taxisversuche ausserhalb. Narkose mit Billroth-Mischung. Reichlich blutig gefärbtes Bruchwasser. Fibrinauflagerungen an der Innenseite des Bruchsackes. Netz. 15 cm lange, blaurote Dünndarmschlinge mit 2 Schnürfurchen, die am abführenden Stück stark verdünnt erscheint. Das Mesenterium an dieser Stelle blutig infarciert, einzelne thrombosierte Gefässe. Uebernähen der verdächtigen Stelle an der Schnürfurche des abführenden Stückes, das Mesenterium mit eingeschlossen. Radikaloperation. 4. Tag Stuhlgang. 22. Tag Entlassung.

35. 01/02. K. K., 23. Mässiger Ernährungszustand. Lues II. Seit 14 Jahren rechts Leistenbruch, seit 4 Tagen Schmerzen im Bruch, seit 3 Tagen Stuhlverhaltung, seit 1 Tag Windverhaltung. Aethernarkose. Bruchwasser leicht blutig. Netzstück. Wenig veränderte Dünndarmschlinge mit einer kleinen verdächtigen Stelle. Uebernähung derselben. Radikaloperation. Reaktionsloser Verlauf. 19. Tag Entlassung. Kein Recidiv. (In der Klinik nachuntersucht.)

36. 01/02. G. B., 62. Allgemeinzustand gut. Bronchitis, Arteriosklerose. Seit 13 Jahren rechts Leistenbruch (Bruchband bis vor kurzem),

seit 4 Tagen Einklemmungserscheinungen. 1 Taxisversuch ausserhalb. Aethernarkose. Wenig gelblich verfärbtes Bruchwasser. 12 cm lange Dünndarmschlinge, blaurot verfärbt. 1 Schnürfurche weisslich, verdünnt; verbunden mit verdächtiger Stelle des Mesenteriums ganz nahe dem Ansatz. Uebernähen der Schnürfurche und der verdächtigen Stelle am Mesenterialansatz, wobei gesundes Mesenterium unterhalb an die Darmwand fixiert wird. 2. Tag Stuhlgang. Radikaloperation. Recidiv, trägt Bruchband.

37. 01/02. M. D., 41. Allgemeinbefinden gut. Seit 18 Jahren Schenkelbruch, seit 5 Tagen eingeklemmt. Keine Windverhaltung, am Abend der Aufnahme reichliche Stuhlentleerung. 1 Taxisversuch ausserhalb. Aethernarkose. Bruchsack verdickt, hämorrhagisch infarciert. Bruchwasser gelblich. Fünfmarkstückgrosses, eingeklemmtes Darmwandstück an der einen Seite den Mesenterialansatz fast erreichend, vom anderen $^1/_2$ cm entfernt, stark gerötet, nicht brüchig, nur die Schnürfurche am zuführenden Teil in $^1/_3$ ihrer Länge stark verdünnt (seidenpapierartig) mit stecknadelknopfgrosser Perforation. Der gangränöse Streifen ist stellenweise 5 mm breit. Einstülpung. Uebernähung in 2 Etagen. Radikaloperation. Abends Windabgang. 9. Tag Stuhlgang, späterhin regelmässig. Kein Recidiv. (In der Klinik nachuntersucht.)

38. 01/02. J. D., 60. Allgemeinzustand schlecht, collabiert. Alter, rechtsseitiger Schenkelbruch, seit 10 Tagen eingeklemmt. Mehrfache Taxisversuche ausserhalb. Lokalanästhesie (Schleich). Wenig leicht blutiges, nicht riechendes Bruchwasser. Tiefdunkelblaue, kleine Dünndarmschlinge mit fast cirkulärer Schnürfurche des zuführenden Schenkels, der auch weiter hinauf blaurot verfärbt ist. Die Schnürfurche sieht gelbgrau aus und ist papierdünn. Bis auf diesen erholt sich die Schlinge. Cirkuläre Uebernähung der Schnürfurche, wobei am Mesenterialansatz eine Falte des Mesenterium mitbenutzt wird. Radikaloperation. Pat. erholt sich trotz Campher- und Kochsalzinfusionen nicht, Exitus am 2. Tag. Sektion: Beginnende diffuse Peritonitis. 1 m oberhalb der Ileocoecalklappe an einer Dünndarmschlinge blaurot verfärbter Ring, in dessen Bereich Uebernähungsnähte, deren Stichkanäle erweitert sind. Im übrigen Nähte völlig kontinent. Hier ist auch in geringer Ausdehnung das Mesenterium mit der Darmserosa durch Naht vereinigt und unterstützt so die Kontinenz der erwähnten cirkulären Naht. Nach Aufschneiden dieser Darmschlinge zeigt sich, dass hier ein Teil der Darmwand eingestülpt ist, dessen Schleimhaut nekrotisch erscheint. Eine der erwähnten Nähte hat auch die Schleimhaut erfasst.

Litteratur.

Lindner, Einige Bemerkungen über Darmgangrän bei Hernien. Berl. klin. Wochenschr. 1891. S. 277. — v. Mikulicz, Ueber die Behandlung brandiger Brüche. Berl. klin. Wochenschr. 1892. S. 279. — Guinard, Traitement des hernies gangrenées par l'invagination partielle ou totale de

l'intestin. Revue de Chir. 1895. S. 918. — Martinet, Traitement de la hernie étranglée gangrenée. Revue de Chir. 1894. S. 341. — Körte, König, Lindner, Ueber die Behandlung brandiger Brüche. Diskussion in der freien Vereinigung der Chirurgen Berlins. Berl. klin. Wochenschr. 1896. S. 792. — Gelpke, Gangränöse Hernien. Korrespondenzbl. f. Schweizer Aerzte. 1897. Nr. 9. 1898. Nr. 1. — Ackermann, Behandlung brandiger Brüche. Nordiskt med. Archiv. N. F. Bd. X. 30. — Franz, Herniologische Beobachtungen. Deutsche Zeitschr. f. Chir. Bd. 51. S. 97. Petersen, Ueber die Behandlung brandiger Brüche. Deutsche med. Wochenschr. 1901. Nr. 8—10. — Elgart, Ueber Indikation und Methodik der Darmwandexcision bei gangränösen Hernien. Langenbeck's Arch. Bd. 65. S. 229. — Rothe, Beitrag zur Statistik der incarcerierten Hernien. Diese Beiträge Bd. 33. H. 1. — Bundschuh, Zur Pathologie und Therapie der Brucheinklemmung. Diese Beiträge Bd. 31. S. 425. — Rindfleisch, Ueber nahtlose Darmausschaltung. Verh. des Chirurgenkongress 1901 und diese Beiträge Bd. 34. S. 678. — Graser, Die Lehre von den Hernien. Handb. der prakt. Chir. 1. und 2. Aufl. — Maydl, Die Lehre von den Unterleibsbrüchen. 1898. — König, Ueber Bruchoperationen. Therapie der Gegenwart. 1902. Nr. 8. — Lejars, Technik dringlicher Operationen. Uebersetzt von Strehl. — Buchbinder, Experimentelle Untersuchungen am lebenden Tier- und Menschendarm. Deutsche Zeitschr. f. Chir. Bd. 55. S. 458. — Albeck, Experimentelle und klinische Untersuchungen über die Todesursache bei Dünndarmstrangulation. Langenbeck's Archiv Bd. 65. S. 574. — Streubel, Ueber die Scheinreduktionen bei Hernien. Verh. der Med. Gesellschaft zu Leipzig. Bd. 1. — Garrè, Ueber eine eigenartige Form von narbiger Darmstenose nach Brucheinklemmung. Diese Beiträge Bd. IX. S. 187. — Ders., Bakteriologische Untersuchungen des Bruchwassers eingeklemmter Hernien. Ref. im Centralbl. f. Chir. 1886. — Ders., Die Taxis bei eingeklemmten Hernien. Münch. med. Wochenschr. 1897. S. 600. — Krafft, Ueber lokale und allgemeine Schädigungen infolge von Taxisversuchen eingeklemmter Hernien. Diese Beiträge Bd. 31. S. 369. — Treves, On the forms of intestinal Obstruktion that may follow after Hernia. Lancet 1884 I. p. 1021. — Thomson, Stenosis of the Small Intestine as a Sequel of Strangulated hernia. Lancet 1901 I. p. 789. — B. Schmidt, Unterleibsbrüche. Deutsche Chir. 47. — Schnitzler, Darmblutungen nach Brucheinklemmung. Internationale Rundschau 94. Nr. 14. — Luksch, Ueber Darmblutung und Darmstenose nach Brucheinklemmung. Wiener klin. Wochenschr. 1898. S. 999. — Jerusalem, Kasuistischer Beitrag zur Kenntnis der Darmveränderung nach Brucheinklemmung. Zeitschr. f. Heilkunde Bd. 23. H. 3. — Reach, Die multiplen Darmstrikturen. Centralbl. f. die Grenzgeb. der Med. und Chir. 1. 1. 1900. — Raoult, Darmenge. Ref. Centralbl. f. Chir. 1891. S. 965. — Poggi, Regeneration der Darmschleimhaut. Ref. Centralbl. f. Chir. 1890. S. 745. — Göbell, Ueber die Darmstenose nach Brucheinklemmung. Deutsche Zeitschr. f. Chir. Bd. 67. S. 578. — Howard Marsh, Distension of gut in strangulated hernia. Med. Press. May 19. Ref. Hildebrand's Jahresbericht. 1897. S. 674. — Klemm, Studien über die pathologisch-anatomischen Veränderungen am Darm infolge von Brucheinklemmung und ihre Bedeutung für die Herniotomie. In.-Diss. Dorpat 1889. Ref. Centralbl. f. Chir. 1890. S. 667.

AUS DER

PRAGER CHIRURGISCHEN KLINIK

DES PROF. DR. WÖLFLER.

XIX.

Nachtrag

zu:

Zur operativen Behandlung des Dickdarm-Carcinoms[1]).

Dreizeitige Radikaloperation.

Von

Prof. Dr. **Hermann Schloffer,**

Assistenten der Klinik.

Nach Abschluss dieser Arbeit habe ich drei weitere einschlägige Fälle operiert, die auf einzelne technische Fragen bei der Resektion tiefer Dickdarmabschnitte ein so grelles Licht werfen, dass ich die dabei gewonnenen Erfahrungen hier kurz anfügen möchte. Auszüge aus den Krankengeschichten folgen am Schlusse als Nr. 33—35.

Fall 33 stellt einen weiteren Fall von dreizeitiger Resektion eines Carcinoms der Flexura sigmoidea dar. Da der Fall von der Resektion geheilt ist und der Schluss des Kunstafters bevorsteht, so verfüge ich nun über 8 von uns dreizeitig operierte Dickdarmcarcinome, welche durchwegs geheilt wurden.

Die beiden Fälle 34 und 35[2]) sind nach einem abgekürzten

1) Diese Beiträge Bd. XXXVIII. S. 150 und 492.

2) Fall 35 ist ein auf abdominalem Wege reseciertes Rectumcarcinom und gehört deshalb eigentlich nicht hierher, sondern in ein eigenes Kapitel,

dreizeitigen Verfahren operiert, welches ich bereits oben im Texte (S. 185) theoretisch erörtert habe. Es handelt sich dabei um ein Zusammenziehen des ersten und zweiten Operationsaktes in einen Akt, also: primäre Resektion des erkrankten Darmabschnittes mit sofortiger Anlegung eines Anus praeternaturalis oberhalb dieser Stelle; es soll hiedurch die Dauer der operativen Behandlung um einige Wochen abgekürzt werden.

Dieses Verfahren hat sich nicht bewährt. Es ist zwar der Fall 35 trotzdem zur Heilung gekommen, aber der andere Fall (34) ist zu Grunde gegangen, und zwar unter Erscheinungen, welche es mir keinen Augenblick zweifelhaft erscheinen lassen, dass dieser ungünstige Ausgang durch Anwendung des ungekürzten dreizeitigen Verfahrens hätte vermieden werden können.

Einer der wichtigsten Nachteile des abgekürzten dreizeitigen Verfahrens knüpft sich an die Notwendigkeit einer der Operation direkt vorangehenden Abführkur; denn es gelingt dabei nicht, den Dickdarm zur Operation völlig zu entleeren, es bleibt immer eine gewisse Menge schleimigen Darminhaltes zurück, die infolge der vorher schon bestandenen katarrhalischen Veränderungen des zuführenden Darmes und in Anbetracht des (meist exulcerierten) Carcinoms leicht einen putriden Charakter annimmt. Auch dann, wenn man trachtet, diesen halbflüssigen Darminhalt mit dem Darmrohre möglichst gründlich zu entleeren, gelingt dies nicht vollkommen und es besteht dann die Gefahr, dass bei Eröffnung des Darmes grössere oder kleinere Quantitäten davon in das Operationsterrain austreten. In dem ersten so operierten Falle (35) habe ich an die Möglichkeit des Vorhandenseins grösserer Mengen solcher Flüssigkeit nicht gedacht und als ich mit dem gestielten Tupfer in das abführende Darmrohr einging, überschwemmte ich einen Teil der Wunde damit. In dem anderen Falle (34) zog ich aus dieser Erfahrung die Lehre, den abführenden Darm vom Rectum aus durch ein knapp vor der Operation eingeführtes Darmrohr möglichst gründlich zu entleeren, aber ohne wesentlichen Erfolg. Bei der Operation gelang es nur mit Mühe, ein Ausfliessen von Darminhalt aus dem abführenden Schenkel zu verhindern. Auch dann scheint es mir aber nicht gleichgiltig zu sein, ob nach der Operation die Nahtstelle des Darmes mit solch putrider Flüssigkeit in Berührung bleibt oder nicht. Alle diese Schwierig-

auf welches ich an anderer Stelle zurückkommen werde. Wenn ich den Fall trotzdem hier erwähne, so geschieht es, weil er für gewisse Fragen der Technik ebenso herangezogen werden kann wie die Flexur-Resektionen.

keiten und Bedenken sind in einfacher Weise zu beseitigen, wenn man nur 10—14 Tage vor der Darmresektion am Colon transversum oder descendens einen Kunstafter anlegt. Dann erspart man die vor der Operation sonst nötige Abführkur und kann sich mit einer Durchspülung des vom Kunstafter abführenden Darmes begnügen.

Dass aber auch diese Durchspülung nicht ohne gewisse Nachteile zu bleiben braucht, bewies mein Fall 33. Ich liess am Tage vor der Resektion das vom Kunstafter abführende Darmrohr vom Rectum und vom Kunstafter aus mit grossen Mengen Wassers durchspülen, bis die Flüssigkeit absolut klar floss. Am nächsten Tage fand ich bei der Resektion breiigen Kot oberhalb der carcinomatösen Striktur. Offenbar waren harte Fäcesknollen durch die eingebrachten Wassermengen inzwischen erweicht worden. Man wird deshalb gut thun, in kommenden Fällen die Durchspülung des Darmes lieber schon mehrere Tage vor der Resektion zu beginnen, um am Tage vor der Operation event. inzwischen erweichte breiige Kotmassen noch zu entfernen.

Einen weiteren Nachteil des abgekürzten dreizeitigen Verfahrens gegenüber dem gewöhnlichen dreizeitigen liegt darin, dass die mit der Resektion gleichzeitig auszuführende Kolostomie diesen Operationsakt vergrössert, und dass der frisch angelegte Kunstafter nicht immer sofort in prompte Funktion zu treten pflegt. Das spielt aber gerade hier eine gewisse Rolle, wo die Intestina während der ganzen Resektion mit ziemlichem Druck nach oben gehalten werden müssen, also doch wahrscheinlich in ihrer Funktionstüchtigkeit ein wenig geschädigt werden.

Bei dem gestorbenen Falle (34) ist übrigens meines Erachtens noch ein Fehler in der Wundbehandlung für den ungünstigen Ausgang verantwortlich zu machen, ohne den der Kranke vielleicht trotzdem doch noch davon gekommen wäre. Es war nämlich das kleine Becken nur durch einen Mikulicz-Tampon, nicht durch Gummiröhren drainiert worden. Und bei den ungünstigen Abflussverhältnissen des kleinen Beckens scheinen die Drainröhren eben doch nicht entbehrlich zu sein. Dass bei wirkungsvollerer Drainage der Kranke davon gekommen wäre, macht der Umstand wahrscheinlich, dass der Kranke trotz der bestehenden cirkumskripten Peritonitis, die zu mehrtägiger vollkommener Darmobstruktion geführt hatte, und trotzdem er sich am vierten Tage nach der Operation infolge des hochgradigen Meteorismus drei mächtig geblähte Dünndarmschlingen durch die offen gehaltene Bauchwunde herausgepresst hatte, (was mich zwang, die prolabierten, verunreinigten Schlingen

zu reponieren und eine davon mit einer Darmfistel zu versehen), sich doch noch vollkommen von seiner Darmparalyse erholte, der Meteorismus völlig zurückging und sogar der angelegte Colonafter in Funktion trat; der Patient ging zwei Tage später bei normalen Darmfunktionen, lediglich an der cirkumskripten septischen Infektion des kleinen Beckens, zu Grunde. Und auch dies hätte sich am Ende vielleicht noch abwenden lassen, wenn man wenigstens noch einige Tage vorher durch rücksichtsloses Empordrängen der vorliegenden Darmschlingen den Eingang zum kleinen Becken frei gemacht und das letztere noch viel ausgiebiger drainiert hätte. Vielleicht kommt in solchen Fällen auch einmal eine Drainage nach hinten und unten in Betracht (beim Weibe nach der Scheide) und möglicherweise sind in Bezug auf die Drainage des kleinen Beckens gerade jene Fälle günstig daran, bei denen von vornherein die Darmnaht Lücken aufweist, ein Abfluss des Sekretes nach dem Darme zu also von Anfang an stattfinden kann.

Ich möchte hier kurz auf die unlängst erschienene ausführliche Mitteilung von Mikulicz über seine reiche Erfahrungen beim Dickdarmcarcinom zurückkommen. Mikulicz empfiehlt darin seine 2zeitige Operationsmethode als Normalverfahren für alle Fälle von Dickdarmtumor. Daneben aber warnt er mit Recht neuerdings davor, bei Ileus wegen Darmcarcinom mehr als die einfache Kolostomie zu machen; später käme eventuell die Radikaloperation in Frage. Wenn sich Mikulicz damit theoretisch unserem Standpunkte für die Ileusfälle nähert, so gewinne ich doch den Eindruck, dass er dieses Vorgehen praktisch nur ausnahmsweise geübt hat.

Mikulicz zieht zum Nachweise der Minderwertigkeit der einzeitigen Dickdarmresektion auch eine umfassende Arbeit von de Bovis[1]) heran, welche mir s. Z. entgangen war. Doch hätten meine statistischen Zusammenstellungen im Text über die Resektion des Kolon (ausschliesslich das Coecum) auch bei Berücksichtigung des Materiales dieser Arbeit, das sich vorwiegend aus einzelnen oder wenigen Fällen eines und desselben Operateurs zusammensetzt, keine nennenswerte Aenderung erfahren. Die grösseren für mich verwertbaren Serien stammen ja auch z. T. aus späterer Zeit.

de Bovis ist für die mehrzeitige Radikaloperation; in seiner Tabelle IX, die auch zahlreiche 2zeitig operierte Fälle enthält, konnte ich ca. 20 Beobachtungen finden, bei denen gewiss oder wahrscheinlich „3zeitig" operiert wurde — mit einer Mortalität von

1) Le cancer du gros intestin. Revue de chir. 1900.

ca. 15%. Wenn man eine Summe von Einzelbeobachtungen überhaupt zu Schlüssen verwerten wollte, würde das für die 3zeitige Methode sprechen. Merkwürdiger Weise legt trotzdem de Bovis kein Gewicht darauf, dass der Anus praetern. auch nach der Resektion und Naht weiter funktioniere, indem er es für ebenso zulässig erklärt, der Resektion des Tumors auch die Beseitigung des Anus praetern. in demselben Akte hinzuzufügen.

Zum Schlusse noch eine Bemerkung über die Verwendung des Murphyknopfes zur Vereinigung der Flexura sigmoidea nach Resektion tiefsitzender Strikturen. Ich habe oben (S. 182) hervorgehoben, dass in einzelnen solchen Fällen die Anlegung der Naht so schwierig ist, dass man gezwungen sei, zum Knopfe zu greifen. Dem gegenüber konnte ich in allen drei letzten Fällen, obgleich die Darmvereinigungsstelle knapp an der Uebergangsfalte des Peritoneums lag, die Naht ausführen. Und die Naht hat, wie es scheint, jedesmal gehalten. Ich glaube also jetzt schon die Erwartung aussprechen zu dürfen, dass vielleicht bei zunehmender Uebung die Notwendigkeit, hier den Murphyknopf zu verwenden, immer seltener eintreten wird.

33. O. S., 25. J., aufgen. in das Sanatorium Dr. Schneider 25. I. 03. Erste Erkrankung Mitte April 1902: Häufige Bauchschmerzen und Erbrechen; damals durch 10 Tage kein Stuhl, Bauch aufgetrieben und druckschmerzhaft. Auf Klysmen und Abführmittel besserte sich der Zustand, um hierauf in allerdings geringerer Intensität in ziemlich kurzen Pausen wiederzukehren. Beständiger Gebrauch von Abführmitteln brachte wesentliche Erleichterung. — Am 20. XII. 02 begann ein neuer Anfall von Stuhl- und Windverhaltung, der allen verabfolgten Abführmitteln und Klysmen trotzte. 5 Wochen später, am 25. I. 03 sah ich die Kranke, nachdem sie kurz zuvor mehrere Ohnmachtsanfälle durchgemacht hatte.

Kolossal aufgetriebenes Abdomen, mächtiger Flankenmeteorismus beiderseits, wenig Druckschmerzhaftigkeit, negativer Rectalbefund. Puls klein, 90, Pat. etwas verfallen. — Sofort Kolostomie am Colon descendens; dabei tastet man ein Carcinom an der Flexura sigmoidea in der Tiefe des kleinen Beckens, das übrigens auch 14 Tage später bimanuell, ein Finger im Rectum, ein Finger im abführenden Darmschenkel, deutlich getastet werden konnte. Ziemlich ungestörter Verlauf; die Pat. erholte sich von ihrem elenden Zustande innerhalb 5 Wochen so weit, dass am 5. III. 03 die Resektion der Flexura sigmoidea ausgeführt werden konnte. Es wurde dabei der Darm peripher vom Carcinom nur 1—2 cm oberhalb der Uebergangsfalte des Peritoneums durchtrennt. Vereinigungs-Naht; Drainage des kleinen Beckens mittelst Gummiröhren und Gazestreifen. — Glatter Verlauf. 22. III. völliges Wohlbefinden, trichterförmige, schön

granulierende Wunde, Temperaturen stets unter 37°. 2. IV. geheilt entlassen. — Nach Ostern Verschluss des Kunstafters in Aussicht genommen.

Histologische Diagnose (Hofrat Chiari): Adenocarcinom.

34. W. St., 52 J., Bahnwächter, aufgen. 27. II. 03. Seit ½ Jahre Erscheinungen einer tief sitzenden Dickdarm-Stenose, gelegentlich Uebelkeit vom Magen, Aufgeblähtsein des Bauches. Mehrmals Blut im Stuhle.

Die Spitze des in das Rectum eingeführten Fingers tastet mit Mühe einen kleinen, sehr verschieblichen Tumor, der auch bimanuell zu fühlen ist und sich dabei hühnereigross darbietet. 2tägige Abführkur.

1. III. Operation (¾ Stunden). Resektion des der Flexura sigmoidea angehörigen Tumors. Es bleibt peripher eine ca. 2 cm lange Darm-Manschette zurück, welche jedoch ihres Serosaüberzuges entbehrt, und welche unter Heranziehung der benachbarten Serosa an den centralen Stumpf der Flexura sigmoidea cirkulär angenäht wird (doppelreihige fortlaufende Naht). Anlegung eines Anus praeternaturalis am Colon transversum.

In den nächsten Tagen kein Stuhl, keine Winde, Aufstossen, Erbrechen. Zuführender Darmschenkel des Anus praeternaturalis für den Finger gut durchgängig. Zunehmender Meteorismus. Puls elend und frequent. Atmung von normaler Frequenz, Temperatur normal. 5. III. früh. Durch die tamponierte Bauchwunde sind einige mächtig geblähte Dünndarmschlingen prolabiert. Dieselben werden mit Wasser von den anhaftenden Verbandstoff-Fasern gereinigt und reponiert. Anlegung einer Fistel an einer dieser Schlingen. Abnahme des Meteorismus; durch die Fistel und den Anus praeternaturalis gehen reichlich Stuhl und Winde ab. Von nun an bis zum Tode reichliche Aufnahme flüssiger Nahrung, kein Erbrechen mehr. 6. III. nachm. Meteorismus völlig verschwunden, aber Allgemeinbefinden schlechter. Temperatur 35,3°. 7. III. abends Exitus bei subjektivem Wohlbefinden des Kranken.

35. E. H., 49 J., Gastwirt, aufgen. 20. II. 03. Seit langem Stuhlbeschwerden, seit 1 Jahre manchmal Schmerzen beim Stuhlgange im Bauche. Seit 3 Wochen Blut im Stuhle, leichte Stenosenerscheinungen.

Verschiebliches, fast cirkuläres, hochsitzendes Rectumcarcinom, das der untersuchende Finger eben erreicht; obere Grenze nicht erreichbar; der Tumor ist bimanuell tastbar, fast hühnereigross. 2tägige Abführkur.

22. II. Operation (1 Stunde 20 Min.). Exstirpation des genau an der Uebergangsfalte des Peritoneums sitzenden Tumors. Cirkuläre Naht des centralen Flexurstumpfes an den extraperitoneal gelegenen Rest des Rectums. Ausgiebige Drainage des kleinen Beckens. Anlegung eines Anus praeternaturalis am Colon descendens nahe der Flexura lienalis.

Anfangs Fiebersteigerungen bis 38,4° Eiterung in der Tiefe, dann glatter Verlauf. Am 22. III. besteht vollkommenes subjektives Wohlbefinden, normale Temperatur. Die Bauchwunde ist wesentlich verkleinert.

AUS DEM

ALLGEMEINEN KRANKENHAUSE

ZU HAMBURG-EPPENDORF.

I. CHIRURG. ABTEILUNG: OBERARZT DR. KÜMMELL.

XX.

Die Resultate der operativen Behandlung des Magencarcinoms.

Von

Dr. **Ringel,**
Sekundärarzt.

Nachdem in den letzten Decennien das Magencarcinom mehr und mehr Gegenstand chirurgischer Behandlung geworden ist, und in gleicher Weise das Streben nach Vervollkommnung der Technik, als auch nach Verbesserung der diagnostischen Hilfsmittel sich auf allen Seiten geltend gemacht hat, verlohnt es sich, einen Rückblick auf das bisher Erreichte zu werfen.

Nachuntersuchungen in grösserem Massstabe und vor allen Dingen nach Verlauf von Jahren an früheren Patienten anzustellen, stösst besonders in grossen Städten infolge des häufigen Wohnungswechsels auf Schwierigkeiten, die in einer Stadt wie Hamburg noch dadurch gesteigert werden, dass die Ein- und Auswanderung sowohl nach dem Innenlande, als auch nach überseeischen Ländern eine relativ rege ist. So ist es zu erklären, dass von einer verhältnismässig grossen Zahl von Kranken, namentlich derjenigen früherer Jahre, jegliche Auskunft fehlt, sei es, dass ihr derzeitiger Wohnsitz nicht mehr zu ermitteln ist, sei es, dass sie an anderen Orten zu

unbestimmter Zeit und unter unbekannten näheren Umständen gestorben sind. Immerhin bleiben noch genügend Auskunft Gebende übrig, um ein annähernd richtiges Bild zur Anschauung zu bringen.

In einer früheren Arbeit[1]) habe ich über die Fälle von Carcinoma ventriculi berichtet, welche in den Jahren 1895—1901 auf der chirurgischen Abteilung von Herrn Dr. Kümmell operiert worden waren. Es sollen hier nunmehr alle an Magencarcinom Erkrankten, welche seit der Eröffnung des Eppendorfer Krankenhauses im Jahre 1889 auf den chirurgischen Abteilungen von den Herren Dr. Schede, Dr. Kümmell und Dr. Sick bis jetzt operiert worden sind, statistisch berücksichtigt werden. Diejenigen Fälle, bei denen die Operation auf eine Explorativ-Laparotomie beschränkt werden musste, haben hierbei keinen Platz gefunden, vielmehr nur solche, bei denen eine Radikalheilung durch Resectio ventriculi angestrebt, und die, bei denen Besserung durch die palliative Gastroenterostomie bezweckt wurde.

Die Gesamtzahl der so Operierten betrug 144, und zwar wurden bei 63 Patienten Magenresektionen ausgeführt — bei 81 nur Gastroenterostomien.

Magenresektionen.

Während in den ersten Jahren nach der Einführung der Resectio pylori in die Chirurgie durch Rydigier und Billroth ausschliesslich Mitteilungen über einzelne glücklich ausgeführte derartige Operationen gemacht wurden, sind in jüngster Zeit mehrfach grössere Statistiken über zeitliche- und Dauer-Erfolge nach Magenresektionen veröffentlicht worden.

Steudel[2]) berichtet über 24 Fälle von Pylorektomie, welche bis zum Jahre 1899 in der Czerny'schen Klinik wegen Carcinom (bezw. ein Fall Sarkom) zur Ausführung kamen. Von diesen starben im Anschluss an die Operation 9 = 37,8%; 11 = 46,2% starben später an Recidiven, und zwar 1 nach 3 Monaten, 4 nach 7 Monaten und je 1 nach 9, 10, 11, 15, 20 und 31 Monaten. Zur Zeit der Veröffentlichung lebten noch 4 Patienten = 16,8%; bei zweien von diesen war nach der Operation ein Zeitraum von 9 bezw. 11 Monaten verflossen, bei zweien von $3^1/_2$ bezw. 7 Jahren.

1) Beiträge zur Chirurgie des Magens. Jahrbücher der Hamb. Staatskrankenanstalten. Bd. VII. 2.

2) Steudel, Die in den letzten Jahren in der Czerny'schen Klinik ausgeführten Magenoperationen etc. Diese Beiträge Bd. XXIII.

Unter 25 von Rydigier[1]) wegen Carcinom gemachten Pylorusresektionen endeten 17 = 68% letal im Anschluss an die Operation; ein Patient starb $1^1/_2$ Jahre nach der Operation, einer $2^1/_2$ Jahre nach derselben an Metastasen. Ein Patient war $^1/_2$ Jahr nach der Resektion noch gesund. Von den übrigen fehlten die Nachrichten.

v. Mikulicz berichtete auf der 73. Versammlung Deutscher Naturforscher und Aerzte zu Hamburg im Jahre 1901 über 100 Fälle von Resectio ventriculi, welche er während der letzten 10 Jahre ausgeführt hatte. Von ihnen endeten 37% letal im Anschluss an die Operation. Von 58 Kranken, welche die Operation überlebt hatten, leben noch 20 zwischen $^1/_2$ und $8^1/_4$ Jahren post operationem.

Kappeler[2]) führte 30mal die Magenresektion wegen Carcinom aus. Im Anschluss an die Operation starben 8 = 26,6%. Von den übrigen 22 Kranken starben 10 an Recidiv 1—4 Jahre nach der Operation, und zwar mit einer mittleren postoperativen Lebensdauer von 1 Jahr $5^1/_2$ Monaten. 9 Kranke starben an interkurrenten Krankheiten, unter ihnen eine Frau, welche 4 Jahre 7 Monate nach der Magenresektion an eitriger Meningitis zu Grunde ging. 3 von seinen Kranken leben noch, und zwar einer 2 Jahr 3 Monate und zwei je 7 Monate nach der Operation.

Krönlein[3]), nach dessen Berechnung das Magencarcinom bei nicht operativer Behandlung im Durchschnitt in ca. 12 Monaten zum Tode führt, resecierte 50mal mit einer unmittelbaren Mortalität von 28%. Bei denjenigen, die später an Recidiv zu Grunde gingen, wurde das Leben durchschnittlich um 14 Monate verlängert. 13 Resecierte leben noch recidivfrei, und zwar 1 im 8., 1 im 4., 2 im 3., 3 im 2. und 6 im 1. Jahre post operationem.

Bei einem unserer Patienten wurden innerhalb zweier Jahre 2 Magenresektionen ausgeführt, mithin an 63 Patienten 64mal diese Operation gemacht. Es starben im Anschluss an die Operation 38 Patienten, während 26 dieselbe überlebten. Es entspricht dies einer absoluten Mortalität von 59,4%. Diese hohe Procentzahl, welche nur von der von Rydigier angegebenen übertroffen wird (68%), findet ihre Erklärung darin, dass die Indikationsgrenzen zur Magenresektion bei Carcinom von uns sehr weit gefasst wurden, aus Gründen, die weiter unten auseinandergesetzt werden sollen, und dass

1) Deutsche Zeitschr. f. Chir. Bd. LVIII.
2) Deutsche Zeitschr. f. Chir. Bd. LXIV.
3) Verhandl. der Deutsch. Gesell. f. Chir. 1902.

infolgedessen die Prognose für den glücklichen Ausgang der Operation bei einzelnen Fällen von vornherein überhaupt sehr ungünstig war.

Was nun die Todesursachen dieser 38 Fälle betrifft, so verteilen sich dieselben in folgender Weise:

3 Patienten starben kurz nach der Operation im Shok; sie stammen sämtlich aus der ersten Zeit, wo die Technik noch nicht in der jetzigen Weise ausgebildet war, die Operation infolgedessen bei weitem längere Zeit in Anspruch nahm, und dadurch der Eingriff sich zu einem noch schwereren gestaltete. 3 Kranke gingen im Verlaufe ihres Krankenlagers an ihrer ursprünglichen Kachexie allmählich zu Grunde. An hypostatischer Pneumonie starben 6, an Lungenembolie 4 Patienten, bei welchen letzteren anfänglich eine befriedigende Rekonvalescenz eingetreten war.

Unter dem Bilde der Herzschwäche, die sich bei der Autopsie als durch Myodegeneratio cordis hervorgerufen erwies, trat 4mal der Exitus letalis ein. Eine Patientin starb kurz nach der Operation im Collaps. Bei der Sektion fand sich in der Vena portae ein kleiner Riss, welcher zur Verblutung in die Bauchhöhle geführt hatte.

Bei einer Anderen war der Ductus choledochus unbemerkt verletzt worden, und es war die Galle ins Abdomen geflossen. Ein Patient wurde wegen Choledochusverschluss durch einen solitären Stein operiert. Nach vollendeter Choledochotomie und Naht des Ductus, fand sich als zufälliger Nebenbefund ein ganz bewegliches Pyloruscarcinom in frühem Stadium. Es wurde deshalb die Resectio pylori sofort angeschlossen. Der Kranke ging daran zu Grunde, dass die Choledochusnaht insufficient wurde. Die übrigen 15 Patienten starben an eitriger Peritonitis, die bei allen durch Lösung der Magen- oder Darmnaht an irgend einer Stelle verursacht wurde. Unter diesen befinden sich sämtliche Patienten, bei denen das Magencarcinom nur mit Mühe vom Pankreas zu lösen gewesen war, oder sogar schon auf letzteres übergegriffen hatte, sodass bei der Isolierung des Carcinoms eine Verletzung des Pankreas bezw. eine absichtliche Resektion desselben unvermeidlich war. Es ist dies ein Moment, welches bei der Besprechung der Indikationsgrenzen zur Resectio ventriculi besonderer Berücksichtigung bedarf.

Unter den 26, welche die Operation überstanden, fehlt von 5 Kranken jegliche Nachricht seit dem Tage ihrer Entlassung aus dem Krankenhause. Sie waren jedoch damals sämtlich in gutem Allgemeinzustande, so dass mit Sicherheit angenommen werden kann, dass sie noch mehr oder weniger lange Zeit gelebt haben. 2 Patienten stellten sich 1 Jahr nach der Operation wieder vor. Beide waren vollkommen gesund, ohne jegliche Verdauungsstörung. Sie zeigten frische Gesichtsfarbe und vorzüglichen allgemeinen Ernährungszustand. Von einem lokalen Recidiv fand sich keine Spur. Bei

einer von diesen, einer 55jährigen Frau, war das Pyloruscarcinom s. Zt. auf das Colon transversum übergegangen und hatte eine Resectio pylori et coli transversi notwendig gemacht. Auch über diese beiden Fälle kann jetzt keine Auskunft mehr erhalten werden.

Weitere 11 Kranke gingen später an lokalem Recidiv bezw. an Metastasen zu Grunde, und zwar eine Kranke, bei welcher sich schon bei der Entlassung ein schnell wachsender neuer Tumor gezeigt hatte, 14 Tage später. Eine starb nach $3^1/_2$ Monaten an multiplen Metastasen, 2 nach 7 Monaten an lokalem Recidiv, 2 nach 9 Monaten. Bei einem von diesen beiden letztgenannten Patienten war neben dem Pylorus ebenfalls das Colon transversum reseciert worden. Ein Kranker lebte 11 Monate nach der Operation. Eine Patientin war 1 Jahr lang ohne jegliche Beschwerden, dann traten allmählich stärker werdende Verdauungsstörungen auf, welche eine erneute Krankenhausaufnahme veranlassten. Es fand sich ein grosses bewegliches Recidiv, welches, wie schon oben erwähnt, zu einer zweiten Resectio ventriculi — diesmal mit dem Colon transversum — führte. Sie starb an Peritonitis $1^1/_2$ Jahre nach der ersten Operation. Ein Kranker starb nach $1^3/_4$ Jahren an Metastasen in Leber und Gehirn, welche letztere unter dem Bilde einer akuten Meningitis verliefen. Zwei Patienten starben nach 2 Jahren 2 Monaten bezw. 2 Jahren 3 Monaten an lokalem Recidiv.

Hiernach beträgt für diese 11 Kranken die mittlere postoperative Lebensdauer 13 Monate. Nimmt man nun mit Krönlein an, dass das nicht operativ behandelte Magencarcinom in einem Jahre zum Tode führt, und weiterhin, dass bei diesen 11 Patienten die Krankheit im Durchschnitt $^1/_2$ Jahr vor der Operation ihren Anfang genommen hat, so würde dies eine mittlere Lebensverlängerung von 7 Monaten ergeben.

Fast alle diese Kranken erfreuten sich nach der Resektion vollkommenen Wohlbefindens bis zum Eintritt des Recidivs bezw. der Metastasen, die dann in verhältnismässig kurzer Zeit zum Tode führten.

Am Leben sind von unseren Fällen von Resectio ventriculi z. Zt. noch 8 Patienten.

Eine Frau, bei welcher 4 Monate nach der Operation verstrichen sind, befindet sich vollständig wohl und verträgt beschwerdelos jede Nahrung, ebenso eine Frau 5 Monate post operationem.

Weiterhin stellt sich eine Patientin 8 Monate p. o. in blühender Gesundheit wieder vor. Alle Speisen werden vertragen. Der Leib ist überall weich, und nirgends druckempfindlich; nirgends ein Tumor oder

eine Resistenz fühlbar. Sie hat seit ihrer Entlassung 5 kg an Gewicht zugenommen. Eine andere ist 1 Jahr 3 Monate p. o. ebenfalls ganz gesund, Gewichtszunahme 18,5 kg; eine Frau 1 Jahr 5 Monate p. o. gesund und beschwerdefrei. Ein Patient, bei dem 2 Jahre 6 Monate seit der Operation verflossen sind, der nicht mehr hier ansässig ist, teilt brieflich mit, dass seine früheren Beschwerden ganz verschwunden seien, dass er sich sehr gut erholt habe, und Essen und Trinken alles vertrage.

Eine Frau, die vor 3 Jahren 8 Monaten operiert wurde, hat in letzter Zeit über Schmerzen und Schwere in der rechten Seite des Leibes zu klagen. Sie befindet sich in leidlich gutem Ernährungszustande, die Gesichtsfarbe ist blass. Verdauungsstörungen bestehen nicht. Unterhalb des rechten Rippenbogens fühlt man in der Tiefe eine etwa hühnereigrosse höckerige Geschwulst, die sich nur mässig verschieben lässt. Hier handelt es sich offenbar um ein lokales im Wachsen begriffenes Recidiv.

Als letzte ist eine jetzt über 70 Jahre alte rüstige und gesunde Frau zu nennen, die vor 5 Jahren 3 Monaten operiert wurde. Dieser Fall verdient wegen einer Besonderheit näher erwähnt zu werden. Bei der im Juli 1897 ausgeführten Laparotomie fand sich am Pylorus ein hühnereigrosser harter Tumor — derselbe erwies sich bei der mikroskopischen Untersuchung als Adenocarcinom — welcher auf seine Umgebung nicht übergegriffen hatte, und sich leicht isolieren liess; er wurde reseciert, die Magenwunde verschlossen, und das Duodenum in die hintere Magenwand implantiert. Der Verlauf war absolut ungestört, die Patientin erholte sich schnell, und konnte nach 1 Monat geheilt entlassen werden. Aber schon nach einigen Wochen wurde sie in ziemlich elendem Zustande wieder ins Krankenhaus aufgenommen, weil sich abermals Verdauungsstörungen eingestellt hatten. Die Untersuchung zeigte nun, dass sich im Epigastrium etwas rechts von der Mittellinie der Resektionsstelle entsprechend ein diffuser derber und unverschieblicher Tumor im Abdomen befand, der naturgemäss als Recidiv aufgefasst werden musste. Da sich dasselbe so kurze Zeit nach der Operation zeigte, wurde von irgendwelchem Eingriff Abstand genommen, und Patientin mit diätetischen Verordnungen nach Hause entlassen. Um so grösser war die Ueberraschung, als nach wenigen Monaten die Frau sich in vollkommen gesundem Zustande wieder vorstellte. Die Ernährung hatte sich wesentlich gehoben, Störungen bestanden garnicht mehr; die objektive Untersuchung ergab, dass der Tumor thatsächlich absolut verschwunden war. Dieser gute Zustand hat, wie erwähnt, bis jetzt angehalten. Die einzige zulässige Erklärung ist m. E. die, dass sich bald nach der Operation an den verschiedenen Magen-Darmnähten reaktiv — entzündliche Processe abspielten wahrscheinlich unter Herbeiführung ausgedehnter Verwachsungen namentlich mit dem Netz, die dann das Carcinom-Recidiv vortäuschten.

Im Anschluss an die z. Zt. lebenden 8 Fälle möchte ich er-

wähnen, dass Herr Dr. Kümmell in seiner früheren Thätigkeit im hiesigen Marien-Krankenhause im Juli 1895 ein Carcinom an der kleinen Kurvatur, welches sich auf der Basis einer alten Ulcusnarbe entwickelt hatte, bei einem 56jährigen Manne resecierte, der heute nach 7 Jahren vollkommen gesund und arbeitsfähig ist[1]).

Es möge hier eine Beschreibung derjenigen Operationsmethoden Platz finden, welche Herr Dr. Kümmell in den letzten Jahren bei Magenresektionen angewandt hat[2]). Wo es angängig war, haben wir stets die Resektion nach Kocher bevorzugt, weil durch sie Verhältnisse geschaffen werden, welche dem normalen anatomischen Zustande am nächsten stehen.

Die Operation gestaltet sich in folgender Weise: Schnitt in der Linea alba etwa 3 Querfinger unterhalb des Processus ensiformis beginnend und soweit nach abwärts verlaufend, dass sich der Magen bequem übersehen lässt. Nach genauer Orientierung über die Operabilität des Tumors (siehe unten), wird derselbe hervorgezogen, das Omentum maius und minus mit starken Klammern doppelt abgeklemmt, durchtrennt und mit fester Seide unterbunden. Es folgt jetzt am besten die Exstirpation sämtlicher sichtbarer Lymphdrüsen, namentlich längs der kleinen Kurvatur, im Netz und hinter dem Pylorus. In jüngster Zeit ist durch die Untersuchungen von Lengemann[3]) in der Breslauer chirurgischen Klinik abermals beweisend festgestellt, dass sich auch in makroskopisch nicht carcinomatösen Lymphdrüsen in der Gegend des Magencarcinoms fast stets bei genauer Durchforschung Krebsnester finden. Aus diesem Grunde soll die Drüsenexstirpation eine möglichst radikale sein. Nach Vollendung dieses wird der Pylorustumor ganz isoliert und möglichst weit im Gesunden am Magen und am Duodenum mit Kocher'schen längsgerieften Darmklammern doppelt abgeklemmt, und nunmehr Magen und Darm zwischen den Klammern mit der Schere durchtrennt.

Hiermit ist die Exstirpation des Tumors beendet, und es folgt jetzt die gründliche Reinigung der Wundflächen des Magens und des Duodenums, insbesondere der meist stark prolabierenden Schleim-

---

1) Von den von Herrn Dr. Sick in der Privatpraxis ausgeführten Magenresektionen leben z. Z. noch 5 Patienten, und zwar 1—1½ Jahre, je 2 bis 1¾ Jahre, 1—2 Jahre und 1—2½ Jahre post operationem.

2) Die Methode von Herrn Dr. Sick weicht im wesentlichen nur darin ab, dass er die Gastroenterostomie anstatt mit dem Murphy'schen Knopf, mit Etagen-Nähten ausführt.

3) Verhandl. der Deutsch. Ges. f. Chir. 1902.

haut mit sterilen trockenen Gazebäuschen. Der Verschluss des Magens geschieht in der Weise, dass zunächst eine die ganze Wand fassende fortlaufende Naht angelegt wird, hauptsächlich um eine nachträgliche Blutung aus der Magenschleimhaut zu vermeiden, und über dieser werden ebenfalls mit fortlaufender Seidennaht 2 Etagen Serosa-Serosanähte gemacht. Besondere Sorgfalt wird hierbei auf die exakte Schliessung des oberen und unteren Wundwinkels gelegt. Sodann wird der schwerere Teil eines Murphy'schen Knopfes mit einer Tabakbeutelnaht im offenen Lumen des Duodenums eingeschnürt, ebenso der leichtere in einem Schlitz der hinteren Magenwand, und beide vereinigt. Ueber der Vereinigungsstelle wird zur Sicherheit eine fortlaufende Serosanaht angelegt, und Magen und Darm in die Bauchhöhle reponiert. Der Schluss der Bauchdecken erfolgt in Etagen, wobei die Haut mit Seidenknopfnähten, welche die Fascie nochmals mitfassen, vereinigt wird.

In vielen Fällen kann die Operation nicht in der hier geschilderten Weise ausgeführt werden, nämlich dann, wenn bei weiterem Uebergreifen des Carcinoms vom Pylorus auf die Magenwand eine ausgiebigere Resektion notwendig wurde. Der Abstand zwischen Magenstumpf und Duodenum wird dann so gross, dass sich beide überhaupt nicht aneinanderbringen lassen, oder doch, wenn letzteres möglich, eine zu starke Spannung entsteht. In diesen Fällen wird das Duodenum, ebenso wie der Magen blind verschlossen, und zwar am besten mit einer Tabaksbeutelnaht, über welcher eine Serosanaht erfolgt, und darauf eine vordere Gastro-jejunostomie nach Wölfler angelegt.

Bisweilen hat es sich als zweckmässig erwiesen, die Gastroenterostomie der Magenresektion voranzuschicken, und zwar in solchen Fällen, wo die Patienten sehr elend waren, und wir bei Beginn der Operation zweifelten, ob sie den schweren Eingriff der Magenresektion überstehen würden. Gegebenen Falles kann man unter solchen Umständen die Operation nach der Gastroenterostomie abbrechen.

Vor längerer Zeit war von anderer Seite empfohlen, 2zeitig zu operieren, d. h. nach vollführter Gastroenterostomie zunächst abzuwarten, bis sich die Patienten genügend gekräftigt und erholt hätten, und dann in einer zweiten Operation das Pyloruscarcinom zu resecieren. Auch von uns wurde einige Male so verfahren. Der Methode sind gewiss Vorzüge nicht ganz abzusprechen, aber es stehen ihr noch grössere Nachteile entgegen. Häufig hören die subjektiven Beschwerden der Kranken nach glücklich überstandener Gastroente-

rostomie vollkommen auf, es tritt Erholung ein, und nun können sie sich zu einer zweiten Operation nicht mehr entschliessen. Auf dieses Moment ist früher schon von Herrn Dr. Kümmell[1]) hingewiesen worden. Weiterhin kann eine spätere Resektion technisch dadurch sehr erschwert werden, dass von der ersten Operation ausgiebige Verwachsungen zurückgeblieben sind, wie wir es in einem Falle erlebten. In einem anderen Falle — und dieses ist die Hauptgefahr der 2zeitigen Operation — wurde bei einer sehr elenden und heruntergekommenen Frau, bei welcher ein kleines und vollkommen bewegliches Pyloruscarcinom vorlag, das lange Zeit stationär geblieben war, zunächst ausschliesslich die Gastroenterostomie ausgeführt. Es trat rapide Erholung mit Hebung des gesamten Kräftezustandes ein. Als nun nach 3 Wochen die Resectio pylori angeschlossen werden sollte, zeigte es sich, dass mit dem Wiedererwachen der Zellenenergie auch der Tumor plötzlich enorme Fortschritte gemacht hatte, und auf Magenwand und Pankreas übergegangen war. Seine Entfernung gelang nur unter grosser Mühe und nicht radikal, und schon nach einem Monat traten unter erneutem Kräfteverfall Metastasen ein, der die Patientin 14 Tage nach ihrer Entlassung aus dem Krankenhause erlag.

Der Vollständigkeit wegen mag unter der Aufführung der angewandten Methoden erwähnt werden, dass 2mal von Herrn Dr. Kümmell der Versuch gemacht wurde, die Pylorusresektion dadurch zu vereinfachen und zu verkürzen, dass dieselbe, ähnlich wie es vielfach bei Darmtumoren geübt wird, extraperitoneal vollendet wurde. In beiden Fällen lagen grosse Carcinome des Pylorus vor. Nach Durchtrennung des Omentum maius et minus wurde der Tumor isoliert und soweit wie möglich aus dem oberen Wundwinkel hervorgezogen, wo dann der Tumor bezw. Magen und Duodenum cirkulär in das Peritoneum und die übrigen Bauchdeckenschichten eingenäht wurden. Dann wurde die übrige Bauchwunde geschlossen, und jetzt erst ausserhalb der Bauchhöhle der Pylorustumor abgeschnitten. Die Magenwunde wurde in der üblichen Weise geschlossen, in das offene Lumen des Duodenum ein Schlauch zur Ernährung eingenäht. Es bestand die Absicht, später extraperitoneal eine Vereinigung zwischen dem Magenstumpf und dem Duodenum herbeizuführen, und nach Gelingen derselben das Ganze in die Bauchhöhle zu versenken. Der erste Patient starb 3 Tage nach der Operation an Pneumonie und Lungenembolie, die zweite Patientin am 10. Tage

1) Archiv f. klin. Chir. Bd. LIII.

an eitriger Peritonitis, die von einer Gangrän des Pankreas ausgegangen war. Letzteres war bei der Operation verletzt worden.

Wir haben diese Methode, die sich nicht bewährt hat, vollkommen fallen lassen.

Gastroenterostomien.

Die ausschliesslich palliative Gastroenterostomie wurde an 81 von Carcinom des Pylorus befallenen Kranken im ganzen 82mal ausgeführt, indem sich bei einer Patientin 3 Monate nach der ersten Operation abermals Stenosenerscheinungen zeigten, die zu einer erneuten oralwärts gelegenen Gastroenterostomie führten.

Von den 82 Fällen starben im Anschluss an die Operation 51, während 31 dieselbe mehr oder minder lange Zeit überlebten. Die absolute Mortalität beträgt demnach 62,2%; sie ist also noch grösser, wie diejenige nach Magenresektionen (59,4%). Die Erklärung für diese auffallende Thatsache ist darin zu suchen, dass der Vorteil, der durch den bedeutend leichteren Eingriff der Gastroenterostomie gegenüber der Resektion geboten wird, überkompensiert wird dadurch, dass es sich hier um Kranke handelt, bei denen das Carcinom schon weit mehr fortgeschritten und folglich die Resistenzfähigkeit des Gesamtorganismus bedeutend geringer war.

Die Todesursachen der 51 im Anschluss an die Gastroenterostomie gestorbenen Fälle stellen sich folgendermassen zusammen:

7 Patienten starben im Shok, bezw. im Collaps kurz nach der Operation, 15 Patienten gingen im Verlaufe des der Operation folgenden Krankenlagers an der durch das Grundleiden hervorgerufenen Kachexie zu Grunde. 16mal trat der Exitus infolge ein- oder doppelseitiger Pneumonie ein; ein grosser Teil von diesen letzteren Fällen wurde im Laufe des Winters 1897/98 operiert, sodass die auch von anderer Seite ausgesprochene Ansicht von der Entstehung von Pneumonien nach Laparotomien unter der Einwirkung eines Genius epidemicus an Boden gewinnt. 3 Kranke starben nach anfänglich glattem Verlauf an Lungenembolie. Bei einem Kranken, bei dem schon Wundheilung per primam eingetreten war, und die Fäden der Haut entfernt waren, platzte bei einem heftigen Hustenanfall am 14. Tage die Naht, es trat Darmprolaps und bald darauf unter Collaps der Exitus ein. Die übrigen 9 Kranken starben an Peritonitis, die infolge Lösung der Magen-Darmnaht, bezw. Perforation des Murphy-Knopfes eingetreten war. Die Thatsache, dass dieses letztere Ereignis bei Gastroenterostomien, die wir wegen gutartiger Pylorusstenosen machten, nie beobachtet wurde, macht es wahrscheinlich, dass die Ursache nicht in der Methode an sich zu suchen ist, vielmehr dürfte

bei stark kachektischen Carcinom-Kranken, wo der allgemeine Turgor vitae so erheblich herabgesetzt ist, die Fähigkeit der Serosa-Flächen mit einander zu verkleben und vernarben ebenfalls beeinträchtigt sein, wodurch dann die Möglichkeit der Nahtlösung gegeben ist.

Bei den 15 Kranken, welche während des Krankenlagers an ihrer Carcinom-Kachexie zu Grunde gingen, ist anzunehmen, dass der Tod, wenn überhaupt, so doch nur um ein Weniges früher durch die Operation herbeigeführt wurde. Sie müssten deshalb eigentlich von der Mortalitätsstatistik ausgeschlossen werden. Letztere würde hierdurch von 62,2% auf 43,9% sinken.

Ueber 8 von den 31 die Operation überlebenden Kranken fehlt trotz eifrigster Nachforschung jegliche Auskunft. 20 Patienten lebten noch mehr oder minder lange Zeit, und starben dann an ihrem ursprünglichen Leiden, und zwar je 3 nach 1 Monat, 1 nach 2 Monaten, 2 nach 3 Monaten, 2 nach 4 Monaten, 1 nach 5 Monaten, 3 nach 6 Monaten, 2 nach 7 Monaten, 2 nach 8 Monaten, 1 nach 10 Monaten, 2 nach 1 Jahr und 1 nach 2 Jahren 2 Monaten. Es beträgt hiernach für diese die mittlere postoperative Lebensdauer $6^1/_2$ Monat. Nimmt man an, dass bei den Gastroenterostomierten das Leiden im Durchschnitt 9 Monate vor der Operation begonnen hat, so würde sich nach der Krönlein'schen Rechnung eine mittlere Lebensverlängerung von $3^1/_2$ Monat ergeben.

Am Leben befinden sich z. Zt. noch 3 Patienten. 1 Mann, bei dem die Gastroenterostomie vor 8 Monaten ausgeführt wurde, fühlt sich vollkommen wohl. Die Nahrungsaufnahme ist ganz ungestört; er hat 27 Pfd. an Gewicht zugenommen. Ebenso ist eine Frau, die vor 9 Monaten operiert wurde, beschwerdefrei. Ein im Epigastrium palpabler apfelgrosser Tumor entspricht dem bei der Operation erhobenen Befund. Bei einer anderen Frau ist seit der Operation 1 Jahr 6 Monate verflossen. Nach anfänglichem gutem Befinden haben sich allmählich die alten Beschwerden wieder eingestellt, häufiges Erbrechen, Aufstossen und Druckgefühl in der Magengegend. Der allgemeine Ernährungszustand ist sehr mittelmässig. Im Epigastrium fühlt man einen kindsfaustgrossen harten Tumor, während bei der Operation am Pylorus ein in der Umgebung verwachsenes kleinhühnereigrosses Carcinom gefunden wurde.

Es sei hier noch angefügt, dass Herr Dr. Kümmell in der Privatpraxis bei einer alten kachektischen Frau wegen eines grossen nicht exstirpierbaren Pyloruscarcinoms die Gastroenterostomie ausführte, nach welcher die Patientin noch über 6 Jahre nahezu be-

schwerdefrei lebte. Bei einem anderen Patienten wurde die Gastroenterostomie im November 1897 gemacht. Derselbe ist zur Zeit noch am Leben, und befindet sich wohl.

Steudel[1]) berichtet aus der Czerny'schen Klinik über 4 Patienten, bei denen wegen inoperablem Pyloruscarcinom die Gastroenterostomie ausgeführt wurde, die $2^1/_2$, 4, 5 und $5^1/_2$ Jahre nach der Operation gesund waren. Alsberg[2]) konnte in einem Falle $3^1/_2$ Jahre nach der Gastroenterostomie die Diagnose des Carcinoms durch die Autopsie bestätigen. Ferner teilt Strauss[3]) einen Fall mit, wo ein Mann 3 Jahre 4 Monate nach einer wegen inoperablem Carcinom ausgeführten Gastroenterostomie lebte, und dann an einer interkurrenten Pneumonie zu Grunde ging.

Steudel vertritt angesichts seiner oben erwähnten Resultate die Anschauung, dass in einzelnen Fällen intraabdominelle Carcinome nach Laparotomien zum Stillstand kommen können, bezw. sogar regressive Veränderungen erleiden, während Strauss den Grund für ein langes Stationärbleiben von Carcinom in der Eigenart ihres histogenen Baues erblickt. Nach ihm handelt es sich in diesen Fällen um helkogene Carcinome, die sich durch Reichtum an Bindegewebe und Zellenarmut auszeichnen.

Der Ansicht Steudel's kann man sich unter keinen Umständen anschliessen, zumal er so weit geht, einen Vergleich mit der Peritonealtuberkulose heranzuziehen. Es ist noch niemals erwiesen worden, dass bei Laparotomien vorhandene intraabdominelle Carcinome, seien es nun primäre, oder Drüsenmetastasen, nach längerer Zeit gelegentlich der Autopsie einen Rückgang gezeigt hätten. Im Gegenteil wird ja in den meisten Fällen bei Radikaloperationen das kleinste zurückgebliebene Carcinomteilchen den Ausgangspunkt eines Recidivs bezw. einer metastatischen Erkrankung bilden. Andererseits haben wir in mehreren Fällen zu beobachten Gelegenheit gehabt, dass gerade nach der Laparotomie und Gastroenterostomie ein lange Zeit stationär gebliebenes Carcinom jetzt erst mit der Hebung des allgemeinen Ernährungszustandes in schnelles Wachstum gerät. Mit dieser letzteren Thatsache stimmt auch überein, dass erfahrungsgemäss Carcinome bei jugendlichen Individuen einen weit bösartigeren Charakter zeigen, als bei alten, kachektischen Leuten.

Wenn nun trotzdem in einzelnen Fällen nach Gastroenteros-

1) Archiv f. klin. Chir. Bd. LVII.
2) Münch. med. Wochenschr. 1896. Nr. 50.
3) Berl. klin. Wochenschr. 1901. Nr. 10.

tomien noch lange Zeit Wohlbefinden unter Stillstand des Carcinoms beobachtet wird, so bleibt zur Erklärung thatsächlich kein anderer Ausweg, als den Grund, wie Strauss es thut, in einer besonderen Art des Carcinoms zu suchen.

Leider bilden ja die Fälle länger dauernder Erfolge nach Gastroenterostomien die Ausnahme. Meist wird dort, wo die Operation glücklich überstanden wird, nur für kurze Zeit Besserung eintreten, bis dann der Tod an der allgemeinen Carcinom-Kachexie, oder an Metastasen eintritt, oder dadurch, dass das Carcinom bei seinem Weiterwachsen auch die Gastroenterostomie zum Verschluss gebracht hat.

Es muss deshalb unter allen Umständen unser Ziel sein, nach Möglichkeit das Carcinom durch Resectio ventriculi radikal zu entfernen, wenn anders wir unseren Kranken Aussicht auf Dauerheilung oder länger dauernde Heilung bieten wollen, und dies um so mehr, als sich ja in situ während der Operation über die Art des Carcinoms keinerlei Vermutung aufstellen lässt. —

Was nun die Indikationen zur operativen Behandlung des Magencarcinoms betrifft, so stehen auch wir ebenso wie v. Mikulicz[1]) auf dem Boden, dass sich ein fester Plan für unser Handeln in den meisten Fällen erst nach der Eröffnung der Bauchhöhle aufstellen lässt. Es kann ein Tumor am Pylorus bei der Palpation sich als klein und vollkommen beweglich darstellen, und trotzdem zeigt sich bei der Operation, dass er auf das Pankreas übergegangen ist, oder Metastasen in der Leber erzeugt hat. Andererseits kann sich ein grosses und scheinbar progresses Carcinom bei der Operation als leicht isolierbar erweisen.

Als Kontraindikation zur Radikaloperation des Magencarcinoms kann in erster Linie der Allgemeinzustand des Patienten gelten, nämlich dann, wenn derselbe so elend ist, dass keine Aussicht für das Ueberstehen des relativ schweren Eingriffs vorhanden ist. Es käme dann immer noch die 2zeitige Operation in Frage, die jedoch, wie oben erwähnt, ihre grossen Nachteile hat. Eine weitere absolute Kontraindikation bildet das Vorhandensein von Metastasen des Peritoneums oder der Leber. Häufig wird sich dies durch mehr oder weniger starken Ascites kenntlich machen. Regionäre Drüsenmetastasen, die sich in der Regel leicht exstirpieren lassen, bilden für uns keine Kontraindikation, ebenso wenig wie ein direktes Uebergreifen

1) Handbuch der praktischen Chirurgie. Herausgegeben von v. Bergmann, v. Bruns, v. Mikulicz. Bd. III.

des Tumors auf die Leber. Auch wir haben in neuester Zeit mehrfach bei anderen Erkrankungen — Gumma, Echinococcus — grosse Teile der Leber mit Erfolg reseciert, ohne wesentliche technische Schwierigkeiten darin gefunden zu haben.

Dagegen wird für die Zukunft von uns die Pylorusresektion nicht ausgeführt werden, wenn das Carcinom auf das Pankreas übergegangen ist, da, wie oben mitgeteilt, in unseren sämtlichen derartigen Fällen durch nachträglichen Austritt von Pankreassaft lokale Nekrose und Nahtlösung herbeigeführt wurde, und zwar in einzelnen Fällen noch zwischen dem 10. und 14. Tage post operationem. Ein Uebergreifen des Magencarcinoms auf das Quercolon ergiebt ja eine ernste Komplikation, macht aber, wie auch in Fällen von uns, eine erfolgreiche Exstirpation nicht unmöglich. Inwieweit die Ausdehnung des Carcinoms am Magen selbst die Radikaloperation zulässt oder verbietet, muss von Fall zu Fall entschieden werden. Die Resultate der totalen Magenexstirpation sind z. Z. nach übereinstimmenden Angaben aller Autoren schlecht. Vielleicht wird die Zeit und die mit ihr fortschreitende Technik auch hier Wandel schaffen.

Ueberall da, wo aus den erwähnten Gründen die Radikaloperation des Magencarcinoms nicht ausführbar ist, wo durch den Tumor eine Stenose des Pylorus herbeigeführt ist mit ihren Folgezuständen, da tritt die ausschliessliche Gastroenterostomie in ihre Rechte. Es ist in neuerer Zeit dieser Operation mehrfach ihr Wert vollständig abgesprochen worden, besonders scharf u. A. von Gluzinski[1]). Wir können diesen Standpunkt nicht teilen. Abgesehen davon, dass ja mehrfach für unvorherzusehen lange Zeit Besserung erzielt wird, wird doch in fast allen Fällen, wo die Operation überstanden wird, Linderung der Leiden, die durch das beständige Erbrechen und vollkommene Darniederliegen der Ernährung geschaffen sind, bewirkt. Hier leistet die Gastroenterostomie ähnliches, wie es die Gastrostomie beim Carcinom der Cardia thut.

Bei dem heutigen Stande der chirurgischen Technik muss es das Bestreben aller Aerzte sein, das Magencarcinom in möglichst frühem Stadium zu diagnosticieren, denn wo dies gelingt, wird die Prognose eine weit günstigere, und bei Verallgemeinerung dieses Grundsatzes die Gesamtstatistik eine wesentlich bessere.

Frühdiagnose und sichere Diagnose des Magencarcinoms stehen

1) Mitteilungen aus den Grenzgebieten der Med. und Chir. Bd. X. Heft 1 und 2.

allerdings in diametralem Gegensatz zu einander. Riegel[1]) sagt in seinem Handbuch der Erkrankungen des Magens folgendes: „Nur dann kann die Diagnose als gesichert betrachtet werden, wenn eine Reihe von Symptomen zusammentrifft. Je mehr derselben vorhanden sind, um so sicherer wird die Diagnose. So ist dieselbe leicht, wenn hohes Alter, Kachexie, hochgradige Ektasie, kaffeesatzartiger Mageninhalt, Fehlen der freien Salzsäure, reichliche Milchsäuregährung und deutlich fühlbarer Tumor in der Pylorusgegend zusammentreffen. Fehlt nur das eine oder das andere dieser Symptome, so begegnet die Diagnose schon gewissen Schwierigkeiten".

Es ist klar, dass bei einem Kranken, der diesen Symptomenkomplex in ganzer Ausdehnung bieten würde, für irgend einen chirurgischen Eingriff, selbst die palliative Gastroenterostomie, nicht die geringste Aussicht auf Erfolg bestände, da es sich hier um ein ganz progresses Magencarcinom handeln würde.

Aus diesem Grunde sind wir gezwungen, wenn wir rechtzeitig und mit Erfolg operieren wollen, uns an einzelne der genannten Symptome zu halten. Was zunächst das Alter anbetrifft, so bietet uns dieses durchaus keine Handhabe, um aus demselben einen Schluss auf das Vorhandensein oder Fehlen eines Carcinoms zu ziehen. Es ist eine allgemeine Erfahrung, dass gerade in den letzten Jahren Carcinome in jugendlicherem Alter immer häufiger geworden sind. Auch wir haben zahlreiche Patienten mit ganz progressen Carcinomen zu beobachten Gelegenheit gehabt, die ihr dreissigstes Lebensjahr noch nicht vollendet hatten.

Das Fehlen eines fühlbaren Tumors ist ebenfalls für die Diagnose nicht zu verwerten. In vielen Fällen wird man in der Pylorusgegend einen palpablen Tumor finden, andererseits können auch grössere Tumoren der sorgfältigsten Palpation entgehen, sei es, dass sie gerade unterhalb des linken Leberlappens liegen, oder dass andere der Untersuchung ungünstige Verhältnisse — Straffheit der Bauchdecken etc. — vorhanden sind. Bisweilen ist es ja auch noch garnicht zur Bildung eines grösseren Tumors gekommen, nämlich dort, wo sich ein Carcinom auf dem Boden eines Ulcus ventriculi entwickelt. Diese Fälle machen bekanntlich noch nach Eröffnung der Bauchhöhle für die Diagnose Schwierigkeiten, und gerade sie sind es, die die günstigsten Bedingungen für eine radikale Heilung stellen.

Auch wir haben auf die chemische Untersuchung des Magen-

1) Riegel, Die Erkrankungen des Magens. Nothnagel's Specielle Patholog. und Therap. Bd. XVI. II. Teil. l. c. S. 802.

inhaltes als diagnostisches Hilfsmittel stets grossen Wert gelegt. In vielen Fällen unserer Pyloruscarcinome fehlte die freie Salzsäure, in anderen war sie hingegen in genügender Menge, oder gar im Uebermass, wie beim Ulcus ventriculi, vorhanden. Das Vorhandensein von Milchsäure scheint ja für Carcinom zu sprechen, doch ist dieselbe sehr häufig nicht nachweisbar. Andererseits fanden wir auch einmal Milchsäure im Magensaft bei Ulcus ventriculi. So haben wir denn auch hierin nichts für das Magencarcinom Pathognomonisches zu erblicken, vielmehr ist die Milchsäure nur der Ausdruck abnormer Gährungsverhältnisse im Magen, die durch den schleimigen Katarrh hervorgerufen werden. Letzterer scheint ja allerdings beim Carcinom des Magens besonders früh in Erscheinung zu treten. Inwieweit die von Gluzinski[1]) angegebenen, in Intervallen angestellten, sehr genauen chemischen Untersuchungen des Mageninhaltes uns zu einer besseren Frühdiagnose des Carcinoms verhelfen werden, bedarf wohl noch der Bestätigung an einem längeren Beobachtungsmaterial.

Auf das von Tuffier[2]) angegebene Symptom der Leukocytose beim Carcinom ist kein allzugrosses Gewicht zu legen, da sie nur der Ausdruck der Kachexie ist, mithin in das vorgeschrittene Stadium des Magencarcinoms zu rechnen ist.

Dasjenige, worauf wir bei der Diagnose des Pyloruscarcinoms im Beginn zuerst aufmerksam gemacht werden, sind die durch die mechanischen Veränderungen — Stenose, Dilatation — bedingten Störungen. Diese sind stets leicht und mit Sicherheit zu erkennen. Wenn dieses Symptom nun auch als solches noch keinen festen Anhaltspunkt für die Diagnose des Carcinoms bietet, sondern ebenso beim Ulcus pylori vorhanden ist, so wird die Aussicht frühzeitig zu operieren, dadurch nicht beeinträchtigt, weil beide Erkrankungsformen in gleicher Weise eine unbedingte Indikation zur Operation abgeben.

Auch jetzt stehen wir, wie früher schon ausgeführt, auf dem Standpunkt, dass ein dringender Verdacht auf das Vorhandensein eines Magencarcinoms uns die Pflicht zur Operation, mindestens der Probelaparotomie, auferlegt, denn diese ist für das Leben des Kranken weit weniger gefährlich, als eine verzögernde längere Beobachtung, die selten neues zu Tage fördert, oder doch erst dann, wenn der günstigste Moment verpasst ist.

1) Gluzincki l. c.

2) Bull. et mém. de la soc. de chir. de Paris. T. XXVII p. 1.

BEITRÄGE

ZUR

KLINISCHEN CHIRURGIE

MITTEILUNGEN AUS DEN CHIRURGISCHEN KLINIKEN

ZU

Amsterdam Basel Breslau Budapest Freiburg Genua Heidelberg Innsbruck Königsberg Leipzig München Prag Rostock Strassburg Tübingen Würzburg Zürich

UND DEN CHIRURGISCHEN ABTEILUNGEN

DES

Städtischen Krankenhauses Dresden Frankfurt a. M. Karlsruhe Nürnberg Stettin Augusta-Hospitals in Berlin Allgemeinen Krankenhauses in Hamburg Diakonissenhauses in Freiburg i. B. und Stuttgart Kantonsspitals in Münsterlingen Landkrankenhauses in Hanau Allerheiligen-Hospitals in Breslau

Herausgegeben von

O. v. **Angerer** (München) B. v. **Beck** (Karlsruhe) C. **Brunner** (Münsterlingen) P. v. **Bruns** (Tübingen) O. v. **Büngner** (Hanau) V. **Czerny** (Heidelberg) C. **Garrè** (Königsberg) C. **Göschel** (Nürnberg) E. **Goldmann** (Freiburg i. B.) V. v. **Hacker** (Innsbruck) O. **Hildebrand** (Basel) P. **Kraske** (Freiburg i. B.) F. **Krause** (Berlin) R. U. **Kroenlein** (Zürich) H. **Kümmell** (Hamburg) O. **Lanz** (Amsterdam) H. **Lindner** (Dresden) O. **Madelung** (Strassburg) J. v. **Mikulicz** (Breslau) W. **Müller** (Rostock) G. F. **Novaro** (Genua) J. **Réczey** (Budapest) L. **Rehn** (Frankfurt a. M.) O. **Riegner** (Breslau) C. **Schönborn** (Würzburg) K. **Steinthal** (Stuttgart) F. **Trendelenburg** (Leipzig) A. **Wölfler** (Prag)

Redigiert von

P. v. BRUNS

ACHTUNDDREISSIGSTER BAND

Drittes (Schluss-) Heft.

MIT 43 ABBILDUNGEN IM TEXT UND 5 TAFELN.

TÜBINGEN
VERLAG DER H. LAUPP'SCHEN BUCHHANDLUNG
1903.

Alle Rechte vorbehalten.

DRUCK VON H. LAUPP JR IN TÜBINGEN.

AUS DER

ZÜRICHER CHIRURGISCHEN KLINIK

DES PROF. DR. KRÖNLEIN.

XX.

Der Schädelverletzte und seine Schicksale.

Eine klinische Studie.

Von

Hans Brun,

Assistenzarzt der Klinik.

(Mit 200 Abbildungen.)

(Schluss.)

Aphatische Störungen.

Aphatische Störungen bei Schädeltraumen sind keine allzugrossen Seltenheiten, wenn sie als solche allein auch nur in Ausnahmefällen gefunden werden. Unter meinem Material fand ich 21mal entsprechende Bemerkungen. Nur 5mal sind dieselben solitär, in allen übrigen Fällen kombiniert mit Paresen benachbarter Rindengebiete, vor allem des rechten Armes.

Die Aphasie äusserte sich verschieden. Oft sind es nur wenige Stunden nach dem Trauma, in denen der Kranke Andeutungen dieser Lähmung der Sprache zeigt und gerade diese Fälle sind nicht einwandsfrei, besonders wenn das Sensorium nicht vollkommen klar ist und eine stärkere Parese des Facialis, besonders der Wangenäste sie begleiten.

Die motorische Aphasie steht gegenüber der sensorischen und amnestischen im Vordergrund. Schon dieses nährt weiter den Ver-

dacht, dass die eine oder andere aphatische Störung in der mangelnden Funktion der Lippen und Wangenmuskulatur ihren Grund haben könnte. Neben motorischer Aphasie ist in einem Falle eine ausgesprochene Dysphasie erwähnt, einmal eine Kombination von amnestischer und motorischer Sprachstörung, 2mal war Agraphie, einmal Aphasie, Agraphie und Alexie nebeneinander (bei Lockerung der Lambdanaht) vorhanden.

Es ist mir aufgefallen, dass neben den Erscheinungen der Aphasie im weiteren Krankheitsverlaufe oft Aufregungszustände, unruhiges und unvernünftiges Benehmen verzeichnet sind.

Als anatomisches Substrat für die Sprachlähmung findet sich in der Mehrzahl der Fälle Depression des vorderen linken Parietal- und angrenzenden Frontalknochens, in zweiter Linie folgt die Fraktur der linksseitigen Basalteile mit in die linke Konvexität ausstrahlender Fissur, schliesslich das linksseitige vordere supradurale Hämatom. Diese Erfahrungen stimmen mit denjenigen anderer (Krönlein, Roux, Malichecq) überein.

4 Patienten sind gestorben, die übrigen 17 zeigten eine gute Prognose. Dies ist um so sicherer, als es möglich war, die Mehrzahl der Patienten nach mehreren Jahren wieder zur Kontrolle zu bekommen und man in der Unterhaltung mit ihnen genau auf bleibende Störungen achten konnte und nicht bloss auf eine briefliche Mitteilung sich stützen musste.

Im Vergleich zu den begleitenden Paresen von r. Arm und Facialis, von r. Arm und Bein oder von r. Arm, Bein und Facialis ist zu erwähnen, dass die Aphasie stets als letzte Lähmung allmählich verschwand. Dies bestätigt zum Teil auch die Kasuistik Anderer (Matthes).

Einen anatomischen Anhaltspunkt hiefür geben die Fälle nicht. Ob durch Senkung die subdurale Blutung und Suffusion der Rinde an der tiefen Stelle dieses Centrums länger bestehen bleibe und somit dasselbe am längsten afficiert sei, wage ich nur zu vermuten.

Im Mittel gingen die aphatischen Störungen nach $1^1/_2$—2 Monaten vollständig zurück. Bei einem einzigen Patienten konnte ich nach 6 Jahren noch eine leichte Andeutung von Sprachstörung erkennen. Alle übrigen zeigten keine Spuren mehr und wussten auch nichts davon zu erzählen, während sie sich an die frühere Läsion ihrer Sprache zur Zeit des Spitalaufenthaltes zum Teil recht gut erinnerten.

Andrerseits aber klagte Mancher über ausgesprochene Gedächt-

nisschwäche, einen Punkt, der später in dieser Hinsicht noch erörtert werden soll.

287. R. B., Maurer, 50 J., Rafz, 1895. Contusio cerebri. Motorische und amnestische Aphasie.

Am 10. X. 95 fiel Pat. von einem Wagen auf den cementierten Scheunenboden rücklings herunter, Kopf und linke Thoraxseite aufschlagend. Er erhob sich sofort wieder, keine Bewusstseinstörung, keine Schmerzen. Am 11. X. Schmerzen im Rücken, am 12. X. Kopfweh, so dass Pat. zu Bette liegen musste. Am Abend 3 epileptische Anfälle, ohne bestimmte Lokalisation, die nach grossen Bromkaligaben sich nicht mehr wiederholten. Dagegen war Pat. sehr aufgeregt, phantasierte fortwährend, stand öfters auf, konnte gut gehen. Wenig Kopfweh. Temperatur nie über 37°. Puls um 90.

Am 22. X. traten Störungen in der Sprache auf, Pat. konnte verschiedene Worte nicht mehr sprechen. Am 23. X. konnte er die rechte Hand nicht mehr gut bewegen, namentlich den Daumen nicht beugen. Bewusstsein immer klar.

Status: Mittelgrosser, blasser und magerer Mann. Pat. ist somnolent, öffnet beim Anrufen langsam die Lider und scheint, aus dem Gesichtsausdruck zu schliessen, an ihn gerichtete Fragen zu verstehen, beantwortet jedoch alles mit „ja", hie und da auch mit „nein", nachdem er das Wort lange gesucht hat; er erkennt Gegenstände richtig, kann sie jedoch nicht mit Namen nennen. Auf die Aufforderung, Gegenstände zu benennen, bringt er nach längerem Belecken der Lippen und Spitzen des Mundes nur die Worte „ja" oder „nein" heraus, jedoch je nach dem Hauptvokal des zu benennenden Gegenstandes mit a-, e-, o- oder i-Charakter. Bei der Aufforderung, seinen Namen zu schreiben, beginnt er richtig mit R, das „u" ist schon unsicherer und verliert sich in unentwirrbaren Hieroglyphen. Aufgefordert, „Kopf" zu schreiben, beginnt er wieder mit Rudolf, bringt es gleich weit wie vorher. „Ja" schreibt er auf Befehl richtig, ebenso „nein"; aufgefordert, die vorgehaltene Uhr zu bezeichnen, schreibt er erst ein halbes „ja", macht nachher ein „R" u — bleibt stecken —, ein Brot zu bezeichnen schreibt er „ja". Als man ihm aber den vorgehaltenen Gegenstand langsam und deutlich bezeichnet, schreibt er „Rrod" —.

Keine Lähmungserscheinungen an den Extremitäten, ausser der in der Anamnese erwähnten Parese an rechter Hand und Daumen, Händedruck sehr schwach, hauptsächlich rechts. Puls langsam, kräftig, 64. Pupillen beidseitig gleich, etwas enge. Temp. nicht erhöht. Urin ohne Besonderheiten. Stuhl retardiert. Thorax und Abdominalorgane ebenfalls ohne Besonderheiten. Respiration schnarchend. Geruch-, Gehör-, Sehvermögen intakt. Blande Diät. Eisblase an den Kopf.

5. XI. In den ersten 8 Tagen keine namhaften Veränderungen,

Pat. versucht hie und da zu sprechen, findet aber die Worte nicht. Puls regelmässig, 60—68. Parese am rechten Arm hat von Anfang an etwas zugenommen und blieb dann stationär. — 13. XI. Merkliche Besserung in den letzten Tagen. Pat. versuchte häufiger zu sprechen, hie und da gelingen die Worte ganz gut, hie und da verspricht er sich. Nie Temperaturerhöhungen. — 28. XI. Allgemeinbefinden gut. Parese des r. Armes etwas zurückgegangen. Pat. steht auf, spricht einige Worte deutlich, nur noch etwas langsam. — 6. XII. Nie epileptiforme Erscheinungen. Sensorium fortdauernd frei. Händedruck rechts fast so kräftig wie links.

Kontroluntersuchung (13. IX. 01): Pat. sieht gut aus. Er erzählt, dass er nach seiner Entlassung aus dem Spital ordentlich hätte sprechen können, dass er aber dabei doch noch häufig gestockt hätte. Ein Vierteljahr hätte es schon gedauert, bis die Sprache wieder geläufig wurde. In derselben Zeit hatte sich auch die Fähigkeit des Schreibens allmählich wieder eingestellt. Zur Zeit schreibt Pat. alles sehr schön, korrekt, rasch. Auch jetzt bestehe noch die merkwürdige, ihm früher unbekannte Erscheinung, dass er hie und da plötzlich ein Wort nicht sprechen könne; nach einigen Augenblicken aber, wenn er sich „energisch zusammennehme, ginge es dann". Er sei seit seinem Unfall „grenzenlos vergesslich". Wenn er am Abend nicht aufschreibe, was er Tags über gearbeitet (als Maurer), so könne er sich nach 1—2 Tagen oft nicht mehr daran erinnern. — Bis Ende Januar 1896 hätte er gar nichts gearbeitet, als er wieder begann, hätte er keine Schwäche im rechten Arm mehr bemerkt. Auch jetzt ist er rechtshändig und hatte nie beobachtet, dass er schwächer oder unsicherer sei als früher. Neben der Vergesslichkeit sei seiner Frau auch aufgefallen, dass er „furchtbar jähzornig geworden sei, was früher nicht der Fall gewesen wäre". Diese letztere Erscheinung habe sich im Laufe der Zeit zum grössten Teil wieder verloren, doch sei er auch jetzt noch etwas hitziger als früher. Alkoholica, die er mässig zu geniessen scheint, vertrage er im allgemeinen gut, jedoch steigen ihm dann aufregende Sachen viel mehr in den Kopf und er hätte das Gefühl, „dass es besser sei, wenn er mit dem Alkoholgenuss vorsichtig sei". Noch etwa ein Vierteljahr hätte er viel Kopfweh gehabt. Bei der Frage nach der Lokalisation zeigt er auf die linke Parietalgegend, dort hätte er jetzt noch hie und da einen kurzen Schmerz, „wie wenn man mit einer Nadel hineinführe." Keine epileptiformen Anfälle, kein Schwindel, trotzdem Pat. als Maurer auf hohen Gerüsten herumklettert. Sonnenhitze verträgt er gut. — Augen ohne Besonderheiten. Gehör links etwas schlechter als rechts. Gaumen beweglich, der linke Gaumenbogen steht etwas tiefer als der rechte, bleibt auch beim Phonieren etwas zurück.

288. G. P., Küfer, 38 J. Fall rückwärts die Treppe hinab (betrunken). Verwirrt. Nach 3 Tagen bewusstlos. Subkutane Fraktur

des linken Parietale und Frontale. Wahrscheinlich eine leichte Depression am Parietale. Sugillationen der linken Parietal- und Temporalgegend. Am 3. Tage traten Krämpfe und Lähmungen an den rechten Extremitäten auf, welche einige Tage anhielten. Am 3. Tage wurde Pat. aphatisch, Dauer 6 Tage. Gedächtnis sehr gelitten. Amnesie für Unfall.

Bleibender Nachteil bei der Entlassung nach 1 Monat: Keiner.

289. B. H., Schülerin, 8 J., Ober-Engstringen, 1900. Fractura cranii aperta convexitatis et baseos.

Am 29. IV. 00 abends fiel das Mädchen rücklings aus einem Fenster ca. 3 m hoch herunter, mit dem Kopfe aufschlagend. Es war wenige Minuten bewusstlos. Nach Hause gebracht, fielen der Mutter Sprachstörungen auf.

Status: Ziemlich gut entwickeltes, gracil gebautes Mädchen. Apathie und Somnolenz geringen Grades. Gewisse Sprachstörungen noch bemerkbar (Ellipsen und Paraphasien). Keine Lähmungen weiter. Blutkrusten in der Nase, Blutung aus dem linken Ohr. Häufiges Erbrechen und Singultus. Eine nahe der Linea zygomatica ossis frontalis sin. verlaufende Wunde von ca. 4 cm Länge, bis auf den eingedrückten Knochen gehend, wird in leichter Chloroformnarkose unter aseptischen Kautelen dilatiert und eine 1frankstückgrosse Depression des linken Frontale nahe der Coronarnaht blossgelegt. Primäre Splitterextraktion und Elevation. Blossgelegte Dura nicht verletzt, mässige Blutung aus einigen Duralgefässchen. Steriler Gazedocht auf die Dura, einige Seidenknopfnähte der Haut. Asept. Okklusivverband.

1. V. Hohes Fieber indiciert einen Verbandwechsel. Viel trüb-seröses Wundsekret. Nähte entfernt, Wunde breit wieder aufgemacht und mit Jodoformgaze ausgelegt. Am ganzen Körper zeigt sich ein kleinfleckiges Exanthem. — 4. V. Zeichen von Nackenstarre. — 9. V. Bis heute ziemlich kontinuierliches Fieber mit Zeichen meningealer Reizung. — 29. V. Weiter fieberfreier Wundverlauf. Pat. steht auf. — 8. VIII. Entlassung. Wunde vernarbt. Hirnpulsation deutlich sichtbar.

Kontroluntersuchung (10. III. 02): Das Kind sieht gut und munter aus. Der Mutter sind nie mehr Sprachstörungen aufgefallen. Die Hautnarbe ist über dem Schädel frei beweglich. Hirnpulsation ist weder zu fühlen noch zu sehen. Der Defekt scheint mit straffem, wenig eingezogenem Bindegewebe (nicht Knochen) ausgefüllt zu sein. Ohren und Augen gut. Velum symmetrisch. Nie Kopfweh, Schwindel oder dergl., auch bei der Hitze nicht. Gedächtnis und Psyche unalteriert.

Störungen im Bereich des Geisteslebens.

Der „auf den Kopf Gefallene“ zeigt vielfach psychische Veränderungen verschiedener Art und Intensität. Es gibt allerdings

auch sehr schwere Schädelverletzungen, mit grossen Defekten des Schädelgewölbes und Hirnwunden, ohne dass der Patient weder im Momente der Verletzung, noch im weitern Krankheitsverlauf, selbst auf längere Zeit hinaus irgendwelche Störungen in seiner Psyche aufweist. Beweise dafür sind auch in unserm Material zu finden.

Die Natur dieser Veränderungen kann eine sehr verschiedene sein. Am meisten und frühesten in die Augen springend und so recht den direkten Zusammenhang mit dem Schädeltrauma vor Augen führend ist die meist sofort eintretende

Bewusstlosigkeit.

Ich sehe von einer Differenzierung derselben, inwieweit sie auf eine reine Commotio, oder auf Shok, oder auf ausgedehnte Hirnzertrümmerung und Blutung etc. zurückzuführen sei, ab. Häufig genug lässt sich dies überhaupt nicht entscheiden und wäre ein Versuch der Differenzierung unmöglich oder gekünstelt.

Von 470 Schädelverletzten waren 343 unmittelbar nach dem Trauma bewusstlos. In 8 Fällen fehlt die genauere Angabe. Die übrigen 119 blieben im Anschluss an die Schädelverletzung bei freiem Sensorium, wobei allerdings bei mehreren nach Ablauf eines kürzeren oder längeren freien Intervalles die Symptome eines supraduralen Hämatoms, einer Meningitis oder sonstigen Komplikation das Sensorium dauernd oder vorübergehend verdunkelten.

Interessant ist eine Untersuchung dieser Fälle bezüglich ihrer Verteilung auf verschiedene Altersstufen.

Verletzte:	Im Alter von:	Im Anschluss an das Trauma nicht bewusstlos:
57	1—10 Jahren	19 = 33,3 %
61	11—20 „	19 = 30,1 %
224	21—40 „	48 = 21,5 %
108	41—60 „	20 = 18,5 %
18	61—81 „	4 = 22,2 %.

Es zeigt sich also in unseren Fällen, dass, je älter der Mensch wird, um so weniger er Schädeltraumen ohne Bewusstseinsstörungen aushält. Die Prozentzahl der nicht bewusstlosen sinkt stetig, von 33,3% auf 18,5%, um im hohen Alter wieder etwas anzusteigen. Die letzte Scala enthält aber zu wenig Fälle, um Anhaltspunkte geben zu dürfen; dagegen scheint mir die erste Zahl wertvoll und um so auffallender, als man entschieden nicht behaupten kann, dass die Schä-

delverletzung der Kinder im Vergleiche zu derjenigen der Erwachsenen relativ leichtere Traumen waren, im Gegenteil. Die grösste Mehrzahl dieser kleinen Patienten verletzten sich durch schweren Sturz, aus dem Fenster des 1., 2., ja 5. Stockwerkes, oder durch Ueberfahrenwerden, Hufschlag u. s. f. Allerdings ist ja der Knochen noch weich und dünn, und in der Mehrzahl sind es Konvexitätsbrüche, die ohnehin, wie wir weiter unten sehen, diesbezüglich etwas besser stehen, aber die Erklärung liegt wohl auch hier, wie anderweitig bei Verletzungen und Krankheiten der Kinder darin, dass der Organismus Deformationen und Erschütterungen leichter erträgt, dass die Elastizitätsgrenze gewissermassen höher gelegen ist. Es wäre zu gewagt, sich in Theorien weiter einzulassen und zu generalisieren, aber obige Zahlen sind wenigstens objektive Thatsache und geben der frommen Legende von dem „Schutzengel des Kindes" einen reellen Hintergrund.

290. B. G., 4 J., Zürich, 1893. Fractura cranii aperta.

Am 16. VIII. 93 stürzte das gesunde, lebhafte Kind aus dem Fenster des 3. Stockwerkes aufs Strassenpflaster hinunter und blieb bewusstlos liegen. Erbrechen.

Status (ca. 4 Stunden nach dem Trauma): Gut genährtes und entwickeltes Kind, blass. Erbrechen während der Untersuchung. Mässige Somnolenz. Temp. 37,0, Puls 120, klein, regelmässig. Keine Lähmungen. Pupillen gleich und reagierend, links mässiges Hyphaema ohne Sugillation oder Schwellung der Lider. Keine Blutung aus Nase und Ohr. Ueber dem linken Scheitelbein eine 7 cm lange Lappenwunde, zerfetzt, in deren Tiefe gesplitterter Knochen zu sehen ist. In Chloroformnarkose wird die desinficierte Wunde dilatiert. 3 weiter verlaufende Fissuren im Parietale begrenzen ein deprimiertes, annähernd trapezförmiges Knochenstück von 2—3 cm Durchmesser, welches ganz mobil ist und nach Abmeisselung der Knochenränder extrahiert werden kann. Dura und Gehirn sind darunter unverletzt. Jodoformgazetampon, Seidenknopfnähte der Haut, Kissen-Okklusivverband.

18. VIII. Pat. ist immer noch somnolent, hat nicht mehr gebrochen, lässt alles unter sich gehen. Puls und Temperatur o. B. — 21. VIII. Verbandwechsel. Wenig Sekretion. Sensorium etwas freier. Kein Fieber. — 25. VIII. Sensorium klar, doch spricht Pat. nichts. — 8. IX. Pat. ist munter, spricht aber noch wenig. — Das Hyphaema am linken Auge ist noch wenig resorbiert. Keine Lähmungen. Das Kind lässt nichts mehr unter sich. Wunde in schöner Granulation, geringe Hirnpulsation. — 1. X. Vollständige Heilung. Im Defekt noch deutliche Hirnpulsation fühlbar.

Kontroluntersuchung: Auf die Vorladung zur Untersuchung ging folgender Brief des Vaters ein: — teile ich Ihnen mit, dass mein Kind

leider am 5. Juni 1896 in Erlenbach am Zürichsee, anlässlich eines Spazierganges ertrunken ist. — Die Wunde war vollständig geheilt und das Kind hat niemals über Kopfschmerzen etc. geklagt und war wieder so verständig, munter und lustig wie vorher. H. G., Schreinermeister.

291. H. B., 3 J., Fällanden, 1897. Fractura cranii aperta cum depressione.

Am 17. V. 97 wurde das sonst gesunde, auf der Strasse spielende Kind von einem Pferde an den Kopf (Stirn) geschlagen. Kein Bewusstseinsverlust, kein Erbrechen; dagegen starke Blutung aus der Stirnwunde.

Status ($2^1/_2$ Stunden post trauma): Dem Alter entsprechend grosses Kind, gut genährt. Sensorium frei. Puls wenig beschleunigt, kräftig, regelmässig. Pupillen beidseitig gleich, gut reagierend. Keine Lähmungen. $2^1/_2$ cm über der rechten Incisura supraorbitalis beginnend eine $7^1/_2$ cm lange, etwas unregelmässige und gequetschte, mässig blutende Wunde, die schräg nach median oben über Frontale und Parietale dextr. verläuft, Umgebung sugilliert. In der Tiefe der Knochen blossliegend, in der Gegend des Tuber frontale ein gut 2frankstückgrosses Knochenstück teilweise bis 8 mm deprimiert. Unter Asepsis und Aethernarkose werden die Knochenränder abgemeisselt, bis es gelingt, mit dem Elevatorium in die Fissuren zu kommen und das deprimierte Fragment ins Niveau zu elevieren. Dura unverletzt, Vitreasplitter mit der Sonde nicht zu fühlen, Blutung relativ gering. Knochenlücke durch die Abmeisselung des Knochens an einer Stelle etwa 4 mm. Hier ein Jodoformgazedocht. Hautnaht (Seide), aseptischer Okklusivverband.

Heilung der Wunde p. p. Die ersten 2 Tage Temperatursteigerung bis 38,5. Puls 116—130. Am 4. VI. stand Pat. auf, und wurde am 29. VI. entlassen. Cerebrale Erscheinungen sind keine aufgetreten.

Kontroluntersuchung (12. II. 02): Die begleitende Mutter erzählt, der Knabe hätte in der ersten Zeit viel über Kopfweh geklagt, auch jetzt noch mehr als andere Kinder. Kein Schwindel, keine epileptiformen Erscheinungen. Geistig hat sich der Knabe gut entwickelt, hat ausgezeichnete Schulzeugnisse und sieht auch sehr intelligent und lebhaft aus. Narbe beweglich, dünn, darunter der lineäre Knochendefekt gut zu fühlen, nicht druckempfindlich, ohne Pulsation.

292. F. E., 5 J., Wiedikon, 1895. Fractura cranii comminutiva aperta.

Am 10. V. 95 fiel dem spielenden Kinde aus einer Höhe von ca. 4 m ein über faustgrosser Stein auf den Kopf. Kein Erbrechen, keine Bewusstseinsstörungen.

Status: Ordentlich entwickelter Knabe von gesundem Aussehen. Puls regelmässig, nicht frequent, Temperatur nicht erhöht, Sensorium vollständig frei. Innere Organe o. B. Kein Erbrechen. Auf der rechten Stirnhälfte, nahe der Mittellinie, etwas vor der Coronarnaht eine 2 cm

lange Wunde mit gequetschten Rändern. In der Tiefe frakturierter Schädelknochen sichtbar. Unter aseptischen Kautelen wird in Chloroformnarkose die Frakturstelle, die ca. 3 cm lang ist, blossgelegt. In sie ist ein Splitter eingekeilt, das ganze ist etwas eingedrückt. Nach Abmeisselung der Frakturränder gelingt es, den Splitter (2 cm lang) zu extrahieren und mit dem Elevatorium die Depression zu beheben. Keine Dura- und Hirnverletzung. Seidenknopfnähte der Hautwunde. Okklusivverband.

Auch weiterhin keinerlei Hirnsymptome, Puls und Temp. o. B. — 28. V. Die Kopfwunde heilte p. p., Pat. blieb fortdauernd vollkommen reaktionslos und wird heute geheilt entlassen.

Kontroluntersuchung (15. II. 02): Der Knabe hat sich gut entwickelt, sieht lebhaft, intelligent und kräftig aus. Er klagte nie über Kopfweh und Schwindel, weder anfangs noch später. Keine Spur von epileptiformen Anfällen oder Aequivalenten. Augen und Ohren intakt, keinerlei Lähmungen, Narbe wenig eingezogen, nicht druckempfindlich, keine Pulsation, Haut über einer derb gefüllten Delle von 10 Centsstückgrösse leicht verschieblich.

293. B. B., 2 J., Adlisweil, 1893. Fractura cranii (oss. front.) comminutiva.

Pat. stürzte am 5. IV. 93 aus einem Fenster des 1. Stockwerkes (ca. $3^1/_2$ m hoch). Das Kind fiel mit dem Kopf auf eine Steinplatte. Noch am gleichen Abend wird das Kind ins Kantonsspital verbracht.

Status: Pat. trägt einen Notverband, der ganze behaarte Kopf sehr schmutzig. Gut genährtes Kind, spricht viel, scheint aber doch bei freiem Sensorium. Puls 88, regelmässig, Temp. 37,4°. Etwas oberhalb des rechten Tuber frontale eine etwa 3 cm lange, von aussen unten nach innen oben verlaufende, klaffende, scharfrandige Wunde, die etwas blutet. In der Ausdehnung von etwa 2 Frankstückgrösse eine Depression in der Tiefe der Wunde zu fühlen. Beim Auseinanderziehen der Wundränder sieht man den Knochen freiliegend mit einem zersplitterten, deprimierten Stück.

15. IV. Trepanatio cranii. Der ganze vordere Teil des Kopfes wird rasiert. Desinfektion mit Seife, Alkohol und Sublimat 1 °/₀₀. Chloroformnarkose. Erweiterung der Wunde mit dem Messer, Blosslegen des umliegenden Knochengebietes. Eine Fissur geht vom äusseren Rand des Margo supraorbit. dextr. nach innen oben, wie weit medianwärts, ist nicht zu verfolgen. Median von dieser langen Fissur und ihr parallel laufend eine zweite kürzere und zwischen beiden ein 2 cm breites und 4 cm langes Knochenstück stark zersplittert und deprimiert, tiefer unter die mediale als unter die laterale Fissur. Das ganze, zersplitterte und deprimierte Fragment wird mit Meissel, Hammer und Elevatorium ins Niveau gehoben und meistenteils entfernt; einzelne Splitter müssen unter der Lamina interna hervorgehoben werden. Dura überall intakt. Der etwa

1 frankstückgrosse Knochendefekt wird mit Jodoformgaze ausgestopft, die Hautwunde bis auf den untern Wundwinkel mit Seide genäht. Asept. Okklusivverband. — 19. IV. Allgemeinbefinden ordentlich, niemals Erbrechen, keine Lähmung. Pat. war im Anfang unruhig, jetzt ruhiger. Höchste Temperatur 38,2°. Beim Verbandwechsel etwas Eiter unter der Jodoformgaze. — 22. IV. Allgemeinbefinden gut, geringe Sekretion. Entfernung der Nähte. — 10. V. Dauerndes Wohlbefinden. Wunde bis auf einen kleinen Granulationsstreifen geheilt. — 17. V. Pat. steht auf und befindet sich wohl. — 27. V. Vollständige Heilung. An der Frakturstelle eine tief eingezogene Narbe, in der man eine trichterförmige flache Depression deutlich, den Knochendefekt nur mehr undeutlich fühlt. Keine Gehirnpulsation. — 30. V. Entlassung.

Kontroluntersuchung (31. VIII): Stark eingezogene Narbe, ohne Prominenz, dagegen jetzt deutliche Hirnpulsation. Pat. fühlt sich wohl. Alteration des Intellektes und der Psyche nicht nachzuweisen.

Kontroluntersuchung (Januar 1901): Vollständig reaktionslose, glatte, flache, unbedeutend eingezogene Narbe. Hirnpulsation weder sicht- noch fühlbar, soll aber doch noch auftreten, wenn das Kind stark herumgesprungen ist. Intellektuelle und psychische Fähigkeiten in keiner Weise gestört. Das Kind macht einen sehr aufgeweckten Eindruck.

294. F. V., 4 J., Zürich, 1900. Fractura ossis front. sin. aperta comminutiva.

Am 27. X. 1900 wurde dem Knaben ein 1 Pfund schwerer Gewichtstein an den Kopf geschleudert. Er fiel zu Boden, blutete stark aus der gesetzten Stirnwunde, wurde aber nicht bewusstlos.

Status: Gut entwickelter Knabe, Sensorium frei. Temp. 36,6. Puls 88. Innere Organe o. B. — Etwas oberhalb des l. Tub. front. eine klaffende Wunde mit zerfetzten Rändern, der Knochen blossliegend, in einer Pyramide von 1 cm Basis eingedrückt. Zwischen den fest eingekeilten Splittern quillt pulsierend Blut hervor. Unter Asepsis und Chloroformnarkose werden die Wunde dilatiert, die Splitter mit dem Meissel mobilisiert und extrahiert. Die Tabula int. ist in etwas grösserer Ausdehnung gesplittert. Dura unverletzt. Jodoformgazedocht auf die Dura, asept. Okklusivverband.

25. XII. Heilung der Wunde per granulationem unter mässiger Sekretion, sekundär stiessen sich noch einige Knochensplitterchen und -Krümel aus. Keinerlei Hirnerscheinungen. Hirnpulsation fühlbar. — 22. I. Geheilt entlassen.

Kontroluntersuchung 8. III. 02. Der Knabe sieht blühend aus. Er war seitdem immer gesund, klagte nie über Kopfweh, Schwindel u. dgl. Nie Krampfanfälle. Keinerlei psychische Veränderungen. Der Defekt ist gut fühlbar unter wenig eingezogener Narbe, nicht druckempfindlich. Geringe Hirnpulsation. Augen und Ohren gut.

295. F. M., 2 J., Zürich, 1900. Infractio cranii.

Sturz aus dem 3. Stockwerk erst auf einen Dachrand und von da auf das Strassenpflaster, wahrscheinlich mit der r. Kopfseite am Boden aufschlagend. 16. IX. 1900. Er war nicht bewusstlos, klagte über Kopfschmerzen. Kein Erbrechen.

Status: Brachycephaler, rachitischer Schädel. Diffuse Schwellung der r. vorderen Kopfseite, grosse Fontanelle noch nicht ganz geschlossen, Knochenränder gut abtastbar. Davor, nach rechts gegen das Tuber frontale eine ca. 5frankstückgrosse flache Depression des Frontale. Keine cerebralen Erscheinungen. Innere Organe o. B.

Auch weiterhin keine Hirnerscheinungen, Schwellung zurückgegangen. Entlassung auf Wunsch der Eltern schon am 21. IX. 00.

Kontroluntersuchung 13. III. 02. Der Knabe hat sich mässig entwickelt. Die Intelligenz ist jedenfalls eine geringe. Die Mutter hat nicht den Eindruck, dass das Kind irgend etwas Nachteiliges von seiner Schädelverletzung zurückbehalten. Keine Klagen über Kopfweh. Depression noch deutlich zu fühlen. Fontanelle geschlossen.

Ein vor wenigen Tagen auf der Klinik beobachteter Fall, wo eine sehr schwere Splitterung des Stirnbeins mit Zerreissung der Dura und Hirnzertrümmerung keinerlei Störung des Bewusstseins und bis heute überhaupt keine psychische Alteration zur Folge hatte, veranlasste mich, der übrigens schon längst bekannten Erscheinung etwas weiter nachzugehen.

Lokalisiert angreifende, wenn auch sehr schwere Traumen, wie Hieb mit einem Totschläger, Schlagring, Anspringen einer zerspringenden rotierenden Schmirgelscheibe, Pfeilschuss, der Hieb einer herumschnellenden Kurbel u. s. w. geben das grösste Kontingent für die Schädel-Hirnverletzungen ohne Sensoriumsstörung, sie greifen allerdings an der Konvexität an, mit Vorliebe an der vorderen Schädelhälfte und haben dadurch schon einen unten zu erwähnenden Vorteil für sich. Abgesehen davon liegt der Grund hier darin, dass die schwere Durchschütterung des Gehirns mehr fehlt und dass besonders hier die Ausdehnung der Knochenverletzung in einem auffallenden Gegensatz zum ganzen Befinden des Patienten zu stehen pflegt. Schon relativ viel geringere lokale Verletzungen, die als Folgen eines einfachen Sturzes sich finden, selbst wo der Nachweis der Fraktur nicht möglich ist, können von dem hervorstechendsten Bild der Commotio dagegen gefolgt sein, der tiefen Bewusstlosigkeit; es blieb eben hier die Gewalteinwirkung nicht lokal, oder sie war nicht vorn.

Es gibt jedoch noch andere Gesichtspunkte: Ich habe die Fälle, so gut es möglich war, in Hinsicht auf die verschiedenen Partien

der Schädel-, beziehungsweise Hirnverletzung zusammengestellt, mir wohl bewusst, dass die Stelle der Fraktur allerdings nicht immer diejenige der Hirnläsion ist. Aber im allgemeinen darf man, wie ich aus den Sektionsprotokollen ersehe, doch annehmen, dass die beiden Punkte sich einigermassen entsprechen und dass die Kontrecoup-Kontusion des Gehirns nicht die Regel, sondern die Ausnahme ist. Und es zeigte sich:

Vordere Schädelpartie: Frontalknochen und vordere Schädelgrube: Von 139 Fällen waren 51 in direktem Anschluss an das Trauma nicht bewusstlos, also 36,7 %.

Motorische Gegend: Parietalia und nach vorn angrenzende Zone: Von 76 Fällen waren 26 in direktem Anschluss an das Trauma nicht bewusstlos, also 34,2 %.

Temporalgegend: Squama temporalis gegen die Basis: Von 27 Fällen waren 9 in direktem Anschluss an das Trauma nicht bewusstlos, also 30 %.

Basis und Konvexität: meist mit nach ersterer oder letzterer ausstrahlenden Fissuren: Von 41 Fällen waren 10 in direktem Anschluss an das Trauma nicht bewusstlos, also 24,4 %.

Eigentliche Basis: Von 171 Fällen waren 23 in direktem Anschluss an das Trauma nicht bewusstlos, also 13,4 %.

Die Brüche der Konvexität stellen also das grössere Kontingent zu der Gruppe von denjenigen Schädelverletzungen, welche keine Bewusstseinsstörungen aufwiesen. Obenan steht dabei speciell die Stirngegend, ganz nahe die motorische Region, deren Läsion bei absolut freiem Sensorium das reine Bild der kontralateralen Lähmung geben kann. Schon ungünstiger stellt sich die Schläfengegend, worauf die Kurve ganz energisch zu den eigentlichen Basisbrüchen abfällt, die sich, wie schon längst bekannt, durch die Häufigkeit und Schwere der Bewusstseinsstörung auszeichnen, was darin seinen Grund hat, dass zum Zustandekommen einer Basisfraktur meist plumpe, schwere Erschütterungen des ganzen Körpers vorausgesetzt sind.

Die Dauer dieser Bewusstlosigkeit ist eine verschiedene und dürfte in einem gewissen Verhältnis zur Schwere der Erschütterung stehen. Doch macht sich auch hier wiederum die analoge Thatsache geltend, dass die Patienten, bei denen die vorderen Schädel-Hirnpartien in Mitleidenschaft gezogen waren, rascher wieder zu sich kamen als diejenigen, bei denen eine Basisfraktur, insbesondere der hintern Regionen, angenommen wurde.

Besondere Angaben über kurze Dauer der Bewusst-

losigkeit, von einigen Augenblicken bis zu etwa einer halben Stunde, finden sich bei

26	Verletzten mit Lokalisation des Traumas	an der Stirn.
11	„ „ „ „ „	im Bereich der vorderen Schädelgrube.
15	„ „ „ „ „	in der Parieto-Temporalgegend.
52	Verletzten mit Lokalisation des Traumas	an der Konvexität.
33	Verletzten mit Lokalisation des Traumas	an mittlerer u. hinterer Basis.
3	„ „ „ „ „	an der Kleinhirngegend.
36	Verletzten mit Lokalisation des Traumas	an der Basis überhaupt.

Die Angaben über auffallend lange Dauer der Bewusstlosigkeit bei solchen, welche mit dem Leben davon kamen, finden sich alle bei Frakturen der Basis.

Wenn man das Alter derer betrachtet, die relativ rasch aus Bewusstlosigkeit und Somnolenz sich erholten, so bewegen sich die Zahlen grösstenteils zwischen dem 20.—40 Altersjahr. Demnächst folgt das Kindesalter. Am schwächsten ist das hohe Alter vertreten.

Der Erwachende blickt unsicher um sich, betrachtet fragend die ihn Umgebenden, bricht oft; dann dämmert rasch oder ganz allmählich die Erinnerung an das Vorgegangene in ihm auf; oft fragt er dutzendemale, was mit ihm vorgegangen, der Sinn der Antworten haftet sichtlich schlecht in seinem Gedächtnis, rinnt wie Wasser über ölige Fläche weg, er sinkt wohl wieder zurück in indifferente Somnolenz, bis endlich in einzelnen Staffeln das Sensorium wieder zur vollendeten Klarheit heraufsteigt und meist die klare Erinnerung an den Vorgang des Unfalles sich rekonstruiert, mit Ausnahme eines scharf umschriebenen Scotoms für die Dauer der tiefen Bewusstlosigkeit. In manchen Fällen aber klingt dieser Erinnerungsdefekt der Bewusstlosigkeitsdauer mit wenig scharfen Grenzen allmählich, zeitlich häufiger post- als antetraumatisch, ab; es bestehen ausser ihm noch besondere

Amnesien.

Nach Gussenbauer und Bouillard treten Gedächtnisdefekte am häufigsten als Folgen von Commotio cerebri auf. In dieselbe Kategorie beschränkter und ebenfalls meist vorübergehender oder auch teilweise ganz bleibender Funktionsstörungen gehören

nach Bergmann grosse Ausfälle oder Schwäche in der Motilität des Bulbus, indem das Auge beim Fixieren vorbeischiesst, desgleichen in der Beeinträchtigung der Sprache, Stottern, Schwierigkeit in der Artikulation, Unvermögen sich auf gewisse Worte zu besinnen, Verwechslung bekannter Sachen und Begriffe, Unordnung gewisser koordinierter Bewegungen, endlich die interessanten Störungen im Stoffwechsel und der Nierenthätigkeit, welche man als Folgen schwerer Hirnerschütterung kennen gelernt hat.

Die Amnesien können einen verschiedenen Charakter haben. Entweder schliessen sie sich direkt an die Verletzung an und werden bei dem sich aufklärenden Sensorium manifest, oder sie folgen einer Schädelverletzung erst sekundär, machen sich im Verlaufe der ihr folgenden Zeit geltend und beziehen sich nicht oder wenig auf umschriebene Defekte der Verletzungszeit, sondern sind mehr der Ausdruck einer mangelnden Merkfähigkeit: das Gedächtnis ist seit der Verletzung nicht mehr so zuverlässig wie früher.

Aufzeichnungen über die erstere, die eigentliche Form der Amnesie finden sich in unsern Fällen 25. Die Notizen sind zum Teil nicht sehr genau. Es scheint sich in allen Fällen um einen Erinnerungsdefekt erstens der Bewusstseinspause zu handeln, dann aber zweitens vor allem des Herganges der Verletzuug, also um eine retrograde Amnesie (der Franzosen). Bei den meisten liessen sich noch Defekte aus der Zeit erkennen, wo der Patient noch in somnolentem Zustand dalag und gerade diese zeigten auch auf die Dauer wenig Neigung zu Rekonstruktion; in 2 Fällen bestand eine Amnesie für den Hergang der Verletzung, ohne dass der Patient durch diese bewusstlos wurde, während allerdings in den übrigen 23 Fällen 22mal eine längere, 1mal nur eine kurze Trübung oder Aufhebung des Bewusstseins vorhanden gewesen war. 2mal waren die Patienten im Moment der Verletzung betrunken und lässt sich aus den Krankengeschichten nicht mit Sicherheit eruieren, ob Bewusstlosigkeit, was sehr wahrscheinlich, folgte oder nicht.

Die einschlägigen Fälle zeichnen sich auch noch dadurch etwas aus, dass die Patienten in der ersten Zeit sehr unruhig, selbst deliriös, gereizt oder moros waren, diesbezügliche Angaben finden sich 16mal, während bei 9 jede Andeutung einer psychischen Alteration fehlt.

Man möchte vielleicht erwarten, dass die älteren Leute mehr zu solchen traumatischen Erinnerungsdefekten neigen, als jugendliche, da die Hirnrinde, und sie ist wohl der Sitz für derartige Verände-

rungen, empfindlicher geworden. Meine Fälle zeigen aber dieses Vorwiegen des Alters nicht, im Gegenteil, die Alterszahlen bewegen sich meist zwischen 20—35. Ueber 50 Jahre waren nur 3 einschlägige Fälle.

Bei der Untersuchung über die Art der Verletzung dieser mit Erinnerungsdefekten Behafteten stösst man auf ein Vorwiegen der Basis und zwar besonders der vorderen Schädelgruben, demnächst vor allem der Frontalgegend und zwar speciell der linken. Die bezüglichen Zahlen mögen noch angeführt werden:

l. Frontalgegend	7 Fälle
r. Frontalgegend	1 Fall
Frontalgegend und vordere Basis	3 Fälle
Basis ohne bestimmtere Lokalisation	10 Fälle
Parietalgegenden	4 Fälle

2mal war die Amnesie noch begleitet von deutlich aphatischen Erscheinungen. Wenn es mir auch vollständig fern liegt, für das Gedächtnis einen Lokalisationsversuch zu wagen, so möchte ich doch auf das Vorherrschen der l. Frontalgegend und die Kombination mit aphatischen Störungen hinweisen, umso mehr, als besonders das erstere mir beim Durchgehen der Litteratur der Amnesien auch aufgefallen ist. Ob wohl die Erscheinungen von amnestischer Aphasie, die heute ja allgemein links vorn lokalisiert wird, und die Erinnerungsdefekte irgendwelche Beziehung zu einander haben?

Ein interessanter Fall von persistierender Amnesie, basierend auf einer Schädelverletzung der l. Fronto-parietalgegend, begleitet von aphatischen Störungen, epileptiformen Anfällen und psychischer Alteration ist folgender:

296. H. H., Landwirt, 19 J., Zumikon 1894. Fractura cranii aperta. Epilepsia Jackson. Aphasia.

Am 16. V. 94 erhielt Pat. von einem Mitarbeiter einen Hieb mit der Kante einer Schaufel auf das Hinterhaupt und stürzte bewusstlos zusammen. Starke Blutung aus der gesetzten Wunde. Nach Hause gebracht, wurde Pat. wieder etwas klarer.

Status (17. V. 1894): Gut genährter Mann, etwas somnolent, hat im Krankenwagen Urin unter sich gelassen und 1 mal erbrochen. Innere Organe o. B. Pupillen beidseitig gleich, reagierend. Blutkrusten im l. Nasengang und linken Ohr. — Unterhalb des l. Tuber parietale eine sagittal nach hinten verlaufende klaffende Wunde. Unter aseptischen Kautelen wird sie dilatiert; in ihrem Grunde findet sich eine parallel verlaufende Fraktur des Parietale, klaffend. Mit dem Meissel wird die Spalte etwas erweitert und es zeigt sich, dass verschieden grosse, unregelmässige

Splitter der Tabula vitrea abgesprengt und teilweise unter den benachbarten Knochenrand geschoben sind. Zwischen ihnen fliesst Hirnbrei aus. Die Splitter werden alle extrahiert, die Dura ist etwa 2 cm weit zerrissen, starke Blutung aus einem Duralgefäss, welches ligiert wird. Toilette der Wunde, kleiner Gazedocht, einige Seidenknopfnähte der Galea, Okklusivverband.

Bis am Abend liegt Pat. meist somnolent da, muss katheterisiert werden. — 18. V. Bei freiem Sensorium war Pat. sehr unruhig. Harn wird spontan gelassen. — 19. V. Temp. und Puls o. B. Pat. zeigt ganz deutliche Erscheinungen von amnestischer, z. T. auch motorischer Aphasie, sonst keine Lähmungen. — 20. V. Nachts 1/211 Uhr ein epileptischer Anfall: Pat. schreit plötzlich laut auf, wird bewusstlos, tonische Krämpfe namentlich der Flexoren aller Extremitäten. Schaum vor dem Mund. Nach 10 Minuten kehrt das Bewusstsein wieder. — 21. V. 1/22 Uhr morgens ein 2. Anfall, 1/44 Uhr morgens ein 3. Anfall, 1/25 Uhr morgens ein 4. Anfall, 1/26 Uhr Erbrechen. Temp. und Puls unverändert. Grosse Unruhe, Pat. reisst den Verband weg, schreit, stöhnt, wälzt sich im Bett herum. Daneben ist aber das Sensorium frei. 1/27 Uhr 6. Anfall, 7 Uhr 7. Anfall, 8 Uhr 8. Anfall. — 22. V. Immer grosse Unruhe in der Nacht. Pat. will fort, lässt unter sich. Temp. 38,1, Puls 70. Am Abend alle 2 Stunden 3mal je ein Anfall. — 23. V. 5 weitere Anfälle. — 24. V. Kein Anfall mehr, Pat. ist benommener, sehr unruhig, schreit, will fort. — 28. V. Die Unruhe hat erschreckend zugenommen. Pat. brüllt fortwährend. — 30. V. Etwas ruhiger. Puls 54. Wunde p. p. geheilt. — 31. V. Sensorium wieder freier, Pat. spricht einige verständliche Worte. — 1. VI. Pat. spricht ganz vernünftig, kann sich der letzten 14 Tage nicht mehr erinnern, glaubt im Zuchthaus gewesen zu sein. Aphatische Störungen verschwunden. — 2. VI. Auffällige Vergesslichkeit. — 17. VI. Kein Schwindel, keine Kopfschmerzen. — Sensorium dauernd vollständig frei. — 21. VI. Pat. ist immer noch aufgeregt; auffallend geschäftig, unstät, steht nachts auf und wandert herum. — 28. VI. Status idem. Pat. wird auf seinen Wunsch entlassen.

Kontroluntersuchung (20. II. 02): Aus dem Spital ging Pat., von einem Knaben begleitet, zu Fuss nach Hause (ca. 1 Stunde). Er erzählt, dass er wie ein Fremder damals gewandert wäre. Alle Erinnerung an die Gegend war ihm verloren gegangen und er hätte den Weg, den er früher regelmässig täglich als Milchlieferant des Spitals gemacht, nicht mehr gekannt und gefunden. Zu Hause hätte er nachts wieder „Tobsuchtsanfälle“ gehabt, wurde deshalb vom 24. VII.—6. VIII. 1894 noch einmal zur Beobachtung im Spital aufgenommen, doch zeigte sich in dieser Zeit neben der noch bestehenden Unruhe nichts Besonderes. — Nach der Entlassung verloren sich die Anfälle. Er hatte viel Kopfweh, „ein Stechen und Würgen, wie wenn ein Krebs im Kopfe herumkröche“. Anfangs soll Pat. nach Aussage seiner Umgebung einen auffallend stieren Blick ge-

habt haben; bekam noch 1mal bei der Arbeit einen Anfall von Bewusstlosigkeit von 1/4 Stunde Dauer. Oft hatte er das Gefühl, wie wenn er in der Luft herumschritte, ohne den Erdboden zu berühren, oft auch Schwindel. Sein Geisteszustand war ein merkwürdiger. So fuhr er einmal mit Pferd und Wagen durch das hohe Gras, und als sein Vater ihn schimpfte, sah er plötzlich die Zweck- und Sinnlosigkeit seines Gebahrens ein. Noch etwa ein Jahr lang spürte Pat. Störungen der Sprache. Ebenso lange bestand eine fast komplete Amnesie über das Geschehene. Was er von seinem Unfall und seinem Spitalaufenthalt wusste und von ersterem vor dem Schwurgericht ausgesagt hätte, hätte er nicht aus seiner eigenen Erinnerung schöpfen können, sondern wäre ihm von seiner Umgebung erzählt worden. Auch über die Jugendzeit, vor der Verletzung bestand teilweise Amnesie. Ganz allmählich kehrte nun ganz von selbst, ohne Erzählung anderer, die Erinnerung, meist bis in alle Kleinigkeiten wieder zurück. Was etwa noch blieb, waren kleine Lücken in örtlicher Erinnerung, so kann sich Pat. jetzt noch in der ihm früher gut bekannten Stadt nur schwer orientieren. Die ersten 3 Jahre war er furchtbar jähzornig, im Gegensatz zu früher, schäumte dabei, entwickelte eine ungewöhnliche Körperkraft. Auch war er des Lebens überdrüssig, trug sich mit Selbstmordgedanken. Durch bewusste Selbsterziehung brachte er aber seine Psyche wieder in bessere Bahnen und ist jetzt ein ordentlicher, ruhiger und freundlicher Mann, seine Intelligenz scheint recht gut zu sein, Pat. treibt eigenes, prosperierendes Gewerbe.

Zu der progressiven Form der Amnesie nach Schädelverletzung gehört wohl Fall 297, der in paranoische Erscheinungen mit rascher Verblödung überging.

297. S. D., Seidenwinderin, 26 J., Altstetten, 1882. Fractura ossis parietal. dextr. aperta.

Hirnhautentzündung mit 10 Jahren; seither hört Pat. sehr schlecht. Am 17. VII. 1882 wurde sie von einer heranfahrenden Lokomotive erfasst und zu Boden geschleudert. Wie es scheint, erhob sie sich sofort wieder und begab sich in die Fabrik. Von Arbeiterinnen gefragt, warum sie am Kopf blute, wusste sie von allem gar nichts. Sie fühlte sich unwohl; mehrmals Erbrechen. Mit Kopfschmerzen, Schwindel und einem Gefühl von Nebel vor den Augen, blieb sie bis zum 21. VII. zu Hause verpflegt und wurde dann vom konsultierten Arzt hierher dirigiert.

Status (21. VII. 1882): kräftig gebaute, leidlich genährte Person, fast taub, Sensorium frei. Temp. 36,4, Puls 88, gut gefüllt, keine Lähmungen, 8 cm über, und 12 hinter dem äussern r. Gehörgang eine 3 cm lange, stark gequetschte inficierte Wunde der Kopfschwarte. Rasieren des ganzen Kopfes, sorgfältige Desinfektion, Dilatation nach vorn und hinten auf 8 cm, senkrecht dazu ein 6 cm langer Schnitt, Blosslegung des Knochens. In ihm findet sich von hinten unten nach oben vorn verlau-

fend ein länglich ovales 2 cm langes und 8 mm breites Loch, in dessen Tiefe deprimierter Knochen, Gewebstrümmer und Haare. Säuberung, Abtragen der Knochenränder zu einer Vergrösserung des Defektes auf zweifrancsstückgrösse, Extraktion der so mobil gemachten 2 deprimierten Knochensplitter; in der nun freiliegenden Dura sind 2 ganz oberflächliche, kleine Risse. Toilette der Wunde, Einlegen eines bis auf die Dura gehenden Drainrohrs, einige Seidenknopfnähte der Haut. Listerverband. Puls nach der Operation 72.

Flüssige Kost ohne Wein. — 22. VII. Sensorium frei. Wohlbefinden. Kein Fieber. — 26. VII. Die letzten Tage etwas Temperatursteigerung jetzt Wunde sauber, kräftig granulierend. Subjektives Wohlbefinden. — 2. VIII. Wunde verheilt. Während der letzten Heilungszeit entwickelten sich immer mehr die deutlichen Symptome von Geistesstörung (Paranoia), weshalb Pat. in die Irrenanstalt transportiert werden muss.

Kontroluntersuchung: Pat. war 2 Jahre in der hiesigen Irrenanstalt (Burghölzli). Sie erholte sich nie mehr soweit, dass man sie ihre frühere Stellung als Fabrikarbeiterin wieder hätte einnehmen lassen können; im Gegenteil verschlechterte sich ihr Zustand mit rasch überhand nehmender Verblödung und stark pathologisch erotischen Momenten so sehr, dass sie 1884 nach Rheinau transferiert werden musste, wo sie gänzlich verblödet zur Zeit noch lebt. — Bis zu ihrem Unfall war Pat. für ihren Beruf ordentlich brauchbar, versah die Stelle befriedigend. Es scheinen schon vorher jedoch Zeichen von Psychose vorhanden gewesen zu sein, neben sehr schwach entwickeltem Intellekt, welch letztere Erscheinung durch die fast vollständige Taubheit der Pat. wohl noch mehr hervorgehoben wurde.

Sekundäre Alteration des Gedächtnisses.

Neben den schärfer umschriebenen Amnesien begegnete mir bei der Kontrole unsrer Verletzten noch eine andere Gruppe von Gedächtnisstörungen, die, weil ziemlich häufig, eines genaueren Studiums wert waren, wenn auch jeder Laie schon weiss, dass sie an Schädelverletzungen sich anknüpfen.

Unter den 100 Kontrolierten befanden sich 15 mit bemerkenswerten Angaben. Ihr Alter ist im Mittel 36 Jahre, der jüngste zählt 25 Jahre. Durchgehend handelte es sich um schwere Schädelverletzung, ausnahmslos gefolgt von Bewusstlosigkeit, die 11mal von längerer Dauer, 3mal ganz kurz war, in einem Falle folgte nach kurzer Bewusstlosigkeit und nachherigem freien Intervall die Erscheinung eines supraduralen Hämatoms mit Aufhebung des Sensoriums. Die Kontrole erstreckt sich auf 2—16 Jahre.

Fast ausnahmslos erzählten diese Patienten auf die Frage nach

den Folgen ihres Unfalles, dass sie vergesslicher geworden seien, der eine mehr, der andere minder. Die 2 Fälle, in welchen diese Erscheinung am stärksten ausgesprochen war, hatten Verletzungen der vorderen Schädelbasis, einmal des l. Frontale, einmal der r. vorderen Basis gezeigt. Diese Gedächtnisstörungen erstreckten sich stets auf eine Herabsetzung der Merkfähigkeit seit dem Datum der Verletzung. Vor dem Trauma Geschehenes ist noch gut in Erinnerung, wenn auch erwähnt wurde, dass diese selbst dafür lückenhaft geworden. Es sind hauptsächlich die kleineren Dinge des alltäglichen Lebens, die schlecht behalten werden: dem einen ist es nicht mehr möglich, eine Reihe von verschiedenen Aufträgen auszurichten oder verschiedene Hausnummern u. dergl. im Kopf zu behalten, ein anderer verliert den Faden seines Gespräches oder kann beim Addieren die Zahlen nicht mehr behalten, sodass er diese letztere Arbeit möglichst beschleunigen oder Notizen machen muss; wieder ein anderer, der an verschiedenen Stücken arbeitet, vergisst beim zweiten, was er am ersten gemacht und am dritten noch zu machen hat u. s. f. Wichtigere Ereignisse haften alle besser im Kopf. — Diese Vergesslichkeit, die den gezeichneten Typus auffallend gleichmässig wieder zeigt, ist auch der Umgebung des Patienten nicht entgangen, führte zu Schwierigkeiten der Angestellten in Geschäften und ähnlichem.

Die Prognose dieser Gedächtnisstörungen ist keine gute. Nur einige wenige waren der Meinung, es hätte der Zustand mit der Zeit sich etwas gebessert. Bei den übrigen zeichnete er sich durch grosse Stabilität aus. Allerdings wird der Patient an sich selber aber höchst selten ein zuverlässiger Kontroleur für die feineren Veränderungen gewesen sein.

298. W., ca. 24 J., 1886. Fractura cranii aperta cum depressione oss. front par. et laesione cerebri.

Die früher stets gesunde, unverheiratete Dame besuchte heute die T.-Schlucht, wobei ihr aus einer Höhe von ca. 100 m eine etwa handgrosse Schieferplatte mit der scharfen Kante auf den Kopf fiel und zwar direkt auf den Scheitel. Sie durchschlug mit scharfem Schnitt den Strohhut und bewirkte eine grosse, sehr stark blutende Wunde. 19. VII. 1886. Sofortige Bewusstlosigkeit von 6 Stunden Dauer, nachher hochgradige Unruhe, sodass Patientin an Händen und Füssen gehalten werden musste.

Status: Gross und gut gewachsene Dame, sehr unruhig, wirft sich im Bett umher, alles Zureden ist nutzlos. Sensorium ziemlich frei, keine Lähmungserscheinungen, keine Krämpfe, Respiration stöhnend. Puls 120. Chloroformnarkose, Tonsur. Desinfektion. 14 cm langer Hautschnitt, etwas links neben der Sagittallinie, ihr parallel, durch die längsverlau-

fende Hautwunde verlaufend. Grosser Splitterbruch, dem Frontale links neben der Mitte und der obersten vordern Partie des l. Parietale angehörend mit starker Depression, hauptsächlich im Bereich des Frontale. Elevation und Extraktion von 4 grossen Splittern. Unter dem vordersten die Dura zerfetzt, Hirnausfluss. Im hinteren Knochendefekt ist die Dura intakt. Jodoformgaze auf die Hirnquetschwunde. Voluminöser Holzwolleverband. Puls nach der Operation 90.

Abgesehen von in den ersten Tagen noch bestehender ziemlich starker Unruhe idealer Verlauf. Fieber um 38,0°, Puls um 90. Vom 4. Tage ab ganz freies Sensorium. — 24. VII. Erster Verbandwechsel. Wunde p. p. geheilt. Suturen und Gaze entfernt. — 29. VII. Drain entfernt. — Minimale Sekretion. — 14. VIII. Solide lineäre Narbe. Ganz kleiner Granulationspfropf. — 22. VIII. Pat. steht auf. — 1. IX. Keine Hirnpulsation, keine cerebralen Erscheinungen. Pat. verreist, um eine grössere Tour auf dem Kontinent zu machen und dann nach Amerika zurückzukehren.

Fig. 187.

Besonders stark deprimiert. Hirnausfluss.

Kontroluntersuchung (28. VI. 02): Ein auf Nachfrage nach dem Befinden der Pat. eingegangener Brief gibt folgende Daten über ihr Schicksal: „Mit grossem Vergnügen kann ich Ihnen berichten, dass ich mich von meinem schweren Unfall vollständig erholt habe. — — Noch einige Zeit litt ich an Schwindel, wenn ich den Kopf plötzlich bewegte oder in die Höhe schaute. Dies verschwand jedoch nach und nach vollständig. Längere Zeit hindurch aber plagte mich, besonders bei Witterungswechsel, Kopfweh, was ich auch jetzt noch habe, wenn ich vielleicht auch dasselbe nicht auf meine Kopfverletzung zurückführen darf. Auch anderweitig könnte ich keine physischen Mängel darauf zurückbeziehen. Nach meiner Rückkehr nach Amerika machte ich eine schwere Peritonitis durch. Sie dauerte drei Monate, doch war ich nie deliriös, was Sie vielleicht interessieren dürfte. — Mein Gedächtnis ist nicht gut — die Hauptschwierigkeit bezieht sich diesbezüglich auf Namen und Gesichter von oberflächlichen Bekanntschaften. So kann ich heute mit jemandem zusammen sein, mich unterhalten und einige Tage nachher ihn vielleicht nicht mehr kennen, oder mit einem andern verwechseln. Mit der Zeit macht sich diese unangenehme Erscheinung immer mehr geltend. — Vor 9 Jahren habe ich mich verheiratet etc. — — (Vgl. Fig. 187.)

299. J. H., Schlosser, 28 J., Zürich, 1892. Vulmus contusum reg. front. sin. cum depressione cranii.

Am 5. XII. 92 morgens flog dem Pat. bei der Arbeit ein Stahlstück, das er auf dem Ambos bearbeitete, gegen die l. Stirn. Ziemlich starker Blutverlust, kein Schwindel, kein Erbrechen. Pat. kam mit einem Notverband zu Fuss eine Stunde nach der Verletzung ins Spital.

Status: Grosser kräftiger intelligent aussehender Mann, Sensorium frei. Temp. 37,5. Puls 85—90. Pupillen mittelweit, reagierend. Innere Organe o. B. Keine Lähmungen. 2 cm über dem Margo supraorbitalis sin. eine 2 cm lange, scharfrandige, klaffende Wunde, bis auf den blossliegenden Knochen gehend; in diesem eine 1 cm lange und breite, 2—3 Millimeter tiefe Depression. In leichter Chloroformnarkose gründlichste Desinfektion, Blosslegung der Umgebung der Fraktur, Herausmeisseln der eingedrückten Corticalis. Unter ihr findet sich ein 1 cm langer keilförmiger Vitreasplitter, der leicht in die Dura eingespiesst ist, ohne sie aber weiter zu verletzen. Entfernung desselben, Jodoformgazedocht, einige Seidenknopfnähte der Haut, aseptischer Okklusivverband.

7. XII. Gutes Befinden, kein Kopfweh, kein Erbrechen. Linkes oberes Augenlid sugilliert. — 9. XII. Reaktionsloser Wundverlauf. — 21. XII. Noch etwas Kopfweh beim Aufstehen.

Kontroluntersuchung (10. II. 02): Pat. macht einen intelligenten Eindruck, sieht nicht gerade sehr kräftig aus und scheint etwas nervös; wenigstens gestikuliert er während der Unterhaltung etwas stark. Auf die Frage, ob er das Gefühl habe, es sei von seinem Unfall etwas wesentliches zurückgeblieben, erwidert er spontan, sein früher ausgezeichnetes Gedächtnis sei ihm von da ab verloren gegangen. Im genaueren scheint es sich nicht um Amnesien von vergangenem, z. B. des Hergangs der Verletzung zu handeln, sondern meist um Kleinigkeiten. Z. B. wenn er geschäftlich mit jemandem etwas zu verhandeln hat und einleitend von irgend etwas anderem spricht, kann er sich plötzlich absolut nicht mehr erinnern, was er ihm eigentlich sagen wollte. Oder: wenn er verschiedene Aufträge hintereinander zu erledigen hat, kann er bei Ausführung des ersten den zweiten schon vergessen; hauptsächlich hat auch das Zahlengedächtnis gelitten (Hausnummern), alles Dinge, von denen er vor der Verletzung nichts gewusst haben will. Irgendwelche Charakterveränderungen sind dem Pat. wie seiner Familie und weitern Umgebung nicht aufgefallen. Mehr besonnenes, solid ruhiges Leben im Gegensatz zu früher führt Pat. wohl mit Recht selbst auf sein Alter und seine ihm durch die Stellung als Familienvater erwachsenen Pflichten zurück. — Noch einige Wochen nach der Entlassung aus dem Spital musste Pat. die Arbeit aussetzen. Er hatte viel Kopfweh, hauptsächlich am Feuer und im Rauch, was sich bis heute nicht ganz verloren. Bei raschern Bewegungen stellte sich anfangs oft und auch jetzt noch häufiges Schwindelgefühl ein. Krampfartige, bald lancinierende Schmerzen vom l. Auge über die linke

Stirn- und Scheitelgegend hinauf, die jetzt noch bestehen und auch durch Druck auf die Narbe sich auslösen lassen, sind wohl auf eine Läsion des N. supraorbitalis zurückzuführen; in der Sonnenhitze werden sie besonders unangenehm. Pat. rauchte früher passioniert Brissago (= starke Cigarren), was er seit der Verletzung absolut nicht mehr vertragen kann. Hiebei, und auch sofort, wenn er den früher ungeniert genossenen Wein trinkt, bekommt er ein Gefühl von Blutandrang in den l. Kopf. Bier, das er übrigens nur sehr mässig konsumiere, vertrage er besser. Aufgefallen ist dem Patienten, dass er seit seinem Unfall einen „eigentümlichen, oft fast unstillbaren Wolfshunger" habe, „er könnte jede Stunde essen". Pat. hat bald nach seiner Entlassung den Schlosserberuf aufgegeben, da er „körperlich und mit dem Gedächtnis nicht mehr der Mann war wie früher". Er ist jetzt Metallhändler. Epileptiforme Krämpfe oder dergl. sind nicht beobachtet.

300. A. W., Handlanger, 24 J., Zürich, 1896. Fissura cranii aperta.

Pat. wurde am 21. XII. 96 beim Transporte eines Weinfasses eine Kellertreppe hinunter gedrückt; ob das Fass auf ihn gestürzt, kann er nicht angeben, da er bewusstlos liegen blieb.

Status: Abends 21. XII. Mittelgrosser, ziemlich kräftig gebauter Mann. Sensorium frei, Pat. ist aber apathisch. Temp. 36,0. Puls ?, Klagen über Schmerzen im Hinterhaupt. Ueber der Stirn eine quer verlaufende ca. 10 cm lange, unregelmässige klaffende Wunde, etwa fingerbreit über dem Margo supraorbitalis dext. beginnend, gegen die Nasenwurzel sich leicht senkend, gegen die l. Stirnhälfte wieder etwas ansteigend. Parallel dem Verlauf der Weichteilwunde in dem blossliegenden Frontalknochen eine nicht klaffende Fissur. Ferner eine Fraktur des Nasenbeins und eine offene Fissur am Condylus int. humeri sin. und eine Quetschwunde der Oberlippe. Desinfektion der Wunden, Naht.

Die ersten 5 Tage Klagen über intensives Kopfweh. Normaler Wundverlauf ohne Fieber. Entlassung 19. I.

Kontroluntersuchung 3. II. 1902. Pat. sieht ziemlich gesund, wenn auch nicht sehr kräftig aus. Auf die Frage, wie es ihm gehe, sagt er, er wäre seit seiner Verletzung „nicht mehr der gleiche Mensch wie früher", sein Gedächtnis sei auffallend schlecht geworden. Auf genaueres Nachforschen stellt sich heraus, dass dasselbe hauptsächlich für die Gegenwart schlecht registriert, während frühere, vor der Verletzung geschehene Sachen gut behalten wurden. Pat. wiederholt bei der Unterredung die Klagen über sein schlechtes Gedächtnis einigemale. Zudem ist ihm, wie seiner Umgebung aufgefallen, dass er gereizter sei als früher, wegen unwesentlicher Sachen sich stark aufregen könne, eine Erscheinung, die ihm früher fremd gewesen. Am Anfang soll sich dies weniger gezeigt haben, als in den letzten Jahren. — Noch 3 Monate lang konnte Pat., weil er sich schwach fühlte, seine Arbeit nach der Entlassung aus dem Spital

nicht aufnehmen. Er hatte nicht auffallend Kopfweh, auch jetzt nicht, dagegen litt und leidet er jetzt noch an blitzartigen Schwindelanfällen, die während der Arbeit, beim Sitzen oder Gehen auftreten können. Pat. muss dabei aber nicht absitzen, fällt nicht zu Boden, schwankt nach seinem Gefühl höchstens etwas. Von diesem wusste er früher nichts. Er ist gegen die Hitze nicht sonderlich empfindlich, hat ziemlich viel Nasenbluten, auch mehr Nasenkatarrh als früher. Alkohol kann er nicht mehr vertragen, bekommt Schwindel und wird gereizt. — Augen und Ohren intakt. Narbe beweglich, reaktionslos.

301. H. R., Drechsler, 32 J., Baar, 1889. Fract. cranii aperta infecta.

Am 1. Juni 1889 abends 6 Uhr stürzte Pat. von der Strasse über eine 4 m hohe Mauer senkrecht in einen Bach hinunter, ohne dass über den genauern Mechanismus des Falles etwas zu erfahren wäre. Aufgehoben und nach Hause gebracht, blieb er bis am folgenden Morgen vollkommen bewusstlos. Kein Erbrechen. Blutung oder sonstiger Ausfluss aus Nase, Mund und Ohr nicht mit Sicherheit beobachtet. Von da an dämmerte das Bewusstsein rasch auf und befindet sich seither in dem jetzt noch vorhandenen Zustand. Auch seither kein Erbrechen noch konvulsivische Symptome.

Status: Kräftiger Körperbau, guter Ernährungszustand, blasse Gesichtsfarbe, apathischer Gesichtsausdruck, ab und zu Stöhnen. Watteverband am Kopf. In der Regio frontalis dextra, 6 cm über dem Supraorbitalrande, eine annähernd horizontal verlaufende Wunde mit gequetschten Rändern, 8 cm vor dem vordern Rande der Ohrmuschel beginnend, 6 cm lang, etwa 2 cm klaffend, bis nahe an die Mittellinie der Stirn hinanreichend. Die Wunde von schlechtem Aussehen, ihre nächste Umgebung infiltriert; wenig dünnflüssiges, missfarbenes Sekret. Die Wunde durchdringt die ganze Kopfschwarte, das Periost inbegriffen. In den nackt zu Tage liegenden Knochen ohne weiteres sichtbar eine leicht gezackte lineäre Fraktur parallel zur Weichteilwunde und wenig kürzer als dieselbe; der obere Rand deprimiert und etwas unter den untern geschoben. Die rechtsseitigen Augenlider geschwollen, bläulich sugilliert am untern Lid, in den Augenwinkeln und Nasenwurzel. Pupillen eng, beidseitig gleich, träg reagierend. — Pat. führt alle Befehle aus, dagegen haben seine psychischen Funktionen insofern gelitten, als er über den Hergang seiner Verletzung, seines Transportes und seinen jetzigen Zustand unrichtige Angaben macht und sehr langsam und mürrisch antwortet. Keine Lähmungserscheinungen, Gesicht und Gehör beiderseits gleich, intakt, Temperatur 36,5, Puls 60, regelmässig, kräftig und voll, Respiration frei, langsam; an den innern Organen des Rumpfes nichts Abnormes.

4. VI. Aufnahme. Tonsur des Schädels, gründliche Desinfektion mit Seife, Alkokol und Sublimat 1‰ des Kopfes und der Wunde. Verlängerung der letztern nach beiden Seiten bis zu einer Länge von 20 cm, durch Schnitt bis auf den Knochen, Zurückschieben des Periosts, soweit

es der genaue Einblick auf die Fraktur erfordert. Es ergiebt sich, dass die ohne weiteres konstatierte Frakturlinie nur die eine Hälfte eines ellipsoide deprimierten Knochenstückes darstellt, das durch eine sekundäre Bruchlinie nochmals in 2 Teile zerfällt. Ausserdem zieht eine, mehrere mm klaffende Fissur vom vorderen Rande des deprimierten Knochenstückes über die Glabella hinunter und, wie eine Spaltung der Kopfschwarte zeigt, wahrscheinlich noch weiter nach der Schädelbasis zu. Erst werden die einzelnen Stücke der deprimierten Knochenpartie herausgehebelt. Die Tabula vitrea zeigt sich in viel höherem Masse eingeknickt, bis zu 1,5 cm. Sie wird in einzelnen Stücken mit der Sequesterzange herausgehoben, ein Teil reicht weit unter den Rand des Defektes der Tabula externa. Die tief eingedrückte Dura von dem Drucke des Knochens befreit, wölbt sich sofort in normaler Weise vor und beginnt zu pulsieren. Sie ist vollständig intakt. Keine Pulsveränderung. Nach Glättung der Wundränder mit der Hohlmeisselzange wird zu minutiösester Desinfektion der Dura geschritten, die Ränder der Kopfschwartenwunde mit der Curette gereinigt und die Wunde der Kopfschwarte durch einige Seidenknopfnähte vereinigt. Kein Drain. Jodoformgaze — Kissenverband.

5. VI. Kein Erbrechen, keine motorische Störungen oder Konvulsionen. Während der Nacht Unruhe, so dass Pat. gefesselt werden musste. Temperatur heute 36,8, Puls wechselnd 48—68. Häufiges Stöhnen, apatisches moroses Wesen wie gestern, bis zu leichter Somnolenz sich steigernd, doch führt Patient einzelne Befehle richtig aus, giebt aber nur zum Teil richtige Antworten. Noch keine Exurese, die Blase perkutorisch nicht gefüllt. — 7. VI. Abends 38,5, Puls immer noch um 60, psychischer Zustand ziemlich derselbe: häufige, tiefe Seufzer, Morosität, Apathie bis leichte Somnolenz, Wortkargheit, verlangt zu trinken, spricht sonst kein Wort. Zweimal hat Pat. unter sich gelassen; stärkere Schwellung der rechtseitigen Augenlider; weder Zucker noch Eiweiss im Harn. — 8. VI. Erster Verbandwechsel. Wenig Sekret. Dura von gutem Aussehen, pulsierend. Der frontale Teil der Operationswunde p. p. geheilt. Entfernung der Suturen. — 10. VI. Patient reagiert prompter, spricht, obwohl selten, spontan einige Worte. — 13. VI. Der psychische Zustand etwas besser, zeichnet sich durch unzufriedenes Benehmen gegen die Umgebung aus. Heute zum erstenmal Exurese spontan. — 15. VI. Freies Sensorium. Vollständige Amnesie für den Hergang und die Zeit der Verletzung, aber Klarheit über die jetzige Situation. Morosität und Wortkargheit wie früher. Ausser Wünschen in Bezug auf Nahrung und andere Bedürfnisse hat Pat. bis jetzt spontan kein Wort gesprochen. Schaut immer noch teilnahmslos vor sich hin. Tadel wegen nächtlichem Bettnässen wurden mit einem schlechten Witz beantwortet, waren aber insofern von Erfolg, als Pat. gestern spontan das Geschirr verlangte. Puls immer noch 60. Wunde in schöner Heilung. — 20. VI. Pat. hat in der Nacht plötzlich den Verband zerrissen. Neuerdings Eiterung

mit leichten Temperaturerhebungen. Das mürrische Wesen dauert fort. Die Klarheit des Sensoriums scheint gelitten zu haben. — 27. VI. Pat. hat Diarrhöen bekommen, lässt alles unter sich; Sensorium wieder etwas freier, Pat. giebt oft ganz vernünftige Antworten, macht schlechte Witze. — 3. VII. Heute Nacht wurde Pat. plötzlich unruhig, riss den Verband herunter. Respiration sehr geräuschvoll, nicht beschleunigt, Pat. reagiert auf Anrufen nicht, die Pupillen waren beide ad maximum dilatiert, verengten sich nicht auf Lichteinfall, dagegen guter Lidreflex, Puls kräftig; nirgends eine Spur von Zuckungen an den Extremitäten, Pat. liess in diesem Zustand unter sich gehen. Absolute Amnesie für das ganze Ereignis. — 7. VII. Pat. redet im allgemeinen vernünftiger, drängt nach Hause, ist dann plötzlich wieder desorientiert, glaubt sich in Wien, bald anderswo. — 17. VII. Pat. wurde allmählich klarer bis heute Nacht, wo er plötzlich aufstand, im Zimmer herumtappte und dann, kaum ins Bett gebracht, Stuhl und Harn unter sich liess, was seit längerer Zeit nicht mehr vorgekommen. Am Morgen wusste Pat. von all dem Geschehenen nichts mehr, war wieder ruhig geworden. — 22. VIII. Wunde bis auf Granulationen geheilt. Eine Lähmung des Abducens des rechten Auges, die erst im Verlaufe der Behandlung zufällig entdeckt wurde, besteht heute nicht mehr. — 20. IX. Sekundär stiessen sich noch einige kleine Sequester aus. Wunde überhäutet; deutliche Pulsation. — 9. XI. Pat. war in letzter Zeit immer ausser Bett. Das psychische Verhalten ist jetzt ein vollkommen normales; im Gegensatz zu früher ist Pat. jetzt ausserordentlich anständig und höflich. — 15. XI. In letzter Zeit ist die Wunde wieder aufgebrochen. Ein vermuteter Sequester wurde nach Spaltung der Narbe und Dilatation mit der Sonde in einer Grösse von etwa 2 cm heute aus Granulationen der Dura herausgezogen, worauf die Wunde sich rasch schloss, so dass Pat. am 13. XII. entlassen werden kann.

Kontroluntersuchung (29. VIII. 01): Pat. sieht gut und sehr anständig aus; er giebt teils spontan, teils auf Fragen folgendes an: In dem ersten Monat nach der Entlassung hätte er viel an Schwindel gelitten, hauptsächlich beim Treppensteigen und hatte oft Schmerzen in der rechten Stirnseite. Nie Spuren von Epileptiformen-Anfällen. Nach einem Monat hätte er die Arbeit (in einer Drechslerei) wieder aufgenommen. Gegen Hitze, gegen Rauchen, gegen Alkoholika sei er nicht besonders empfindlich (er trinke überhaupt sehr wenig.) Er sei auffallend viel vergesslicher als früher, z. B. wenn er bei der Arbeit abwechselnd an verschiedenen Stücken beschäftigt sei, könne er sich oft plötzlich nicht mehr erinnern, was er an dem Vorhergehenden gemacht. Seiner Umgebung sei aufgefallen, dass er viel reizbarer sei, als früher (besonders in den ersten Jahren nach der Verletzung) und er selbst hätte das Gefühl, er sei jetzt viel empfindlicher und nehme alles viel schwerer als früher, so könne er z. B. eine ihm angethane, wenn auch leichte Beleidigung absolut nicht mehr vergessen. Hauptsächlich im Frühling und Herbst bei

Nebelwetter soll er fast jeden Morgen „trümmelig" sein, welches Schwindelgefühl sich dann allmählich im Laufe des Morgens verliere. Er kann sich auch jetzt gar nicht erinnern an den Hergang seines Unglücks, dagegen hat er Erinnerung an die Zeit der ersten Behandlung im Spital, wenn auch grosse Lücken und falsche Auffassungen über die mit ihm vorgenommenen Manipulationen bestehen. Der grosse Knochendefekt scheint anamnestisch kein Locus minoris resistentiae zu sein. Jetzt ist die Narbe flächenförmig eingezogen, zeigt noch Andeutung von Pulsation. Auch stärkerer Druck auf den mit straffem Gewebe bedeckten Defekt macht keine Symptome. Leichter Strabismus convergens rechts, die Augen sollen etwas schwach sein.

302. G. R., 35 J., Zimmermann, Gattikon, 1899. Fractura cranii aperta convexitat., baseos.

Der sonst gesunde Pat. fiel am 7. VI. 99, morgens 8 h, etwa 15 m hoch von einem Dach herunter auf einen Steinboden, wo er bewusstlos liegen blieb. Näheres nicht zu eruieren. Er wurde noch am gleichen Tag ins Spital verbracht.

Status: Mittelgrosser, kräftiger Mann, in starkem Jaktationszustand, giebt auf Fragen keine Antwort, stöhnt fortwährend und wirft sich mit grosser Kraft hin und her. Temp. 37°. Puls klein, regelmässig, 140. Extremitäten etwas kühl, ohne nachweisbare Lähmungen. Aus beiden Nasenlöchern, stärker aus dem linken, blutiger Ausfluss. In der linken Scheitelgegend noch über dem Os parietale, nahe seiner Naht gegen das occipitale, eine ausgedehnte zerfetzte, bis auf den Knochen gehende Wunde. In ganz oberflächlicher Aethernarkose wird der Kopf glatt rasiert und desinficiert und die Wunde auseinander gezogen. Der so blossgelegte Knochen zeigt eine Impression von 1 Frankstückgrösse, das imprimierte Knochenstück liegt etwa 5 mm tiefer im Niveau, mit ihm sind auch Haare in die Knochenwunde eingeklemmt. Um das eingedrückte Fragment extrahieren zu können und einen genauen Ueberblick über die Randpartien der Tabula vitrea zu gewinnen, wird die Knochenwunde mit dem Meissel etwas erweitert, das Fragment und eine Reihe von Glastafelsplittern samt den eingeklemmten Haaren entfernt und die Wunde gesäubert. Die Dura ist intakt. Sie wird mit einem Jodoformgazestreifen belegt, den man zur Wunde, die durch einige weit auseinanderstehende Seidenknopfnähte vereinigt, herausleitet. Aseptischer Okklusivverband. Gegen das Ende der Operation ist der Puls ganz filiform geworden. Campheräther-injektion. An der linken Clavikel eine einfache acromiale Fraktur.

8. VI. Pat. ist über Nacht sehr unruhig geworden, hat den Verband demoliert, muss mit Gewalt im Bett festgehalten werden. Immer noch Puls von 116—120. — 10. VI. Puls unter 100 gesunken. Temp. 36,7. Pat. giebt auf einfache Fragen richtige Antwort, ist noch unruhig. Wundränder gerötet und infiltriert, Nähte alle entfernt und die

klaffende Wunde mit Jodoformgaze ausgelegt. — 18. VI. Wunde reaktionslos mit beginnender Granulation. Pat. ist ruhiger geworden. — 19. VI. Ueber Nacht wieder unruhig. — 28. VI. Kopfwunde durch Granulationen geschlossen. Sensorium klar. Ab und zu Harn und Stuhl ins Bett. Behandlung der Claviculafraktur mit Sayre'schem Verband. — 15. VII. Kopfwunde solide vernarbt. Pat. steht auf. Sensorium fortdauernd frei. Pat. ist nicht mehr unreinlich. Entlassung.

Kontroluntersuchung (15. VIII. 01): Pat. sieht kräftig und gut aus. Er erzählt, dass er 8 Tage nach der Entlassung seine Arbeit wieder aufgenommen habe. Kopfweh hätte er nicht auffallend viel gehabt, auch keinen Schwindel. Wein wird schlechter vertragen als früher, Bier macht keine Erscheinungen. An Augen und Ohren nichts Pathologisches. Eigentümlich sei seinem jetzigen Geisteszustand, dass er häufig kurz dauernde Gedächtnisstörungen hat, die darin bestehen, dass er momentan etwas vollständig vergessen kann, das ihm dann aber wieder gelingt, in den Sinn zu bekommen, wenn er sich koncentriert und sehr dafür anstrengt. In seiner Psyche scheinen sich keine auffallenden Aenderungen gezeigt zu haben. Senkrecht über dem rechten Gehörgang, im Bereich des rechten Os parietale eine 5frankstückgrosse, fast halbkugelige Delle mit Hautborken, nicht druckempfindlich, ohne sicht- oder fühlbare Hirnpulsationen, derb. Der linke Mundwinkel noch andeutungsweise etwas tiefer und flacher. Keine Lähmung an Velum und Uvula.

303. M. E., 50 J. Fall eine Treppe hinab. Pat. war eine Nacht lang bewusstlos. Kopfweh. Puls 48. Blutung aus Mund und Nase. Subkutane Lockerung der Lambdanaht. Aphasie, Agraphie, Alexie.

Als bleibender Nachteil bei der Entlassung nach $1^1/_2$ Monaten Amnesie für den Unfall.

304. N. J., Schreiner, 16 J. Holzstück fiel Pat. auf den Kopf. Etwas benommen. Fieberfrei, Puls ohne Besonderheiten. Pat. stöhnt, schreit, hat Störungen der Erinnerung. Offene Comminutivfraktur des rechten Parietale. Depression. Primäre Splitterextraktion und Elevation. Heilung per secundam.

Bleibende Nachteile bei der Entlassung: Defekt im rechten Parietale, etwas Schwerfälligkeit im Denken und schlechteres Gedächtnis.

305. B. R., Handlanger, 42 J. Fall über eine Mauer (betrunken). Subkutane Schädelbasisfraktur. Sugillationen der rechten Lider. Blutung aus der Nase und dem linken Ohr. Sensorium frei. Amnesie für Zeit nach dem Trauma.

Bleibender Nachteil bei der Entlassung nach 2 Monaten: Keiner.

306. St. A., Maurer, 33 J. Fall eine Kellertreppe hinab, bewusstlos. Subkutane Fraktur der vorderen Schädelbasis rechts. Sugillationen am linken Supraorbitalrand rechts. Hyphaema conj. sin. Blutung aus der Nase. Pat. lässt Harn unter sich. Puls dauernd 44. Pat. war bei

der Aufnahme benommen. Nach 3 Tagen wurde das Bewusstsein klar, aber Pat. zeigte Amnesie für den Unfall. 4 Tage lang war er sehr unruhig.

Bleibender Nachteil bei der Entlassung nach 1 Monat: Keiner.

307. K. J., Krankenwärter, 37 J. Fall auf Eisenbahnschiene. Querfraktur der Basis. Fraktur des Nasale. Sensorium frei. Leichte Trübung des Sensoriums am 3. Tag. Sugillationen auf dem Proc. mastoideus links und rechts und vor dem rechten Ohr, und an den Lidern rechts mehr als links. Blutung aus der Nase. Protrusio bulbi beiderseits. Hyphaema conj. links. Amnesie und Erinnerungsfälschung für den Unfall. Dauerndes heftiges Kopfweh.

Bleibender Nachteil bei der Entlassung nach 8 Tagen: Starkes Kopfweh.

308. J. M., Weichenwärter, 26 J., Zürich, 1889. Fractura cranii aperta.

Am 21. XII. 89 wurde Pat. bei seiner Arbeit von einer Schnellzugslokomotive erfasst und mit Wucht gegen das Rad eines nebenstehenden Eisenbahnwagens geschleudert. Er blieb bewusstlos liegen.

Status (5 Stunden nach der Verletzung): Mittelgrosser, kräftiger Mann. Sensorium noch getrübt. Temp. 38,2. Puls 88, regelmässig. Kein Erbrechen. Keinerlei Lähmungen. Mächtige Lappenwunde vom rechten Supraorbitalrand in nach oben konvexem Bogen ca. 12 cm weit nach hinten in die linke Schläfengegend ziehend, klaffend, den nackten Knochen unter zerfetztem Periost blosslegend. Am rechten Margo supraorbitalis, bei der Incisura nervi supraorbitalis beginnend, zieht eine Frakturlinie des Knochens erst fast senkrecht nach oben, wendet sich (etwa der Höhe der Haargrenze entsprechend) rechtwinklig nach links, quer über das linke Stirnbein und endigt gegabelt dicht vor der Coronarnaht. Sie klafft an einzelnen Stellen bis 4 mm. Keine Dislokation der Spaltränder. Kein Hirnausfluss, wenig Blutung. Augenlider stark sugilliert. Keine Frakturen der Gesichtsknochen. Unterlippe stark zerfetzt, im Munde einige ausgeschlagene Zähne. Kein Blut aus Ohren und Nase.

26. XII. Trotz Desinfektion des Wundgebietes hatte sich unter dem durch einige Situationsnähte fixierten Lappen unter Temperatursteigerung eine Eiterretention gebildet. Dilatation. — 2. I. Keine Sekretion mehr. Fieber zurückgegangen. — 9. I. Viel Kopfweh. Kein Fieber. Wunde in Heilung. — 4. II. Pat. steht seit einiger Zeit auf. Kein Fieber, keine cerebralen Erscheinungen. Entlassung.

Kontroluntersuchung (24. VIII. 01): Sekundär stiessen sich noch einige Knochenkrümel aus. Pat. macht einen guten Eindruck, versieht die gleiche Stelle wie früher, hat sehr angestrengte Arbeit im Freien bei allem Wetter. Er fühlt sich gesund, hat sich seither verheiratet,

ist Vater von 3 gesunden Kindern. Nie Krämpfe oder dergleichen, kein Kopfweh, kein Schwindel. Keine Erscheinung von Seiten der Sinus frontales. Pat. will etwas hitziger sein als früher, auch sei sein Gedächtnis etwas unzuverlässiger, „weshalb er sich sehr zusammennehmen müsse." Augen intakt, Gehör o. B. Narbe über dem Margo supraorbitalis dem Knochen adhärent. Keine Pulsation, keine Druckempfindlichkeit.

Auffallend häufig finden sich diese Gedächtnisstörungen bei Patienten, die traumatisch-deliriöse Zustände oder andere flüchtige oder persistierende psychische Alterationen gezeigt hatten. Ebenso häufig fand sich auch bei der Kontrole neben dieser primären Angabe über Gedächtnisschwäche die Klage über Kopfweh, noch mehr Schwindel und hitziges, jähzorniges Temperament.

Alle Erscheinungen zusammengenommen, Kopfweh mit Schwindel, Gedächtnisschwäche und reizbares, jähzorniges Temperament bilden die vorwiegende Trias von Folgezuständen der Schädelverletzung.

Kopfweh nach Schädelverletzung.

Im Vordergrund steht unter den Klagen alter Schädelverletzter diejenige über Kopfweh. Unter den 100 Kontrolierten klagten mehr als die Hälfte (51,6 %) über diese Beschwerden. Ihre Schilderungen waren sehr bilderreich, aber stereotyp. Alle datierten ihr Kopfweh von der Schädelverletzung her. Meist war es in der ersten Zeit am intensivsten, besserte sich mit wenigen Ausnahmen im Laufe der Zeit nur wenig und blieb dann konstant. Diese erste Zeit erstreckt sich im Durchschnitt über die Spanne von $^1/_2$—1 Jahr. Das Kopfweh wird geschildert als ein Druck im Kopf, Eingenommensein, diffuser dumpfer Kopfschmerz, seltener als ein Bohren, Reissen und Zwicken „wie wenn ein Krebs im Kopf herumkröche, der Kopf abgedeckt würde, ein schwerer Reif um den Kopf läge". Die Intensivität war im allgemeinen eine mässige, jedoch mit nicht seltenen Ausnahmen, wo das Kopfweh als „rasend, zum Wahnsinnig werden" geschildert wird und in 2 Fällen als Hauptgrund dem Kranken die selbstmörderische Waffe in die Hand gab. — Nur in Ausnahmefällen wird die Cephalalgie strenger lokalisiert, mit Vorliebe in die Stirn oder in die Tiefe des Occiput. Der Grund kann zum Teil in Narben der Dura liegen, in einem Falle war es eine Neuralgie des Nervus supraorbitalis infolge Einwachsens des Nerven in die Knochennarbe. Auffallend war die Bezeichnung von zwei sich ganz fremden Patienten, dass ihnen alles im Kopf schmerze, „sogar die Haare thun weh", weshalb der eine seit Jahren die Haare ganz kurz

scheren lässt. Bei anderen findet man ähnliche Andeutungen, denn einige Male wiederholt sich die Erzählung, dass der geringste Druck auf dem Kopf Schmerzen auslöse, sodass entweder gar kein oder nur ein besonderes leichter Hut getragen werden könne, weshalb sich z. B. ein Patient einen besonders leichten Strohhut extra anfertigen liess.

Als hauptauslösendes Moment für dieses Kopfweh wird der Genuss von Alkohol angegeben und zwar vor allem fast einstimmig in der Form des Weines. 30 % der Kontrolierten erwähnten spontan, dass sie den Wein nicht mehr vertragen könnten und von diesen verursachte er bei $^2/_3$ Kopfweh, bei dem übrigen Drittel Schwindel oder beides zusammen. Mehrere davon sind direkt aus diesem Grunde Abstinenten geworden und fahren gut damit. Sie und die Mässigen blieben von Schwererem verschont, wogegen ein anderer, der schon früher etwas Alkoholiker gewesen zu sein scheint, nach dem Schädeltrauma es blieb und rapide abwärts kam. Schädelverletzung und Alkoholismus brachten den Patienten, der an wahnsinnigen Kopfwehanfällen litt, zum Selbstmord.

Mit auffälliger Häufigkeit wurde mir betont, dass am schlechtesten der Wein vertragen würde. Die Kontrolierten rekrutieren sich zum grössern Teile aus der Landbevölkerung Zürichs, wo Trauben- und Obstwein und Bier nebeneinander konsumiert wird. Fast ausnahmslos kamen diese Patienten vom Wein trinken ab, genossen mit geringerer oder ohne Beschwerde Bier und „Most" (Obstwein).

Neben die Wirkung des Alkohols tritt fast ebenbürtig die Hitze, vor allem die Sommerhitze und die direkte Bestrahlung der Sonne mit den Wirkungen nicht bloss der Hitze, sondern auch des Lichtes. 17 % der Kontrolierten litten unter der Hitze und mit einer einzigen Ausnahme verursachte sie Kopfweh. Nur wenige dieser Patienten, die über Kopfweh als Folge ihrer Schädelverletzung klagten, konnten beschwerdefrei ohne Hut in der Sonne gehen und wählten sich leichte, breitkrämpige Hüte.

Ganz vereinzelt gegenüber Alkoholgenuss und Hitze wurden als auslösendes Moment für diese Kopfschmerzen das Bücken, Hintenüberlehnen (z. B. beim Rasieren), Schütteln beim Fahren, körperliche Anstrengung, psychische Erregungen hervorgehoben.

Das mittlere Alter der dem Kopfweh besonders unterworfenen Patienten war 25 Jahre (mittleres Alter der Kontrolierten überhaupt zur Zeit der Verletzung 24,8 Jahre).

Bezüglich offener und subkutaner Fraktur zeigten sich hier die

allgemeinen Verteilungsverhältnisse überhaupt; bei genauerer Trennung der Regionen tritt die Occipitalgegend mehr in den Vordergrund, während die übrigen Zahlen der allgemeinen Prozentverteilung entsprechen.

309. E. K., Schüler, 9 J., Höngg, 1897. Fractura cranii aperta.

Am 22. V. 97 nachmittags fiel der Knabe in einem Neubau 9 m hoch herunter, nähere Details fehlen.

Status: Gut entwickelter Knabe. Sensorium leicht benommen, keinerlei Lähmungen. Puls 90, regelmässig. In der Scheitellinie an der Haargrenze vorn beginnend eine 7 cm lange, unregelmässige, zerfetzte Wunde mit stark gequetschten Rändern, auf sie senkrecht verlaufend, also in frontaler Richtung, eine zweite Wunde, über das rechte Parietale verlaufend, 6 cm lang. Letzteres blossliegend, mit einem 10centstückgrossen Defekt des Knochens mit Blut- u. Hirnausfluss. Nach Tonsur und gründlicher Desinfektion wird der Schädel gegen das rechte Ohr hinunter frei gelegt und in ihm zeigt sich, von dem erwähnten Defekt im Parietale beginnend, eine wenig klaffende Frakturlinie bis fast zum Gehörgang hinunter, in der ganzen Länge mit Depression des vorderen Randes von einigen mm Tiefe. Toilette der Wunde, Abrunden der scharfen Knochenränder des Defektes am Parietale, Einlegen eines Jodoformgazestreifens auf die Hirnwunde, Seidenknopfnähte der Haut. Aseptischer Okklusivverband.

Reaktionsloser Verlauf. Nie Erbrechen. Höchste Temperatur (am Abend des 2. Tages) 38,0, Puls 90—124. — 8. VII. Völliges Wohlbefinden, Pat. steht auf. — 17. VI. Wunde solide vernarbt. Keine cerebralen Erscheinungen. Entlassung.

Kontroluntersuchung (23. VIII. 01): Pat. hat körperlich und geistig sich gut entwickelt. Keine epileptischen Erscheinungen, keine Spuren von Lähmungen. Depression noch fühlbar. Druck und Beklopfen des Schädels nirgends empfindlich. Der Junge ist sehr lebhaft, klagt nach der Aussage der Mutter hie und da über Kopfweh vorn in der Stirn, am ehesten beim heissen Wetter in der Sonne. Er soll dies mehr thun als die übrigen Kinder.

Zweite Kontroluntersuchung (4. III. 02): Pat. kommt spontan und klagt über Kopfweh, hauptsächlich vorn in der Stirn. In letzter Zeit trat auch Schwindel dazu, am ehesten, wenn Pat. nach einiger Zeit vom Sitzen aufsteht, ferner beim Springen. Keine Aenderung der Intelligenz.

310. H. S., Gewerbsknecht, 35 J., Zürich, 1885. Fractura ossis parietalis dextr. aperta.

Am 24. I. 85 fiel dem Pat. aus einer Höhe von 7 m eine 5 kg schwere eiserne Rolle auf den Kopf. Er stürzte nicht zu Boden, verlor

auch nicht die Besinnung, musste nicht erbrechen. Er kam zu Fuss in das nahe Spital.

Status: Grosser, kräftiger Mann. Sensorium frei. Rechts neben der Scheitelhöhe eine sagittal verlaufende, ca. 6 cm lange, ziemlich scharfrandige Wunde bis auf den Knochen gehend. In diesem eine parallel verlaufende, wenig klaffende Fissur von 5 cm Länge, von deren Ende zwei kleinere Fissuren im Bogen nach hinten verlaufen. Leichte Impression. Gründliche Desinfektion, 2 Seidenknopfnähte der Haut, Antiseptischer Verband.

31. I. Vollständig reaktionsloser Verlauf, Heilung p. p. Keine cerebralen Erscheinungen. — 14. I. Entlassung.

Kontroluntersuchung (11. II. 02): Am Tage nach der Entlassung nahm Pat. seine angestrengte Arbeit wieder auf. Er hatte etwas Kopfweh, das sich bald verlor. Die Sonnenhitze vertrug er anfangs schlecht, sodass er nicht ohne Hut sich ihr aussetzen konnte. Schwindel bestand nie. Keinerlei Spuren epileptiformer Erscheinungen. Gedächtnis, Charakter wie früher. Rauchen und Wein wird wie vorher ertragen. Pat. sieht sehr gesund und kräftig aus, ist freundlich und intelligent. Narbe fein lineär, beweglich. Impression des Knochens noch als deutliche Kante zu fühlen.

311. R. W., Postangestellter, 43 J., Zürich, 1895. Fractura baseos cranii.

Am 4. XI. abends fiel Pat. von einem Bahnsteig ca. 8 m hinunter auf die Schienen und wurde bewusstlos aufgehoben.

Status (7 Stunden nach dem Sturz): Grosser, kräftiger Mann, somnolent; lässt unter sich gehen. Foetor alcoholicus ex ore. Pupillen weit, reagierend. Puls leicht, unregelmässig, 68. $1^1/_2$ cm lange, lappenförmige Wunde auf dem Nasenrücken, bis auf den Knochen gehend. Blutkrusten im linken Nasenloch, flüssiges Blut rinnt aus dem linken Ohr. An den inneren Organen nichts Besonderes.

5. XI. Sehr unruhige Nacht, Erbrochenes und Stuhl ins Bett, Pat. ist immer noch benommen. Keine Temperatursteigerung. — 14. XI. Sensorium frei. Klagen über starke Kopfschmerzen. — 5. XII. Kopfschmerzen haben etwas nachgelassen. Beim heutigen ersten Aufstehen heftiger Schwindel und Ohrensausen. Nie Fieber. Puls ohne Besonderheiten. — 23. XII. Entlassung auf Wunsch. Ausser Schwindel und Kopfweh keine nervösen Erscheinungen. Gehörvermögen links etwa um die Hälfte herabgesetzt.

Kontroluntersuchung (25. VIII. 01): Hatte anfangs hochgradigen Schwindel, der nur bei absoluter Ruhe sich etwas verlor. Am nachteiligsten empfand er Fahren, Bücken, Treppensteigen. $^1/_2$ Jahr war er arbeitsunfähig. Neben dem im Vordergrund stehenden Schwindel hatte er Kopfweh, Sausen und Surren, Schmerzen und Bohren hinter dem linken Ohr. Auch die Augen sollen seiner Meinung nach sehr gelitten haben.

Das Schwindelgefühl verlor sich erst nach etwa 2 Jahren allmählich. Pat. bekleidet jetzt wieder einen Vertrauensposten, wo ihm viel Geld durch die Hände geht; sein Intellekt scheint nicht gelitten zu haben. Auch jetzt führt Pat. noch Verschiedenes auf die Verletzung zurück, von dem er früher nichts gewusst haben will. So ist ihm oft nicht wohl, er hat einen eigentümlichen Druck im Kopf, besonders bei Witterungswechsel, er ermüdet körperlich viel leichter als früher, hat oft ein auffälliges Schlafbedürfnis, schläft aber nicht ruhig. Rauchen und Wein werden ziemlich gut ertragen. Links ist das Ohr vollständig taub. Innere Organe, Harn o. B.

312. A. A., Schüler, 13 J., Oberrieden, 1894. Vulnus slopetarium frontis.

Am 12. II. 94 wurde Pat. von einem Kameraden mit einem mit Pulver und Papier geladenen Gewehr aus Unachtsamkeit in die Stirn geschossen. Distanz etwa 1/2 m. Pat. fiel zu Boden und war sofort für einige Minuten bewusstlos und erbrach gegen Abend 3mal. Die Augen konnten nicht mehr geöffnet werden. Kein Nasenbluten. In der kommenden Nacht schlief Pat. ruhig. Am folgenden Morgen bei Ueberführung ins Spital heftige Kopfschmerzen.

Status (13. II.): Ordentlich entwickelter Junge, Sensorium frei. Puls kräftig, 88, Temp. 36,8. Keine Lähmungen. Innere Organe o. B. Harn ohne Eiweiss. Kein Erbrechen. Rechte Gesichtsseite von Stirn bis zur Wange hochgradig geschwollen, Augenbrauen und Cilien des rechten Auges versengt. Ueber dem rechten Supraorbitalrand eine 4 cm lange und 3 cm breite quere Wunde mit zerfetzten Rändern, mit Pulver auch in der Umgebung besprengt. In ihrem Grunde das Stirnbein freiliegend, mit einer wenig klaffenden, senkrecht verlaufenden Fissur ohne Splitter und Depression. In Conjunctiva bis nahe zum Rande der Cornea beider Augen verschiedene Pulverkörnchen, sonst die Augen unverletzt. Pupillen beidseitig etwas eng, reagierend.

Gründliche Toilette der Wunde in Chloroformnarkose, Enfernung der Pulverkörner, soweit möglich, Einlegen von Jodoformgaze, Okklusivverband. — 15. II. Reaktionsloser Wundverlauf. Kein Erbrechen. Pat. klagt über geringe Kopfschmerzen. — 24. II. Keine Gehirnerscheinungen. — 25. III. Die Wunde ist mit strahliger Narbe, durch welche das obere Augenlid etwas nach oben gezogen wird, ausgeheilt. Augen intakt. Entlassung.

Kontroluntersuchung (VII. 01): Pat. scheint sich gut entwickelt zu haben. Er klagt über brennende Kopfschmerzen, die er jetzt noch sehr viel hat, besonders bei der Hitze. Die Schmerzen sind in die rechte Stirnseite lokalisiert. Die eingezogene, wenig adhärente Narbe ist jetzt auffallend druckempfindlich, schon leichtes Ziehen an den rechten Augenbrauenhaaren ist sehr schmerzhaft. Geringe Hyperästhesie direkt über der Narbe im Supraorbitalisgebiet. Das Auge kann vollständig geschlossen

werden. Pat. hat vor 3 Jahren eine rechtsseitige Otitis durchgemacht, hört seitdem am rechten Ohr nur noch etwas mit Knochenleitung. Alcoholica werden sehr schlecht vertragen. Gemütliche Erregungen fahren ihm nach Aussagen seiner Begleitung viel mehr in den Kopf als andern. Bezüglich Entwicklung des Intellektes ist nichts Zuverlässiges zu eruieren.

313. J. D., Landwirt, 31 J., Mettemenstetten, 1897. Fractura cranii aperta.

Der unbelastete und bisher stets gesunde Pat. wurde am 2. VI. 97 infolge Durchbrennen seines scheu gewordenen Pferdes auf das Rad eines auf der Strasse stehenden Wagens geschleudert und war sofort bewusstlos. Der gerufene Arzt konstatierte noch Erbrechen von mit Blut tingierten Massen und dirigierte den Pat. sofort hieher.

Status: Grosser, kräftiger Mann. Sensorium noch nicht ganz frei; Pat. ist schwer besinnlich, antwortet zögernd auf an ihn gestellte Fragen. Puls 80, kräftig. Starke Sugillationen ums linke Auge, im äussern Augenwinkel kleines Hyphaema. Vorn auf dem linken Scheitelbein, nahe der Sutur gegen das Frontale eine quer verlaufende, 5 cm lange, zerfetzte Wunde, mässig blutend, bis auf den nackten Knochen. In diesem eine Fraktur mit Depression, 3 cm lang, hinterer Knochenrand unter den vorderen geschoben.

In Aethernarkose wird die oberflächlich gereinigte Wunde nach Tonsur des Kopfes gründlich desinficiert und nach oben und unten erweitert. Reposition der dislocierten Frakturflächen mit dem Elevatorium unmöglich, daher Abmeisselung des einen Knochenrandes, bis die Elevation des untergeschobenen etwas gelingt. Tabula interna ausgedehnter gesplittert, Extraktion von 2 Splittern von $^1/_2$—2 cm Durchmesser. Dura nicht verletzt im Bereich des Knochendefektes, Blutung sehr gering. Einlegen eines Jodoformgazestreifs, Seidenknopfnähte der Haut. Asept. Okklusivverband.

10. VI. Wunde zugeheilt. Pat. stets fieberfrei. Kein Erbrechen. Wenig Schmerzen, keine Lähmungen. — 14. VI. Plötzliche Temperatursteigerung bis 39,5. Heftige Schmerzen in der Wunde. Kleine Retention daselbst zwischen Knochen und Periost. Dilatation der Wunde, Einlegen von Jodoformgaze, feuchter Ichthyolverband. — 23. VI. Immer noch eitrige Sekretion. Heftige Pulsation in der Tiefe der Wunde. — 10. VII. Unter Abnahme der Sekretion füllte sich die Wunde mit kräftigen Granulationen und Pat. wird 12. VII. in Heilung entlassen.

Kontrolluntersuchung (10. VIII. 01): Pat. macht einen guten Eindruck, ist ruhig, sieht gesund aus. Er giebt an, dass er noch 3 Wochen lang wegen seiner Wunde in Behandlung gestanden hätte. Am Anfang machte ihm das Bücken Schmerzen im Kopf, auch konnte er lange die Sonnenhitze nicht vertragen. Zur Zeit hat er nicht das Gefühl, als ob von der Verletzung viel Nachteiliges zurückgeblieben. Allerdings vertrage er den Wein schlechter als früher, auch sei ihm aufgefallen, dass er

rascher ermüde als früher, dass er beim Fahren auf Wagen oder Bahn bei geringem Rütteln Schmerzen und Ziehen in der Narbe bekomme, dagegen scheint an Gedächtnis und Charakter sich nichts Wesentliches geändert zu haben. Die Narbe ist reaktionslos, derb, eingezogen, die Haut etwas dünn, keine Hirnpulsation sicht- oder fühlbar.

314. H. R., Cigarrenmacher, 20 J., Affoltern, 1897. Fractura baseos cranii.

Am 30. XI. 97 fiel Pat., der sonst stets gesund, nachts eine Treppe hinunter und blieb bewusstlos liegen. Der gerufene Arzt fand ihn am 1. XII. abends noch vollkommen benommen, sehr blass, mit geschlossenen Augen. Pupillen gleich, ziemlich eng, langsam reagierend, Trachealrasseln, aus dem Munde floss etwas blutiger Schleim, aus dem rechten Ohr eine wasserklare Flüssigkeit. Puls 84—100.

Status (2. XII. vorm. 10 h): Kleiner, schmächtiger Mann. Sensorium frei, doch fehlt die Erinnerung an den geschehenen Unfall bis zu den Begebenheiten von heute morgen vollkommen. Puls regelmässig, ziemlich kräftig, 112, Temp. 38,2. Etwas Eiweiss im Urin. Keine Lähmungen, innere Organe o. B. Am Hinterkopf, wenig rechts neben den Torus occipitalis eine 1 cm lange, oberflächliche Quetschwunde. Aus Mund, Nase und Ohren jetzt keinerlei blutiger oder seröser Ausfluss.

Aseptische Besorgung der Wunde, Bettruhe, flüssige Kost ohne Wein.

7. XII. Wunde geheilt. Pat. fühlt sich wohl. In den ersten drei Tagen Temperatursteigerungen bis 37,8, Puls 60—100, allmählich an Zahl abnehmend. — 20. XII. Dauerndes Wohlbefinden. Pat. steht auf und wird am 24. XII. entlassen.

Kontroluntersuchung (18. IV. 01): Pat. sieht gut aus, hat einen etwas starren Blick. Narbe am Hinterkopf kaum sichtbar, beweglich. Am Knochen leichte periostitische Verdickung von 5 Centsstückgrösse, nicht empfindlich. Pat. erzählt, dass er seit seinem Unfall viel an Kopfweh leide, das bei angestrengter Arbeit auftrete, meistens am Nachmittag, sodass er sehr oft für 1—2 Stunden seine Arbeit aussetzen müsse. Am ehesten tritt dies ein bei stärkerer Anstrengung der Augen. Vor seiner Verletzung sei ihm dies nicht bekannt gewesen. Nach seinem Spitalaustritt habe diese Erscheinung mit dem Wiederaufnehmen ersterer Arbeit sich eingestellt, die, zuerst stärker als wie nachher, bis heute anhielt. Schwindel, Krämpfe und dergl. hätte er nie gehabt, Alcoholica vertrage er auffallend schlecht.

315. F. E., Schuster, 22 J., Zürich I, 1894. Fractura baseos cranii.

Patient stürzte am 23. IX. 94 in angeheitertem Zustand aus dem Fenster des zweiten Stockwerkes auf einen Cementboden hinunter, die rechte Schläfen- und Scheitelgegend aufschlagend, und blieb sofort bewusstlos liegen. Er wurde noch in derselben Nacht hieher verbracht,

soll aus dem rechten Ohr viel Blut verloren haben, wiederholtes Erbrechen.

Status: Sensorium noch benommen, Blutung aus dem rechten Ohr. Augenlider beiderseits ödematös und sugilliert, Hyphaema beiderseits, Brechreiz, keine Facialislähmung, Pupillen beidseitig gleich und reagierend, auch weiter keine Lähmungen und abnorme Veränderungen am übrigen Körper.

Während des ersten Tages spuckte Pat. Blut. Ruhige Bettlage, anfänglich flüssige Kost ohne Wein, Sorge für Stuhlentleerung, Verschluss des (soweit möglich) desinficierten Gehörganges durch Wattebausch. Nach 3 Tagen wurde das Sensorium allmählich frei, kein Brechen mehr. — Am 13. X. stand Pat. zum ersten Male etwas auf und wurde am 20. X. völlig beschwerdefrei entlassen. Kein Schwindelgefühl beim Bücken, Gehörvermögen rechts beinahe wie links, eine Taschenuhr wird auf eine Distanz von 25 cm noch vernommen.

Kontroluntersuchung (26. VIII. 01): Sofort nach seiner Entlassung konnte Pat. seinen Beruf wieder aufnehmen. Anfangs wäre er zwar sehr empfindlich gewesen gegen Witterungsumschläge, heisses Wetter, hätte jahrelang noch ein eigentümliches „Zucken und Reissen" in der rechten Kopfseite gehabt, und auch jetzt noch bestände Sausen im rechten Ohr, das sofort besonders stark und unangenehm wird, wenn Pat. Wein trinkt, den er jetzt überhaupt sehr schlecht vertrage, was früher gar nicht der Fall war. Pat. sieht gut und kräftig aus, Augen ohne Besonderheiten, an beiden Ohren Gehör gut und gleich. Aenderungen der Psychen lassen sich keine eruieren.

316. G. N., Heizer, 47 J., Hausen a./Alb, 1895. Fractura baseos cranii, pelvis et radii dextr.

Am 17. X. 95 fiel Pat. ca. 8 m hoch von einem Baum auf den Erdboden herunter, war einige Minuten bewusstlos. Er konnte sich wegen starker Schmerzen im Becken nicht mehr erheben. Er wurde mit dem Krankenwagen sofort hieher verbracht.

Status: Mittelgrosser, kräftiger Mann, etwas blass. Sensorium frei. Temp. 37,7, Puls regelmässig, 110. Pupillen mittelweit, reagieren; Hyphaema rechts, Sugillation des rechten oberen Augenlides. Kein Blutausfluss aus Nase oder Ohren. Thorax- und Abdominalorgane ohne Besonderheiten. Rechte Inguinalgegend geschwollen. Krepitation am rechten horizontalen Schambeinast, ebenso am Tuber ischii dextr. Deutliche Zeichen einer Epiphysenfraktur des rechten Radius. Urin spontan gelassen, ohne Blut.

Bettlage auf Wasserkissen, Schienenverband am rechten Vorderarm. Blande Diät. — 25. X. Allgemeinbefinden gut. Kein Erbrechen. — 25. XI. Beckenfraktur und Radiusfraktur konsolidiert. Hyphaema ist ganz verschwunden. — 19. XII. Entlassung. Keine Erscheinungen von Seite der Schädelverletzung.

Kontroluntersuchung (20. X. 01): Pat. sieht kräftig aus; 5 Wochen

nach seiner Entlassung hätte er die Arbeit wieder aufgenommen. Im Anfang hätte er etwas an Kopfweh gelitten, was sich nach und nach verlor, jetzt „spürt er das Wetter mehr im Kopf als früher, wie wenn ihn eine alte Schädelwunde reisse". Die Schmerzen verlaufen dabei vom Scheitel gegen das rechte Auge. Kein Schwindel, keine epileptiformen Erscheinungen. Alkohol hätte er nie besonders gut vertragen. Er sei nicht vergesslicher geworden. Auch anderweitig lassen sich keine psychischen Veränderungen eruieren. Ohren und Augen ohne Besonderheiten.

317. M. O., Schüler, 9 J., Zürich, 1892. Fractura baseos cranii.

Am 19. VIII. 92 fiel der auf einem fahrenden Wagen sitzende Knabe rücklings zu Boden und blieb bewusstlos liegen.

Status (nach einigen Minuten): Ziemlich kräftig entwickelter Knabe, somnolent, stöhnend, allmählich giebt er einige Antworten und klagt über die heftigsten Schmerzen im Kopf. Keine Lähmungen. Blutung aus der Nase. Erbrechen. Puls sehr klein, 72. Temp. 36,1.

Mehrmals Erbrechen, leichte Temperatursteigerung am Abend. Pat. ist ruhig. — 21. VIII. Zweimal Blutung aus der Nase. Starke Kopfschmerzen. — 16. IX. Weiter reaktionsloser Verlauf. Geheilt entlassen.

Kontroluntersuchung (25. II. 02): Pat. hat sich gut entwickelt, ist viel kräftiger geworden. Er klagte anfangs und auch die letzten Jahre noch viel über Kopfschmerzen, sodass die Eltern davon abgesehen haben, ihn studieren zu lassen. Die Eltern haben im übrigen nicht den Eindruck, dass er von der Verletzung wesentliches davongetragen, abgesehen davon, dass er seither nicht mehr so gut höre und anfangs etwas nervös war. Intellekt und Psyche sind jetzt unverändert. Keine Gedächtnisstörungen.

318. A. B., Wagenführer, 38 J., Zürich, 1900. Fissura cranii aperta.

Fall aus dem vom Pat. selbst geführten Tram. 8. III. 00; sofortige Bewusstlosigkeit.

Status: Sensorium benommen, Temp. 37,3, Puls 88, regelmässig. Innere Organe o. B. In der rechten Regio mastoidea eine sternförmige Quetschwunde, den Knochen blosslegend, in dem eine Fissur bogenförmig gegen das Occiput hinzieht. Keine Impression. Quetschwunde der Weichteile in der rechten Frontalgegend, nahe dem Scheitel, eine ähnliche in der linken Frontalgegend. Abquetschung der Nagelphalanx des linken Kleinfingers. Primäre Desinfektion der Wunden, Einlegen von Jodoformgazedochten, Seidenknopfnähte der Haut, Okklusivverband. Beim Verbinden wacht Pat. aus der Bewusstlosigkeit auf und erkundigt sich nach dem Vorgang des Unfalles.

13. III. Reaktionsloser Verlauf, keine cerebralen Erscheinungen, keine Klagen über Kopfweh. — 30. III. Geheilt entlassen.

Kontroluntersuchung (8. III. 02): Schon die ersten 8 Tage nach der Entlassung musste Pat. seine Arbeit als Tramwagenführer wieder aufnehmen, hatte noch etwa 2 Monate lang heftiges Kopfweh, hauptsächlich wegen des Rüttelns des Wagens. Auch gegen die Hitze war er im ersten Sommer sehr empfindlich. Keinerlei Sehstörung, Gehör gut, keine Alteration der Psyche. Den Wein hat Pat. schon vor dem Unfall schlecht vertragen. Pat. hat das Gefühl, z. Zt. von dem Unfall nichts Nachteiliges davongetragen zu haben.

319. J. H., Handlanger, 43 J., Zürich, 1901. Fissura aperta cranii cum impressione.

1885 erlitt Pat. ein Schädeltrauma (wurde beim Holzfällen von einem stürzenden Baum getroffen), war bewusstlos, litt in der Folgezeit etwas an Schmerzen im Hinterhaupt. Am 8. II. 01 wurde Pat. vom Tram zu Boden geschleudert und bewusstlos aufgehoben. Blutung aus der Nase.

Status (nach ca. 3 Stunden): Sensorium frei. Keine Lähmungen. Pupillen etwas eng, gleich und reagierend. Starke Schwellung und Sugillation des linken oberen Lides. Senkrechte Quetschwunde über dem linken inneren Augenwinkel, über die Stirn, darunter, im frei liegenden Knochen, zwei Fissuren, die eine leicht bogenförmig von medial unten nach lateral oben verlaufend, die andere parallel der Wunde senkrecht, mit Impression von $1^1/_2$ mm. Primäre Desinfektion, Elevation der Impression und Naht der Weichteilwunde.

Vollkommen reaktionsloser Wundverlauf. Keinerlei cerebrale Erscheinungen. — 13. III. Geheilt entlassen.

Kontroluntersuchung (9. III. 02): Im Sommer 1901 hatte Pat. viel Kopfweh und starken Schwindel, sobald er sich etwas anstrengte, hauptsächlich beim Bücken. Gegen die Sonnenhitze ist Pat. noch mehr empfindlich, musste stets einen leichten Hut tragen. Augen und Ohren intakt. Bewegliche Narbe, unter der noch eine Knochenkante fühlbar ist. Keine Andeutung von psychischer Veränderung oder Gedächtnisstörungen.

320. E. Sch., Metzger, 17 J., Schaffhausen, 1901. Fractura baseos cranii.

Am 16. X. klemmte Pat. seinen Kopf zwischen eine am Liftschacht quer verlaufende Leiste und den aufsteigenden Lift ein, er war sofort bewusstlos. Kompression des Kopfes fronto-occipital. Bewusstlosigkeit $^1/_4$ Stunde. Starke Blutung aus der Nase und beiden Ohren, mehrere Male Erbrechen von blutigen Massen, heftigste Schmerzen im ganzen Kopf.

Status: Kräftig gebauter Jüngling, leicht soporös, ruhig. Puls 56. Temp. 36,0. Innere Organe o. B. — Starke Schwellung und Excoriationen am l. Auge bis gegen das l. Ohr hin. Excoriation und Sugillation des r. obern Augenlides. Fraktur der Mandibula? Druckempfindlichkeit des l. Proc. mastoid. und faustgrosses Hämatom auf der linken Seite des Occiput.

Am ersten Tage noch wiederholtes Erbrechen, mässige Somnolenz. — 18. X. Sensorium frei. Im Bett keine Klagen über Kopfschmerzen. — 20. XI. Geheilt entlassen.

Kontroluntersuchung (12. III. 02). Am 27. XI. 01 schrieb uns der Vater des Pat., dass derselbe noch viel über Kopfschmerzen klage, hauptsächlich beim Bücken und Niesen. — Er nahm die Arbeit erst nach 3 Monaten wieder auf, hatte auch dann noch bei angestrengterer Arbeit Kopfweh und Schwindel. Letzterer verlor sich. Ersteres tritt immer noch ab und zu auf, sofort in der Hitze. Pat. erzählt, er hätte die ersten 2 Wochen nach seiner Entlassung oft doppelt gesehen, was ihn sehr gestört hätte. Dabei hätte er und seine Umgebung nicht bemerkt, dass er schiele. Die Augen sind z. Zt. ohne Veränderungen, das Gesichtsfeld zeigt keine Besonderheiten. Das Gedächtnis ist gut. Nach den Aussagen des Vaters soll Pat. viel reizbarer sein als früher. Wein wird schlecht vertragen.

321. B. D., 5 J., Zürich, 1899. Fractura baseos cranii, Meningitis.

Am 30. V. 98 fiel Pat. über eine Treppenlehne 5 m tief auf einen Holzboden hinunter, sehr wahrscheinlich mit der Stirne aufschlagend. Starke Blutung aus der Nase. Das Kind erhob sich sofort wieder, klagte über Müdigkeit und verlangte ins Bett gebracht zu werden, wo es sofort in tiefen Schlaf versank. Nach 3 Stunden erwachte es und erbrach 2mal intensiv (Blut und Speisereste). Am nächsten Tag stand es auf, klagte über nichts bis zum 5. VI., als sich abermals Erbrechen (wieder mit Blut untermischt) und Kopfschmerz einstellte. Letztere steigerten sich am nächsten Tage erheblich, es trat Fieber auf, auch verweigerte das Kind jede Nahrung. Der gerufene Arzt konstatierte eine Meningitis und dirigierte das Kind ins Spital.

Status: Für sein Alter ordentlich entwickeltes Kind. Gesicht fieberhaft gerötet, macht einen schwerkranken Eindruck. Temp. 40,0. Leichte Somnolenz abwechselnd mit Aufgeregtheit. Klagen über Schmerzen in der Stirngegend. Nackensteifigkeit kaum vorhanden. Puls 120—130. R. beschleunigt. Ueber der Glabella eine teigige Schwellung, in der Mitte eine seichte Delle. Alle Augenlider sugilliert und geschwellt, Pupillen gleich gut reagierend. An beiden Nasenlöchern Blutkrusten, nicht an den Ohren. An den Extremitäten nichts Besonderes, keine Lähmungen. Augenhintergrund o. B.

Exspektative Behandlung. 9. VI. Sensorium etwas freier, noch grosse Unruhe, Temp. 39,0. — 19. VI. Langsam gingen Temperatur und Pulszahlen zurück mit Besserung des Allgemeinzustandes. — 5. VII. Keinerlei cerebrale Erscheinungen. Entlassung.

Kontroluntersuchung 13. II. 02. Ziemlich lebhaftes, gesund aussehendes Kind. Leichte linksseitige Abducenslähmung, gut zu erkennen. Velum symmetrisch, die Uvula steht auffallend stark nach links, sonst

keinerlei Lähmungen, Augen und Ohren sonst intakt. Genau über dem Planum glabellae eine flache, ca. 10ctsstückgrosse flache Delle am Knochen, schon äusserlich an der Haut sichtbar, zu fühlen, unempfindlich. Die begleitende Mutter erzählt, dass ihr, abgesehen von Kleinigkeiten, nicht aufgefallen, dass das Kind anders sei, als früher. Es hätte anfangs sehr viel über Kopfweh in der Stirn geklagt und sei auch heute noch diesem mehr unterworfen als die andern Kinder, insbesondere im Sommer bei Spaziergängen, wenn sie länger an der Sonne gehen. Auch sei es etwas schlafsüchtiger als die Andern. Abgesehen von leichterer Erregbarkeit, lässt sich an Psyche und intellektueller Entwicklung nichts Auffälliges eruieren. Ebenso fehlen alle epileptiformen Erscheinungen.

322. S. J., Schleifer, 29 J. Zerspringende Polierscheibe traf Pat. auf der rechten Stirnseite. Bewusstlos. Offene, 1frankstückgrosse Splitterfraktur und Depression des rechten Frontale. Dura zerrissen. Hirnausfluss. Primäre Splitterextraktion. Reaktionsloser Verlauf.

Bleibender Nachteil bei der Entlassung nach 3 Monaten: Kopfschmerzen. Eigentümliches Gefühl im Kopf, wie wenn eine Flüssigkeit von innen an die Stirn plätschern würde. Defekt im rechten Frontale. Hirnnarbe.

323. P. A., Handlanger, 16 J. Sturz von einem Neubau, schlug mit dem Hinterhaupt auf. Bewusstlos. Erbrechen. Subkutane Schädelbasisfraktur. Sugillation des rechten Tuber parietale. Blutung aus der Nase. Pupillen träge, rechte weiter als linke. Somnolenz bei der Aufnahme, 2 Tage andauernd. Starke Schmerzen in der Stirn.

Bleibender Nachteil bei der Entlassung nach $1^1/_2$ Monaten: Kopfschmerzen in der Stirn.

324. Sch. H., Maurer, 19 J. Sturz vom 5. Stock. Bewusstlos. Subkutane Schädelbasisfraktur. Blutung aus dem rechten Ohr. Sensorium frei. Quetschung der Stirn. Intensive Schmerzen im Hinterhaupt.

Bleibender Nachteil bei der Entlassung nach 1 Monat: Keiner.

325. B. A., Maurer, 16 J. Sturz vom 4. Stock eines Neubaues. $^1/_2$ Stunde bewusstlos. Subkutane Schädelbasisfraktur. Blutung aus der Nase. Temp. 38,4° C. Sensorium frei. Kopfschmerzen.

Bleibender Nachteil bei der Entlassung nach 1 Monat: Keiner.

326. S. M., Handlanger, 14 J. Gerüststange fiel Pat. auf den Kopf. Bewusstlos. Offene Comminutivfraktur und Impression des linken Parietale. Dura unverletzt. Sensorium frei. Primäre Splitterextraktion. Heilung per primam.

Bleibender Nachteil bei der Entlassung nach 2 Monaten: 5frankstückgrosser Knochendefekt im Parietale. Kopfschmerzen in der Sonne. Schwindelgefühl.

327. F. A., Dachdecker, 28 J. Fall vom Dach. 10 Minuten be-

wusstlos. Offene Fraktur des rechten Os parietale mit leichter Depression. Sensorium frei. Kopfschmerz. Kein Fieber. Heilung per secundam.

Bleibender Nachteil bei der Entlassung nach $1^1/_2$ Monaten: Leichte Depression des rechten Parietale. Kopfweh.

Schwindel nach Schädelverletzung.

Sehr oft hielten die Exploranden die Symptome des Kopfwehs und des Schwindels scharf auseinander, sodass ich gerade dadurch veranlasst wurde, diese nächst häufigste Erscheinung nach Schädelverletzung gesondert zu betrachten. 37,9% klagten über Schwindel.

Er äussert sich verschieden. Häufig handelt es sich um blitzartig den Kopf durchzuckende Verdunklungen. Der Kranke geht auf der Strasse am hellen Tage, ein Moment wird ihm schwindlig, er tritt dabei vielleicht neben den Randstein des Trottoirs, oder hat das Gefühl, als ob er in die Luft trete, oder etwas schwanke. Letzteres kann aber objektiv vollständig fehlen, bald ist es deutlich am Gang zu erkennen. Oder ein momentanes Ohnmachtsschwindelgefühl stellt sich am Morgen ein, wenn der Patient sich aus dem Bett erhebt, oder wenn er vom Stuhl aufsteht. Sehr häufig, besonders in der ersten Zeit tritt Schwindelgefühl beim Bücken auf, seltener beim Aufwärtsblicken und Hintenüberlehnen, in der Sonnenhitze, nach Genuss von Alkohol. Einigemale wurde mir erzählt, dass beim Besteigen von Baugerüsten, Türmen, Ueberschreiten von Brücken u. dergl. einmal beim Gehen im Dunkeln oder mit geschlossenen Augen intensives Schwindelgefühl und Schwanken eintrete, welch ersteres wesentliche Störungen in der Ausübung des Berufes mit sich brachte, in einem Falle sie vollständig unmöglich machte.

Diese Sensationen machten sich am stärksten in der Rekonvalescenz geltend, dauerten meist mehrere Monate, bis sie sich wesentlich besserten oder ganz verloren; in den selteneren Fällen blieben sie mit starker Intensivität bestehen und gerade diese Fälle gehören zu den Nebensymptomen einer sich an Schädelverletzung anschliessenden oder durch sie ungünstig beeinflussten Epilepsie.

Das mittlere Alter der diesbezüglichen Patienten zur Zeit der Verletzung ist ein wesentlich höheres und behauptet überhaupt im Vergleich zu dem Alter dieser Kategorieen Schädelverletzter mit bleibenden Störungen in der Reihe die Spitze. (S. Tab. S. 642.) Das Verhältnis von offener und subkutaner Fraktur ist beinahe das allgemeine, die offenen Frakturen treten an Zahl zu Gunsten der nicht offenen etwas zurück. Mehr im Vordergrund stehen dagegen die

stumpfen Basisbrüche, besonders im Bereiche des Hinterhauptes, während die Stirn und vordere Schädelregion überhaupt schwächer vertreten ist als im allgemeinen Verhältnis.

17mal war unter 36 einschlägigen Fällen die Basis vorwiegend beteiligt und es ist von Interesse, dass dabei 15mal Blutungen aus einem oder beiden Ohren konstatiert wurden, die 11mal eine dauernde, darunter 2mal beidseitige Schädigung des Gehörorganes, vielleicht auch seines zugehörigen Nerven zur Folge hatten. Die Zahlen sprechen somit dafür, dass die schweren Erschütterungen mit konsekutiven Basisbrüchen hauptsächlich der hintern und mittleren Schädelgruben und die mit Läsion des Gehörorganes einhergehenden Schädelverletzungen, mehr bei den älteren als den jugendlichen Individuen am meisten länger bestehende Schwindelzustände erwarten lassen dürfen.

Allgemeines Verhältnis.		Kopfweh.	Schwindel.	Psychische Alterationen, Reizbarkeit etc.
		51,6%	**37,9%**	**34,7%**
offene Frakturen	53,7%	51%	47,2%	60,6%
unbestimmbar ob offen oder subkutan	26,3 } 46,3%	28,3 } 48,7%	41,7 } 52,8%	21,2 } 39,4%
subkut. Frakturen	20,0	20,4	11,1	18,2
Frakturen der Basis	40%	40,8%	47,2%	33,3%
Frakturen der Parietalgegend	23,1%	22,4%	19,5%	21,2%
Frakturen von Basis und Konvexität	0,5%	4,0%	2,8%	3,0%
Frakturen der Occipitalgegend	0,5%	8,1%	8,3%	3,0%
Frakturen der Frontalgegend	25,2%	22,4%	19,5%	39,5%
Frakturen der Temporalgegend	0,15%	2,4%	2,8%	0,0%
Alter	24,8 Jahre	25 Jahre	31 Jahre	26 Jahre.

328. S. N., Bremser, 21 J., Zürich, 1895. Fractura ossis occipit. comminutiva aperta.

Am 15. VII. 95 wurde der bisher vollkommen gesunde Mann auf dem Rangierbahnhof von einer rasch daherfahrenden Lokomotive gepackt und auf die Seite geschleudert. Er lag einen Augenblick bewusstlos, erhob sich dann und wusch an einem Brunnen die blutende Wunde am Hinterhaupt.

Status: Kräftiger, gut gewachsener Mann. Sensorium frei. Pupillen mittelweit, gut reagierend. Puls und Temperatur o. B. Handtellergrosse, rundliche Schwellung am Hinterhaupt mit vertikal verlaufender, klaffender, gequetschter Wunde mit im Grunde blossliegendem, frakturiertem Knochen. Unter aseptischen Kautelen wird er blossgelegt; er ist im unteren Wundwinkel quer und zackig gebrochen, die Bruchlinie ist halbmondförmig, auf der linken Seite mit dem Scheitel nach der Mittellinie der Occipitalschuppe gerichtet. Der linke äussere Knochenrand ist ca $1^1/_2$ cm unterhalb den medianwärts gelegenen deprimiert. Kein Hirnausfluss. Abmeisseln des Knochenrandes, bis die Elevation der Depression gelingt. Dura zeigt an einer Stelle eine kleine Schürfung. Keine Splitter der Tabula interna nachzuweisen. Jodoformgazedocht, einige Seidenknopfnähte der Haut. Pat., der ca. 1 Stunde nach der Verletzung hier ankam, hat ohne Narkose alles stramm (!) ausgehalten, bezw. aushalten wollen.

20. VII. Verbandwechsel. Docht und Nähte entfernt; seröses Sekret. Gutes Allgemeinbefinden, keine Sehstörungen. — 10. VIII. Vollständig reaktionsloser Verlauf. Geheilt entlassen.

Kontroluntersuchung (26. II. 02): Pat ist noch Bahnangestellter, sieht sehr kräftig und gesund aus. Nach seiner Entlassung setzte er noch weitere 2 Monate die Arbeit aus, hatte anfangs viel Kopfweh, es war „ihm stürmisch im Kopf". Auch bekam er Schwindel, wenn er sich bewegende Gegenstände, fahrende Wagen, fliessendes Wasser, ansah. Dabei „zog es ihm stets gegen das rechte Auge". Auch jetzt fühlt er häufig noch ein eigentümliches Ziehen in das rechte Auge, für dessen genauere Bezeichnung er nicht das richtige Wort finden kann. Gegen das Rütteln auf den Eisenbahnwagen ist er auch heute noch empfindlicher als vor der Verletzung. Kurze, blitzartige Schwindelanfälle, die anfangs sich zeigten, haben sich ganz verloren. Der Wein fahre ihm stark in den Kopf, weshalb er sehr wenig trinke, das Rauchen macht nichts. Gegen die Sonnenhitze und besonders gegen helles Sonnenlicht sei er sehr empfindlich, es blende ihn „so eigentümlich", ganz anders als früher. Als Eisenbahnangestellter wurde er vor 1 Monat wieder auf Farbensinn untersucht. Seine Augen sollen in dieser Beziehung vollkommen in Ordnung gewesen sein.

329. A. F., Schmied, 24 J., Berlingen, 1899. Fractura cranii aperta.

Am 16. III. 99, abends $^1/_2 8$ h., stolperte Pat. in angeblich nüchternem Zustande und schlug mit dem Kopfe gegen die Kante eines Thürpfostens. Er wusch sich die erhaltene Wunde selbst mit Wasser aus und kam am nächsten Tag zur Aufnahme.

Status: Kräftiger, gesund aussehender Mann; Sensorium frei. Temperatur und Puls ohne Besonderheiten, keine Lähmungen. Innere Organe des Rumpfes intakt. Ueber die rechte obere Scheitelbeingegend verläuft

eine ca. 7 cm lange Quetschwunde senkrecht. Bei aseptischer Exploration derselben erweist sie sich bis auf den Knochen gehend, in ihm eine sagittal verlaufende Fissur, nicht klaffend, ohne Impression, nach vorn und hinten unter den Weichteilen unbestimmbar sich weiter erstreckend. Das gespaltene Periost wird nach sorgfältiger Toilette der Wunde durch einige Catgutnähte in situ gebracht, Jodoformgazedocht, Seidenknopfnähte der Haut, aseptischer Okklusivverband.

17. IV. Ohne Reaktion oder besondere cerebrale Erscheinungen ist die Wunde mit geringer Sekretion geheilt. Pat. ist seit 30. III. ausser Bett und wird heute entlassen.

Kontroluntersuchung (9. II. 02): Pat. schreibt von Davos, wo er als Schmied in Stellung ist: Von der Kopfverletzung habe ich mich vollständig erholt. Am 3. Tage nach meiner Entlassung aus dem Spital habe ich meine Arbeit wieder aufgenommen; Kopfweh habe ich nicht gehabt, dagegen ist mir beim Bücken schwindlig geworden. Letzteres verlor sich nach einem halben Jahr. Krampfanfälle, Zuckungen, momentanes Schwinden des Bewusstseins habe ich nie gehabt. Mein Gedächtnis ist so gut wie früher, auch ist weder mir noch meinen Geschwistern, Eltern oder Freunden je aufgefallen, dass ich mich in etwas verändert hätte. Alkohol und Rauchen vertrage ich so gut wie früher. Augen und Ohren sind sehr gut.

330. H. K., Commis, 36 J., Zürich, 1896. Fractura baseos cranii.

In der Nacht des 28./29. XII. bekam Pat. im Streit einen Stockhieb auf die rechte Kopfseite, konnte nachher noch einige Schritte gehen und brach dann bewusstlos zusammen. Starke Blutung aus Nase, Mund und linkem Ohr. Erbrechen.

Status: Mittelgrosser Mann, etwas gracil. Linkes Auge fehlt (wurde vor einigen Jahren wegen Verletzung durch einen Schlagring enukleirt). Sensorium vollständig benommen. Puls 70, gespannt, regelmässig. Kein Fieber. Mehrmaliges Erbrechen. Blutkrusten im linken Ohr, in der linken Nasenöffnung. Innere Organe o. B. Keine Lähmungen. Pupille mittelweit, träge reagierend.

Die Benommenheit machte in den folgenden Tagen (wohl alkoholische — Pat. ist Potator —) Delirien Platz. Erbrechen die ersten 2 Tage. — 7. I. Sensorium klar. — Pat. steht seit einigen Tagen auf. Keine cerebralen Symptome. Deutlicher Tremor an den Fingern und der Zunge.

Kontroluntersuchung (21. VIII. 01): Pat. will noch über ein halbes Jahr an Schwindelanfällen gelitten haben, besonders beim Aufwärtsblicken oder auch beim sich rasieren lassen, sobald er den Kopf nach hinten überbog. Auch jetzt noch verspürt er ab und zu ein ihm früher unbekanntes Schwindelgefühl, sobald er etwas hoch herabsieht. Bei angestrengterem Laufen bekommt er Kopfweh, was früher nicht der Fall gewesen sein soll. Ein Tremor ist nicht vorhanden. Pat. sieht ordentlich

aus, er ist Abstinent geworden, da er den Alkohol nach seinem Unfall absolut nicht mehr vertragen konnte.

331. F. T., Maurer, 25 J., Zürich, 1894. Fractura cranii aperta comminutiva.

Am 19. VI. 94 fiel dem im Keller beschäftigten Pat. ein Ziegelstein auf den Kopf. Nur momentanes Schwindelgefühl, nachher Erbrechen.

Status: Mittelgrosser Mann; Sensorium frei, Puls regelmässig, kaum beschleunigt. Pupillen mittelweit, auf Licht kaum reagierend. Ueber dem rechten Scheitelbeine, senkrecht über dem Ohr, 2 cm von der Mittellinie entfernt, eine dreiangelförmige, unregelmässige Quetschwunde, bis auf den Knochen gehend. Unter aseptischen Kautelen wird in Narkose die Wunde dilatiert; der blossgelegte Knochen zeigt eine 20centstückgrosse Impression von mehreren mm Tiefe. Nach Abmeisselung der Knochenränder kann man die einzelnen Splitter der Tubula externa und interna extrahieren. Dura unverletzt. Einlegen eines Jodoformgazestreifens, einige Seidenknopfnähte der Haut. Okklusivverband.

23. VI. Reaktionsloser Verlauf. — 3. VII. Wunde verheilt. — 20. VII. Pat. steht auf. Noch Schwindel und Kopfweh. — 5. VIII. An der Trepanationsstelle eine solide Narbe mit geringer Gehirnpulsation. Augen o. B. Immer noch Klagen über Schwindel, hie und da auch Kopfschmerz. Entlassung.

Kontroluntersuchung (24. VIII. 01): Noch ein ganzes Jahr lang war Pat. sehr geschwächt. Er hatte viel Brechreiz und starken Schwindel, Sachen, die ihm früher nicht bekannt waren. Er konnte auf kein Gerüst mehr hinauf. Die Erscheinungen verloren sich nur ganz allmählich. Das Schwindelgefühl, besonders auf Gerüsten, ist geblieben. Das anfängliche Kopfweh verlor sich rascher. Nie Krämpfe oder dergl. Pat. leidet nicht unter der Hitze. Der Umgebung mehr als dem Pat. ist aufgefallen, dass er vergesslicher ist als früher. Alcoholica werden relativ gut ertragen. Pat. scheint aber sehr mässig zu sein und macht einen recht guten, ordentlichen Eindruck. Die Trepanationsstelle in keiner Weise empfindlich. Keine Pulsation. Keinerlei andere Störungen der Organe.

332. J. G., Maurer, 50 J., Zürich, 1899. Fractura cranii baseos et convexitatis.

Der sonst gesunde Pat. fiel am 26. VI. 99 eine Steintreppe hinunter und blieb bewusstlos liegen. Nähere Details fehlen.

Status (3 Stunden nach der Verletzung): Grosser, kräftiger Mann. Foetor alcoholicus ex ore. Pat. stöhnt und giebt unwirsche oder gar keine Antworten. Puls 76, regelmässig. Kein Fieber. Aus dem linken Ohr fliesst eine seröshelle Flüssigkeit. Links beträchtlicher Exophthalmus (ca. 6 mm). Beide linken Augenlider stark geschwellt und sugilliert, starkes Hyphaema; Partie vom linken oberen Augenhöhlenrand bis zur oberen und hinteren Grenze des linken Scheitelbeines diffus infiltriert,

stark linear druckempfindlich. Kein Erbrechen. Zeichen von Kontusion des linken Thorax, sonst weiter keine Verletzungen. Innere Organe o. B.

27. VI. Reichliches Erbrechen in der letzten Nacht. Sensorium heute klar. Exophthalmus beinahe völlig verschwunden, ebenso die Otorrhoe. Uhr wird links nicht gehört. Linke Pupille reagiert sehr träge. Gesichtsfeld o. B. — 20. VII. Entlassung.

Kontroluntersuchung (23. VIII. 01): Von dem Exophthalmus ist nichts mehr zu sehen. Ophthalmologisch nichts Pathologisches mehr nachzuweisen. Pat. erzählt, dass es ihm in der ersten Zeit nach der Entlassung gut ging, mit der Wiederaufnahme angestrengterer Arbeit stellte sich aber oft Schwindel ein, hie und da sogar momentanes, blitzartiges Schwinden des Bewusstseins, Taumeln, sodass er am Anfang wegen Gefahr, herunter zu fallen, auf kein Gerüst gehen konnte. Er sei viel empfindlicher gegen Alkohol als früher, bekomme dabei ein eigentümliches Drücken und Stechen in der linken vorderen Kopfseite. Charakterveränderungen lassen sich nicht eruieren. Wenn Pat. jetzt länger an der Sonne arbeitet, kommt oft plötzlich über ihn eine Art Beklemmung und Angstgefühl, etwas Kopfweh, jedoch nicht so stark, dass er die Arbeit aussetzen müsste.

333. C. H., 11 J., Zürich, 1898. Fissura convexit. cranii aperta.

Am 24. XII. 98 fiel der Junge beim „Schleifen" im Fluge auf die linke Seite, mit dem Kopf gegen einen spitzen Stein so aufschlagend, dass sich der Stein in die Haut einbohrte und beim Weiterrutschen des am Boden liegenden Knaben eine längere Risswunde erzeugte. Keine Bewusstlosigkeit, kein Erbrechen.

Status: Gracil gebauter Knabe. Sensorium frei. Herzaffektion beschleunigt, Puls bisweilen etwas aussetzend. Keine Geräusche am Herzen. Innere Organe o. B. Kein Blutausfluss aus Ohren, Mund und Nase. In der linken Parietofrontalgegend, etwa über der Naht, eine ca. 5 cm lange Wunde, von hinten nach vorn verlaufend, bis ans Periost gehend. Letzteres etwa 2 cm lang geschlitzt und darunter eine wenig klaffende Bruchlinie im Parietalknochen. Gründliche Desinfektion in leichter Aethernarkose, Einlegen von etwas Jodoformgaze, 2 Seidenknopfnähte der Haut, Okklusivverband. Flüssige Kost ohne Wein. Ruhige Bettlage.

Reaktionslose Heilung. — 14. I. 99. Entlassung.

Kontroluntersuchung (IV. 01): Gut und hübsch entwickelter Junge von intelligentem Aussehen. Die ihn begleitende Mutter erzählt, dass in seiner geistigen Entwicklung nichts Auffälliges sich gezeigt hätte, dagegen sei er seit der Verletzung, trotzdem er inzwischen älter, auffallend leicht zum Weinen geneigt. Er hat viel Kopfschmerzen, hauptsächlich im Sommer. Er kann sich nicht bücken, ohne Schmerzen im Kopf zu bekommen, weshalb er vom Turnen dispensiert werden musste. Beim Baden bekommt er oft Schwindel, sobald er etwas länger schwimmt,

ebenso wenn er im Sommer längere Zeit liegt, oder wenn er von einem Balkon herabsieht. Speziell von letzterem will er früher nichts gewusst haben. Ab und zu wird es ihm momentan schwarz vor den Augen, ohne dass aber Bewusstlosigkeit eintritt. Schmerzen in der Narbe hat er nicht, auch kein Ohrensausen. Die Hitze verträgt er absolut schlecht, was früher nicht der Fall gewesen sein soll.

334. K. R., 56 J., Hausfrau, Zürich III, 1898. Fractura baseos cranii.

Die früher stets gesunde Patientin fiel am 25. VI. nachmittags, auf einem Wagen stehend, rücklings auf das Strassenpflaster. Genauere Details sind nicht zu eruieren. Bewusstlosigkeit 10 Min. dauernd. Blutung aus dem linken Ohr. Noch am selben Abend dem Spital als Notfall zugewiesen, klagte sie über heftige Kopfschmerzen, Schwindelgefühl, Schmerzen im linken Schultergürtel.

Status: Mittelgrosse Frau von sonst gesundem Aussehen. Sensorium frei, Blutung aus dem linken Ohr. Keine Lähmungen der Gesichts- und Extremitäten-Innervation. Keine Wunde am Kopf, keine Knochendepressionen oder dergl. nachzuweisen. Linksseitige, subkutane Clavicular-Fraktur. Temp. 37,7, Puls gut, gefüllt, ca. 90. Innere Organe ohne Besonderheiten.

Bettruhe, Eisblase an den Kopf. Behandlung der Clavicularfraktur mit Sayre'schen Kopfpflasterverbänden. — 17. VII. Vollkommen fieberfreier Verlauf, nie Erbrechen. Puls dauernd ohne Besonderheiten. Entlassung.

Kontroluntersuchung (29. VIII. 01): Für ihr Alter gut konservierte Person, ruhig. Sie giebt an, dass sie jetzt viel Kopfweh hätte, jedoch scheint dies bei ihrem früheren langjährigen Beruf als Glätterin schon bestanden zu haben; dagegen wäre sie jetzt viel mehr aufgeregt, leide viel an plötzlichen kurzen, einige Sekunden lang dauernden Schwindelanfällen, oft bei der Arbeit, besonders wenn diese körperliche Anstrengungen verlangt. Blitzartig schwinde ihr oft das Bewusstsein, doch sei sie dabei noch nie hingefallen, hätte höchstens nachher absitzen müssen. Psychische Veränderungen nicht nachzuweisen. Gedächtnis besonders für jetzt sich ereignende Sachen schlechter, welche Erscheinung von der Pat. auf das vorrückende Alter geschoben wird. Schlaf gut. Ob Alcoholica schlechter vertragen werden als früher, kann sie nicht sagen, da sie fast keine geniesst. Gehör seit der Verletzung am linken Ohr zerstört. Keine Knochenleitung mehr; rechtes Ohr gut.

335. A. M., Färber, 34 J., Zürich, 1892. Fractura cranii aperta et baseos.

Am 24. VIII. 92 stürzte Pat. im Schlafe von einer Mauer, auf die er sich betrunken hingelegt hatte, ca. 5 m auf einen Steinboden hinunter und wurde von der Polizei ins Spital verbracht.

Status: Kräftiger Mann, etwas somnolent. Links, nahe der Sagittallinie, verläuft neben dem Scheitel eine unregelmässige Quetschwunde. Keine Pupillendifferenz, Puls regelmässig, 84. Keine Lähmungen. Subkutane Fraktur des linken Unterschenkels. Unter aseptischen Kautelen wird die Kopfwunde dilatiert. Man konstatiert in ihrem Grunde 2 spitzwinklig sich schneidende Frakturlinien des Parietale, von denen die eine etwa 6 cm von der Sagittalnaht entfernt, ihr parallel verläuft, eine zweite gegen die linke Temporalgegend hinabzieht. Keine Impression. Jodoformgazedocht, einige Seidenknopfnähte. Okklusivverband. Leichte Blutung aus der Nase und Protrusio des linken Bulbus sprechen noch für ein weiteres Verlaufen der Frakturlinien an der Basis.

Reaktionsloser Verlauf. Keine cerebralen Erscheinungen. Unterschenkelfraktur konsolidiert. Entlassung am 28. X. 92.

Kontroluntersuchung: Pat. ist Abwart eines Instituts. Er sieht gesund aus. Er erzählt, er hätte anfangs viel Kopfweh gehabt, das auch jetzt noch auftrete, sobald er das Haar lang wachsen lasse. Er hat auch jetzt noch Schwindel, hauptsächlich wenn er nach oben blickt, oder von der Höhe herabschaut, was er früher nicht kannte. Das Gedächtnis hat nicht gelitten. Keine epileptischen Erscheinungen. Pat. ist etwas reizbarer, oft jähzornig, was er früher nicht gewesen sein will. Augen und Gehör gut. Pat. vertrug den Alkohol absolut nicht und ist deshalb strenger Abstinent geworden. Er fühlt sich dabei sehr wohl.

336. G. A., Hausfrau, 81 J. Pat. strauchelte und stürzte gegen eine steinerne Mauer. Einen Moment bewusstlos. Subkutane Schädelbasisfraktur. Sugillationen der Lider und der ganzen linken Kopfseite bis an den Hals herab. 10 Tage floss Cerebrospinalflüssigkeit aus dem linken Ohr. Der rechte Supraorbitalrand ist hauptsächlich angeschwollen und druckempfindlich. Schwindel. Somnolenz. Die ersten Tage unruhig, deliriert.

Bleibender Nachteil bei der Entlassung nach $1^1/_2$ Monat: Schwindel.

337. R. C., Commis, 22 J. Fall eine Treppe hinab (betrunken). Bewusstlos etwa 12 Stunden. Subkutane Schädelbasisfraktur. Kontusion des linken Margo supraorbitalis. Sugillation der Lider. Hyphaema conj. links. 4 Tage andauernde Blutung aus der Nase. Fraktur des rechten Oberschenkels. Pat. war etwas somnolent, schwindlig.

Bleibender Nachteil bei der Entlassung nach $2^1/_3$ Monaten: Schwindel.

338. F. A., Buchhalter, 40 J. Faustschlag gegen die rechte Schläfe, Stockschlag auf die linke Temporalgegend. 2 Stunden bewusstlos. Subkutane Schädelbasisfraktur rechts. Blutung aus dem rechten Ohr. Pupillen träge. Pat. ist bei der Aufnahme etwas benommen.

Bleibender Nachteil bei der Entlassung nach 1 Monat: Schwindel und Kopfweh.

339. B. F., Maurer, 39 J. Sturz auf das Hinterhaupt. $^1/_2$ Stunde

bewusstlos. Subkutane Fraktur. Blutung aus dem Munde, rechtem Ohr und rechtem Nasenloch. Puls immer kleine Zahlen. Schmerzen in der Stirn und Schwindelgefühl. 3 Wochen lang bestand schlechtes Gehör rechts. Pat. will sich der Hausordnung nicht fügen.

Bleibender Nachteil bei der Entlassung nach 2 Monaten: Kopfweh. Schwindel.

340. A. E., 13 J. Fall von einer Heubühne. Bewusstlos. Blutung aus dem linken Ohr noch am 3. Tage. Subkutane Schädelbasisfraktur. Delirien am 1. und 2. Tag. Kopfweh, Schwindel, noch nach 1 Monat.

Bleibender Nachteil bei der Entlassung nach mehr als $1^1/_2$ Monaten: Keiner.

341. C. V., Handlanger, 14 J. Sturz vom Gerüst 9 m hoch. Nicht bewusstlos. Subkutane Schädelbasisfraktur. Quetschwunde in linker Parietalgegend. Blutung aus dem linken Ohr. Bei der Aufnahme war Pat. somnolent. Heilung per primam. Etwas Schwindel.

Bleibender Nachteil bei der Entlassung nach 1 Monat: Schwindel.

342. C. W., Schuhmacher, 43 J., Fehrenbach, 1897. Fractura baseos cranii.

Am 9. X. 97 wurde der bisher gesunde Pat. von einem herabfallenden Brett vornüber mit dem Kopf auf den Steinboden geworfen und blieb bewusstlos liegen. Heftige Blutung aus dem linken Ohr. Der gerufene Arzt fand den Pat. noch verwirrt, mit verlangsamtem Puls (68), ohne Erbrechen.

Status: Mittelgrosser, blasser Mann, Sensorium noch nicht frei. Druckempfindlichkeit auf dem Scheitel. Blutung aus dem linken Ohr, an diesem fast vollständige Taubheit. Kein Erbrechen. Temp. 37,6. Innere Organe o. B. Epiphysenfraktur des linken Radius.

16. X. Pat. verlässt das Krankenhaus gegen Verzichtschein.

Kontroluntersuchung (24. VIII. 01): Schon am ersten Tage nach seiner frühen Heimkehr arbeitete Pat. auf dem Felde, hatte dabei allerdings starkes Kopfweh, Sausen im Schädel. Dies dauerte ca. $^1/_4$ Jahr und verlor sich allmählich vollkommen. Der Schwindel hielt am längsten, war so stark, dass Pat. auf keinen Baum hätte klettern können, was er früher viel gethan. Das Sausen und Rasseln war hauptsächlich an der rechten hinteren Kopfseite am stärksten. Nie Krämpfe oder dergl. Anfälle. Wein wird schlechter vertragen, besser Most und Bier. Pat. ist dem Kopfweh in keiner Weise unterworfen. Er will gegen früher vergesslicher geworden sein, hauptsächlich für neu sich ereignende Sachen. Andere psychische Veränderungen lassen sich nicht eruieren. Keine Knochenleitung mehr am rechten Ohr, auch das linke Ohr ist seit dem Unfall schlechter.

Primäre und sekundäre Alterationen im Bereiche der Psyche.

Die Alteration der Psyche ist bei dem Schädelverletzten keine Seltenheit. Wenn ich diejenigen Fälle, in denen sich entweder in direktem Anschluss an das Trauma oder späterhin Erscheinungen von Störung des normalen psychischen Lebens zeigten ohne genauere Sonderung, mit Einschluss der primären Amnesien zusammenstelle, so finde ich unter unserm Material 134, also 28,3 %.

Die anatomische Grundlage dieser Erscheinungen ist eine verschiedene und häufig genug nicht zu identificieren.

Weitaus im Vordergrund steht das Trauma direkt mit der durch dasselbe gesetzten Störung in der Funktion des Gehirns.

Im allgemeinen sind es schwere Erschütterungen; den Ausdruck dafür bilden einmal die zahlreich vertretenen Schädelbasisbrüche; denn 56mal war die Basis dabei beteiligt. Doch soll damit nicht gesagt sein, dass nur diese breiten und stumpfen Gewalten ätiologisch vorwiegen; denn wir finden auch die Frakturen der Konvexität vertreten und diese zeichnen sich ja im Gegenteil durch lokaler angreifende, allerdings schwere Traumen aus, insbesondere die offenen Konvexitätsfrakturen, welche ebenfalls vertreten sind, denn in 44 von 133 Fällen musste wegen gröberer Depression und Splitterung die primäre Trepanation und Splitterextraktion oder Elevation gemacht werden.

Dafür, dass die vorliegenden Veränderungen die Konsequenzen schwerer Verletzung sind, spricht auch ferner, dass von 133 Kranken 40 starben. — Und gerade diese 40 Fälle zeichnen sich auch durch die Intensität dieser psychischen Störung aus. Wenn man nun zugibt, dass die tödlich verlaufenden die schwereren sind, so darf man auch folgern, dass die Schwere des Schädeltraumas in einem gewissen, direkt proportionalen Verhältnis zu den psychischen Störungen stand.

Fasst man nun, an Hand der Sektionsprotokolle, der Operationsbefunde, und, aus dem Sitz der Fraktur bei nicht offenem Schädel so gut wie möglich auf den Sitz der Hirnläsion schliessend, die verschiedenen Hirnbezirke ins Auge, so interessiert gerade in der heutigen Zeit die Frage am meisten, welche Hirnverletzungen am meisten zu diesen Störungen der Psyche prädisponieren.

Zu bemerken ist vorher, dass in 22 Fällen die Hirnverletzung auf verschiedene Gebiete, an Basis und Konvexität, ausgedehnt war,

wobei diese Bezirke einzeln mitgezählt wurden. Es stehen mir infolgedessen 155 Angaben zur Verfügung:

Stirnhirn	72	46,4%
Hirntraumen nach Schädelbasisbruch, strengere Lokalisation unmöglich	36	23,2%
Parietalhirn	19	12,2%
Schläfenhirn	11	7,1%
(Meningitis und Hirnabscess	7)	(4,5%)
Occipitalhirn	6	3,8%
(Compressio cerebri convexital	3)	(1,9%)
Kleinhirn	1	0,6%
	155	99,8%

und wenn man weiter untersucht, ob die rechte oder linke Seite vorwiegt, so ergiebt sich

	rechts	unbestimmt	links
Stirnhirn	31	—	21
Parietalhirn	10	—	9
Occipitalhirn	5	—	1
Schläfenhirn	8	—	3
Basis: Mitte und hinten	23	—	13
Basis vorn	16	—	4
Kleinhirn	—	1	—
Compressio cerebri	2	—	1
Meningitis, Hirnabscess	—	7	—
	95	8	52

von den 133 einschlägigen Fällen waren

92 direkt im Anschluss an das Trauma bewusstlos.
bei 19 war das Sensorium nur eine kurze Zeit etwas getrübt.
bei 21 blieb das Sensorium direkt im Anschluss an das Trauma frei.

Das Bild dieser Zustände ist nach unsern Erfahrungen somit folgendes:

Die Störungen treten mit exquisiter Vorliebe auf nach Verletzung des Stirnhirns, wobei die rechte Seite, wie überhaupt, etwas vorwiegt. Die Stirnhirnverletzungen tragen auch hier, wie allgemein, wieder den Charakter, dass sie trotz erheblicher Ausdehnung nicht von Bewusstlosigkeit direkt gefolgt zu werden brauchen und überhaupt zeigt sich bei den Patienten, die psychische Abnormitäten aufweisen, dass sie im allgemeinen Verhältnis der Schädelfrakturen auffallend häufig keine Bewusstseinspause durchmachen.

Schon zur Hälfte seltener liefern die Erschütterungen der Schädel-

basisfraktur, welche noch die eine oder andere Stirnhirnläsion mit zur Folge gehabt haben mag, einschlägige Fälle. Die übrigen Hirnbezirke fallen dann an Zahl der Frequenz rasch ab.

Potation scheint zu den psychischen Alterationen zu disponieren, denn 26 waren sicher betrunken (47,3% aller Betrunkenen) und bei 5 weitern Fällen wiesen die alterierten Seelenzustände mehr den Charakter des Delirium potatorum.

Am wenigsten empfindlich ist das frühe Kindesalter, am meisten ist die Vollkraft der Jahre vertreten, die Verhältnisse sind also hier ähnlich wie bei der Frequenz der Bewusstseinsstörungen überhaupt (vergl. daselbst!), wobei dann allerdings das vorgerücktere Alter ungünstiger dasteht.

Die genaueren Zahlen sind folgende:

Psychische Veränderungen zeigten vom Alter von

1—10	Jahren	von	57	Fällen	11 = 19,3%
11—20	„	„	61	„	19 = 31,1%
21—40	„	„	325	„	65 = 29,0%
41—60	„	„	108	„	32 = 29,6%
61—81	„	„	18	„	5 = 27,7%.

Es steht also auch hier, wie fast überall, der kindliche Organismus mit seiner guten Prognose obenan. —

Vor allem anderen fällt an diesen Patienten eine starke Unruhe auf. Der Kranke wirft sich auf seinem Lager hin und her. alles ist ihm zu viel, die Bettdecke, die am Fussende unter die Matratze geschoben ist, wird aufgehoben, die an den Kopf gelegte Eisblase weggeworfen, selbst der Verband wird nicht respektiert, ja er ist auffallend häufig Gegenstand des Aergernisses und wird mit Gewalt wieder und wieder abgerissen. Häufig fehlt die Krankheitseinsicht, besonders wenn noch starkes Kopfweh, das übrigens diese Zustände oft begleitet, vorherrscht. Der Patient ist unvernünftig, verlässt das Bett, geht umher, ist in der Nacht schlaflos. Ab und zu verweigert er hartnäckig jede Nahrung, klemmt bei Versuchen, ihm etwas einzuflössen, die Kiefer zusammen. Im Gegensatz zu dieser Unruhe zeigen sich aber auch Zustände, wo der Verletzte schweigsam daliegt. Er ist mürrisch, verschlossen, widerwillig, wehrt energisch jede Berührung ab, ist manchmal sogar gewaltthätig.

Die Aeusserungen sind verschieden. Entweder besteht ein grosses Redebedürfnis, der Kranke schwatzt den ganzen Tag, bald logisch, bald ungereimtes Zeug, er singt, johlt, brüllt, lacht oder begrüsst den Besucher mit ellenlangen Flüchen, die jeder Beschrei-

bung spotten; er ist reizbar, launenhaft, bald aufgeräumt, bald apathisch. Ein überlegenes Lächeln oder ein schlechter Witz kann stets die einzige Antwort auf an ihn gerichtete Fragen sein; überhaupt besteht die Neigung, über alles zu spötteln, zu witzeln. — Hallucinationen, mehr des Gehörs als des Gesichtes, treten auf, der Kranke spricht fortwährend über fixe Themata, in der Vorstellung, er sei z. B. Festredner an einem Sängerfest. Dabei ist das Sensorium ziemlich frei.

In der Mehrzahl der Fälle besteht nur geringes Fieber, dann aber auch gelegentlich sehr hohe Temperatur. Zu letzterer Kategorie gehören die letal verlaufenden Fälle, welche sich durch hohe agonale Zahlen auszeichnen. Auch postmortale Temperatursteigerungen fehlen nicht.

Die Gründe dieser psychischen Alterationen sind nicht immer leicht auseinanderzuhalten. Die Annahme liegt nach obigem nahe, dass es sich zum Teil um Fieberdelirien handeln kann. Vor allem gehen die leichten Grade der traumatischen und Fieberdelirien so sehr in einander über, dass sie nur künstlich zu trennen wären. Sie sind charakterisiert durch den eingenommenen Kopf, Unruhe, Schlaflosigkeit, Gereiztheit und zeichnen sich durch ihre kurze Dauer aus; oder sie sind die Initialdelirien einer sehr ernsten Komplikation, der eitrigen Meningitis. Bei diesen dominiert grosse Unruhe, die Klage über wahnsinniges Kopfweh, sie gehen bald in schwere Benommenheit über. Die übrigen klinischen Symptome der eitrigen Meningitis werden leicht die Diagnose und damit die Deutung dieser deliriösen Zustände geben. Diese führt man teilweise auf den akut gesteigerten Hirndruck zurück.

Da nun neben der Meningitis vor allem noch das supradurale Hämatom zu akuter Steigerung des Hirndruckes führt, so mag es von Interesse sein, darüber nachzuforschen, ob dieses durch derartige Zustände sich auch auszeichnet.

Die grosse Mehrzahl der Fälle mit supraduralem Hämatom kam, wie wir früher gesehen haben, erst in tief benommenem Zustande auf die Klinik und starb. Ob ihr freies Intervall von deliriösen Zuständen begleitet war oder ob ein solcher in das Coma hinüberführte, darüber fehlen die Angaben. In einem einzigen Falle (148), der ebenfalls Exitus machte, ist erwähnt, dass Patient sehr aufgeregt war, sich umherwarf, fluchte. Der Zustand ging in tötliches Coma über.

Anders bei denjenigen Fällen, die nach der Trepanation heilten. Es sind 8. Bei 3 davon war das Uebergangsstadium von dem tiefen

Sopor zum klaren Bewusstsein ausgezeichnet durch Aufregungszustände mässiger Art, die sich in 2—3 Tagen besserten. Diese und der erst erwähnte waren Fälle von mittlerem rechtsseitigem Hämatom.

Das rasche Wachsen eines intracraniellen Hämatoms rückt die verschiedenen Bilder des zunehmenden Hirndruckes fast ausnahmslos auf eine kurze Zeit am Ende des freien Intervalles zusammen und ist bald an dem Punkte der Bewusstlosigkeit und des Comas angelangt. Zudem bekommen wir die Patienten nicht im freien Intervall sondern erst gelähmt und bewusstlos. Diese beiden Gründe mögen daran schuld sein, dass wir über initiale auf Hirndruck zurückzuführende Aufregungszustände bei Hämatomen wenig wissen, es wäre nach der Analogie wohl möglich, dass solche vorkommen, umsomehr, da sie auch bei subduralen Hämatomen vorhanden sind, und zwar nach Wiesmann in 50%, nach Brion in 46% der Fälle.

Die Entwicklungszeit des Meningitis-Hirndruckes ist eine längere und für ihre Beobachtung sind aus verschiedenen Gründen die Bedingungen günstigere, jedoch darf man die Parallele trotz verschiedener klinischer Aehnlichkeit nicht zu weit ausdehnen, da die eine Affektion mit mächtiger Infiltration der Hirnhautmaschengewebe und hohem Fieber einhergeht, die andere ein rein mechanisch raumbeengendes Moment darstellt.

Wie bei der Behandlung der operierten Hämatome hervorgehoben wurde, zeichnen sich diese Fälle aus durch ihre grosse Neigung zu Nachblutung. Es besteht also meistens selbst nach Entleerung des Hämatoms, in kurzer Zeit durch einen neuen Blutkuchen (und eventuell auch durch die gemachte Tamponade) bedingt, Hirndruck und es ist zu erwarten, dass dieser akute Hirndruck sich vielleicht durch psychische Symptome äussert. Die Procentzahl von 37,5%, bei denen dies wirklich aufgetreten, mag die Ansicht etwas stützen.

Ob es nun auch berechtigt ist, noch andere Fälle von diesen nach Schädel-Hirnverletzung entstehenden deliriösen Zuständen auf Hirndruck zurückzuführen, ist fraglich. Lokales oder universelles Oedem wird am gequetschten Hirn und seinen Häuten entstehen wie an andern Geweben des menschlichen Körpers, aber es wäre doch zu weit gegangen, wenn man diese geringe Druckerhöhung, die leicht und rasch durch die Wege der Cerebrospinalflüssigkeit im Rückenmark sich ausgleichen kann, anschuldigte. Zudem sind es ja auch viele offene, und weit offene Schädelverletzungen, wo zu Drucksteigerung die mechanische Möglichkeit fehlt.

Es wird somit nicht der Hirndruck allein das ätiologische Moment abgeben, sondern auch die direkte Läsion des Hirns selbst. Das Bild dieser Delirien, die man als traumatische bezeichnen kann, ist am Anfang des Kapitels gegeben worden und längst als solches bekannt. —

343. W. U., Handlanger, 42 J. Schlag auf den Kopf bei einem Krawall. Offene Fraktur und Depression des rechten Tuber frontale. Dura geschlitzt. Bei der Aufnahme bewusstlos, später Sensorium frei. Puls etwas unregelmässig. Primäre Trepanation und Splitterextraktion. Heilung per primam. In den ersten Nächten ist Pat. sehr unruhig, steht mehrere Male auf. Kopfweh.

Bleibender Nachteil bei der Entlassung nach etwas mehr als einem Monat. Zweifrankstückgrosser Defekt im rechten Tuber frontale. (Vgl. Fig. 188.)

Fig. 188.

Fig. 189.

344. P. A., Maurer, 20 J. Pat. ist auf einen abfahrenden Eisenbahnzug gesprungen. Sturz auf den Kopf. Nicht bewusstlos. Offene Fraktur des Frontale. Beide Sinus front. eröffnet. Kleiner Riss in der Dura. Sugillationen des rechten Ober- und des linken Unterlids. Blutung aus der Nase. Sensorium frei. Nackensteifigkeit. In den ersten Tagen unruhig. Kein Kopfweh. Primäre Splitterextraktion.

Bleibender Nachteil bei der Entlassung nach $3^1/_2$ Monaten. Kleinhandtellergrosser Defekt im Frontale. Pelotte. Pat. wurde nach einem Jahr wegen epileptischer Anfälle in einer Anstalt versorgt. (Vgl. Fig. 189.)

345. E. A., Knecht, 31 J. Fall aus dem Fenster (betrunken). Erbrechen. Furibunde Delirien. Pat. zerriss den Verband, sprang durch das Fenster auf das Pflaster. Bewusstlos. Exitus nach 3 Tagen.

Autopsie: Subkutane Fraktur. Kontusion des rechten Stirnlappens. Subdurale Blutungen, besonders in der mittleren Schädelgrube. Todesursache: Commotio cerebri. Fettembolie.

346. H. A., Seidenweber, 63 J. Fall eine Treppe hinab. 3 Tage lang bewusstlos. Subkutane Schädelbasisfraktur. Kontusion des Stirnlappens? Linke Stirn druckempfindlich. Pat. lässt Stuhl und Urin unter sich. Gedächtnis für neuere Sachen vollständig verschwunden. Pat. ist sehr unruhig, schwatzt ununterbrochen. Heftige Kopfschmerzen in der Stirne links, die Haare thun ihm weh. 14 Tage lang Delirium tremens.

Bleibender Nachteil bei der Entlassung nach $1^1/_2$ Monat: Keiner.

347. G. S., Maurer, 36 J. Sturz in eine Kiesgrube. Bewusstlos. Schädelbasisfraktur. Sugillationen der Oberlider. Hyphaema conj. sin. Blutung aus der Nase, blutig-seröse Flüssigkeit aus dem linken Ohr. Pat. lässt Stuhl und Urin unter sich 8 Tage lang. Linke Schläfengegend druckempfindlich. Pat. ist anfangs benommen und sehr unruhig. Nach 10 Tagen ist das Sensorium frei, aber er ist noch immer unruhig, macht Fluchtversuche. Noch nach 20 Tagen schwätzt er allerlei Unsinn, lacht stets.

Bleibender Nachteil bei der Entlassung nach $1^1/_4$ Monat. Intelligenz stark herabgesetzt. Lacht unmotiviert und schwatzt viel.

348. B. A., Commis, 62 J. Fall vom Pferde (betrunken). Subkutane Schädelbasisfraktur. Kontusion am Occiput. Blutung aus dem rechten Ohr. Somnolent. Kopfweh. Pat. war die ersten Tage sehr unruhig, schlaflos, delirierend, machte Fluchtversuche, bei nicht klarem Sensorium.

Bleibender Nachteil bei der Entlassung nach einem Monat. Kopfschmerzen.

349. L. J., Schuster, 34 J. Pat. wurde im betrunkenen Zustande von einem Pferde umgeworfen. Bewusstlos. Subkutane Schädelbasisfraktur durch die vordere und mittlere Schädelgrube. Sugillationen der rechten Parietalgegend mit Quetschwunde. Nachträglich starke Sugillationen des unteren Augenlides rechts. Rechte Pupille enger als links. Pat. kam somnolent zur Aufnahme, war dann unruhig, weinerlich. Zehn Tage lang Delirien. Erbrechen am zweiten, dritten und vierten Tage. Kopfschmerzen.

Bleibender Nachteil bei der Entlassung nach $^3/_4$ Monat: Keiner.

350. G. C., Schreiner, 46 J. Pat. wurde am Fuss einer Treppe bewusstlos gefunden. Subkutane Schädelbasisfraktur. Sugillationen an den Lidern links und an der linken Schläfengegend. Blut und Cerebrospinalflüssigkeit aus dem rechten Ohr. Lähmung des Rectus superior des linken Auges. Parese des Facialis rechts. Aphatische Störungen. Gehör im linken Ohr herabgesetzt. Pat. war bei der Aufnahme bewusstlos, später unruhig, raisonnierte fortwährend, machte Fluchtversuche, schimpfte,

machte eigentümliche Witze. Delirien. Intensive Kopfschmerzen. Im Verlauf von 3 Wochen trat auffallendes Ergrauen der Haare auf.

Bleibender Nachteil bei der Entlassung nach $1^3/_4$ Monat. Schlechtes Gedächtnis, Ideenflucht, schlechtes Gehör links. Vollständiges Ergrauen der Haare.

351. G. J., Handlanger, 42 J. Schlag mit einem Kegel auf den Kopf. Bewusstlos. Subkutane Fraktur des rechten Frontale. Puls 56. Rechte Pupille reaktionslos. Erbrechen. Bewusstlos bei der Aufnahme. Primäre Splitterextraktion und Trepanation eines supraduralen Hämatoms an der hinteren Wahlstelle rechts. Sekundäre Sequesterextraktion nach $1^1/_2$ Monaten. Pat. ist sehr unruhig bei völlig freiem Sensorium.

Bleibender Nachteil bei der Entlassung nach $1^1/_2$ Monaten. Schmerzen mässigen Grades in der Narbe. 5 frankstückgrosser Defekt an der Seite des rechten Frontale. Trepanationsloch im rechten Parietale.

352. F. C., Gipser, 28 J. Sturz vom dritten Stock. Bewusstlos. Offene Fraktur des rechten Parietale mit sternförmiger Depression. Dura unverletzt. Pat. ist etwas somnolent. Puls verlangsamt. Primäre Splitterextraktion und Elevation. Anfangs ist Pat. unruhig.

Bleibender Nachteil bei der Entlassung nach zwei Monaten. Zweifrankstückgrosser Knochendefekt.

353. R. C., Hausfrau, 39 J. Fall vom Tram in einem Schwindelanfall. Bewusstlos. Subkutane Schädelbasisfraktur. Sugillationen in der Regio mastoid. dext. 9 Tage lang Blutung aus dem rechten Ohr und dem Mund. Oefters Erbrechen. Benommen. Kopfschmerzen, besonders in der Stirn. Pat. ist in sehr gereizter Stimmung. Vollständige Amnesie für den Unfall.

Bleibender Nachteil bei der Entlassung nach einem Monat: Keiner.

354. J. K., $2^1/_2$ J. Sturz aus dem Fenster des dritten Stockes. Bewusstlos. Offene Fraktur des linken Frontale mit Impression über dem Auge. Sugillation am rechten Oberlid. Temperatur 38,6° C. Zuerst nie Erbrechen, dann einmal am achten Tage und zugleich 40,0° C. Die Wunde eiterte oberflächlich und in der Tiefe, sehr wahrscheinlich bis auf die Dura des linken Stirnlappens. Primäre Desinfektion. Pat. ist sehr unruhig, schreit und lärmt beständig, ist hochgradig ungezogen, einen Monat lang. Delirien nach 7 Tagen.

Bleibender Nachteil nach der Entlassung nach zwei Monaten. Defekt im linken Frontale. Granulierende Wunde.

355. H. H., Knecht, 47 J. Fall eine Treppe hinab (betrunken). Bewusstlos. Subkutane vordere Fraktur der Schädelbasis. Blutung aus der Nase. Kontusion an der Stirne rechts. Nasenbeinfraktur. Heilung per primam. Pat. flucht, reisst die Verbände ab, versucht davon zu laufen. Pat. ist sehr widrig, oft bösartig.

Bleibender Nachteil bei der Entlassung nach fast 1 Monat: Noch

Reste einer grossen Reizbarkeit, die früher nicht bestanden haben soll.

356. V. S., Schreiner, 55 J. Fall die Treppe hinab (betrunken). Pat. war kurze Zeit bewusstlos. Subkutane Schädelbasisfraktur. Blutung aus der Nase und dem linken Ohr. Wunde an linker Stirn und am linken Hinterhaupt. Pat. brummt fortwährend vor sich hin. Heilung per primam.

Bleibender Nachteil bei der Entlassung nach 1/3 Monat: Keiner.

357. G. D., Handlanger, 16 J. Sturz im Neubau. Bewusstlos. Subkutane Schädelbasisfraktur. 24 Stunden lang Blutung aus der Nase und dem rechten Ohr. Puls 112, unregelmässig. Pat. ist unruhig.

Bleibender Nachteil bei der Entlassung nach 2 Monaten: Keiner.

358. B. J., Dachdecker, 32 J. Sturz vom Dach. 1/2 Stunde bewusstlos. Offene Fraktur des linken Tuber frontale. Splitterfraktur und Depression mit Eröffnung des Sinus frontalis. Dura zerrissen. Hirnausfluss. Zertrümmerung der Spitze des Stirnlappens links. Sugillation der linken Lider. Protrusio bulbi sin. Blutung aus der Nase. Hirnausfluss aus der Wunde. Puls 80. Bei der Aufnahme leicht benommen. Starke Kopfschmerzen, hauptsächlich im Hinterhaupt. Meningitische Erscheinungen vom 6. Tage an. Retentio urinae. Primäre Splitterextraktion. Heilung per primam. Die erste Nacht schlaflos, nachher etwas unruhiger. Wirft sich im Bett herum, steht auf, phantasiert.

Bleibender Nachteil bei der Entlassung nach 2 Monaten: Schmerzen und starkes Schwindelgefühl, besonders beim Gehen in der Sonne, deswegen wieder Aufnahme ins Spital. Schwindel nach dem Aufstehen am stärksten.

359. H. E., Kolporteur, 23 J. Fall aus einer Schaukel. Subkutane Schädelbasisfraktur, Rippenfraktur, Lungenverletzung. Sugillation der Lider. Hyphaema conj. dextr. Blutung aus der Nase. Puls unregelmässig, 110. Pat. deliriert die ersten Tage.

Bleibender Nachteil bei der Entlassung nach 1 Monat: Keiner.

360. A., Maurer. Fall eine Treppe hinab. Bewusstlos. Subkutane Schädelbasisfraktur links. Einen Tag lang floss Blut und Cerebrospinalflüssigkeit aus dem linken Ohr. Sensorium frei. Pat. war sehr aufgeregt, wollte immer durchbrennen, riss jeden Verband ab.
Nach 3 Wochen war Pat. wieder vernünftig.

Bleibender Nachteil bei der Entlassung nach 1 Monat: Keiner.

361. H. C., Knecht, 66 J. Sturz von einer Heudiele. Bewusstlos. Subkutane Schädelbasisfraktur. Starke Blutung aus dem rechten Nasenloch und dem rechten Ohr eine Nacht lang. Pat. lässt Stuhl und Urin unter sich. Pat. ist sehr unruhig, Gedächtnis sehr schwach 8 Tage lang.

Bleibender Nachteil bei der Entlassung nach 3 1/2 Monaten: Keiner.

362. H. K., 45 J. Sturz vom Wagen (betrunken). Sopor. Nie-

drige Temperatur und Pulszahlen. Eigentümlicher Zustand: (Kein Delirium). Pat. spricht spontan unverständliche Worte, unzusammenhängend, sinkt dann wieder in einen apathischen Zustand zurück. In unbewachten Augenblicken steht er auf und geht umher. Will man ihn aber im Bett aufrichten, so macht er es einem so schwer wie möglich. Exitus nach 7 Tagen.

Autopsie: Offene Schädelbasisfraktur. Zertrümmerung der Gehirnbasis und der Spitze des rechten, weniger des linken Schläfenlappens und des Stirnlappens. Supradurale Blutung rechts hinten, wenig subdurale an der Basis vorne rechts. Todesursache: Hirnzertrümmerung.

363. R. K., Hausfrau, 58 J. Fall durch den Lichthof (betrunken). Offene Fraktur des linken Frontale supraorbit. Fraktur coll. hum. Benommen, unruhig. Pat. giebt keine richtigen Antworten. In den ersten Tagen delirierte sie. Sugillationen der Lider links. Heilung per primam.

Bleibender Nachteil bei der Entlassung nach $4^1/_2$ Monaten: Noch nicht konsolidierte Humerusfraktur.

364. F. J., Schleifer, 25 J. Fall 4 m hoch. 10 Minuten bewusstlos. Subkutane Schädelbasisfraktur. Kontusion des rechten Stirnlappens. Eine Zeit lang Pulsverlangsamung. Sugillation der Lider rechts, der rechten Schläfengegend und der Stirn. Hyphaema conj. Blutung aus der Nase. Protrusio bulbi rechts. Pat. ist desorientiert mit Bezug auf Zeit, giebt kurz angebundene Antworten.

Bleibender Nachteil bei der Entlassung nach 1 Monat: Keiner.

365. K. K., Schmied, 23 J. Pat. wurde von der Lokomotive zur Seite geschleudert. Bewusstlos. Subkutane Schädelbasisfraktur. Verschiedene Kontusionen der Extremitäten. Sugillation der linken Lider. Hyphaema conj. sin. Pat. war bei der Aufnahme benommen. 2 Tage lang sehr unruhig bei relativ freiem Sensorium, wollte aufstehen.

Bleibender Nachteil bei der Entlassung nach $^1/_2$ Monat: Keiner.

366. H. J., Kaufmann, 36 J. Sturz vom 2. Stock auf Cementboden, mit dem Kopfe aufschlagend. Offene Fissur des rechten Tuber parietale nach vorn gegen die Stirn verlaufend. Schädelbasisfraktur. Sugillationen der rechten Lider. Blutung aus dem rechten Nasenloch. Pupillen etwas träge. Bei der Aufnahme war Pat. benommen. 1 Tag lang sehr unruhig, stand mehrmals auf.

Bleibender Nachteil bei der Entlassung nach 9 Tagen: Keiner.

367. T. G., Knecht, 35 J. Fall von einem Heuboden (betrunken). Bewusstlos, nachher starkes Schwindelgefühl. Erbrechen. Subkutane Schädelbasisfraktur. Blutungen aus dem linken Ohr und dem linken Nasenloch. Aphatische Störungen. Linke Pupille weiter als rechte, träge. Sensorium frei. Mehrmaliges Erbrechen. Starke Schmerzen in den Ohren. Pat. verlässt eigenmächtig das Bett.

Bleibender Nachteil bei der Entlassung nach 1/4 Monat: Schmerzen in den Ohren.

368. S. H., Seidenfärber, 45 J. Fall die Treppe hinunter. Stark verwirrt. Schädelbasisfraktur. Claviculafraktur. Blut und Cerebrospinalflüssigkeit aus dem rechten Ohr. Starke Kopfschmerzen. Pat. ist sehr unruhig, will fort, spricht viel, giebt verkehrte Antworten, ist zeitlich und örtlich desorientiert, demoliert den Verband. Dieser Zustand dauert 10 Tage lang. Nachher noch immer sehr erregbar.

Bleibender Nachteil bei der Entlassung nach 1 1/2 Monaten: Leichte Erregbarkeit. Gehör?

369. W. J., Wegknecht, 54 J. Sturz von einem Heuwagen. Bewusstlos. Mehrmaliges Erbrechen. Subkutane Schädelbasisfraktur. Sugillationen der rechten Temporalgegend und der rechten Lider. Leichtes Hyphaema conj. rechts. Bei der Aufnahme benommen. Pat. ist sehr unruhig, wirft sich hin und her, steht öfters auf. 14 Tage lang Delirien mit Gehörshallukinationen.

Bleibender Nachteil bei der Entlassung nach einem Monat: Keiner.

370. Sch. J., Weber, 45 J. Pat. wurde betrunken zu Boden geworfen. Bewusstlos. Subkutane Schädelbasisfraktur. Ausgedehnte Sugillationen am linken Ohr und in der linken Schläfengegend, auch hinter dem linken Ohr. Pat. lässt Urin unter sich. Kopfweh, Schwindel. Pat. ist verwirrt, macht mehrere Fluchtversuche, ist desorientiert, hauptsächlich bezüglich der Zeit. Undeutlich aphatische Störungen.

Bleibender Nachteil bei der Entlassung nach einem Monat. Intelligenz scheint stark herabgesetzt.

371. Z. J., Erdarbeiter, 27 J. Sturz aus dem zweiten Stock auf eine Steinplatte. Bewusstlos. Subkutane Schädelbasisfraktur. Blutung aus beiden Ohren. Pat. lässt Urin unter sich. Bewusstlos bei der Aufnahme. Später sehr unruhig, schwatzt verworrenes Zeug 10 Tage lang.

Bleibender Nachteil bei der Entlassung nach zwei Monaten: Keiner.

372. M. G., Maurer, 36 J. Sturz von einem Gerüst. Bewusstlos. Subkutane Schädelbasisfraktur. Hyphaema conj. dext. Blutung aus dem rechten Ohr und der Nase. Sensorium leicht benommen. Schwindelgefühl. Kopfschmerzen. Pat. ist mürrisch.

Bleibender Nachteil bei der Entlassung nach fast einem Monat: Keiner.

373. H. A., Taglöhner, 25 J. Sturz aus dem Fenster, 7 m hoch. Bewusstlos. Subkutane Fraktur des rechten Parietale mit leichter Impression. Sugillationen der rechten Parietalgegend. Rippenfrakturen. Benommen. Pat. schwatzt in einem fort unsinniges Zeug, halluciniert. Delirien 5 Tage lang, nachher aphatisch, mürrisch. Harnretention.

Bleibender Nachteil bei der Entlassung nach einem Monat: Keiner.

Es möchte nun interessieren, zu wissen, wie weit solche Patienten für ihr späteres Leben Reste dieser primären Delirien zeigten, oder ob solche überhaupt noch aufzufinden sind.

24 Fälle, die im direkten Anschluss an ihre Verletzung derartige psychische Alteration gezeigt hatten, bekam ich wieder zur Kontrolle. Letztere erstreckte sich auf 1—12 Jahre. Mit 3 einzigen Ausnahmen zeigten alle nach Jahr und Tag noch Reste dieser Erscheinung, immer und immer erzählten sie selbst oder ihre Angehörigen mir stereotyp dasselbe: Sie waren gereizter als früher, jähzornig, unruhiger. Viel seltener waren die Klagen über Unbesinnlichkeit, Zerfahrenheit, schlechtes Gedächtnis, über Kopfweh und Schwindel. Von den 3 Ausnahmen sind 2 kleine Kinder, beide im Alter von 2 Jahren, der 3. ein 38jähriger Mann, dessen Delirien im Anschluss an seine Schädelbasisfraktur alkoholischen Charakters gewesen waren. Seine Angaben sind nicht zuverlässig. Wenn die 2 Ausnahmen etwas sagen können, so weisen sie wiederum auf die bessere Prognose der Schädelverletzungen bei den Kindern hin, denn unter den in Frage stehenden Fällen waren sie die einzigen Kinder.

Die erwähnten bleibenden Reste finden sich aber so vielfach unter den Klagen aller Schädelverletzten, dass man ihnen die Untersuchung aller insgesamt, die der Kontrole zugänglich waren, entgegenhalten muss, um einen Vergleich ziehen zu können. Das bleibende Kopfweh, der Schwindel wurde schon früher besprochen und es bleibt als letztes, auch bezüglich der Frequenz, die

sekundäre Alteration der Psyche.

Weit im Vordergrund steht bei diesen Fällen eine besondere Gereiztheit, alles wird „auf die schwere Achsel" genommen. Geringe Beleidigungen lösen einen ihnen nicht adäquaten Jähzorn aus, die Handlungen sind unüberlegt. Unschuldige Bemerkungen u. dgl. werden bösartig aufgefasst und sitzen auffallend fest, oft unausrottbar im Gedächtnis. Bei den Zornausbrüchen tritt rasche Ermüdung und nachherige Apathie und Schlafsucht ein. Oder es besteht eine auffallende Ruhe; der Kranke ist in sich gekehrt, menschenscheuer als früher, fährt plötzlich jäh in die Höhe. Daneben besteht eine geistige Ermüdbarkeit mässigen Grades, eine gewisse Willensschwäche und manches Moment erinnert an das Bild der Epilepsie.

374. St. G., Schiffmann, 27 J., Zollikon. 1886. Fractura cranii aperta.

Am 2. XII. 1886 vormittags fiel Pat. durch ein Loch 10 m hoch

hinunter in einen Eiskeller, war einen Moment bewusstlos, konnte sich aber mit Hilfe eines herbeigeeilten Kameraden nach einigen Minuten wieder erheben. Vom gerufenen Arzt wurde er Abends 6 Uhr desselben Tages ins Spital verbracht.

Status: Kräftiger Mann, Sensorium frei. Temp. 38,2. Puls? Gewaltige Schwellung und blaue Sugillation der ganzen linken Gesichtshälfte, sodass das Auge nicht mehr zu sehen ist. Nach Auseinanderdrängen der Lider zeigt sich an ihm ein grosses Hyphaema, sonst keine Verletzung. Von der Nasenwurzel aus verläuft eine weitklaffende Wunde gegen das linke Tuber frontale. Unter antiseptischen Kautelen wird sie dilatiert, der Knochen frei gelegt und in ihm eine im gleichen Sinne verlaufende Fissur des linken Os frontale konstatiert. Nasenbein nicht frakturiert. Die stark mit Erde verunreinigte Wunde wird sorgfältig gereinigt, durch eine Gegenöffnung mit Gummidrain drainiert. Antiseptischer Verband. Des weiteren zeigt sich eine mässig mobile Fraktur des linken Oberkiefers, ohne Schleimhautverletzung der Mundhöhle, ferner eine subkutane Epiphysenfraktur des rechten Radius, welche sofort reponiert und bandagiert wird.

Bettruhe, flüssige Kost, 1/2 Liter Wein pro die. — 6. XII. Gutes Allgemeinbefinden, kein Erbrechen. Abendtemp. bis 38,4. Innere Organe o. B. Urin normal. Schwellung des Gesichtes bedeutend zurückgegangen. — 10. XII. Die genähte Wunde am Kopf p. p. geheilt, Nähte entfernt. — 20. XII. Drain weggelassen. Oberkiefer nicht mehr abnorm beweglich. Radiusfraktur konsolidiert. — 5. I. Entlassung. Wunde an der Stirn solide vernarbt. Hyphaema noch bestehend.

Kontroluntersuchung (3. IX. 1901): Auf die Frage, ob Pat. das Gefühl hätte, als ob von seiner Verletzung irgend etwas ihm Auffälliges zurückgeblieben sei, bemerkt er mehrere Male, dass er im Gegensatz zu früher „sehr jähzornig“ geworden sei. Auch seine Umgebung hätte oft gesagt, er sei, seit er im Spital gewesen, viel hitziger und „es sei schwer mit ihm zu verkehren“. Im übrigen ist nichts Nachteiliges zu eruieren. Gegen Wein, Hitze, sehr angestrengte Arbeit (Schiffsknecht!) ist er nicht empfindlich; das Gedächtnis sei wie früher. Er hat kein Kopfweh, keinen Schwindel. Augen und Ohren intakt. Reaktionslose, bewegliche, nicht empfindliche Narbe an der linken Stirn.

375. G. A., Ziegelarbeiter, 31 J. Fall von 7 m Höhe (betrunken). Bewusstlos. Subkutane Schädelbasisfraktur vorn. Kontusion des rechten Stirnlappens. Sugillation unter den Augenlidern. Hyphaema conj. sin. Blutung aus der Nase. Pat. lässt Stuhl und Urin unter sich. Puls ohne Besonderheiten. Pat. ist desorientiert, stumpfsinnig, reagiert sehr langsam.

Bleibender Nachteil bei der Entlassung nach 3/4 Monat. Pat. soll viel apathischer als früher sein (Aussage seiner Frau).

Diese Erscheinungen wurden meist allmählich, im Laufe der

ersten Monate und Jahre manifest, fielen der Umgebung des Patienten oder diesem selbst auf. Ihre Prognose ist keine gute. Meist blieben sie konstant; strenge Erziehung oder Selbstzucht des intelligenten Kranken brachten Besserungen fertig; mehrere aber gingen, und zwar meist rasch im Verlaufe weniger Jahre, in schwere Geisteskrankheiten über.

Das mittlere Alter dieser Patienten ist 26 Jahre, also um geringes höher als dasjenige der kontrolierten Schädelverletzten überhaupt (24,8 Jahre).

An Frequenz traten hier die schweren offenen Schädelverletzungen der (60,6%) Konvexität um einige Procente gegenüber dem (allgemeinen Verhältnis (53,7%) hervor und die nicht offenen etwas zurück (39,5% : 46,3%).

Sehr weit vorn steht vor allem hier die Verletzung des Stirnhirns; denn 39,5% waren Frakturen der Frontalgegend (allgemeines Verhältnis 25,2%), während die Basis zurücktritt (33,3%) allgemeines Verhältnis 40%. Zudem zeigt sich ein entschiedenes Vorwiegen der r. Hirnseite, denn in

18 Fällen war die rechte Hirnseite lädiert
11 „ „ „ linke „ „
3 Fällen waren beide Hirnseiten „
1 Fall war die Hirnverletzung median

und wenn somit die allerdings kleinen statistischen Zahlen etwas beweisen dürften, so wäre bei den offenen Schädelverletzungen der rechten Stirngegend am ehesten eine sekundäre psychische Alteration zu befürchten. —

Neben diesen mehr allgemeinen Folgeerscheinungen der Schädelverletzungen, die von einem relativ grossen Procentsatz von Kranken aufgewiesen werden, figurieren nun noch einzelne Gruppen schärfer ausgesprochener klinischer Krankheitsbilder.

Vorerst sind die schärfer gezeichneten Psychosen zu erwähnen, die sich direkt an das Trauma anschliessen, einige Zeit andauern und entweder ganz ausheilen oder in bleibende Störungen überleiten.

Dahin gehört vor allem der neuerdings wieder angefochtene Fall Binz, der der Zürcher chirurgischen Klinik angehörte und unter meinem Material auch mitgeht. Das Krankheitsbild wurde seiner Zeit von L. Welt des genauern ausgeführt und mag dort nachgesehen werden. Ein ähnlicher, allerdings etwas weniger ausgesprochener Fall ist folgender:

376. Sch. J., Maurer, 19 J., Zürich. 1900. Fractura baseos cranii

Der bis jetzt gesunde Patient stürzte am 2. VII. 1900, 4½ h. p. m. von einem Neubau herunter, 15 m hoch auf Steinplatten und wurde bewusstlos aufgehoben.

Status: Grosser, kräftig gebauter Mann. Sensorium stark benommen. Somnolenz. Pat. antwortet nicht auf an ihn gestellte Fragen. Lauteres Anrufen und Antworten beantwortet er mit ellenlangen Flüchen, energischen Abwehrbewegungen. Schürfungen in der linken Stirngegend, starke Sugillationen des rechten oberen und unteren Augenlides. Leichte linksseitige Facialisparese. Tropfenweiser Ausfluss von Blut aus der Nase. — Subluxatio acromialis claviculae dextr., Fractura comminutiva cruris sin., Fractura oss. ilei dextr. subcut. Innere Organe o. B. Kein Erbrechen.

2. VII. Pat. ist klarer, sehr widrig, flucht entsetzlich, sobald man nur in seine Nähe kommt. Wenn man ihn aber anrührt, dann spottet sein fluchendes Lästermaul jeder Beschreibung. Temp. 38,0. — 3. VII. Status idem. Temp. 38,8. — 4. VII. Pat. ist etwas ruhiger geworden, ist sehr schläfrig. Die Sugillationen sind ausgeprägter. — 5. VII. Pat. ist viel ruhiger, flucht nur noch, wenn man intensiver mit ihm verkehrt, giebt dazwischen aber schon ordentlich Auskunft über den Hergang seines Sturzes. Das Fieber geht allmählich zurück. Der Vater des Pat. giebt an, dass sein Sohn sonst nie so schrecklich geflucht hätte, dass er überhaupt sonst gar kein so widriger Mensch sei. Pat. hatte bei seinem Fluchen gewisse Stereotypien, die er nach Aussage seiner Kostfrau und seines Vaters entschieden früher nicht gehabt hat. So z. B. war jedes zweite Wort: „Gott verdamm' mich" und „weg du Chaib". — Allmählich verloren sich diese beiden Wortfiguren im Laufe von 8 Tagen immer mehr und fing Pat. an, dazwischen hinein neue, mildere Fluchwörter einzuschalten. Der ihn besuchende Vater behauptet auch heute, dass sein Sohn entschieden nie solche Worte gebraucht hätte und dass er überhaupt fast eher ein auffallend ruhiger, verträglicher Bursche gewesen wäre. — 17. VII. Die beiden stereotypen Flüche sind jetzt ganz verschwunden; Pat. liegt ganz ruhig und scheinbar vollständig apathisch da. Facialisparese links ist vollständig verschwunden. Gipsverband am linken Bein. — 6. VIII. Seit längerer Zeit liegt nun Pat. vollständig ruhig in seinem Bett, spricht selten ein Wort, ist auch sehr karg mit Antworten bei den verschiedensten an ihn gerichteten Fragen. Neuer Gipsverband. — 17. VIII. Pat. liegt ganz ruhig da, spricht hie und da spontan etwas, während er früher die meisten an ihn gerichteten Fragen bloss mit einem überlegenen Lächeln beantwortete. Seit einigen Tagen ist er in die Lektüre eines Buches vertieft, das er sich gewünscht hat. Man hört kein einziges unanständiges Wort mehr von ihm. — 17. IX. Frakturen konsolidiert. Pat. ist in der letzten Zeit bedeutend gesprächiger geworden, ist sehr anständig, flucht nie, hilft da und dort auf der Abteilung, ist sehr verständig. Im Allgemeinen bleibt er aber doch auf-

fallend schweigsam und hat in allen seinen Antworten etwas überlegenes. — 18. X. Pat. wird zur Untersuchung seiner Augen auf die Augenklinik geschickt. Er giebt an, stets an beiden Augen früher gut gesehen zu haben, sich häufig im Schiessen geübt und keine Schwäche des rechten Auges bemerkt zu haben, über die er jetzt klagt. — Eine Schriftprobe nach Diktat ist ziemlich fehlerlos und ordentlich. Die Schrift zeigt etwas zerhackte Buchstaben, auffällig viel von einander abgesetzte einzelne Buchstaben, keine Schnörkel.

Kontroluntersuchung (9. III. 1903): Pat. sieht ordentlich und anständig aus. Er ist sehr ruhig, fast auffallend ruhig für sein Alter, starrt meist schweigsam vor sich hin, den Hut höflich in der Hand haltend. Er erzählt, er hätte bald nach seiner Entlassung sein Bein nochmals gebrochen beim Ausgleiten auf dem Trottoir, jetzt sei alles gut geheilt. Anfangs hatte er sehr viel Kopfweh, das auch jetzt noch öfter sich einstelle als früher, vor allem bei der Hitze, die ihm im Gegensatz zu früher fast unerträglich geworden sei. Am Anfang litt er auch etwas an Schwindel, der sich jedoch bald verlor. Zur Zeit ist sein Kopfweh stets streng auf die rechte Stirn lokalisiert. Pat. zeigt auf die laterale Seite der rechten Stirnhälfte, oberhalb des äusseren Augenwinkels. Von Facialislähmung ist nichts mehr zu erkennen. Bei der Entlassung war der stiere Blick noch ausgesprochener als jetzt, fiel auch seiner Umgebung auf. Pat. war sehr menschenscheu; lärmende Gesellschaft konnte er nicht ausstehen, sogar zu Hause war ihm jede etwas lebhaftere Konversation der anderen zuwider. Doch war er bis zu einem gewissen Grade verträglich, man hörte keine Fluchreden mehr, doch brauste Pat. hie und da unerwartet plötzlich auf. Alles das war nach Aussage seiner Umgebung früher nicht der Fall und hat sich in letzter Zeit eher gebessert; allerdings sei Pat. stets ein etwas stiller Bursche gewesen. Die Unterhaltung mit ihm ist etwas schwerfällig, man muss ihm alles abkaufen. Das Gedächtnis scheint gut, auch für den Unfall besteht keinerlei Amnesie.

In neuerer Zeit hat E. Müller die Arbeit von L. Welt und ihrer Vorgänger einer genauen Kritik unterwerfen wollen. In ähnlichem Tone folgte ihm auch M. Friedmann nach. Wenn beide auch vieles aussetzen, so werden sie doch wenigstens das zugeben müssen, dass die klinische Beobachtung des Zustandes des Patienten objektive Thatsache ist und ebenso eine Narbe im Stirnhirn von Binz konstatiert und genau anatomisch untersucht wurde. Weitere Untersuchungen werden nun zeigen müssen, wie weit eine Berechtigung vorhanden ist, diese Stirnhirnverletzungen überhaupt als ätiologisches Moment anführen zu dürfen. Mit der einfachen Negation der bisherigen Beobachtungen ist es nicht gethan.

Neben diesen sich an die Schädelverletzung mit ihrem ausge-

sprochenen Höhestadium primär anschliessenden psychischen Alterationen fand ich unter den Kontrolierten 2 weitere, bei welchen diese eigenartigen Veränderungen erst längere Zeit nach der Verletzung mit voller Deutlichkeit auftraten. Ihre Hauptbesonderheit ist die gute Prognose.

377. M. W., Fabrikarbeiterin, 17 J., Rümlang, 1900. Fractura ossis front. dextr. aperta.

Am 5. X. 00 wurde Pat. von dem Puffer eines Eisenbahnwagens gegen den Kopf gestossen und zu Boden geworfen, an einer Eisenbahnschiene aufschlagend. Sie war nicht bewusstlos, blutete stark aus einer Kopfwunde, musste 3 mal erbrechen.

Status: Mittelgrosses, kräftiges Mädchen. Sensorium frei. Innere Organe o. B. — Ueber dem rechten äussern Augenwinkel eine bogenförmige Wunde. Im Grunde derselben eine T-förmige Fissur des Frontale mit leichter Impression. Am lateralen Rande des Margo supraorbitalis dextr. eine 2. kleine Wunde, in der Tiefe ein kleines vom Margo abgesprengtes Knochensplitterchen. Starke Schwellung und Sugillation des rechten obern Lides. Primäre gründliche Desinfektion der Wunden. Seidenknopfnähte der Haut. Asept. Okklusivverband.

Reaktionsloser Wundverlauf. Heilung z. T. per granulationem. Keine cerebralen Erscheinungen. — 3. XI. Alles geheilt. Narbe den Knochen etwas adhärent. Leichte Hypästhesie des lateralen rechten Stirngebietes.

Kontroluntersuchung (9. III. 02). Pat. hat sich gut entwickelt, sieht blühend aus. 14 Tage nach der Entlassung nahm sie ihre Fabrikarbeit (Seidenwinderin) wieder auf, bekam aber so starke Kopfschmerzen, dass sie für 14 Tage wieder zu Hause bleiben musste. Dabei schmerzte sie besonders auch das Wundgebiet selbst, besonders beim Bücken. Z. Z. ist die Narbe zart, verschieblich, am Knochen nichts zu fühlen. Augen und Ohren intakt, keinerlei Lähmungen. Spontan erzählt Pat. weiter: das Gedächtnis sei anfänglich auffallend schlecht gewesen, jedoch bestand keine Amnesie für den Unfall selbst. Das Vergessen betraf mehr Kleinigkeiten, auszurichtende Aufträge und dgl. und besserte sich bis jetzt ganz allmählich. Ihrer Umgebung fiel noch etwa 1 Jahr lang auf, dass sie eigentümlich „in sich selbst verbohrt" war, meist stier vor sich hinsehend. Wenn sie jemand über den Unfall genauer fragte, versank sie in tiefes Nachsinnen und Grübeln und wenn sie abends heimgekommen, hätte ihr der Vater sofort jeweilen angesehen, dass „sie so eigentümliche Augen mache". Sie selbst erinnert sich, „dass ihr in jener Zeit so eigentümlich traumartig gewesen". Ihre Arbeit als Seidenwinderin machte sie ganz automatisch. Dabei war ihr ganz gleichgültig, wenn sie Fehler machte, während sie früher gegen jede Bemerkung der Aufseherin sehr empfindlich war. Sie korrigierte nicht, sondern arbeitete ruhig und gleichgültig weiter, „obschon ihr eigentlich bewusst gewesen, dass sie sich so nicht

recht aufführe“ (!) Sie nahm überhaupt alles ganz leicht, auch wenn man sie streng tadelte. Wenn sie bei ihrer Arbeit ganz allein war, nahm sie ihre Pflicht viel genauer und die Erfüllung derselben wurde ihr auch viel leichter. Sie war sehr menschenscheu, hatte das Bedürfnis von den Menschen wegzugehen, denn Gesellschaft machte sie ganz verwirrt. Dabei war sie sehr weinerlich, was vor dem Unfall absolut nicht der Fall gewesen. Ihr Vater ermahnte sie oft energisch, sich wegen ihrer Gleichgültigkeit und Vergesslichkeit zusammenzunehmen, wozu sie sich schliesslich bemüht, und alles sei nach einem Jahr um viel besser geworden. Die Menschenscheu ist vergangen, Pat. ist wieder munterer, auch der eigentümlich starre Blick hat sich fast ganz verloren. Kopfweh tritt noch auf bei der Hitze, unabhängig von den Menses, die regelmässig sind. Den Wein verträgt sie gar nicht mehr, noch weniger das Tanzen, wobei sie bei den ersten Versuchen fast ohnmächtig geworden.

378. K. K., Bahnbeamter, 58 J., Altstetten, 1891. Fractura baseos cranii.

Am 19. VII. 91 fiel Pat. in offenbar etwas angeheitertem Zustand eine grosse Steintreppe hinunter und blieb bewusstlos liegen. Er wurde sofort ins Spital verbracht.

Status: Mittelgrosser Mann, tief benommen. Im Verlaufe der Untersuchung erholt er sich soweit, dass er auf kräftiges Anrufen und Berühren ihm schmerzhafter Stellen etwas reagiert. Schliesslich öffnet er auch langsam die Augen, ist aber zeitlich und örtlich nicht orientiert. Auf Befehl hebt er langsam rechten Arm und rechtes Bein, dagegen nicht die linken Extremitäten, selbst nur sehr wenig auf starke Nadelstiche. Deutliche Lähmung des linken Facialis. Temp. 37,9. Puls 88, regelmässig, kräftig. — Schürfungen über dem linken Auge, Sugillation des obern linken Augenlides, grosses Hyphaema im lateralen Scleradreieck links. — Fraktur am II. linken Metacarpus. Innere Organe o. B.

20. VII. Sensorium hellt sich auf. Parese an den linken Extremitäten kaum mehr nachzuweisen. Linke Facialisparese noch deutlich. Temp. 36,5, Puls 64. — 21. VII. Pat. ist heute wieder stark comatös. Puls 52—64, Temp. 36,3—8. — 28. VII. Etwas freier ist Pat. doch vollständig desorientiert. Facialisparese unverändert. — 6. VIII. Pat. ist klar über seine Umgebung und Krankheit im allgemeinen. Doch schwatzt er von Zeit zu Zeit über fixe Themata. Auf seinen Wunsch wird er gegen den Willen der Aerzte entlassen. Er ist noch sehr schwach.

Kontroluntersuchung (24. VIII. 01). Pat. macht einen sehr guten und intelligenten Eindruck. Er ist Vorstand einer verkehrsreichen Bahnstation und auch anderweitig in Aemtern. Auf die Anfrage nach seinem Befinden antwortete er in einem Briefe folgendes: — — — „Ich bin beruflich und behördlich als Präsident der hiesigen Sekundarschulpflege so stark beschäftigt, dass ich für die nächste Zeit meinen Besuch nicht versprechen kann. Kurz kann ich resumieren, dass ich von der erlittenen

Verletzung vollständig und ohne irgend welche Nachteile genesen bin. Ein nicht mehr so zuverlässiges Gedächtnis gegenüber früher schreibe ich dem fortschreitenden Alter zu (geb. 1853). — Während der Heilungszeit (13 Wochen) — — — war ich sehr menschenscheu, ein Weltverächter, sah immer den Tod vor Augen. Konnte ich dem Verkehr, den ich nicht suchte, nicht ausweichen, so machte sich ein übergrosses Redebedürfnis geltend. — Im Charakter war eine solche Veränderung eingetreten, dass mein moralisches Verantwortungsgefühl stark gelitten hatte. Auch war ich bald gereizt, die Kraft zur Beherrschung fehlte. Der Shok hat so nachhaltig gewirkt, dass ich noch nach Jahren die Nachwirkung verspürte, indessen allerdings mehr in psychischer als physischer Beziehung. — Dies alles ist jetzt total verschwunden und ich bin jetzt nur noch im Besitze der allgemein menschlichen Fehler, welche nicht auf den erlittenen Unfall zurückzuführen sind. — — — Bei einem Besuche des Pat. konstatierte ich des weitern, dass Pat. oft leichte Neuralgien im Gebiete des linken Supraorbitalis hat. Er erzählt genauer, dass nach seiner Entlassung sein Zustand längere Zeit stationär geblieben sei. Pat. war damals sehr apathisch, und auch als er seine Arbeit wieder aufgenommen, ging sein Mangel an Verantwortlichkeitsgefühl noch sehr weit. So erinnert er sich gut, wie ihm wohl bewusst gewesen, welch verantwortungsvollen Posten er bekleide und trotzdem wäre es ihm vollkommen gleichgültig gewesen, wenn sich auf dem Bahnhof ein Unglück infolge einer Fahrlässigkeit ereignete. Dabei sah er deutlich ein, dass eine solche Denkweise nicht richtig und unverantwortlich sei, er hätte aber damals nicht die Kraft gehabt, anders zu denken und zu empfinden. Derartige Züge bestanden noch verschiedene und nur durch strenge Selbsterziehung sei es ihm allmählich gelungen, seine Psyche wieder in vernünftige Bahnen zu leiten. — Er erinnert sich auch deutlich, dass er während seinem Spitalaufenthalt die fixe Idee gehabt, er wäre an einem Fest in Legnau und müsse eine Rede halten. Auch später hätte er noch ein unstillbares Redebedürfnis gehabt, dabei wäre er sehr überschwänglich, jedoch logisch gewesen. Nebenbei war er aber menschenscheu, was früher nicht der Fall. In jener Zeit hätte er einen ganz tierischen Appetit gehabt, was er früher und auch in späterer Zeit dann nicht mehr gekannt. —

Die Krankheitsbilder sehen einander in vielen Punkten ähnlich, vor allem fällt die Gleichgiltigkeit auf, ein gewisser Indifferentismus, vor allem auch ein Mangel des Pflicht- und Verantwortlichkeitsgefühls.

Zum Schlusse sind noch einige Fälle zu erwähnen, die im Anschluss an die Verletzung eine Psychose schwerer und dauernder Art mit schlechter Prognose aufwiesen.

379. J. W., 15 J., Postknabe, Zürich III, 1900. Fissura ossis frontalis sin. aperta.

Vater des Pat. sehr schwer lungenleidend, Mutter gesund, keine psychopathische Heredität. Der sonst stets gesunde Knabe soll oft an Kopfschmerzen leiden, über die Herkunft der Narbe, die am Kopfe sichtbar ist, kann er nichts angeben. Am 17. XII. 01 nachmittags fiel er von einem ungesattelten Pferde, welches vor dem Tram scheute, auf die Strasse, den Kopf am Randsteine derselben hart aufschlagend. Angeblich wurde er nicht bewusstlos, dagegen trat Erbrechen sofort auf. Die durch den Sturz verursachte klaffende, nicht wesentlich blutende Wunde wurde vom Samariterposten verbunden und Pat. auf die chirurg. Klinik dirigiert.

Status: Ordentlich entwickelter Knabe, Sensorium frei, Pat. hat erbrochen, kein Blut im Erbrochenen. Temp. 37,0, Puls 88, gut gefüllt, nicht abnorm gespannt. Keine Lähmungen motorischer oder sensibler Art. Keine Blutung aus Nase oder Ohren. Pat. hört an beiden Ohren gut. Zunge gerade herausgestreckt, Uvula nicht schief. Am Margo supraorbitalis links eine über ihn verlaufende, klaffende, bis auf den nackten Knochen gehende Wunde, die am äusseren Augenwinkel spitzwinklig dem Margo supraorbitalis folgend, nach median abbiegt, bis etwa zur Mitte des letzteren reichend. Oberhalb dieser Wunde über dem linken Stirnbein eine, einem subaponeurotischen Hämatom entsprechende Schwellung. An dem Margo supraorbitalis erkennt man eine schräg von innen oben nach unten aussen verlaufende Fissur, die offenbar noch tiefer hinein in das Dach der linken Orbita sich erstreckt. Keine abnorme Beweglichkeit, keine Krepitation. Das Auge kann geöffnet werden, kein Hyphaema, kein Exophthalmus. An den übrigen Organen nichts abnormes, mit Ausnahme einiger Schürfungen am linken Oberschenkel.

Zur Aufnahme obigen Status wurde Pat. gebadet, der Kopf rasiert, mit Seife, Aether, Alkohol und Sublimat 1 ‰ desinficiert. Unterbindung einiger Gefässe. Eine Seidenknopfnaht zur Fixierung des zerrissenen Periost über der Fissur, Toilette der Wunde, Einlegen eines Jodoformgazestreifens, Seidenknopfnähte der Haut. Jodoformgaze-Kissen-Okklusivverband. Bettruhe, blande Diät. Der obere Wundrand erwies sich beim Nähen als leicht hyperästhetisch.

20. XII. Pat. hat nicht weiter reagiert, als dass bei Temperatur zwischen 35,7 und 37,7 die anfängliche Pulszahl von 88 herabging auf 68—72. — 24. XII. Nähte und Gaze entfernt. Heilung p. p. — 1. I. 01. Pat. steht auf. Keine cerebralen Erscheinungen. — 4. I. Pat. wird geheilt entlassen.

17. XII. 01. Genau ein Jahr nach der Verletzung erhielten wir von dem den Knaben unterrichtenden Pfarrer folgenden Brief: — Der Knabe war anscheinend ziemlich vollständig genesen, hatte aber lange nachher noch an Kopfweh zu leiden. Heute (17. XII. 01) vormittags hat er sich (er war Ausläufer und Gehilfe in einer Buchdruckerei), im Abort des Geschäftes erhängt. Niemand weiss irgend einen Grund zu der schreck-

lichen That. Der Knabe schien vollständig normal zu sein, er war fröhlich und guter Dinge, im Geschäft treu und fleissig, überall wohl gelitten; zu Hause und im Geschäft war man mit ihm sehr zufrieden seines Fleisses und guten Charakters halber etc. Die citierte Mutter (Witwe) des Knaben, eine ordentliche Frau, erzählte noch Folgendes: Der Knabe hätte nach seiner Entlassung aus dem Spital viel Kopfweh gehabt, worüber er früher nie geklagt. Allmählich wurde es etwas besser. In letzter Zeit mehrten sich aber die Klagen über einen von der linken Stirn gegen den Scheitel hinauf verlaufenden Schmerz immer mehr; „es sei wie wenn ihm der Kopf abgedeckt werde", hätte sich der Knabe oft geäussert. Auch fiel es der Mutter und der übrigen Umgebung auf, dass Pat. immer still und in sich gekehrt wurde, er scheute alles Geräusch, wurde dabei dann oft plötzlich sehr gereizt. Auch klagte er die letzten Tage über Schwindel. Er hätte in letzter Zeit auch alles sehr schwer genommen. Wein hätte er sich gefürchtet zu trinken, da die Kopfschmerzen sofort stärker geworden wären. Unter all diesen Erscheinungen aber war er seiner Mutter und seiner übrigen Umgebung gegenüber ein sehr freundlicher Knabe, besonders war er für die Mutter stets sehr besorgt, rücksichtsvoll und verständig. Auch sie hat absolut keinen Anhaltspunkt für die That ihres Kindes.

Sektion: Reaktionslose, dem Knochen nicht adhärente Narbe, in letzterem die Fissur von einem angeheilten kleinen Splitterknochen der Externa am Supraorbitalrand ausgehend, noch zu erkennen. Korrespondierende Stellen der Interna vollkommen intakt. Dura nicht adhärent, nicht auffallend injiciert, Gehirn ohne makroskopische Veränderungen. In der rechten hinteren Schädelgrube findet sich eine feine, mit Callusmasse wie ausgestrichene Fissur von etwa 4 cm Länge, von vorn median nach hinten lateral verlaufend, die vielleicht eine der Diagnose damals entgangene Fortsetzung der Frakturlinie links vorn am Frontale darstellt.

380. J. K., Maurerpolier, 30 J., Zürich, 1896. Fractura baseos cranii.

Der gesunde Mann fiel am 16. V. 96 ca. 9 m hoch von einer Leiter auf den harten Boden, mit der rechten Kopfhälfte aufschlagend und war sofort bewusstlos.

Status: Mittelgrosser, kräftiger Mann, somnolent. Puls leicht unregelmässig, 72. Pupillen reagieren träge, rechts Schwellung und Sugillation beider Augenlider, Hyphaema. Aus der Nase und dem rechten Gehörgang Blutausfluss. Am äusseren rechten Augenwinkel eine bis auf den Margo supraorbitalis reichende, ca. $1^1/_2$ cm lange Risswunde. Keine Knochendepression. Pat. lässt Stuhl und Urin unter sich gehen. Innere Organe o. B. Keine Lähmungserscheinungen.

14. V. Immer noch starke unruhige Somnolenz mit Secessus involuntar.; abendliche Temperatursteigerungen, kein Erbrechen. — 21. V. Pat. wird tagüber unruhiger, träumt schwer und unruhig in der Nacht.

Temperatur normal, Puls 60—80. Viel Kopfweh. — 28. VI. Pat. steht auf, ist, abgesehen vom Kopfweh, beschwerdefrei und wird 1. VII. entlassen.

Kontrolaufnahmen (8. IX. 01): Auch nach seiner Entlassung hatte Pat. viel Kopfweh, das bis jetzt nur wenig besser wurde, hauptsächlich bei Witterungswechsel. Dabei schmerzt ihn der ganze Kopf, „sogar die Haare thun ihm weh". Zudem leidet er an Schwindel, sobald er sich bückt, kann deshalb auf kein Gerüst mehr hinauf. Wenn er an der Sonne arbeitet, stellt sich bald ein unerträglicher Druck im Kopf ein, „wie wenn ihm einer auf den Kopf sässe", sogar der Hut werde ihm dann zu schwer auf dem Kopf. Von allem diesem will er vor der Verletzung absolut nichts gewusst haben. Keine epileptiformen Anfälle. Weitaus am meisten aber ist ihm und seiner Familie die Störung seines früher guten Gedächtnisses aufgefallen. Vor kaum einer Minute Gesagtes kann ihm plötzlich entfallen; wenn er intensiver daran herumstudiert, wird ihm oft schwindlig und unwohl. Seine Frau behauptet, er sei auffallend viel empfindlicher, oft direkt jähzornig, während er früher sehr ruhig gewesen. Ein einziges unvorsichtiges Wort könne ihn unverhältnismässig aufbringen, „er komme in furchtbare Aufregung und fühle sich dann nachher sehr ermattet und schläfrig. Ueberhaupt hätte er mehr Schlaf als früher". Pat. stand wegen seiner Aufregungszustände schon in längerer ärztlicher Behandlung. Anfänglich vertrug er den Wein sehr schlecht, jetzt, bei mässigem Konsum von Bier, verspürt er keinen wesentlichen Einfluss des Alkohols. Augen und Ohren o. B. Keine Lähmungen.

Am 5. Juni hörte ich, dass Pat. durch Selbstmord geendet hätte. Eine von Herrn Dr. Fels, Assistent am pathologischen Institut, im Hause vorgenommene Sektion ergab Folgendes: Mässige Blutlache im Zimmer. Auf der rechten Seite des Kopfes, 2fingerbreit hinter dem Proc. mastoid. eine ca. 5centsstückgrosse Einschussöffnung in der Haut; die Wunde ist glattrandig, führt in einen für den Kleinfinger durchgängigen Kanal an der Schädelbasis, an der Grenze zwischen Schläfen- und Hinterhauptbein. Haut und Unterhautzellgewebe um die Einschussöffnung stark blutig infiltriert. Die erwähnte Oeffnung am Knochen zeigt nur ganz geringe Splitterung und mündet in den rechten Sinus sigmoides, der breit eröffnet ist. Die Ausschussöffnung befindet sich ungefähr in der Höhe der Mitte der Ohrmuschel, die Haut ist hier stark zerrissen, die Ohrmuschel selbst in der Mitte geschlitzt, die Gewebe stark mit Blut durchsetzt. In der Wunde selbst sind kleine Knochensplitter zu fühlen, welche vom total zertrümmerten Proc. mastoid. herrühren. Im äusseren Gehörgang viel geronnenes Blut, das Trommelfell ist zerrissen. Die Dura der Schädelbasis ist unverletzt, auch über der beschriebenen Ein- und Ausschussöffnung nirgends Adhärenzen von Dura und Pia, keine Blutung im Gehirn, noch in den Stirnhöhlen; die Nerven der Basis intakt, die Gefässe der Basis leicht arteriosklerotisch. Die Pia zeigt nirgends Ver-

dickungen, ist nicht ödematös, das Gehirn selbst ist wenig bluthaltig, in der Substanz des Gehirns keine Herde, keine Narben, Ventrikel nicht erweitert, Cerebrospinalflüssigkeit in ihnen klar, ohne Blut. Die Dura der Basis wird abgelöst. An der Basis selbst keine frische Fraktur, auch von der früheren Läsion nichts Sicheres mehr zu erkennen.

Herz sehr gross, sehr stark verfettet, anämisch; Intima der Aorta zeigt starke arteriosklerotische Veränderungen. Leber sehr gross, Verfettung der Peripherien der Acini, leichter Grad von Bindegewebswucherung der Septen. Nieren vergrössert, Rinde verbreitert, blass, parenchymatös getrübt. Die Todesursache wird auf Verblutung aus dem Sinus sigmoides und Shokwirkung zurückgeführt.

Die citierte Frau des Pat. erzählte Folgendes: Seit einem halben Jahre verschlimmerte sich das Krankheitsbild stetig. Im Vordergrund stand ein entsetzliches Kopfweh, das anfallsweise sich einstellte, aber auch in den Pausen nicht vollständig verschwand. Die Frau kannte die Vorläufer dieser Anfälle, schon am Tage vorher war sein Gesicht dunkelrot, er wurde ganz unausstehlich. Nach 1—3 Tagen trat meist wieder ein Nachlass des Kopfwehs ein. Seine Psyche änderte sich immer mehr. „Er wurde so eigen, tiefsinnig, melancholisch, er konnte nichts mehr vertragen, wurde widrig, unausstehlich, oft sogar gewaltthätig", verlor alle Selbstbeherrschung, sodass die Frau sich oft mit ihren Kindern flüchten musste. Auch litt er viel an Schwindel, vorwiegend in den letzten Monaten, sodass er beim Gehen taumelte, auf kein Gerüst sich mehr wagen durfte. Auch das Treppensteigen zu Hause wurde ihm dadurch beschwerlich, sodass er eine Parterrewohnung suchte. Sein Gedächtnis nahm sichtlich ab, im Geschäft war er auch deshalb kaum mehr zu gebrauchen. Mehrmals äusserte er seiner Frau gegenüber die Absicht, seinem Leben ein gewaltthätiges Ende zu machen und verlangte von ihr Gewehr und Munition. Am 5. Juni kehrte er früher als gewöhnlich, schon mittags zurück, ging in sein Zimmer, schloss sich ein. Die erschreckte, böses ahnende Frau sah durch das Schlüsselloch, wie er Schuhe und Strümpfe auszog, sein Ordonnanzgewehr mit 2 Patronen lud, einen Bügel aus dem Taschentuch konstruierte, um mit der Zehe den gespannten Hahn abzuziehen. Den Lauf des Gewehres hielt er sich dabei von unten her „an das rechte Ohr". Nach Aufsprengung der Thüre fand man ihn bewusstlos, kaum reagierend und heftig blutend am Boden, nach $^1/_4$ Stunde war er tot. Am folgenden Tage wurde die Kugel (mit Stahlmantel) im Gebälk der Decke des darüberliegenden Zimmers, dessen Boden sie durchbohrte, gefunden. Sie war sehr stark deformiert, am besten noch war der Stahlmantel erhalten.

Pat. hat früher schon, wenn auch weniger, in letzter Zeit wieder mehr getrunken, trotzdem er in letzter Zeit den Alkohol sehr schlecht vertragen. Den taumelnden Gang soll er aber, wie die Frau ausdrücklich bemerkt, auch gehabt haben, wenn er ganz nüchtern war.

381. J. G., Ziegler, 47 J., Boppelsen, 1897. Fractura baseos cranii aperta.

Der bisher gesunde Pat. erhielt am 29. XII. 97 von der Gabeldeichsel eines Wagens einen starken Schlag gegen das rechte Auge. Er blutete stark, hatte daselbst starken Schmerz, legte aber nichtsdestoweniger den über 1 Stunde weiten Weg zum Arzte zu Fuss zurück. Von demselben wurde er mit Notverband sofort ins Spital dirigiert. Nie Erbrechen.

Status (nach 8 Stunden): Mittelgrosser, kräftiger Mann. Sensorium frei. Innere Organe o. B. Rechts besteht beträchtlicher Exophthalmus. Oberes und unteres Augenlid sind auf der nasalen Seite in der halben Cirkumferenz der Orbita abgelöst, sodass eine Wunde von der Mitte der Augenbraue gegen die Nase hin verlaufend und etwa 1/2 cm median vom inneren Augenwinkel bleibend, wieder nach aussen abbiegt und bis in die Mitte des Margo supraorbitalis reicht. In der Gegend des inneren Augenwinkels klafft die Wunde ca. 2 cm breit. Die Conjunctiva zeigt sehr starkes Oedem, sodass der Bulbus kaum zu sehen ist. In Aethernarkose wird die Wunde nach üblicher Desinfektion auseinandergezogen. Die Cornea ist intakt. Bulbus matsch, rot durchscheinend. Mit dem unter dem Supraorbitalrand eingeführten Finger fühlt man deutlich mehrere Frakturlinien des Orbitaldaches. Toilette der Wunde, Jodoformgazedocht in die Orbita, einige Situationsnähte, feuchter Verband.

4. I. 98. Bisheriger Verlauf völlig reaktionslos. Keine Temperatursteigerung. Exophthalmus zurückgegangen. Vollständige Amaurose rechts. — 18. I. Wunde geheilt. Bulbi in gleichem Niveau. Noch beträchtliches Oedem der Conjunctiva. Vollständige Amaurose. Pat. hat häufig bei geschlossenen Augen subjektiv das Gefühl von Lichtempfindung. — 31. I. Pat. steht auf. Der rechte Bulbus wird phtisisch. Amaurose und Conjunctivalödem unverändert. — 7. II. Auf der ophthalmol. Klinik wurde dem Pat. die Enucleatio bulbi empfohlen, was er ablehnte. Vollständige Amaurose, geringes Conjunktivalödem, völliger Hämophthalmus, stark beschränkte Beweglichkeit nach allen Richtungen.

Kontroluntersuchung (20. II. 02): Auf Nachforschung erhielt ich den Bericht, Pat. sei im Anschluss an seinen Unfall allmählich geisteskrank und blind geworden und seit dem 22. VI. 00 in der kantonalen Pflegeanstalt Wülflingen untergebracht. Von dort aus teilte man mir mit: „Nachdem G. infolge seines Traumas das rechte Auge verloren, trat auch am linken Auge infolge sympathischer Ophthalmie Erblindung ein. G. ist dement geworden, hat nach seiner Aussage kein Hirn mehr, klagt immer über Verdauungsstörungen, hat keinen, d. h. nur wenig Stuhl, der „Magen ist nicht mehr am rechten Ort". Aus den Augen fliesst immer Lymphe, er verlangt, dass man ihn lebend seciere, ist in seiner Stimmung häufig wechselnd, oft eigensinnig drängend, viel verlangend, zitternd erregt, nicht bösartig, verweigert oft die Nahrung".

Die Lektüre der Krankengeschichten, die procentualisch ähnlich vertreten sind, wie in andern Serien (Gudden, Stolper, Mendel etc.) bestätigt das Bekannte, ohne Neues in Bezug auf das Schicksal des Schädelverletzten in dieser Hinsicht zu bringen. Dahin gehören auch unsere Fälle der epileptischen Geistesstörung.

382. J. V., Schüler, 14 J., Hochfelden, 1897. Stichfraktur der linken Parietalgegend, Verletzung der linken Centralwindungen, Rechtsseitige faciobrachiale Monoplegie und Monospasmus.

Dem 14jährigen Schüler wurde am 23. X. 97 eine mit eiserner Spitze versehene Messstange von einem Mitschüler so gegen die linke Scheitelgegend geworfen, dass die scharfe Spitze in den Kopf eindrang. Die dadurch am Tuber parietale gesetzte kleine Wunde, die vom Pat. selbst mit Wasser ausgewaschen wurde, machte zunächst keine Erscheinungen. Pat. ging zu Fuss nach Hause, wo sich wiederholtes, heftiges Erbrechen einstellte; von Anfang an Kopfschmerzen und bedeutende Schwäche im rechten Arm. Am 26. X. wiederum Erbrechen, Störungen des Bewusstseins, Konvulsionen, Puls 48, kein Fieber.

Status (28. X. 97) bei der Aufnahme: Kräftiger Junge, Sensorium leicht benommen, Puls 72. Sprache lallend, langsam, Pupillen träge reagierend. Parese des rechten Armes. In der Gegend des linken Tuber parietale, topographisch über der Rolando'schen Furche, eine walnussgrosse, teigige Schwellung der Haut und auf deren Höhe eine 7 mm lange, ziemlich scharfrandige, verklebte Wunde. Der coram clinico untersuchte Pat. bekommt plötzlich klonische Zuckungen, beginnend in den Fingerflexoren der rechten Hand und dem M. flex. carpi ulnaris dextr., nach 4 Minuten mit steigender Intensität auf die Flexoren des rechten Vorderarmes und den M. pectoralis major dextr. übergehend, dann Zuckungen im M. orbicularis oculi dextr. und rechten Mundfacialis- und schliesslich im rechten Stirnfacialisgebiet. Die Zuckungen im rechten Arm überdauern diejenigen im Gesicht um 13 Minuten.

Sofortige Trepanation, Aethernarkose, strenge Asepsis. Nach Spaltung der Kopfschwarte an Stelle der Hautwunde findet sich in der Tabula externa ein rundlicher, 3—4 mm breiter Defekt, mit Haaren verunreinigt, Hirnausfluss. Ausschneiden eines 1frankstückgrossen Knochenrondells mittelst des Trepans, mit der Knochenwunde als Centrum. Die dadurch blossgelegte Dura ist zerfetzt und durch Haare verunreinigt, 6 lose, etwa bohnengrosse Splitter der Glastafel stecken in der zertrümmerten Hirnrinde. Sorgfältige Toilette der Wunde, Stillung der ziemlich erheblichen Blutung aus der Hirnsubstanz durch Tamponade, Nähte der Haut. Okklusivverband.

Nach der Operation 3stündiger Schlaf, Erwachen mit klarem Bewusstsein und ungestörter Sprache; Parese des rechten Armes viel geringer

als vor der Operation. Klagen über Kopfschmerzen, Pat. ist etwas schwer besinnlich. — 29. X. Facialisparese rechts deutlich zu erkennen. Starke Kopfschmerzen. Abends 1 Minute lang klonische Zuckungen im ganzen rechten Facialisgebiet. Rechter Arm ruhig. — 30. X. 2 neue Anfälle, der 2. von 6 Minuten Dauer, wobei anscheinend die Schlundmuskulatur mitbeteiligt ist. — 31. X. Länger dauernder Anfall von Zuckungen im rechten Facialis beginnend, auf die linke Gesichtsseite sich ausdehnend, begleitet von Zuckungen im rechten Arm. — 2. XI. Leichter Anfall von Zuckungen im rechten Facialis und rechten Zeigefinger. Sensorium frei. Antworten prompt und richtig. Kein Erbrechen. Pat. erinnert sich an alle Einzelheiten seines Unfalls. — 11. XI. Paresen des rechten Facialis und rechten Arms verschwunden. Reaktionslose Heilung der Wunde. Die zwischen 48—60 schwankende Pulszahl auf 70 gestiegen. Ab und zu noch unbestimmt lokalisiertes Kopfweh. Pat. steht auf. — 12. XII. Entlassung. Keine Kopfschmerzen. Trepanationsstelle durch straffes Bindegewebe geschlossen.

Kontroluntersuchung (23. VIII. 01): Pat. hat sich gut entwickelt, ist auffallend ruhig, in seinen Reden wie etwas gehemmt. 1/2 Jahr lang ging es ihm ganz gut. Die Schwäche im rechten Arm verlor sich vollständig und Pat. hatte nicht das Gefühl, als ob er von seinem Unfall irgend etwas Nachteiliges davon getragen. An Intelligenz und Gedächtnis sei nichts Abnormes aufgefallen. Im Juli 1898 (1/2 Jahr nach seiner Entlassung) folgender Unfall: Beim Baden (es war ein heisser Tag, Pat. war etwas erhitzt gewesen), wurde ihm plötzlich der rechte Arm eigentümlich schwer, dann trat ein Krampf hinzu, „es zog ihm unter Zuckungen den Arm ganz krumm", nach etwa 2 Minuten begann es ihm schwarz zu werden vor den Augen und er verlor das Bewusstsein, aus welchem Zustand er nach etwa 1 Stunde wieder erwachte. Die Schwere im Arm war verschwunden. — 3 Wochen später beim Arbeiten in der Schlosserwerkstatt ein ähnlicher Anfall, nur rascher in der Entwicklung. Pat. fiel bewusstlos zu Boden und erwachte nach 1 Stunde wieder.

Wieder 3 Wochen später am Abend, als Pat. vor der Werkstatt stand, ein gleicher Anfall. Bis dahin hatte Pat. mässig Wein getrunken. Auf Anraten des Arztes hielt er sich nun abstinent und hatte weiterhin keinen Anfall mehr. Nie Sprachstörungen, Trepanationsstelle nie empfindlich; dort eine flache, unempfindliche Delle, derb, mit Andeutung von Hirnpulsation. Pat. ist rechtshändig, kräftig. Die Uvula steht nach links, rechter Arcus palato-pharyngeus flacher und dünner. Kein Kopfweh.

17. XI. 01 kommt der Vater des Pat. mit dem Sohn in die Klinik und erzählt: Pat. hätte vor einigen Tagen abends etwas zu viel von dem von seinem Arbeitgeber für gute Arbeit spendierten Wein getrunken, wenigstens hätte er seinem Sohn an dessen rotem Kopf es angesehen. Nach Hause zurückgekehrt, hätte Pat. sich geäussert, er möchte im benachbarten Laden sich Kragen kaufen gehen. Dort wäre er eingetreten

(es war niemand da und auch kein Licht angezündet), und hätte dann plötzlich nicht mehr gewusst, weshalb er hieher gekommen, wurde von dem Eigentümer des Ladens so aufgegriffen und als Einbrecher angezeigt. Pat. kann sich von dem Moment an, wo er in den Laden eintrat, an gar nichts mehr erinnern, als dass er plötzlich einen merkwürdigen Druck im Kopfe bekommen habe. Auch die letzten Tage hatte Pat. stets über starkes Kopfweh geklagt.

383. St. A., Spengler, 42 J., Wyla. 1899. Fractura baseos cranii, epilepsia traumatica.

Am 17. IV. 1899 abends wurde der bisher stets gesunde und erblich nicht belastete Mann im Streite mit einem hölzernen Knüttel auf den Kopf geschlagen. Der Hieb traf ihn hinter dem linken Ohr. Pat. sank augenblicklich bewusstlos zusammen, erwachte nach einer Viertelstunde aus seiner Ohnmacht und schleppte sich allein in sein nahe gelegenes Haus. In der Nacht schlief er ziemlich ruhig, am Morgen aber stellten sich heftige Kopfschmerzen ein, man beobachtete Blutausfluss aus dem linken Ohr, Pat. erbrach gallige Massen. Von da ab litt er an heftigsten Kopfschmerzen, am 23. IV. verfiel er in einen krampfartigen Zustand, jedoch ohne Zuckungen eines bestimmten Gliedes. Dauer dieses Anfalles etwa 1/2 Stunde. Nachher habe die diese Angaben machende Pflegerin nichts Ungewöhnliches beobachten können bis zum 24. IV., als sich in der Nacht eine plötzliche Bewusstlosigkeit von etwa 1/4 Stunde Dauer einstellte, die sich nachher dann oft bei geringster Anstrengung oder auch spontan wiederholte. Die Pflegerin will ferner beobachtet haben, dass bei liegender Stellung die Anfälle nur 1/4 Stunde dauerten, während bei Eintritt derselben in sitzender oder stehender Stellung ihre Dauer sich auf etwa 1/2—3/4 Stunde erstreckte. Der behandelnde Arzt dirigierte den Pat. am 28. IV. hieher.

Status: Mittelgrosser, ordentlich gebauter und genährter Mann. Sensorium nicht frei. Pat. giebt auf einfache Fragen zwar richtige Antwort, dagegen ist das Gedächtnis für die letzte Vergangenheit mangelhaft, so kann er die seitdem verflossene Zeit nicht angeben, er erinnert sich an keine der Anfälle, es fehlt ihm das Krankheitsgefühl und alle seine Reden begleitet er mit einem eigentümlichen Lächeln. — Puls regelmässig, ziemlich kräftig, 84. Temp. normal. Nach Tonsur des Kopfes keine Verletzung der Hautdecke zu konstatieren. Palpation des Schädels im ganzen nicht schmerzhaft, doch besteht eine lineäre Druckempfindlichkeit von der Basis des linken Proc. mastoid. etwa 6 cm aufwärts gegen den Scheitel hin. Im äusseren Gehörgang keine Blutspuren, das Trommelfell dagegen vorgewölbt, etwas getrübt, einen Riss desselben nicht zu sehen. Pat. hört am linken Ohr die Uhr nicht. An den Nasenlöchern auch keine Blutspuren; Pupillen beidseitig gleich, ziemlich weit und reagierend, kein Hyphaema. Im Augenhintergrund nichts Besonderes. Mimische Gesichtsmuskulatur ohne Störungen, Zunge gerade herausge-

streckt, ziemlich stark belegt. Uvula steht gerade. Keine sensiblen und motorischen Störungen der Extremitäten. Innere Organe ohne Besonderheiten. Urin ohne Blut, Eiweiss oder Zucker.

Bettruhe, flüssige Kost. — 29. IV. Sensorium immer noch nicht ganz klar. — 30. IV. abends 10 h während des Schlafes bekommt Pat. einen Anfall: Die Respiration wird stertorös, es tritt Schaum aus dem Munde, Hautfarbe wird livide, cyanotisch. Keine eigentlichen Zuckungen oder Krämpfe. Nach einer halben Stunde löst sich der Anfall und Pat. schläft weiter bis morgens 4 h. — 1. V. Ein neuer gleicher Anfall, eine Stunde dauernd, sich einstellt. Ein weiterer Anfall von 35 Minuten Dauer vormittags 9 h. Bei allen drei Anfällen war tiefste Bewusstlosigkeit vorhanden, Pupillen maximal weit, Cornealreflexe ganz erloschen. Pat liess Stuhl und Urin unter sich. Nach dem dritten Anfall zeigten sich mässig starke Zuckungen im rechten Facialisgebiet. — Am Abend weiss Pat. gar nichts von den Anfällen, giebt höchstens zu, leichtes Kopfweh zu haben. Es fällt immer noch das beständige Lächeln auf, mit dem Pat. seine Reden begleitet. Am Abend Temperatursteigerung bis 38,0 bei unverändertem Puls. — 4. V. Kein neuer Anfall mehr, heute Morgen fliesst aus dem linken Gehörgang eine klare, hellgelbe Flüssigkeit; der seröse Ausfluss hält mehrere Tage an. — 8. V. Pat. fühlt sich besser, klagt zeitweise über Kopfschmerzen unbestimmter Natur. — 21. V. Dauerndes Wohlbefinden, keine Anfälle mehr. Aufgestanden. — 9. VI. Wieder Klagen über Kopfschmerzen. — 16. VI. Wieder leichte Kopfschmerzen, Druckempfindlichkeit vor dem linken Ohr. Bettruhe. — 29. VI. Seit einigen Tagen ausser Bett, giebt Pat. an, ab und zu Schwindelanfälle zu haben. Er hört an beiden Ohren die Uhr nicht. Pat. ist immer noch psychisch alteriert. Die in den ersten Tagen vorhandene auffallende Hilaritas ist immer noch in Spuren vorhanden; das Gedächtnis für die Zeit des Spitaleintrittes ist sehr mangelhaft. — 7. VII. Leidliches Wohlbefinden. Ueber Nacht wieder etwas hellgelb-seröser Ausfluss aus dem linken Ohr. — 24. VII. Nach geringen Anstrengungen körperlicher oder geistiger Natur immer noch leichte Kopfschmerzen. Das psychische Verhalten erscheint jetzt normal. Hörfähigkeit an beiden Ohren noch vermindert. Kein Ausfluss aus dem linken Ohr mehr. In Kontrole entlassen. — 12. IX. Ein gut geschriebener Brief des Patienten meldet, dass in den letzten Nächten wieder etwas Ausfluss aus dem linken Ohr sich eingestellt. Seit der Entlassung sei kein Tag vergangen, ohne dass er nicht mehr oder weniger Kopfweh gehabt hatte, hauptsächlich sobald er sich etwas anstrenge.

Kontroluntersuchung (9. IX. 1901): Pat. sieht gut, ernst und gesetzt aus, von dem eigentümlichen Lächeln ist nichts mehr zu bemerken. Er erzählt folgendes: Einen Monat nach seiner Entlassung fing er wieder an zu arbeiten. Anfälle, wie im Spital, hatte er nie mehr, dagegen beobachtete er in den ersten Monaten, dass, wenn er bei der Hitze arbeitete,

oft ein blitzartiges Zucken durch seine linke Kopfseite ging, während ihm dabei etwas schwindelig wurde und das Bewusstsein für einen „blitzartig kurzen Moment" verloren ging. Im Mai 1901 bekam er, nachdem er längere Zeit in einer Wirtschaft gesessen und geraucht hatte, plötzlich starkes Kopfweh, Engigkeit, begleitet von fast unstillbarem Nasenbluten, welches 20 Stunden dauerte. Nachher verlor sich der Kopfschmerz, doch ist er ihm auch jetzt noch sehr unterworfen. es ist ein eigentümliches „Wehthun und Zerren" in der linken Kopfseite, oft „Zeiten mit einer merkwürdigen Schwere im Kopf". Alles dies bestand vor der Verletzung nicht. Alkohol und Rauchen kann Pat. absolut nicht mehr vertragen. Wenn er nur ganz wenig Wein trinkt, oder einige Stunden abends später zu Bett kommt als gewöhnlich, oder bei etwas grösserer Anstrengung, hauptsächlich Bücken oder wenn er nicht ganz regelmässig isst, stellt sich Kopfweh ein. Auch sei sein Gedächtnis auffallend schlecht und unzuverlässig geworden, was früher nicht der Fall war. Auch will er viel hitziger sein als früher. „Widrige Sachen fahren ihm jetzt viel mehr in den Kopf als früher". Auch will er keine rechte Freude mehr an der Arbeit haben, weil es ihm nie so recht wohl ist und er stets einen „eigentümlichen Druck" im Kopf hat; letzteres besonders bei Witterungswechsel und Temperaturdifferenzen. Wenn viel Arbeit zusammenkomme, erzählt Pat., so wird ihm bang und eng, er habe keinen Mut, daran zu gehen, und vergesse das erste, wenn er zum dritten übergehe. Auch hätte er seit jener Zeit das Bedürfnis, sich mehrmals des Tages kalt zu waschen, fühle sich nachher wohler und erleichtert. Andeutungsweise hört Pat. links etwas schlechter als rechts. An den Augen nichts Auffallendes.

384. W. M., Zimmermann, 46 J., Zürich. 1889. Fractura cranii(?), Epilepsia traumatica.

Am 28. VIII. 1889 stürzte der bisher gesunde, stets sehr mässige, erblich nicht belastete Mann von einem Neubau herab, mit dem Kopf auf einen scharfen Ziegelstein aufschlagend. Er blieb lange Zeit bewusstlos, blutete aus einer Lappenwunde der rechten oberen Stirngegend. Ob es sich mit Sicherheit um eine offene Schädelfraktur gehandelt hat, kann zur Zeit nicht mehr entschieden werden. — Nach Ausheilung der Verletzung arbeitete W. wieder bei seinem früheren Arbeitgeber (14 Tage nach dem Trauma!). Er litt sehr an Schwindel und Kopfweh, sodass er ab und zu wieder aussetzen musste. Gegen Sonnenhitze und Alkohol war er hochgradigst empfindlich. Der Zustand blieb ca. 4 Jahre ziemlich stationär, dann traten epileptische Anfälle auf, verbunden mit allmählich sich entwickelnder Gedächtnisschwäche, welche namentlich die Dinge der jüngeren Vergangenheit betraf; irgendwelche Herdsymptome bestanden keine, ausser Veränderungen, welche auf eine Erkrankung des Sprachcentrums hinwiesen. Hie und da, ein- bis zweimal im Tage, war es ihm für einige Stunden unmöglich, auch nur ein Wort herauszubringen.

Dieser Erscheinung ging manchmal ein intensives Erblassen des Gesichtes voraus, nachher redete er nach seinen Angaben ganz konfuses Zeug und war es ihm unmöglich, auch nur einen vernünftigen Gedanken zu fassen, bis nach ca. 1/4 Stunde diese Erscheinung sich allmählich verlor. Ab und zu klagte er auch über Parästhesien in Armen und Beinen. Pat. liess sich deshalb freiwillig in der Irrenheilanstalt Burghölzli zur Beobachtung aufnehmen, wo das erwähnte Krankheitsbild bestätigt und Pat. unter der Auffassung des Falles als Jackson'sche Rindenepilepsie zur event. Operation der chirurgischen Klinik zugewiesen wurde.

Status (9. X. 1896): Bestätigung des psychischen Verhaltens. Auf Druck etwas schmerzhafte Narbe über dem rechten Tuber frontale, hochgradige Kopfschmerzen rechts von der Stirn nach dem Occiput ausstrahlend. Am rasierten Kopfe noch eine ganze Reihe anderer Narben. Augenhintergründe o. B. Im Urin weder Zucker noch Eiweiss.

28. X. Typischer, epileptischer Anfall, jedoch ohne Herdsymptome. — 29. X. Pat. ist nach dem Anfall sehr aufgeregt, wird, da eine strikte Indikation zur Trepanation nicht anerkannt wurde, wieder dem Burghölzli überwiesen.

Kontroluntersuchung: Pat. blieb noch bis zum 10. XII. 1896 in der Heilanstalt. Es traten in dieser Zeit keine neuen Symptome auf, jedoch wurden einzelne Züge des schon bekannten Krankheitsbildes noch markanter, so hauptsächlich die Aufgeregtheit und Reizbarkeit. Die epileptischen Anfälle traten etwas zurück. Die genauer studierte Anamnese bestätigte den Zusammenhang des Traumas mit der Psychose, insoweit als von der Stunde desselben Kopfschmerzen, Erbrechen u. s. w. auftraten und das ganze Wesen des Patienten sich geändert hat und man hielt an der Diagnose der traumatischen Epilepsie fest, als anatomisch-pathologisches Substrat annehmend entweder einen abgesprengten in der Hirnwunde sitzenden Vitreasplitter oder Verwachsungen zwischen kontundierter Hirnrinde, Pia arachnoidea und Dura.

385. N. J., Seidenarbeiterin, 44 J., Zürich. 1900. Fractura baseos cranii, Epilepsia.

Pat. war vor dem vorliegenden Kopftrauma schon epileptisch. In einem epileptischen Anfall stürzte sie am 22. X. 1900 auf der Strasse und wurde bewusstlos auf den nächsten Sanitätsposten gebracht.

Status: Mittelgrosse, ziemlich starkknochige Person. Sensorium frei. Pupille links kleiner als rechts, beide reagierend, Nasenwurzel und Oberlippe etwas geschwollen. Die Zunge wird mit nach links abweichender Spitze ausgestreckt. Gaumen und Uvula symmetrisch. Aus beiden Ohren, etwas mehr links als rechts, rinnt ziemlich reichlich flüssiges Blut. Linke Ohrgegend druckempfindlich. Leichte Facialisparese am linken Mundwinkel, sonst keine Lähmungen.

23. X. Facialisparese deutlicher. Heute mittag ein epileptischer Anfall mit klonischen Krämpfen im ganzen Körper, 3 Minuten Dauer, nach-

her eine Stunde langer, tiefer Schlaf. Brom. — 3. XI. Epileptischer Anfall. Pat. klagt viel über Rauschen in beiden Ohren, mehr rechts als links. Gehör beidseitig, mehr rechts als links für Luftleitung herabgesetzt. — 19. XI. Keine neuen Anfälle. Pat. steht auf. Kein Kopfweh. — 24. XI. Facialisparese verschwunden. Zunge gerade herausgestreckt. Entlassung.

Kontroluntersuchung (3. III. 1901): Pat. nahm nach der Entlassung ihre frühere Arbeit wieder auf, jedoch häuften sich seit der Schädelverletzung die epileptischen Anfälle wesentlich. Auch hatte Pat. sehr viel Schwindel. Im Anschluss an die Verletzung stellte sich auch eine hartnäckige Otorrhoe noch mehrere Monate lang ein, mit wesentlicher Einbusse des Gehörs. Pat. wurde deswegen hier noch ambulant behandelt und kontroliert. Seit einem Jahr ist sie in der epileptischen Anstalt untergebracht. Hier hat sie alle 14 Tage einen Anfall, immer nachts, und weiss am Morgen nichts davon. Jeden Tag bekommt sie Schwindelanfälle, ohne aber dabei umzufallen. Wahnideen bestehen keine, auch sonst keine anderen epileptischen Aequivalente. Sie ist noch ziemlich gut brauchbar, hilft in der Haushaltung, ist verträglich; noch keine Zeichen ernsterer Verblödung, wenn auch das Gedächtnis in letzter Zeit stärker abgenommen hat. — Es ist zur Zeit eine leichte Facialislähmung rechts mit Anschluss des Stirnastes deutlich zu erkennen. Immer noch starkes Rauschen in beiden Ohren. Keine Otorrhoe.

386. C. K., Chocoladier, 22 J., Zürich, 1893. Fractura cranii aperta. Epilepsia Jacks.

Am 29. X. 93 bekam Pat., der einen Streit schlichten wollte, Stockschläge auf den Kopf. Blutüberströmt ging er zum nächsten Polizeiposten, um Hilfe zu holen; nachdem ihm in einer nahen Wirtschaft die Wunde ausgewaschen worden, ging er zu Fuss nach Hause. Dort angekommen, verlor er das Bewusstsein.

Status (2. XI. 93): Mittelgrosser Mann. Deutliche Facialislähmung links (linker Mundwinkel), die Zunge, ausgestreckt, weicht etwas nach links ab. Kein Erbrechen. Keine deutlichen Lähmungen der Extremitäten, wenn es auch auffällt, dass Pat. den linken Arm sehr wenig gebraucht. Innere Organe o. B. Ueber dem rechten vorderen Scheitelbein eine $2^1/_2$ cm lange, verklebte Wunde. Sensorium frei.

Pat. ging zu Fuss ins Bett, sprach mit dem Wärter. Am Bett angekommen, verstummte er plötzlich, wurde soporös, musste ausgezogen und ins Bett gehoben werden und schlief darin tief ein. Nach $3^1/_2$ Stunden wachte er auf, war bei freiem Sensorium, ass und schlief wieder ein. — 3. XI. Heute 2 epileptische Anfälle mit Bewusstseinsverlust, Schaum vor dem Mund, tonischen Krämpfen der Extremitäten und Opistotonus. Eine in Chloroformnarkose vorgenommene Blosslegung des Knochens unter der verklebten Stirnscheitelwunde ergab eine Fraktur des vorderen rechten Parietale mit starker Splitterung und Depression. Die Splitter wurden alle

extrahiert, die Knochenränder etwas geglättet, ein kleines supradurales Hämatom ausgeräumt. Der resultierende Defekt war gut 5frankstückgross. Ob Dura- oder Hirnverletzung vorlag, fehlt leider in der Krankengeschichte. Am selben Tag bekam Pat. neue Anfälle, beginnend im linken Facialisgebiet und linken Arm, sich auf den ganzen Körper ausdehnend. — 6. XI. Neue ähnliche Anfälle ohne bestimmte Lokalisation. Pat. ist sehr unruhig und stottert stark beim Reden. Liegt oft wieder stundenlang bewusstlos. — 7. XI. Heute rasch nach einander 8 etwas leichtere Anfälle. Pat. ist sehr unruhig, will fort, klagt über Durst, stottert sehr und spricht oft wirres Zeug. — 8. XI. Heute Nacht starke Aufregungszustände. Sensorium abwechselnd frei und leicht getrübt. Pat. lässt den Urin ins Bett, auch wenn man ihm die Harnflasche reicht. Wunde reaktionslos. — 9. XI. Einige leichte Anfälle. Pat. ist tagüber unruhiger. — 10. XI. bis 13. XI. Grosse Reihe von Anfällen. Pat. ist in der freien Zeit viel ruhiger. — 14. XI. Keine Anfälle mehr. Sensorium freier. — 22. XI. Wunde fast verheilt. Deutliche Hirnpulsation in dem Knochendefekt. — 16. XII. Seit längerer Zeit dauerndes Wohlbefinden, Wunde solide vernarbt. Deutliche Hirnpulsation. Facialisparese noch zu erkennen. — 1. I. 94. Entlassung. Noch etwas Schwindel, sonst Wohlbefinden.

Kontroluntersuchung (Krankengeschichte aus der Irrenheilanstalt Burghölzli): Pat. blieb nach seiner Entlassung einige Zeit zu Hause, später trat er wieder bei seinem früheren Arbeitgeber ein. Seit seiner Entlassung hatte er 2 epileptische Krampfanfälle. In der letzten Zeit vor seiner Aufnahme (26. V. 95) habe er oft komische Bemerkungen gemacht, die von seiner Schwester als Zeichen beginnender Geistesstörung gedeutet wurden. Er hasste seinen Aufseher und beschäftigte sich konstant mit ihm; oft habe er unmotiviert gelacht, einen starren Blick gehabt, plötzlich, angeblich wegen eines schweren Traumes, wie ein Kind geweint, einige Stunden darauf war er wieder lustig und erklärte, er habe mit seinem Aufseher Händel angefangen. Er bestellte sich eine Anzahl Bierflaschen, deckte den Tisch und erwartete Besuch (ohne jeden Grund). Er streute seine Wäsche im Zimmer herum, schlug sein Lavoir mit der Hand zusammen. Später wurde er immer aufgeregter, so dass er ins Burghölzli verbracht werden musste.

28. V. Pat. verlässt häufig sein Bett, ist ganz verwirrt. Pupillen ziemlich weit. Kein Fieber. — 29. V. Epileptischer Anfall von 5 Min. Dauer, ohne Schrei. Vollständige Bewusstlosigkeit. Schaum vor dem Munde, Krämpfe gleichmässig in beiden Armen, nachher ruhiger Schlaf. — 15. VII. Pat. kehrt von der chirurgischen Klinik zurück. Eine Operation wurde abgelehnt. — 3. VIII. Andauernder Dämmerzustand. — 16. VIII. Pat. wird nach Bois de Céry versetzt, ungeheilt.

387. A. A., Schneiderin, 31 J. Pat. leidet an Schwindelanfällen, sprang aus dem Fenster während psychischer Störung. Epilepsie. Sub-

kutane Schädelbasisfraktur. Sensorium frei. Oberkiefer- und Unterkieferfraktur. Puls unregelmässig. Sugillation der Lider. Blutung aus dem linken Ohr und der Nase.

Bleibender Nachteil bei der Entlassung nach mehr als 1 Monat: Epilepsie (genuine) besteht weiter.

388. K. A., 15 J. Epilepsie. Pat. sprang im epileptischen, bewusstlosen Zustand zum Fenster hinaus und kam durch den Fall wieder zum Bewusstsein. Subkutane Schädelbasisfraktur (Cavitas glenoidalis sin.?). Bei der Aufnahme war das Sensorium frei, dann trat Somnolenz auf. Blutung aus dem linken Ohr.

Bleibender Nachteil bei der Entlassung nach $1^1/_4$ Monat: Epilepsie nicht wesentlich beeinflusst.

389. G. F., Schreiner, 45 J. Sturz im epileptischen Anfall. Bewusstlos. Subkutane Schädelbasisfraktur. Blutung aus dem linken Ohr. Sensorium frei bei der Aufnahme. Kopfschmerzen und Schwindel.

Bleibender Nachteil bei der Entlassung nach 1 Monat: Kopfschmerzen und Schwindel. Epilepsie unverändert.

Fig. 190.

D = Defekt von der Verletzung herrührend. A = Hautlappen mit Narbe. B = Hautlappen mit Tab. externa (E) zur osteoplastischen Deckung von D.

390. R. K., Zeichner, 21 J. Schlag mit eisernem Rechen auf den Kopf. Kurze Bewusstlosigkeit. Jackson'sche Rindenepilepsie. Primäre Splitterextraktion. Erholung, dann wieder Anfälle. Sekundäre Splitterextraktion aus der Dura. Bedeckung mit Weichteillappen. Aphatische Störungen. Agraphie. Gedächtnisstörungen. Exitus nach 1 Jahr in einem epileptischen Anfall. Offene Fraktur des linken Os parietale. Traumatische Rindenepilepsie. (Vgl. Fig. 190.)

391. H. B., Wirtin, 40 J., Zürich, 1898. Fractura baseos cranii dextr.

Am 9. X. 98 fiel die etwas nervöse, im übrigen gesunde Frau in der Küche um, wahrscheinlich mit dem Kopf am Kochherde anschlagend, und wurde in einer Blutlache bewusstlos liegend aufgefunden. Starke Blutung aus rechtem Ohr und rechter Nase, Erbrechen.

Status: Noch etwas somnolente Frau, etwas unruhig, erbricht soeben. Keine Lähmungen nachweisbar. Unter und hinter dem rechten Ohr ausgedehnte Sugillationen mit deutlicher Schwellung. Cirkumskripter

intensiver Druckschmerz hinter dem rechten Ohr linear nach hinten oben, etwa 3 cm über der nicht empfindlichen Spitze des Proc. mastoides beginnend, gegen den Wirbel zu, etwa 10 cm lang. Ferner Druckschmerz auf dem rechten Jochbogen und über dem äusseren rechten Augenwinkel in nach oben ziehender Linie. Intensive Kopfschmerzen vorn in der rechten Stirngegend.

10. X. Kein Erbrechen mehr. Kopfschmerzen noch sehr intensiv, Blutung aus dem rechten Ohr hat aufgehört. — 14. X. Noch starke Kopfschmerzen, ausgedehnte Sugillationen hinter dem rechten Ohr und unter dem rechten Auge. — 19. X. Kopfschmerzen lassen nach; Allgemeinzustand besser. Immer noch intensive Druckempfindlichkeit am rechten Hinterkopf. — 24. X. Keine Kopfschmerzen mehr. Pat. ist unruhig, unfolgsam und verlässt am 28. X. das Spital gegen Verzichtschein.

Kontroluntersuchung (23. VIII. 01): Nach Verlassen des Spitals blieb Pat. noch 8 Tage zu Bett, hatte auch nachher, als sie aufstand, noch einen „eingenommenen Kopf". 14 Tage nach Spitalaustritt bekam sie zum ersten Mal einen Anfall. Sie war im Gespräch mit einer Person und fiel „wie vom Blitz getroffen" zu Boden und war bewusstlos (ca. 1—1½ Stunden). Ihre Umgebung hätte ihr nachher gesagt, sie wäre ganz blau geworden. Zuckungen soll sie keine gehabt haben. Bis zum Herbst 1899 wiederholten sich diese Anfälle ca. alle 14 Tage, allmählich etwas kürzer werdend. Sie empfand immer zuerst ein eigentümliches Kältegefühl in der Nase. Im Winter 1899/1900 gab sie ihre Wirtschaft auf, weil sie meinte, dieselbe sei mit ihren Sorgen und Aufregungen schuld an den Anfällen. Letztere wurden dann allmählich leichter und seltener, das Kältegefühl in der Nase blieb der Ankündiger des Anfalles, so dass Pat. dann immer noch Zeit hatte, vor Verlust des Bewusstseins sich auf einen Stuhl zu setzen. In letzter Zeit trat keine komplete Bewusstlosigkeit mehr auf. Immer nach dem Anfalle musste sie erbrechen, in letzter Zeit hat sie bloss mehr Brechreiz. Zur Zeit dauern die Anfälle bloss mehr einige Sekunden. Seit ihrem Unfall hat Pat. stets das Gefühl, als ob das linke Bein ihr eingeschlafen, so dass sie unbewusst stets daran reibt. Zudem leidet sie an einem nicht genau zu beschreibenden Schmerz im rechten Hinterhaupt, der ab und zu, hauptsächlich bei Witterungswechsel, so intensiv werde, „dass sie sich nicht kämmen kann, weil ihr alle Haare weh thun". Seit der Verletzung soll das Gedächtnis deutlich schlechter sein, und zwar so, dass Pat. sich viel besser an vor dem Unfall, als nachher passierte Dinge erinnere. Doch hat sie das Gefühl, als ob es in letzter Zeit besser geworden. Pat. meint, sie sei jetzt reizbarer als früher, schlafe auch schlechter, doch dürfte das letztere in häuslichen Sorgen zum Teil seinen Grund haben. Wein kann sie im Gegensatz zu früher absolut nicht mehr vertragen, sie wird sofort sehr gereizt; Bier macht weniger. Am rechten Ohr ist nur noch Knochenleitung vorhanden. Linkes Ohr intakt.

Kasuistischer Anhang.

392. B. F., Zimmermann, 31 J. Sturz von einem Neubau. Einen Augenblick bewusstlos. Subkutane Schädelbasisfraktur vorn. Hyphaema conj. beiderseits. Blutung aus Mund und Nase. Sensorium frei.

Bleibender Nachteil bei der Entlassung nach beinahe einem Monat: Keiner. (Vgl. Fig. 191.)

Fig. 191.

Fig. 192.

393. S. A., 7 J. Hufschlag an die linke Stirn. Pat. war 24 Stunden bewusstlos. Kein Erbrechen. Offene Fraktur des linken Frontale. Zertrümmerung des Orbitaldaches. Dura unverletzt, Gehirn wahrscheinlich auch. Primäre Splitterextraktion. Heilung per secundam. Fieberfrei. Protrusio bulbi sin. Sugillation der Lider links.

Fig. 193.

Bleibender Nachteil bei der Entlassung nach 2 Monaten. Defekt im linken Frontale. Hirnpulsation. (Vgl. Fig. 192.)

394. B. F., Haararbeiter, 37 J. Fall aus dem Fenster (betrunken). Verwirrt. Erbrechen. Hirnausfluss. Primäre Splitterextraktion. Später eine sekundäre Splitterextraktion. Psychische Veränderungen ganz eigentümlicher Art mit guter Prognose. Pat. verstarb nach einem Jahr an interkurrenter Krankheit, von seiner Schädel-Hirnverletzung war er geheilt.

Die Autopsie ergab eine ausgedehnte Hirnnarbe im rechten, weniger im linken Frontallappen. Der Fall ist seiner Zeit genau verarbeitet worden. Siehe Leonore Welt, Ueber Charakterveränderungen des Menschen infolge von Läsionen des Stirnhirns. Diss. 1888. Zürich. (Vgl. Fig. 193.)

395. B. Ph., Handlanger, 57 J. Schlag von einem fallenden Baum. Bewusstlos. Stupid (Cretin). Somnolent. Einmal Erbrechen. Blasenlähmung. Halswirbelfraktur. Subnormale Temperatur 30—33°, plötzlich hoch. Exitus mit 41,5° C. Puls zuerst 52, später 110—184. Exitus nach 2 Tagen.

Autopsie: Subkutane Fraktur des Occiput. Subdurale Blutung im Verlauf des Frontale, subdurale an der mittleren Basis. Blutung ins Rückenmark. Hintere Pyramidenstränge gerötet. Blasenlähmung. (Vgl. Fig. 194.) Todesursache: Halswirbelfraktur. Lungen- und Hirnödem.

Fig. 194. Fig. 195.

396. T. J., Erdarbeiter, 23 J. Wahrscheinlich Fall. Benommen. Anämie. Beckenfraktur mit Luxatio femoris dext. Puls schlecht, 130. Sugillation der Lider. Protrusio des linken Auges. Exitus nach 24 Stunden.

Autopsie: Offene Fraktur des Frontale mit Depression. Rechts Eröffnung des Sinus frontalis. (Vgl. Fig. 195.) Todesursache: Commotio cerebri (reine). Anaemia.

397. V. J., Korbmacher, 56 J. Vom Tram beiseite geworfen. Bewusstlos. Sopor. Fraktur der Mandibula. Kein Fieber, regelmässiger Puls. Blutung aus dem Mund. Primäre Desinfektion. Naht. Exitus nach 21 Stunden mit 36,8° C und 136 Puls.

Autopsie: Offene Fraktur des Occipitale und des rechten Parietale mit ausgedehnter Sprengung der Lambdanaht. Geringe subdurale Blu-

tungen auf der hinteren Basis und auf dem rechten Schläfenlappen. (Vgl. Fig. 196.) Todesursache: Commotio cerebri.

Fig. 196.

398. V. G., 34 J. Sturz von hoher Mauer (betrunken). Schmerzen im Kopf rechts. Pat. ging zum Arzt. Erbrechen auf dem Transport ins Spital. Rippenfraktur. Sugillationen auf dem rechten Tuber frontale. Blutung aus der Nase. Pat. ist sehr unruhig, steht auf. Exitus nach 5 Tagen.

Autopsie: Subkutane Fraktur. Dura abgehoben. Kontusionen und Druck auf dem rechten Frontalhirn. Subdurale Blutungen. (Vgl. Fig. 197, 198.) Todesursache: Links ödematöse Leberruptur. Verblutung innerlich.

399. C. P., Handlanger, 34 J. Pat. wurde von einer Lokomotive zu Boden geschleudert (betrunken?). Bewusstlos. Sopor. Wirbelsäulenfraktur. Lähmung beider Beine, des rechten Arms, der Blase und des

Fig. 197.

Fig. 198.

Mastdarms. Exitus.

Autopsie: Offene Fraktur des linken Parietale. Dura eingerissen. Contusio cerebri. (Vgl. Fig. 199.) Todesursache: Contusio cerebri. Wirbelsäulenfraktur.

400. K. U., Maurer, 51 J. Fall vom Dach (Potator). Pat. ist somnolent. Rippenbruch links. Herzbeutel- und Lungenverletzung. Ausgedehntes Hautemphysem. Sugillationen in der Gegend des linken Processus mastoideus. Blutungen aus dem linken Ohr und der Nase. Exitus nach 18 Stunden.

Autopsie: Fraktur der Basis. Kontusion des rechten und des linken Occipitale und des linken Temporale (Unterfläche). (Vgl. Fig. 200.) Todesursache: Contusio cerebri. Lungenverletzung. Aspiration von Blut.

Fig. 199.

Fig. 200.

Die Fraktur geht noch etwas in die Squama temporalis über.

401. V. H., Schüler, 13 J. Von durchgehendem Pferde zu Boden geschleudert. Nicht bewusstlos. Offene Fissur des linken Tuber frontale. Sensorium leicht benommen. Puls etwas unregelmässig. Heilung per primam. Harnretention. Pat. wurde 3 Tage kathetrisiert.

Bleibender Nachteil bei der Entlassung nach $^1/_2$ Monat: Keiner.

402. S. H., Schüler, 15 J. Sturz von einer Leiter, 1 m hoch. Nicht bewusstlos. Offene Fraktur des linken Parietale mit mässiger Depression. Dura unverletzt. Primäre Splitterextraktion und Elevation. Sensorium frei. Vollkommen reaktionsloser Verlauf. Heilung per primam.

Bleibender Nachteil bei der Entlassung nach 1 Monat: Defekt im Parietale mit straffer Narbe ohne Hirnpulsationen. Reine Schädelfraktur ohne Hirnerscheinungen.

403. G. Q., Maurer, 21 J. Fall vom Dach vor 16 Jahren, auf den Kopf. Bewusstlos. Erbrechen. Kopfschmerzen. Nach 15 Jahren traten epileptische Erscheinungen auf. Krämpfe beginnen im linken Zeigefinger.

Offene Fraktur des rechten Parietale. Osteoplastische Schädelresektion nach Wagner, 16 Jahre nach dem Trauma. Dura und Pia stark injiciert. Kein Splitter gefunden. Blosslegung der motorischen Centren. Rechts Excision eines etwa $^1/_2$ cm^2 grossen Rindenteiles, dessen Berührung mit der Elektrode Zuckungen im linken Zeigefinger ausgelöst hatte. Heilung der Wunde per primam. Nach der Operation dauernde Hyp- und Paraesthesien im linken Arm. Häufung der Anfälle. Abtreiben einer Taenia mediocanellata. Nach 3 Monaten wurden die Anfälle seltener.

Bleibender Nachteil bei der Entlassung nach 4 Monaten. Epilepsie verschwunden. Hie und da noch leichte Zuckungen im linken Zeigefinger.

404. J. D., 54 J., Fahrknecht, Marschwanden, 1885. Fractura baseos cranii. (Ossis petrosi sin.)

Pneumonie mit 20 Jahren, seither viel Husten. Am 26. IX. 85 wurde der auf einem Wagen sitzende Mann beim Durchbrennen des scheugewordenen Pferdes auf die Strasse geworfen und zwar mit dem Kopf voran gegen einen Steinhaufen. Bewusstlosigkeit von einer Stunde Dauer; ziemlich starke Blutung aus dem linken Ohr. Nach Hause transportiert, musste er bei wiedergekehrtem Bewusstsein einmal erbrechen. Es hätten einige leichte Schürfungen am Hinterhaupt bestanden; keine sicher beobachteten Lähmungen, nur gibt Pat. an, dass er in beiden Beinen beim Sitzen und Gehen Schmerzen verspürt und die Beine etwas ungeschickt bewegt hätte. Er blieb zu Hause im Bett; oft wurde es ihm beim Aufsitzen schwindlig; wiederholtes Erbrechen am 27. IX.; andauernde Kopfschmerzen in Stirn und Hinterhaupt, Druckgefühl in den Augen bei ungestörtem Sehvermögen; fortwährendes Ohrensausen links, ohne beobachtete Gehörstörung. Pat. hustete auch Blut aus, von dem nicht zu entscheiden ist, woher es stammte. Wegen einer grossen, hinter dem linken Ohr entstandenen Beule wären 3 Blutegel angesetzt worden, worauf sie zurückgegangen.

Status 3. X. Kräftig gebauter und ordentlich genährter Mann. Er ist heute bei vollem Bewusstsein, verfällt aber sofort in leichten Schlummer, wenn seine Aufmerksamkeit nicht in Anspruch genommen wird, klagt über starke andauernde Schmerzen hinter dem linken Ohr bis gegen den Scheitel hin, welche durch Druck wesentlich erhöht werden. Am Hinterhaupt einige eingetrocknete Schürfungen der Haut. Diese in der Regio mastoidea sinistra diffus geschwollen und sugilliert. Der linke Proc. mast. sowie die Gegend des knöchernen Gehörgangs, soweit palpabel hochgradig druckempfindlich, weniger das ganze Os zygomaticum sin. Der Druckschmerz des Proc. mast. lässt sich, allmählich schwächer werdend, bis in die Gegend des Foramen magnum verfolgen, Druck auf den Kopf in der Richtung der Wirbelsäule, Rotationen schmerzhaft. Wirbelsäule selbst ohne nachweisbare Verletzung. Pat. klagt über Schmerz in beiden Bulbi, besonders bei Anstrengung der Augen. Fortwährendes Ohrensausen links, jetzt kein Blutausfluss aus den Ohren. Pat. fühlt

Schwäche in den Beinen, jedoch sind weder im Gesicht noch in den Extremitäten motorische oder sensible Störungen sicher nachzuweisen. Temp. schwankt um 36,0°, Puls zwischen 56 und 60, kein Erbrechen. Zeichen von Lungenemphysem mit Katarrh, sonst an den innern Organen nichts besonderes.

Bettruhe, blande Diät. 10. V. Allgemeinbefinden besser, Puls 72 bis 80, die Schwindelanfälle seltener, Kopfschmerz geringer, dagegen noch auffallender Druckschmerz in den Augen. — 15. X. Pat. klagt über Diplopie, ohne dass man objektiv etwas nachweisen könnte. (Leider ist die Art der Diplopie nicht genauer festgestellt oder wenigstens in der Krankengeschichte nicht notiert worden.) Gehörvermögen links deutlich herabgesetzt, Trommelfell weisslich getrübt, wegen einer eigentümlichen, spaltförmigen Defiguration des äussern Gehörganges nur schlecht zu sehen. — Entlassung am 5. XI. Geheilt.

Kontroluntersuchung (26. VIII. 01). Pat. sieht ordentlich aus; er gibt an, dass er sofort nach seiner Entlassung die Arbeit wieder aufgenommen; Kopfweh hätte er nicht auffallend viel gehabt, dagegen Schwindel auch jetzt noch, wenn er sich bückt oder den Kopf hinten überbiegt. Alcoholica werden wie vorher vertragen. Keine psychischen Veränderungen. An den Augen nichts Abnormes nachzuweisen. Seit der Verletzung bis heute immer ab und zu stärker werdendes Ohrensausen links. Linkes Ohr vollständig taub, Gehör rechts herabgesetzt, mit noch erhaltener Knochenleitung.

Litteratur.

Adler, Ueber Hirngeschwülste. Arch. f. Unfall-Heilkunde. Bd. II. 189. — Allan Star, Cortical lesions of the brain. Americ. journ. of the med. sciences. 1884. — D'Antona, 9 Fälle von Hirnchirurgie. Policlinico, sez. chir. 1894. 5. — Altermatt, Beitrag zur Kasuistik und Klinik penetrierender Schusswunden, insbesondere über das Schicksal eingeheilter Projektile. In.-Diss. Zürich. 1895. — v. Beck, Beiträge zur Pathologie und Chirurgie des Gehirns. Diese Beiträge Bd. XII. — Berezowski, Ueber Schädeldefekte. Deutsche Zeitschr. f. Chir. Bd. LIII. — E. v. Bergmann, Die Lehre von den Kopfverletzungen. Deutsche Zeitschr. f. Chir. 1880. — Ders., Die chirurgische Behandlung von Hirnkrankheiten. ibid. 1899. — Ders., Handbuch der prakt. Chirurgie (einschlägige Kapitel). — Ders., Ueber Veränderung traumatischer Schädelfissuren durch das Wachsen. Deutsche Gesellsch. f. Chir. Bd. XII. Kongr. 83. 17. — K. Bodon, Exophthalmus pulsans. Deutsche Zeitschr. f. Chir. Bd. LI. 605. — Bertelsmann, Hirndruck nach Sinuszerreissung. Münchn. med. Wochenschr. 1901. 11. — Breiting, Ueber tödliche Hirnverletzung in forensischer Hinsicht. Deutsche Medizinal-Zeitung. Heft 52. — Biagi, Operativ behandelte Psychosen. Policlinico. 1898. Dez. 15. — Berri, Della poliuria permanente nelle fratture della base del cranio. Sperimentale. 1887. — Caminiti, Ueber Knochenregeneration. Clinica med. 1901. 3. — Centralbl. f. Chir. 1880—1901. —

Doutrelepont, Beitrag zu den Schussverletzungen des Gehirns. Deutsche Zeitschr. f. Chir. 1883. Bd. XVIII. 3. 4. — Driessen, Ueber Knochenregeneration. Deutsche med. Wochenschr. 1897. 30. — Duprez und Patry, Schussverletzungen und Anosmie. Revue de chir. 197. 10. — Eigenbrodt, Ueber Kephalhydrocelen. Diese Beiträge Bd. XI. — A. Franckel, Zur Aetiologie der sekundären Infektion der Schädelbasis. Wiener klin. Wochenschr. 1890. 44. — Friedmann, Psychische Störungen nach Schädeltrauma. Neurolog. Centralbl. 1902. 9. — Göz, Ueber ausgedehnte Resektion der Schädelknochen und das Regenerationsvermögen derselben. Diese Beiträge Bd. III. 1. — Gluck, Ueber einen Fall von Resektion des Felsenbeines. Deutsche Gesellsch. f. Chir. Bd. XI. Kongr. — Gudden, Traumatische Paralysen. Arch. f. Psychiatr. und Nervenkrankh. Bd. 26. 2. — Gussenbauer, Ueber den Ausfall der Erinnerungsbilder aus dem Gedächtnis nach Commotio cerebri. Antrittsrede. Wien. 1894. — Ders., Die traumatischen Verletzungen. Deutsche Chir. 1880. — Haemig, Fettembolie des Gehirns. Diese Beiträge Bd. XXVII. 2. — Handbuch der prakt. Chirurgie, einschlägige Kapitel von Bergmann, Krönlein, Wiesmann. — Hennoch, Ueber Schädellücken im Kindesalter. Berl. klin. Wochenschr. 1888. 2. — A. Heer, Schädelbasisbrüche. In.-Diss. Zürich. 1892. — Higgins und Ogden, Traumatic glycosurie. Med. and surg. reports of the Boston City Hospital. — Huber, Das Verhalten des Gedächtnisses bei Kopfverletzungen. In.-Diss. Basel 1901. — Ipsen, Ueber Orbitaldachfrakturen. In.-Diss. Greifswald. 1898. — v. Kahlden, Ueber Porencephalie. 1895. — Kocher, Hirnerschütterung, Hirndruck und chir. Eingriffe bei Hirnkrankheiten. 1901. — Krönlein, Beiträge zur operativen Hirnchirurgie, Dauerheilung eines Hirntuberkels. Arch. f. klin. Chir. 64. Bd. 1. — Ders., Einschlägige Kapitel im Handbuch der prakt. Chirurgie. — Krumm und Grunert, Exophthalmus pulsans. Centralbl. f. Chir. 1899. 284. — Küster und Lewin, Ein Fall von Bleivergiftung durch eine im Knochen steckende Kugel. Arch. f. klin. Chir. Bd. XLIII. 3 und 4. — Léon Lefort, Aneurysme artério-veineux de l'artère carotide dans le sinus caverneux. Ligature des deux carotides primitives. Bull. de l'académ. de méd. 1888. 46. — de Lapersonne und Grand, Horizontale Hemianopsie. Presse méd. 1897. 29. — Macewen, Pyogenie infective diseases of the brain and spinal cord. 1893. — Marcus, Ueber das Emphysem der Orbita. Deutsche Zeitschr. f. Chir. Bd. XXIII. 1 und 2. — Messerer, Schädelschuss und Orbitaldachfrakturen. Centralbl. f. Chir. 1884. — Müller, Ueber psychische Störungen bei Geschwülsten und Verletzungen des Stirnhirns. Deutsche Zeitschr. f. Nervenheilk. Bd. XXI. 3. Heft. — Nasse, 2 Fälle von Hirnchirurgie. Berl. klin. Wochenschr. 1895. 8. — van Nes, Ueber Schädelbasisbrüche. Deutsche Zeitschr. f. Chir. Bd. XLIV. 593. — de Quervain, Cephalhydrocele traumatica. Langenbeck's Arch. Bd. LI. 3. — Rahm, Operative Behandlung der Meningocele spuria traumatica. In.-Diss. Zürich. 1896. — Sattler, Pulsierender Exophthalmus. Handb. der gesamten Augenheilkunde. Bd. VI. 2. — Siegrist, Die Gefahr der Ligatur der Carotis communis und interna für das menschliche Sehorgan. Ophthalm. Gesell. Heidelberg. 1899. — Scholz, Ueber Sinusverletzungen und deren Behandlung. In.-Diss. Halle. 1895. — Schuster, Trauma und Hirnabscess. Arch. der Sachverst. Zeitg. 1896. 10. — Schloffer,

Zur Kasuistik der Schädel- und Gehirnverletzungen. Diese Beiträge Bd. XXII. 3. — Slomann, Ueber Exophthalmus pulsans. In.-Diss. Kopenhagen. 1898. — Stierlin, Schädelstreifschuss mit isolierten Basisfrakturen. Deutsche Zeitschr. f. Chir. Bd. LV. — Ders., Schädelbasisfrakturen mit Lähmungen im Gebiete des X. und XII. Hirnnerven. Arch. f. klin. Chir. Bd. 61. 1. — Stromeyer. Maximen der Kriegsheilkunde. — Stolper, Geistesstörung infolge von Kopfverletzung. Sond.-Abdr. aus der Vierteljahrsschr. f. gerichtl. Med. und öffentliches Sanitätswesen. 3. F. Bd. XIII. 1. — Wanker, Schädelbasisbrüche. In.-Diss. Göttingen. 1900. — L. Welt, Ueber Charakterveränderungen des Menschen infolge von Läsionen des Stirnhirns. In.-Diss. Zürich. 1888. — W. Wendel, Charakterveränderungen als Symptome und Folgen von Erkrankung und Verletzung des Stirnhirns. Grenzgebiete. Bd. VII. 4. Heft. — Wiesmann, Ueber die modernen Indikationen zur Trepanation. Deutsche Zeitschr. f. Chir. Bd. 21 und 22.

AUS DER

KÖNIGSBERGER CHIRURGISCHEN KLINIK

DES PROF. DR. GARRÈ.

XXII.

Beiträge zur Genese, Pathologie und Diagnose der Dermoidcysten und Teratome im Mediastinum anticum.

Von

Dr. **Bruno Dangschat.**

Mit dem Namen Mediastinalraum pflegt man den Raum zu bezeichnen, welcher im Thorax vorn vom Sternum, hinten von der Wirbelsäule und seitlich von den beiden die medialen Flächen der Lunge bekleidenden Pleura begrenzt ist. Etwa in der Mitte dieses Raumes liegt das Herz und darüber die Trachea mit ihrer Bifurkation. Was im Mediastinalraum vor diesen beiden Organen liegt, nennt man vorderen, was dahinter, hinteren Mediastinalraum. Von Organen, die im vorderen Mediastinalraum liegen, sind zu erwähnen der Rest der Thymus, das Planum venosum, die Aorta ascendens mit ihren Aesten und die Nervi phrenici, der hintere Mediastinalraum wird eingenommen von dem Oesophagus, der Vena azygos, der Aorta descendens, den Nervi vagi und sympathici.

Da es meine Aufgabe ist, die Dermoidcysten des Mediastinum anticum zu behandeln, so werde ich von den schon bekannten Fällen alle diejenigen unerwähnt lassen, deren Ursprungssitz im Mediastinum anticum nicht mit Sicherheit zu erweisen ist. Nur so ist es möglich, der verschiedensten Unklarheiten, die sich in der einschlägigen

Litteratur finden, mit einiger Sicherheit Herr zu werden, wenn anders es überhaupt möglich ist, an der Hand der alten, teilweise ungenauen Untersuchungen zu einer genügenden Klarheit in der Auffassung der Dermoide des Mediastinum anticum und ihrer klinischen Bedeutung zu gelangen. So gering auch die Bedeutung war, welche man ursprünglich den Dermoidcysten des Mediastinum anticum beimass, weil sie einerseits nur selten zur klinischen Beobachtung kamen, andererseits aber auch dann wegen des damaligen Standes der Chirurgie nur ein pathologisch-anatomisches Interesse hatten, so sehr ist man bei der heutigen Ausbildung der chirurgischen Wissenschaft und Technik berechtigt, jedem neuen zur Beobachtung kommenden Fall eingehende Beachtung zu schenken, um die Diagnose und Therapie dieser überaus interessanten Krankheitsform zu sichern. Ich lasse hier nun zunächst zwei in der Litteratur noch nicht erwähnte Krankengeschichten folgen, deren Kenntnis ich meinem hochverehrten Lehrer, Herrn Geheimrat Prof. Dr. Garrè, verdanke.

1. Der erste Krankheitsfall betrifft ein 12jähriges Mädchen, das im August 1899 in die chirurgische Universitätsklinik zu Rostock aufgenommen wurde. Pat., 12 Jahre alt, war früher stets gesund und kräftig, begann seit September 1899 häufig über Druckbeschwerden in der linken Brustseite und zeitweilige Atemnot zu klagen. April 1899 erkrankte sie unter den Zeichen einer Pleuritis exsudativa sinistra mit starken Verdrängungserscheinungen — der Herzstoss war rechts vom Sternum im 5. Interkostalraum zu fühlen. Die Dämpfungsgrenze hatte eine für Pleuritis exsudativa immerhin seltene Form, da sie vorn von der 3. Rippe bogenförmig nach hinten bis zur 8. Rippe abfiel. Nach 10 Tagen trat unter stärkerer Diurese Besserung ein, so dass das Kind sich erholte. Kurzatmigkeit, Hüsteln blieben bestehen; trotzdem kein Fieber mehr auftrat, nahm die Dämpfung zu, so dass sie vorn die Clavicula und hinten die 8. Rippe erreichte. Eine am 22. VII. 99 im 4. JCR der linken vorderen Axillarlinie vorgenommene Punktion ergab 400 ccm einer Blutwasser ähnlichen Flüssigkeit; subjektiv trat eine Erleichterung ein, objektiver Befund derselbe. Die zweite Probepunktion am 31. Juli ergab kein Resultat. In der nächsten Zeit wölbte sich die linke Thoraxhälfte in der Gegend zwischen Sternum und linker Mammillarlinie von der 2. Rippe ab deutlich vor, die linke Brusthälfte wurde voluminöser, die Dämpfung reichte hinten hinauf bis zur Spina scapulae. In den letzten Tagen des August trat unter allgemeiner Verschlechterung des Befindens und hochgradiger Atemnot hohe Temperatursteigerung bis zu 40° ein, weshalb Pat. der chirurgischen Klinik zu Rostock zugeführt wurde.

Status: Mageres, blasses Mädchen, fiebert ziemlich stark und ist hochgradig dyspnoisch, so dass es fast sitzende Stellung im Bett ein-

nehmen muss; leichte Cyanose im Gesicht, Puls ziemlich beschleunigt und klein, zeigt in beiden Radiales keine Abweichung; Zunge wenig belegt. Die linke Thoraxseite bleibt bei der Atmung stark zurück, ist dabei aber voluminöser. Der Umfang ist in der Höhe der Mamillae links um 2 cm grösser als rechts. Das Gebiet zwischen dem linken Sternalrande und der linken Mamillarlinie ist deutlich vorgewölbt gegen rechts; leichte Venenzeichnung an der Vorderseite der Thorax, keine Stauung, ebenso an Hals, Gesicht und oberen Extremitäten keine Besonderheiten in der Venenfüllung. Die Stimme ist hell und klar; laryngoskopisches Bild schwer zu erhalten, keine Stimmbandlähmung. Jugulum frei, ebenso keine abnorme Resistenz in der Regio supra- und infraclavicularis; keine Drüsenschwellungen am Halse, in der Axillar- und Inguinalgegend. Quälender trockener Husten ohne Auswurf. Perkussion: Der Schall ist auf der linken Seite vorn absolut gedämpft, auch in der Fossa supraclavicularis; seitlich ebenfalls absolute Dämpfung, ebenso hinten. Vorn reicht die Dämpfung fast bis zum rechten Sternalrande. Von der 3. Rippe an geht die Dämpfung auf die rechte Brustseite hinüber bis in die Nähe der rechten Mamillarlinie und verliert sich nach unten zu in der Leberdämpfung. Der Herzspitzenstoss ist rechts im 4. ICR wenig medianwärts von der rechten Mamillarlinie sicht- und fühlbar. Die Herztöne sind rein und deutlich. Auskultation: Das Atemgeräusch ist über der ganzen linken Thoraxhälfte stark abgeschwächt, unten kaum hörbar; hinten hat es leicht bronchialen Beiklang. Auffallend ist das sehr starke Resistenzgefühl bei Druck auf die Interkostalräume in der vorgewölbten Partie der vorderen linken Brustseite. Nach unten geht die Dämpfung der linken Seite von der Knorpelknochengrenze der 4. Rippe horizontal herum; Zwerchfell nicht wesentlich abwärtsgedrängt, Milz nicht palpabel, nicht perkutierbar.

Diagnose: Möglicherweise ein erweichter, bezw. partiell vereiterter Tumor; am ehesten jedoch Echinococcus der Pleura oder Lunge mit Pleuritis exsudativa und nachträglichem Empyem.

6. IX. 99. I. Operation in Chloroformnarkose (Dr. v. Chamisso). Probepunktion im 4. ICR wenig von der linken Mamillarlinie entfernt, ergiebt eine helle, leicht gelbliche, anfangs klare, später leicht getrübte Flüssigkeit, von der 300 ccm aspiriert werden. Nach Entleerung dieser Menge fliesst keine Flüssigkeit mehr nach, die Nadel war nur wenig tief eingeführt. Die Dämpfung, ebenso die Dislokation des Herzens bleiben unverändert. Eine im 5. ICR wenig medial von der vorderen Axillarlinie ausgeführte Punktion ist resultatlos, dagegen ergiebt eine im 9. ICR etwas hinter der hinteren Axillarlinie gemachte Punktion in einer Tiefe von ca. 4 cm übelriechenden Eiter. Darauf Resektion der 9. R. auf 6 cm, Punktion durch das Periost entleert nochmals Eiter; Incision; nachdem die Pleura costalis durchschnitten ist, stösst man auf ein mit ihr fest verwachsenes Organ von glatter Oberfläche — etwa wie Muskel

aussehend —, welches sich bei der Respiration nicht bewegt. Auf Incision in dieses Organ erfolgt lebhafte Blutung; trotz mehrfacher Punktionen lässt sich kein Eiterherd auffinden. Es wird darauf auch noch ein Teil der 8. R. reseciert und die Weichteile des 8. ICR durchtrennt, aber auch jetzt ergeben mehrfache Punktionen keine Eiterhöhle. Unmittelbar unter der Pleura costalis kommt der Operateur mit dem Finger nach Lockerung von Adhäsionen zwischen dieser und dem glatten, sich als indurierte Lunge darbietenden Körper weit nach oben hinten und vorn, ohne irgendwo eine Erweichung oder Fluktuation nachweisen zu können. Punktion im 5. ICR zwischen Wirbelsäule und Scapula ist negativ. Da der Puls schlecht und Pat. ziemlich elend und cyanotisch ist, wird die Operation abgebrochen. Tamponade zwischen Pleura costalis und Lunge, Tamponade der Wunde.

Beim Verbandwechsel am 2. Tage sickert aus der Wunde ein dünner, leicht bräunlicher, mit Flocken gemischter Eiter, der bei näherem Zusehen aus der in die Lunge gemachten Incision fliesst. Mit Kornzange und Messer wird darauf eine flache, etwa 4 cm breite Höhle mit weichen, unregelmässigen Wandungen eröffnet. Zwischen dieser Höhle und dem Bronchialsystem lässt sich eine Kommunikation nicht nachweisen. Die Wunde wird tamponiert. In den nächsten Tagen ist die Sekretion aus der Höhle ziemlich stark, das Allgemeinbefinden bessert sich, Atemnot ist kaum mehr vorhanden. Dabei zeigt die Körpertemperatur erhebliche Schwankungen: Morgentemperaturen von 37,2 bis 37,7, Abendtemperaturen bis zu 40,1 °. Die Lungenhöhle beginnt sich allmählich zu verkleinern, ebenso scheint die linke Thoraxseite an Volumen etwas abzunehmen. Die physikalischen Zeichen bleiben dabei unverändert, insbesondere ist es auffällig, dass neben der dauernd bestehenden Dislokation des Herzens nach rechts der Traube'sche Raum freibleibt und deutlichen Magenschall giebt. Ein zweiter infolge der Punktionsergebnisse im 4. ICR vermuteter Lungenherd lässt sich nicht auffinden. Durch die Verdrängungserscheinungen am Herzen und die gleichzeitigen physikalischen Erscheinungen am Traube'schen Raum wurde man auf den Gedanken gebracht, dass es sich wohl um einen Tumor des vorderen Mediastinum oder des Perikards handle.

Darum wird am 10. X. zur II. Operation (Prof. Garrè) geschritten. Punktion in der vorderen Axillarlinie im 4. ICR ergiebt zunächst seröses Exsudat; ganz plötzlich stürzen in die Punktionsspritze dicke, eitrige Massen. Es wird an dieser Stelle incidiert, ein 7—8 cm langes Stück der 4. R. reseciert, so dass das mediale Wundende die Mamillarlinie fast erreicht. Bei der weiteren Incision auf die Spitze der Spritze zu kommt viel Eiter. Man gelangt jetzt in einen Hohlraum, in welchem der tastende Finger knollige Tumoren von Haselnuss- bis Kleinapfelgrösse fühlt, deren Deutung vorläufig noch nicht gelingt. Die Tumoren fühlen sich weich an, verändern sich nicht beim Atmen. Zwischen den knolligen

Gebilden findet sich reichlich Eiter. Nach hinten zu ist die Höhle gegen den Pleuraraum durch eine dicke Wand abgeschlossen, die entweder aus schwielig entarteter Pleura pulmonalis oder aus verändertem Lungengewebe besteht. Ein gleiches derbes Gewebe trennt die eben eröffnete von der durch die erste Operation freigelegten Höhle. Es gelingt ziemlich weit oben die trennende Membran stumpf zu durchstossen. Nun wird von der hinteren früheren Operationswunde her durch die Perforationsöffnung nach der neuen Höhle ein dickes Drain eingeführt und die neue Operationswunde nach Excision zweier kleiner Knollen durch Tamponade geschlossen.

Die mikroskopische Untersuchung des aus der neuen Höhle entleerten Eiters ergiebt neben multinukleären Leukocyten und vereinzelten Streptokokken zahlreiche Plattenepithelien, isoliert und in ganzen Lamellen. Die beiden excidierten Gewebsstücke zeigen an der Oberfläche ein mehrschichtiges Plattenepithel, dessen oberste Zellen deutliche Verhornung aufweisen. Unter dem Plattenepithel ist ein fasriges Bindegewebe mit und ohne Papillenbildung gelegen. Die Diagnose eines Dermoids ist damit gesichert.

Die Pat. hat den operativen Eingriff gut überstanden; ihr Allgemeinbefinden bessert sich mit jedem Tage. Die Sekretion ist sehr reichlich; allmählich wölben sich in die vordere Wunde 2 etwa walnussgrosse, breitgestielte Tumoren, die schliesslich aus der Wunde herausragen. Die Höhlen scheinen sich zu verkleinern. Hinten ist überall leises Atemgeräusch zu hören, auch fühlt man mit dem Finger von der hinteren Wunde aus etwas inspiratorische Erweiterung der Lunge. Die 2. und 3. Rippe haben sich an ihrer Knorpelknochengrenze allmählich etwas vorgewölbt, der Traube'sche Raum ist etwas grösser geworden. Sonst ist der Befund über der linken Thoraxhälfte unverändert. Die Pat. hat sich sichtlich erholt, ist bei gutem Appetit und vergnügter Stimmung und täglich stundenlang ausser Bett. Auf Wunsch wird sie am 3. XII. 99 zur weiteren poliklinischen Behandlung entlassen. In poliklinischer Behandlung erholt sich Patientin weiter ganz erheblich; das Dermoid tritt aus der vorderen Wunde Ende Januar 1900 in Kleinapfelgrösse hervor und zeigt verschiedene Lappungen. — Im Februar 1900 wird Pat. in die Klinik gebracht, da sie zu Hause angeblich Atemnot und Schmerzen bekommen hat. Der Befund bietet nichts besonderes.

16. X. 00 Wiederaufnahme mit folgenden Notizen des Herrn Dr. Biemann-Marlow: Nach der Entlassung am 22. II. 00 fühlte sich Pat. bald wohl, bald krank, war aber meistens bettlägerig. Häufig litt sie an Uebelkeit, und es stellte sich auch Erbrechen ein, wenn nach der Nahrungsaufnahme Hustenreiz vorhanden war.

Status: Hochgradig abgemagerte Pat. von blassem, anämischem Aussehen. Das Fettpolster ist fast ganz geschwunden. Muskulatur stark atrophisch. Das Herz ist stark nach rechts verdrängt, hat seine rechte Grenze

zwischen dem rechten Sternalrande und der rechten Mamillarlinie. Töne sind rein. Der Thorax ist links, namentlich im unteren Teil und in der Gegend der Axillarlinien, beträchtlich eingesunken; rechts starke Vortreibung der unteren Partieen und fassförmige Gestaltung. Links sieht man an der 9. Rippe, zwischen hinterer Axillar- und Scapularlinie, eine eingezogene, narbige Partie von ca. 8 cm Länge, in deren Mitte eine Fistelöffnung sichtbar ist, aus der sich reichlich serös-eitrige Flüssigkeit entleert. Die Sondierung ist lateralwärts entsprechend dem Verlauf der Rippen auf 3 cm Tiefe möglich und ruft lebhaften Hustenreiz hervor. Vorn wölbt sich links zwischen der vorderen Axillarlinie und der Mammillarlinie eine mannsfaustgrosse, auf der Oberfläche epithelisierte, gelappte, etwas ödematöse Tumormasse hervor, die sich in die Thoraxhöhle hinein verfolgen lässt und breit gestielt ist. Aehnliche Tumormassen sieht man nach Hochheben der Geschwulst in der Pleurahöhle liegen. Die Sekretion aus der Thoraxöffnung ist relativ stark. Ueber der ganzen rechten Lunge ist der Schall tympanitisch-laut; die ganze rechte Lunge ist hochgradig emphysematös. Linke Lunge: Ueber der Spitze, in der Fossa supraspinata und im 1. ICR. vorn ist verkürzter Schall mit tympanitischem Beiklang; verschärftes Atmen, trockene und feuchte Rhonchi, verlängertes Exspirium. Hinten unterhalb der Spina scapulae absolute Dämpfung bis zur 9. R., von der 9. R. abwärts annähernd normaler Lungenschall, auch hier verschärftes Atmen. Vorn von der 2. R. nach abwärts absolute Dämpfung, kein Atemgeräusch. Auswurf ist mässig reichlich, eitrig, mit Blutbeimengungen.

Während des Aufenthalts in der Klinik war der Auswurf sehr reichlich, später enthielt er häufig Blutbeimengungen. Die Sekretion aus der Dermoidhöhle war enorm stark. Der Tumor wuchs langsam; aus der Thoraxwunde wucherten allmählich neue haselnussgrosse Knoten heraus. Die Pat. wurde im Laufe der Wochen immer elender, ihre Kräfte nahmen von Tag zu Tag ab. Der auskultatorische und perkussorische Befund am Thorax änderte sich nicht. Auf Wunsch wird Pat. am 13. I. 1901 nach Hause entlassen. — Aus den späteren gütigen Berichten des Herrn Dr. Riemann geht hervor, dass sich in der Folgezeit das Gesamtbefinden im Wesentlichen nicht verschlechtert hat, der Appetit war wechselnd gut und schlecht, zeitweilig konnte Pat. ganze Tage ausser Bett bleiben. Die vor der Wunde liegenden lappigen Tumoren sind an ihrer Oberfläche von weisser, hautähnlicher Beschaffenheit, an den Berührungsstellen mit der Brustwand und unten ziemlich wund. Die Sekretion ist noch ziemlich stark, hat aber mehr einen schleimigen, fadenziehenden Charakter angenommen. Der nach der Achsel zu gelegene Teil der lappigen Tumoren erscheint nach der Angabe der Pat. und nach objektivem Befunde geschrumpft. Die vorderen oberhalb der Wunde gelegenen Thoraxpartieen zeigen deutlich tympanitischen Perkussionsschall, bronchiales Atmen und zeitweilig klingendes Rasseln. Hinten oben ist unbestimmtes

Atmen mit bronchitischen, knarrenden Geräuschen hörbar. Der Herzstoss liegt im 4. Intercostalraum rechts, daumenbreit nach innen von der Mammillarlinie. Fieber ist nach Angabe der Mutter nicht mehr aufgetreten. Husten und Auswurf sind mässig: um Pfingsten 1902 hatte Pat. allerdings zweimal Hämoptoe, wobei auch eine Menge hellroten Bluts aus der Wunde geflossen war.

2. Der zweite Fall betrifft ein 18jähriges Mädchen, welches im Juli 1900 die Kgl. chirurg. Universitätsklinik zu Königsberg i. Pr. aufsuchte. Nach erfolgter Operation durch Prof. v. Eiselsberg hatte ich Gelegenheit, die Pat. bei einer klinischen Vorstellung zu sehen. Der Krankengeschichte entnehmen wir Folgendes:

Marie St....., 18jährig, entstammt einer gesunden Familie, hat als Kind Masern überstanden und ist seither bis zu ihrem jetzigen Leiden nie ernstlich krank gewesen. Im September 1899 erkrankte Pat. im Anschluss an einen Spaziergang unter Schmerzen an der linken Brustseite; nach einigen Tagen fühlte sie sich wieder ganz gesund. Im Dezember 1899 traten die Schmerzen von neuem ohne besondere Veranlassung auf. Neujahr 1900 wurde zum ersten Male ärztliche Hilfe nachgesucht. Der Arzt verordnete zunächst eine Einreibung, nach deren Gebrauch eine geringe Besserung eintrat, ganz verschwunden sind die Schmerzen seitdem aber überhaupt nicht mehr. Der am 29. I. 1900 zu Rate gezogene Arzt konstatierte beschleunigte Herzthätigkeit, Puls zwischen 100 und 114. Bei der Untersuchung des Thorax konstatierte er über der linken Lunge in der Spitze eine Dämpfung, die vorn in die Herzdämpfung überging und hinten fast bis zum Angulus scapulae reichte. Das Atemgeräusch über den gedämpften Partieen war bedeutend abgeschwächt. In der Folgezeit nahmen die Beschwerden der Pat. zu, es zeigte sich eine deutliche Hervorwölbung der Suprascapulargegend, der Fossa supra- und infraclavicularis, sowie vermehrte Resistenz bei Druck auf die Intercostalräume. Anfang April 1900 wurde eine Probepunktion gemacht und dabei eine gelbe, trübe Flüssigkeit entleert; eine spätere Punktion ergab weitere 500 gr derselben Flüssigkeit. Da trotzdem die Schmerzen ohne eigentliche Atembeschwerden zunahmen, wurde Mitte Mai 1900 im Diakonissenhause in Marienwerder eine Resektion der 3. Rippe gemacht. Aus einer Höhle, die im linken Oberlappen zu liegen schien, entleerte sich dabei übelriechender, fettiger Brei, der mit langen Haaren untermischt war. Seitdem sind durch die geschaffene Oeffnung noch flockige und zähschleimige, gelbliche Massen, zuweilen auch atheromatöse Klümpchen, hin und wieder auch Haare entleert worden. Bei Spülungen mit antiseptischen Lösungen wurde festgestellt, dass die Höhle genau 1 Liter fasste. Am 14. VI. 1900 wurde die Wunde in Narkose noch erweitert. Mit der Diagnose: Dermoidcyste im linken oberen Thoraxraum wird sie der chirurgischen Universitätsklinik zu Königsberg überwiesen. Zur Zeit der

Aufnahme hat Pat. keine besonderen Schmerzen, sie wird aber sehr durch die Eiterabsonderung belästigt.

Status: Gracil gebautes Mädchen in gutem Ernährungszustande. Herz ohne Besonderheiten, Puls 110—120. Die rechte Lunge giebt überall normalen, vollen Schall, keine abnormen Atemgeräusche. Auf der linken Brusthälfte sieht man etwas einwärts von der Mamillarlinie in der Höhe der 3. Rippe eine etwa kleinwallnussgrosse Wundhöhle, welche in die Tiefe führt. Aus ihr entleert sich etwas eitriges Sekret. Die Kontinuität der 3. Rippe ist an dieser Stelle unterbrochen. Die Gegend der Fossa supra- und infraclavicularis ist etwas mehr vorgetrieben als rechts, ebenso die Intercostalräume. Die linke Lunge bleibt beim Atmen deutlich gegen die rechte Lunge zurück. Bei der Perkussion erhält man vorn von der Spitze bis zur 4. Rippe, hinten von der Spitze abwärts bis ca. 3 cm oberhalb des Angulus scapulae metallischen Perkussionsschall, deutlich metallisches Klingen bei Stäbchen-Plessimeter-Perkussion. Das Perkussionsgeräusch ändert seinen Charakter nicht mit Oeffnung und Schliessung des Mundes. In der unteren Hälfte der linken Thoraxhälfte hört man etwas abgeschwächtes, vesikuläres Atmen, in den oberen Teilen ist kaum ein Atemgeräusch wahrzunehmen.

Diagnose: Dermoidcyste im vorderen Mediastinum.

24. VII. 1900 Operation (v. Eiselsberg): Narkose mit Billroth'scher Mischung. Bogenschnitt durch die Fistel mit der Konvexität nach unten, beginnend am linken Sternalrande etwa in der Höhe der 2. Rippe und hinziehend bis zur hinteren Axillarlinie etwa in der Höhe der dritten Rippe; Resektion der 2. Rippe in einer Länge von 15 cm, dann Resektion des hinteren Endes der schon teilweise resecierten 3. Rippe auf ca. 18 cm. Schliesslich Resektion der 1. Rippe — wobei ein etwa 1 cm breites Stückchen des Sternum mit der Gussenbauer'schen Säge mitgenommen wird — in einer Länge von 12 cm. Nun wird die Vorderwand der Cyste ausgedehnt zugänglich, Incision. Die Innenwand der Cyste sieht aus wie normale Haut, resp. Epidermis, die stellenweise mit Haaren besetzt ist. Die Unterfläche, der oberen Kuppe des Pericards entsprechend, trägt eine Reihe von grösseren und kleineren Leisten und warzigen Prominenzen, die reichlichen Haarbesatz tragen. Die Stelle pulsiert lebhaft. Aus der Vorderwand der Cyste wird, indem die Mamma mit Haken nach unten, die Gefässe in der Axilla mit stumpfen Schaufelhaken vorsichtig nach oben gehalten werden, ein grösseres, handtellergrosses Stück excidiert. Nun sieht man, entsprechend der Hinterwand der Cyste, die Lunge, von der Cystenwand bedeckt, respiratorisch auf- und absteigen. Um eine einheitliche Höhle zu schaffen wird versucht, einige der beschriebenen Leisten und Prominenzen mit dem Paquelin abzutragen. Unmittelbar im Anschluss daran wird die Herzaktion stark beschleunigt; deshalb wird von weiteren Eingriffen abgesehen und rings herum die äussere Haut mit der inneren Hautauskleidung der Cyste vernäht. Es werden dann Jodoform-

gaze-Tampons eingelegt: 1. gegen das Mediastinum hin, 2. gegen das Pericard, 3. gegen die grossen Gefässe in der Axilla, und die ganze Höhle mit Gaze ausgefüllt.

In den Tagen nach der Operation wird täglich der Verband gewechselt, der anfangs wenig durchtränkt war, später aber reichliches Sekret enthielt. Darum wird die Höhle mit Gaze tamponiert, welche zuvor leicht mit Chlorwasser durchtränkt war. Ein subkutanes Emphysem, das sich am zweiten Tage nach der Operation in der Achselhöhle gezeigt hatte, verschwand nach einigen Tagen. Die Temperatur war anfangs normal, erreichte aber am dritten Tage abends 38,5° und hielt sich fortan abends zwischen 38° und 38,5°. Der Puls war immer ziemlich beschleunigt, ca. 120 Schläge in der Minute. Die einzigen Beschwerden der Pat. sind Stechen im Rücken und in der linken Seite, keine Atemnot. Bis zum 1. VIII. 1900 hat sich die Höhle merklich verkleinert. Das Herz ist in die Höhe gezogen, so dass die Herzbasis in gleichem Niveau mit dem untersten Wundrande steht. Am nächsten Tage zeigte sich, dass die Gegend der Articulatio sterno-clavicularis gerötet, geschwollen und auf Druck schmerzhaft war. — 5. VIII. 1900. Nachdem Pat. abends ruhig eingeschlafen war, erwachte sie um 11 Uhr, fühlte den Verband nass und fand ihn gerötet; der ganze Verband war mit Blut durchtränkt. Nach dem Herausholen der Gaze zeigte sich, dass es aus der Stelle des Mediastinum, wo die Jodoformgaze-Tampons gelegen hatten, stark blutete. Die Höhle wird mit in 10% Gelatinelösung getränkter Jodoformgaze tamponiert, ausserdem wird eine subkutane Injektion von einer 5% Gelatinelösung gemacht. Pat. ist infolge der Blutung sehr anämisch und klagt über Kopfschmerzen. — 7. VIII. erfolgt 6 Uhr abends die zweite Blutung; der Blutverlust ist sehr gross. Das Blut ist venös und kommt wahrscheinlich aus der Vena mammaria interna, welche möglicherweise infolge eines Entzündungsprocesses in der Tiefe nach dem Mediastinum arrodiert ist. In die Höhle wird Gelatinelösung gegossen und die gesamte Höhle darauf mit Gaze fest austamponiert; gleichzeitig wird Gelatinelösung subkutan injiciert. Der Puls ist unzählbar, klein, die Pat. halb bewusstlos. Nach subkutaner Kochsalzinfusion erholt sich die Pat. ziemlich schnell. Von einem operativen Eingriff wird wegen des Zustandes der Pat. und wegen der Schwere des Eingriffes vorläufig abgesehen. Nach und nach erholt sich Pat. und fühlt sich am 9. VIII. trotz der hochgradigen Anämie ziemlich wohl. — Am 10. VIII. erfolgte die dritte Blutung. Bei der Inspiration kam ein Strahl venösen Blutes aus der Höhle; auf Fingerdruck in die Höhle stand die Blutung. Trotz aller Massnahmen zur Bekämpfung der Blutung wird die Pat. bald darauf bewusstlos und stirbt 1/2 Stunde später.

Sektion: Schlanker Körper mit blassen Hautdecken. An der linken Thoraxhälfte von der Clavicula bis zur 4. Rippe ist ein tiefer Defekt, der die Hautdecke und den Brustkorb durchdringt und bis in das tiefe

Innere der linken Brusthöhle von vorn hineinführt. Die Hautränder sind umgeschlagen und glatt. Im Grunde der Thoraxwunde zeigt sich eine mit Epidermis und dunkelblonden Haaren besetzte Bildung, nach oben und hinten eine glatte und weisse Auskleidung, die sich z. T. kontinuierlich auf die äussere Hautwunde fortsetzt. Fettpolster ist noch ziemlich gut entwickelt, Muskulatur blassrot, Zwerchfellstand rechts am unteren Rande der 4. Rippe, links im 5. Intercostalraum. Die Resektion im Bereiche der linken Brustwand betrifft die 1.—3. Rippe. Nach Ablösung des Sternum retrahiert sich die rechte Lunge sehr gut, das Herz liegt in normaler Ausdehnung vor. Links erscheint in der unteren Pleurahöhle die durch lockere Bindegewebsadhäsionen fixierte Lunge. Nach oben und vorn ist die linke Lunge verwachsen mit einem derben Tumor, der unmittelbar von dem linken Sternalrande bis zur linken Rippenwand reicht, der nach unten 5 cm von der Herzspitze entfernt bleibt und nach oben in den durch die Thoracotomie freigelegten Sack übergeht. Die Cystenwand reicht bis zur Spitze des linken Pleuraraumes, während die komprimierte linke Lunge an der hinteren Thoraxwand neben der Wirbelsäule gelegen ist und im ganzen nach unten dislociert erscheint. Beide Lungenlappen sind durch bindegewebige Adhäsionen mit einander verwachsen. Ebensolche ziehen von der Pleura des Oberlappens zur Pleura mediastinalis, sich über den Tumor ausspannend. Die Dermoidcyste wird nach links von der Pleura mediastinalis bekleidet, auf der sich zahlreiche kleinste Hämorrhagieen bemerkbar machen. Das Herz zeigt an dem Conus der Art. pulmonalis sehnig-weisse Verdickungen des Pericards und sehnige, z. T. Netze bildende Adhäsionsstränge zwischen dem Conus der Pulmonalis und dem Pericardium parietale. Bei der Herausnahme der Brustorgane zeigt sich, dass das linke Sternoclaviculargelenk vereitert, der Knorpel z. T. nekrotisch ist. Unterhalb der Clavicula findet sich zunächst ein schmieriges, verfärbtes Blutcoagulum, dann eine Höhle mit missfärbiger Wand, die hinter der linken Vena anonyma sich fortsetzt. Oberhalb dieser Höhle zeigt sich eine weitere mit hämorrhagischen Klumpen und älteren Gerinnseln gefüllte Absackung, die sich unter der Clavicula und linken Arteria subclavia bis zur Achselhöhle fortsetzt. Nach der Herausnahme präsentiert sich der Tumor als ein überall mit Epidermis ausgekleideter, kindskopfgrosser Sack, der in seinen tieferen Teilen derbere Partieen enthält, eine höckrige, wulstige Fläche darbietet und auf diesen Wülsten den oben erwähnten Haarbesatz zeigt. Nur an einigen Stellen ist die Epidermis durch rotes Granulationsgewebe ersetzt. Auf einem Einschnitt von unten sieht man unter der Epidermis Fettgewebe und unter demselben an einer Stelle eine Knochenplatte und einen etwa pfefferkorngrossen, pigmentierten Fleck. Das Herz bildet einen abnorm schmalen Kegel, ist von links her komprimiert. Herzmuskulatur blassbraun, schlaff, Klappen frei. Die rechte Lunge ist überall lufthaltig, knisternd, frei von Adhäsionen, ziemlich blass. Auf dem Durchschnitt

teils graues, teils rosig-graues, blutarmes Gewebe; auch die linke Lunge zeigt ein sehr blutarmes und wenig lufthaltiges Gewebe. Die übrigen Organe tragen alle das Bild hochgradiger Anämie, weisen aber sonst keine pathologischen Veränderungen auf.

Die Besichtigung des anatomischen Präparates wurde mir von Herrn Privatdocenten Dr. M. Askanazy und Herrn Rautenberg gütig gestattet. Die Beschreibung desselben und seine mikroskopische Untersuchung ist inzwischen in einer Dissertation von Rautenberg[1]) erschienen, der ich darüber Folgendes entnehme:

Die Dermoidcyste gehört dem vorderen Mediastinum an, ist mit der linken Lunge fest verwachsen und reicht nach unten fast bis an die Herzspitze; vom mediastinalen Fettgewebe lässt sie sich nach oben nicht abgrenzen. Der Abgang der grossen Gefässe vom Herzen wird durch den Tumor überlagert. Die linke Arteria carotis verläuft im leichten Bogen über die oberste Kuppe des Tumors, die Aorta ist am Uebergang des Bogens in die Descendens von dem Tumor fest überbrückt.

Der Tumor selbst ist kindskopfgross, ca. 18 cm lang, 9 cm breit, 7 cm dick. Die Höhle ist innen überall mit Epidermis bekleidet, die an einigen Stellen durch rotes Granulationsgewebe ersetzt ist. Die Wand wölbt sich an einigen Stellen in Form von Höckern in die Höhle hinein, ein besonders grosser befindet sich in der unteren Hälfte der Cyste. Die Wülste tragen Haare von 1—1,5 cm Länge. Die Durchschnittsfläche der Basis des Tumors lässt unter der Haut des grossen Höckers einen 1,5 cm dicken Panniculus adiposus erkennen, in dem nach hinten ein 1,1 cm breites und 1,2 cm hohes Knochenstück eingeschlossen liegt, welches nach der Cysteninnenfläche zu kompakt, nach unten mehr spongiös erscheint und mit Markräumen durchsetzt ist. Ferner finden sich hier mehrere glattwandige Höhlen. Eine Knorpelscheibe von 7 mm Länge reicht dicht an eine glattwandige Cyste und den oben erwähnten Knochen heran. Ein weiteres Knochenstück und mehrere Knorpelstücke liegen an der gegenüberliegenden Seite der glattwandigen Cyste. Die mikroskopische Untersuchung ergab folgendes Resultat:

Ausser gut entwickelter Cutis mit subkutanem Fettgewebe finden sich noch geschichtetes Pflasterepithel, Cylinderepithel mit Drüsen, geschichtetes Flimmerepithel, Schleimdrüsen, Knorpel, Knochen mit Periost, Osteoblasten, Markgewebe und Osteoklasten, glatte Muskelfasern, quergestreifte Muskulatur, Ganglien mit grossen Ganglienzellen, Nervenfasern, centrale Nervensubstanz mit Hirnsandkörnern, Gliagewebe und Nervenzellen. „Wenn auch diese vielartigen Gewebe", schreibt Rautenberg, „ziemlich unordentlich durcheinanderlagen, so war doch meistens ein organoider Bau nicht zu verkennen. So zeigte das Zusammentreten von Flimmerepithel mit submukösen Schleimdrüsen, Knorpelstücken und

1) Rautenberg, Beiträge zur Kenntnis der Dermoidcysten im Mediastinum anticum. Königsberg 1903.

Lagen glatter Muskulatur den Bau von Respirationstraktus. Ferner fanden sich auch Bildungen, welche lebhaft an Darmtraktus erinnerten: Cylinderepithel, häufig mit Becherzellen, Drüsen (Lieberkühn'sche Krypten), lymphatisches Gewebe mit Lymphfollikeln, ferner Lagen von glatten Muskelfasern". Am wichtigsten ist aber der Befund von Centralnervensubstanz mit Ganglienzellen, Gliagewebe und Nervenfasern.

An der Hinterseite des Tumors fand sich, teils bis nahe unter die Epidermisauskleidung reichend, reichlich lymphatisches Gewebe mit Hassal'schen Körperschen, unzweifelhaft Thymusgewebe.

Soweit die beiden Krankengeschichten. Bevor ich auf eine Besprechung derselben eingehe, will ich in Anbetracht des Interesses, das die Dermoide des Mediastinum anticum verdienen, kurz die mir aus der Litteratur zugänglichen gleichen Fälle zusammenstellen:

3. Gordon (cit. nach Ekehorn).

21jährige Frau, die Juni 1822 unter dem Symptomenbild der Pneumonie und Hämoptoe in ärztliche Behandlung kam. August 1822 bemerkte man an der Articulatio sterno-clavicularis sinistra einen regelmässig und stark pulsierenden Tumor von Wallnussgrösse mit rapidem Wachstum. Diagnose: Aneurysma arcus aortae oder des Truncus anonymus. Im Frühjahr 1823 traten hochgradige Respirationsbeschwerden auf; der stark gewachsene Tumor barst, Entleerung seröser Flüssigkeit, Geschwulst verkleinerte sich rasch. Einen Monat darauf Exitus nach kurzer fieberhafter Erkrankung. — Die Sektion ergab einen hinter den beiden oberen Dritteln des Sternum und hinter dem Sternalende der Clavicula gelegenen Tumor des vorderen Mediastinum, der in einer mit Epidermis ausgekleideten Höhle seröse Flüssigkeit, Schmiere und Haare enthielt. In der Cystenwand fand sich ein dem Oberkiefer ähnlicher Knochen mit 7 Zähnen.

4. Münz (Albers, Atlas der pathologischen Anatomie, Abteil. III, S. 342 ff. 1839).

28jährige, weibliche Person litt seit frühester Jugend öfter an katarrhalischen Affektionen; im 15.—16. Lebensjahre beobachtete sie, dass sie bei stärkerem Husten mit Schleim öfter Haare auswarf. Vom 20. Lebensjahre wurden die katarrhalischen Affektionen sehr heftig. 1839 bei der Aufnahme ins Krankenhaus hatte sie fortdauernden Husten mit Auswurf von übelriechendem, puriformem Schleim mit Haaren; hydropische Erscheinungen, hektisches Fieber; März 1839 Exitus unter den Erscheinungen der Erstickung. Die Sektion ergab in der linken Lunge an der medialen Fläche oberhalb des Hilus einen cystischen Tumor, der eine epidermisähnliche Auskleidung hatte, die mit Hauttalg überzogen war; einige Auswüchse der Wand trugen Haare. Die Cyste stand durch einen Kanal in Verbindung mit dem Anfangsteile des linken Hauptbronchus. Beide Lungen waren ausserdem tuberkulös.

5. Büchner (Deutsche Klinik 1853, S. 311).

36jährige, weibliche Person, die seit 3/4 Jahr an Brustschmerzen, Husten und Dyspnoe litt. Nach überstandener Pneumonie plötzlich Hämoptoe und seitdem andauernder Bluthusten. Bei der Aufnahme in die Klinik starker, schmerzhafter Husten mit reichlichem, etwas blutigen Sputum, starke Schmerzen in der Brust. Rechte Brustseite von 2. bis 3. Rippe vorgetrieben, bleibt bei der beschleunigten, mühsamen Respiration zurück; Vortreibung pulsiert deutlich. Rechts vorn von 2. Rippe bis Diaphragma absolute Dämpfung, bronchiales Atmen mit Rasseln; in der Umgebung der rechten Brustwarze ein deutliches, dem Pulse isochrones Geräusch. Diagnose: Wahrscheinlich tuberkulöses Depot. Nach 8 Tagen Exitus. Die Sektion ergab einen weisslichen Tumor, der von der 2. Rippe rechts bis zum Diaphragma hinabreichte, mit dem rechten Drittel des Pericards, der medialen Fläche der rechten Lunge, der Pars ascendens und dem Arcus aortae, der Trachea und dem Diaphragma fest verwachsen war. Tumor in oberen Teilen fest und höckrig, in den unteren Teilen undeutlich fluktuierend. Frisches Blutgerinnsel, in dessen Umgebung sich bröcklige, fettige, mit Haaren zusammengefilzte Massen befinden, senkt sich nach Zerstörung der Tumorwand und der Pleura pulmonalis in das Gewebe des unteren Lungenlappens. Cyste, kindskopfgross, durch eine aus Knochen- und Knorpelsubstanz gebildete Scheidewand geteilt, enthält neben zahlreichen Blutgerinnseln die oben beschriebenen Massen; neben der Hauptcyste zwei kleinere Nebencysten mit demselben Inhalt. Cystenwand besteht aus epidermoidalem Gewebe mit Haaren und Talgdrüsen: eingelagerte Stücke von Knorpel- und Knochensubstanz. Die Hauptcyste kommuniciert mit der Aorta ascendens.

6. Lebert (Prager Vierteljahrsschr. 1858, Bd. 4, S. 47 und Naumann, Schmidt's Jahrbücher 1859, Bd. 104, S. 301).

60jähriger Mann, seit dem 16. Lebensjahr an Kurzatmigkeit leidend; in den letzten Jahren Verschlimmerung, starker Husten mit andauernder Dyspnoe und reichlichem, teilweise blutigem Auswurf. Hochgradige Bronchitis und Emphysem bei der Aufnahme ins Spital, bei der gleichzeitig Tiefstand des Herzens und der Leber festgestellt wurde. Die Sektion ergab oberhalb des Herzens eine grosse, höckrige Geschwulst, die nur lose mit dem Pericard verwachsen war. Im Innern eine grosse Höhle mit Epidermisauskleidung und blassgelbem Brei, die mit mehreren kleineren Höhlen kommunicierte. Untersuchung nicht abgeschlossen.

7. Cordes (Virchow's Archiv 1859, Bd. 16, S. 290).

28jähriger Füselier, zeitweise asthmatisch, erkrankte plötzlich unter den Zeichen einer akuten Gastritis und schwerem Collaps mit hochgradiger Atemnot und kleinem, bisweilen aussetzendem, kaum fühlbaren Pulse. Herzdämpfung vergrössert, Herzspitzenstoss nirgends zu fühlen, Herztöne kaum hörbar. Die Herzdämpfung vergrösserte sich innerhalb eines Mo-

nats, so dass sie von der 2. R. beginnend bis zum Processus xiphoideus, nach links bis zur Axillarlinie und nach rechts bis zum rechten Sternalrande reichte; Leber nach unten gedrängt, überragte den Rippenbogen. Ueber der linken Lunge, abgesehen von der Spitze, gedämpfter Schall, kein Atemgeräusch. Diagnose: Pericarditis exsudativa. Die angegebenen Erscheinungen verstärkten sich von Tag zu Tag, so dass bald der Exitus unter hochgradiger Atemnot eintrat. Sektion: Pericard kolossal ausgedehnt, enthält 3 „Bouteillen" einer grünlich-gelben, klaren Flüssigkeit, auf deren Oberfläche gelbe Flecken von fettiger Beschaffenheit schwimmen. Die Pericardialhöhle kommuniciert mit einer Ausbuchtung eines mannsfaustgrossen cystischen Tumors, welcher, der Aorta descendens und der Bifurkation der Trachea aufliegend, im vorderen Mediastinum gelegen ist und nach unten mit der Basis des Herzens und dem Pericard, nach links mit der verdickten Pleura pulmonalis der linken Lunge und nach rechts mit dem Pericard fest verwachsen ist. Der Sack, dessen Innenfläche mit hautähnlichem Gewebe ausgekleidet und teilweise mit Haaren besetzt ist, ist zur Hälfte mit fibrösen Geschwülsten, zur Hälfte von fettigem Brei ausgefüllt. Der Brei besteht aus Pflasterepithelien und Fettkügelchen.

8. Cloetta (Virchow's Archiv 1861, Bd. 20, S. 42).

20jährige, weibliche Person, welche die Symptome einer chronischen Lungentuberkulose darbot, im Auswurf reichlich Haare. Sektion: An der inneren Fläche des unteren Lappens der linken Lunge ein apfelgrosser, cystischer Tumor, der zu $^1/_3$ seiner Grösse in das Lungengewebe hineingewachsen ist und dort mit einer faustgrossen Lungencaverne kommuniciert, in die ein grösserer Bronchus einmündet. Diese Lungencaverne ist die Folge des Eindringens des Cysteninhalts in das Lungengewebe nach erfolgter Perforation der Cystenwand. Die Innenfläche der Cyste ist mit epidermoidalem Gewebe ausgekleidet, von unregelmässiger Oberfläche mit kondylomartigen, Haare tragenden Wucherungen. In das feste, faserige Gewebe der Cystenwand sind Knochen- und Knorpelstücke eingebettet.

9. Salomonsen (Schmidts Jahrbücher 1864, Bd. 114, S. 292).

24jähriges Dienstmädchen leidet seit 10 Jahren an Husten und Schmerzen in der Brust und dem Rücken. Der Husten verschlimmerte sich in dem letzten Jahre. Bei der Aufnahme Fieber, häufig heftige Hustenanfälle mit übelriechendem Sputum, heftige Schmerzen namentlich in der rechten Brustseite. Lunge giebt rechts oben gedämpften Schall, abgeschwächtes Atemgeräusch, verlängertes Exspirium. Symptomatische Therapie, keine Besserung. Schneller Marasmus, Exitus nach Entleerung einer geringen Quantität dunklen, nicht schäumenden Blutes. Sektion: Rechte Lunge tuberkulös; ein kleiner Bronchialast endigt am Hilus der rechten Lunge mit einer taubeneigrossen, grützartigen, mit Haaren untermischten Inhalt bergenden Cyste, welche mit einer bräunliche Haare

tragenden Epidermis ausgekleidet ist; in der Wand eine knochenähnliche Platte.

10. Collenberg, („Zur Entwicklung der Dermoidkystome" Inaug.-Dissert., Breslau 1869 und Archiv für klinische Chirurgie 1870, Bd. 12, S. 843).

58jähriger Mann, der mit den Erscheinungen einer Pleuropneumonia dextra inferior ins Spital kam; hohe Temperatur, Puls klein, hochgradige Cyanose und Kurzatmigkeit. Tod nach 10 Stunden. Sektion: In der rechten unteren Thoraxhälfte eine kindskopfgrosse, deutlich fluktuierende Geschwulst, welche das Zwerchfell stark nach abwärts und das Herz bedeutend nach links und abwärts drängt, so dass die Herzspitze im 6. ICR. fast in der Axillarlinie liegt. Der Mittel- und Unterlappen der rechten Lunge durch Kompression atelektatisch. Der Tumor hat sich in den Hilus der rechten Lunge eingesenkt, steht aber mit der Lunge nicht in Zusammenhang. Nach oben steht er durch einen dünnen Strang mit der Glandula thyreoidea in Verbindung. Der Tumor hat die Pleura parietalis der rechten Lunge von oben her eingestülpt, er hat sich also von oben herab in die Tiefe gesenkt. Zäher Fettbrei mit rötlichen Haaren füllt die den Tumor bildende Cyste aus, deren Wand mit epidermoidalem Gewebe ausgekleidet ist; in der Wand Haare mit Talgdrüsen.

11. Pöhn, (Beschreibung eines Falles von Dermoidcyste des Mediastinum anticum. Inaug.-Dissert., Berlin 1871).

34jähriger Mann erkrankte 1866 an heftigen, reissenden Schmerzen in der rechten Schulter, die im Jahre darauf heftiger wurden und mit einem lähmungsartigen Zustande verbunden waren. Später bildete sich eine pulsierende Geschwulst in der Gegend der Articulatio sterno-clavicularis dextra: Aneurysma. Die Geschwulst wuchs langsam aber konstant, trat auch bald in der Gegend der Articulatio sterno-clavicularis sinistra auf und führte zu Störungen in der Beweglichkeit des linken Armes. Die infolge der Diagnose eines Aneurysma eingeleitete Therapie blieb erfolglos. Nach einer 1870 überstandenen Pleuritis plötzliches schnelles Wachstum des Tumors mit heftigen neuralgischen Anfällen im linken Arm, keine Respirationsstörungen, kein Herzklopfen. 1871 im Juli ergab sich folgender Status: Linke Geschwulst reicht nach oben bis zur Cartilago cricoidea, nach unten bis zur 2. R.; Fossae supra- und infraclavicularis durch die Geschwulst ausgefüllt. Herzspitzenstoss im 6. ICR. ausserhalb der Mamillarlinie. Pulsation und Fluktuation des Tumors, über dem der Perkussionsschall gedämpft ist. Auskultation von Herz und Lunge normal. Diagnose: Cystischer Tumor. Therapie: Probepunktion ergiebt Eiter. Incision, Entleerung von Eiter und einer mit zahlreichen wolligen Haaren untermischten, fettigen Masse, welche auf Druck wurstförmig aus der Oeffnung herausdrang. Bestandteile: Fetttröpfchen, Cholestearinkrystalle und Epidermisschuppen mit Haaren. Auf

Injektion von Jodtinktur erfolgt eine starke entzündliche Reizung der Geschwülste mit profuser Eiterung, später Nachlassen der Schmerzen. Höhle hat sich scheinbar verkleinert. Da hier die Totalexstirpation nicht möglich war, so kam es darauf an, Bedingungen herbeizuführen, welche eine Verödung des Balges erhoffen lassen.

12. Virchow (Teratoma myomatodes mediastini. Virchow's Archiv 1871, Bd. 53, S. 444).

22jähriger Mann leidet seit einigen Wochen an Beklommenheit, Kurzatmigkeit und stechenden, ziehenden Schmerzen in der rechten Brusthälfte vorn und neben dem rechten Schulterblatt. Bei der Respiration bleibt rechte Seite gegen die linke zurück. Dämpfung vorn rechts von der 3. R. ab; die Dämpfungsgrenze fällt oben schräg ab nach aussen, unten und hinten zum unteren Winkel der Scapula; kein Atemgeräusch im Bereich der Dämpfung, Pektoralfremitus aufgehoben. Dumpfe, schwache Herztöne, Lebergrenze 2 Querfinger unterhalb des Rippenbogens. Zunahme der Beschwerden; an der Knorpelknochengrenze der 3. R. links bildet sich ein stetig wachsender Tumor aus. Die Kontinuität der 3. R. scheint an dieser Stelle unterbrochen zu sein. Die Dämpfung vergrössert sich andauernd, nach 3monatlichem Lager Exitus. Diagnose: Abgekapseltes, pleuritisches Exsudat. Sektion ergab in der Brusthöhle eine kolossale Geschwulst, welche den grössten Teil der rechten Brusthöhle einnahm, nach links über das Sternum hinüberreichte und mit dem Unterlappen der rechten Lunge verwachsen war. Herz ganz nach links und hinten, Leber fast bis zum Darmbein nach unten gedrängt. Die grössere linke Hälfte des Tumors war fast ganz solide, aus fibrillärem Bindegewebe, Spindelzellensarkomen und Gruppen quergestreifter Muskulatur bestehend. Die rechte Hälfte besteht aus einem multiloculären Cystoid. Eine grosse Cyste war ausgekleidet mit derber Haut und hatte einen dickbreiigen, weisslichen, mit Haaren besetzten Inhalt, der aus kubischen, epidermoidalen Zellen, Cholestearinkrystallen und Fettkörnchen bestand. Andere Cysten hatten neben der Epidermisauskleidung eine solche, welche der Schleimhaut ähnlich sah und aus cylindrischen, zum Teil Flimmerhärchen tragenden Epithelzellen bestand; in der Nähe dieser Cysten Stückchen von hyalinem Knorpel. Diese Cysten erinnern lebhaft an die Respirationsorgane. Andere Partieen boten das Bild von Rund- und Spindelzellensarkom und Carcinom.

13. Kückmann, (Anlegung einer künstlichen Cystenfistel zur Heilung einer Haarbalggeschwulst im Mediastinum anticum. Inaug.-Dissert., Marburg 1874).

33jähriger Mann war bis zu seinem 29. Lebensjahre vollständig gesund gewesen, erkrankte März 1872 unter Schmerzen an der linken Schulter und im Hinterkopf. Bald darauf bemerkte er, dass sich an der linken vorderen Halsseite eine Geschwulst entwickelte, die langsam aber

stetig wuchs. Bei seiner Aufnahme in die Marburger Klinik war der Tumor gänseeigross, trieb das Sternalende des Schlüsselbeins deutlich vor und zeigte Fluktuation; der Kranke litt an hochgradiger Dyspnoe, die von einer Kompression der Luftröhre herzurühren schien. Die Punktion des unzweifelhaft cystischen Tumors ergab eine gelblich-braune, mit kleinen aus Fett und Plattenepithel bestehenden Bröckeln durchmischte Flüssigkeit. Diagnose: Dermoidcyste. Therapie: Incision; darauf entleerte sich eine eiterähnliche Flüssigkeit und Haare in Ballen und vereinzelt; Drainage. Pat. erholte sich, kam aber nach einiger Zeit, nachdem er mehrfach recidivierende Pneumonie überstanden hatte, mit der Angabe wieder, dass er bei häufigen Hustenstössen reichliches, übelriechendes Sputum mit Haaren entleerte. Es konnte sich nur um einen Durchbruch der Cyste in einen Bronchus handeln. Zur weiteren Eröffnung der Cyste wurde die Trepanation des Sternum vorgenommen, und zwar eine 2 cm breite und 3 cm lange Spalte im Brustbein mit dem Meissel gemacht. Zur Entleerung der Cyste, deren Wände mit dem Finger nicht genau abzutasten waren, wurde täglich Luftinjektion von der Trepanationswunde aus gemacht, worauf jedesmal sogleich Hustenreiz entstand und viel übelriechendes Sputum mit Haaren entleert wurde. Der Zustand des Pat. besserte sich sehr wesentlich, die ausgeworfenen Massen wurden von Tag zu Tag geringer, der putride Geruch nahm ab. Nachdem er das Krankenhaus verlassen hatte, erschien er mehrfach wieder, um nach Luftinjektionen stets Besserung seines Zustandes in kurzer Zeit zu erlangen. Februar 1874 sprach er wieder in der Klinik vor mit der Angabe, dass er sich vollständig wohl fühle seit 4 Monaten, die Oeffnung in dem Bronchus sei nicht mehr da, da er gar nicht mehr zu husten brauche, auch fühle er, dass der Cystensack sich von unten nach oben zusammengezogen habe und gerade vor der Oeffnung läge, er komme daher nur, um zu fragen, ob man ihm jetzt den Cystensack herausschneiden wolle. Die Untersuchung mit der Sonde ergab, dass der Sack sich thatsächlich erheblich verkleinert hatte und frei beweglich war. Der Umstand aber, dass der kontrahierte Teil der Cyste eine Fortsetzung nach rechts unten zu haben schien und man nicht genau ohne längere Beobachtung feststellen konnte, ob die Kommunikation mit dem Bronchus wirklich nicht mehr existierte, oder ob die Oeffnung nur durch einen Klappenmechanismus geschlossen sei, nötigte dazu, die Operation hinauszuschieben. Ueber den weiteren Verlauf war nichts zu erfahren.

14. Pinders, (Ueber Dermoidcysten des vorderen Mediastinum. Inaug.-Dissert. Bonn 1887. 2 Fälle, welche identisch sind mit den Fällen von Finkler und Ribbert. Berliner klin. Wochenschr. 1887, S. 250).

Sektion von Prof. Ribbert 1885: Das vordere Mediastinum war eingenommen von einer Geschwulst, welche von der 1.—5. R. herabreichend dem Sternum fest anliegt und vom Herzbeutel nur 2 Finger

breit frei lässt und links an der 2. und 3. fest angelötet ist. Der Tumor ist ferner fest verlötet mit dem vorderen Abschnitt des linken oberen Lungenlappens und in das Lungengewebe hineingewachsen, daselbst einen faustgrossen, aus mörtelartigem, käsig-breiigem Gewebe bestehenden Knoten bildend. Das Herz ist im ganzen nach unten gedrängt, der rechte Ventrikel fast völlig horizontal. Auf der Schnittfläche des Oberlappens der linken Lunge finden sich in der Spitze vereinzelte weissgraue Knötchen, von denen einzelne bindegewebige Stränge in die Lunge ausstrahlen. In dem oberen rechten Lungenlappen ein wallnussgrosser Geschwulstknoten, der ebenso zerfallen ist wie der im linken Oberlappen. Der Haupttumor besteht aus einem central zerfallenen Lymphosarkom, der rechte untere Teil der Geschwulst wird von einer Dermoidcyste eingenommen, welche eine derbe, fibröse, zum Teil verkalkte Wand und einen fettig-schmierigen Inhalt hat.

15. Pinders (ebenda).

Bei einem an Bulbärparalyse verstorbenen Mann von 53 Jahren fand sich bei der Sektion zwischen dem Herzbeutel und dem linken Hauptbronchus ein gänseeigrosser, abgekapselter Tumor, mit derber, teilweise verkalkter Schale. Der Tumor, welcher das Herz nach rechts verdrängt, ist etwa 10 cm lang, 5 cm breit und bietet das Bild einer Dermoidcyste dar. An der hinteren Seite ist ein weiches Gewebe angeheftet, dessen grösste Masse am unteren Ende der Cyste liegt, nach oben an Umfang abnimmt und sich über das obere Ende der Cyste bis zur Thoraxapertur nach aufwärts erstreckt, hier aber von dem anliegenden Fettgewebe nicht mehr abzugrenzen ist. Dieses weiche Gewebe zeigt mikroskopisch thymusähnlichen Bau, aber ohne die charakteristischen geschichteten Körperchen, woraus Pinders berechtigt zu sein glaubt, trotz der anscheinend mangelhaften mikroskopischen Untersuchung die Dermoidcyste als aus der Thymusdrüse entstanden zu erklären.

16. Marchand („Beiträge zur Kenntnis der Dermoidgeschwülste" im 22. Bericht der oberhessischen Gesellschaft für Natur- und Heilkunde, Giessen 1883, S. 325).

27jährige weibl. Person erkrankte 1883 an einer Pneumonie des linken Unterlappens mit linksseitiger Pleuritis exsudativa. Für die Diagnose des Mediastinaltumors wurde intra vitam kein Anhaltspunkt gefunden. Das pleuritische Exsudat nahm schliesslich einen beträchtlichen Umfang an. Die Pneumonie ergriff auch den linken Oberlappen, dazu gesellte sich eine Peritonitis, an der die Kranke starb. Bei der Sektion fand man im oberen Teil des vorderen Mediastinum eine kugelförmige, prall gespannte Geschwulst von Kindskopfgrösse, welche den ganzen oberen Teil der Pleurahöhle ausfüllte, von der 2.—5. R. und nach links bis zum linken Sternalrand reichte. Der Tumor war von links her von der Pleura bedeckt, rechts mit der Brustwand und mit dem rechten Ober-

lappen verwachsen. Das Herz war nach unten und links verdrängt. Die Vena cava superior, welche am linken Umfang der Geschwulst verlief, war durch diese seitlich komprimiert worden, sodass ihr Lumen nur eine schmale Spalte darstellte, das Lumen war gänzlich ausgefüllt durch ein frisch entstandenes Blutgerinnsel. Die linke Lunge zeigte das Bild der Kompression und frischen Hepatisation. Der Tumor bestand aus einer mit Epidermis ausgekleideten Cyste, die Innenfläche war im allgemeinen glatt bis auf einige kleine Höcker, die mit zahlreichen Haaren besetzt waren. Die Cyste enthielt 1/2 Liter einer dicken, hellgelben, sehr trüben, mit vielen grösseren Brocken und Klumpen gemischten Flüssigkeit; in die Klumpen waren Haare eingebacken. Von der Cystenwand erstreckten sich an der Oberfläche der Trachea aufwärts bis an den unteren Rand der Schilddrüse 2 zungenförmige Fortsätze, deren Aussehen und Konsistenz dem Fettgewebe ähnlich war. Unter dem Mikroskop betrachtet, zeigten sich zwischen reichlichen Fettzellen Züge lymphoiden Gewebes mit geschichteten Körperchen, wie sie für die Thymusdrüse charakteristisch sind.

17. Loewenmeyer (Berliner klin. Wochenschrift 1888, S. 135).

Patient kam 1884 mit Haemoptoe und linksseitiger Pleuritis ins Krankenhaus. Dabei zeigte sich eine Hervorwölbung der linken Brustseite und über derselben Schalldämpfung, die von der Clavicula bis ungefähr zur 6. R. herabreichte; Herzspitzenstoss links nicht fühlbar, dagegen Erschütterung an der rechten Brustseite und Pulsationen im Epigastrium. Diagnose: Tumor in der linken Brusthöhle. Während der nächsten 3 Jahre fühlte sich Pat. trotz angestrengter Arbeit ziemlich wohl. Anfang Januar 1888 bekam Pat. häufig Anfälle heftigster Atemnot, die ihn nötigten, wiederum das Krankenhaus aufzusuchen. Bei andauernd hochgradiger Dyspnoe mit Cyanose erfolgte nach 2 Jahren der Exitus. Die Sektion ergab eine mehr als kindskopfgrosse Geschwulst mit glatter, prallgespannter Wandung, die sich alsbald als eine Dermoidcyste erwies. Die Cyste nahm den grössten Teil der Brusthälfte ein, lag dem Thorax vorn frei an, war mit dem rechtsliegenden Herzbeutel, dem Zwerchfell und der linken Lunge innig verwachsen. Das Herz, das mit dem parietalen Blatt des Herzbeutels verwachsen war, berührte mit der Spitze den unteren Teil des Brustbeins. Die über die vordere Fläche des Tumors verlaufende Vena anonyma dextra war im Bereiche der Verwachsung thrombosiert und undurchgängig. Der grössere, vordere Teil des Sackes bildete eine Höhle, welche ganz und gar mit dermoiden Absonderungsprodukten (Epidermis, Haare, Fett) gefüllt war. In der hinteren Fläche des Sackes imponierten einige mit Knorpelstücken durchsetzte Höcker. Dicht darunter zieht eine breite Brücke von der einen Seite zur andern hinüber. Unterhalb dieser Brücke einige Aussackungen und Nebenhöhlen; dahinter in einem dickeren Teil viele kleine, geschlossene

Schleimcysten, die, innen mit Flimmerepithel ausgekleidet, kleinere und grössere Gruppen bilden. Der äussere Teil des Tumors präsentiert sich demnach als eine einfache Dermoidcyste, der innere ist mit Schleimhaut nach Art des Respirationsapparates eingerichtet.

18. Koerte (Berliner klinische Wochenschrift 1891, S. 1204).

Männlicher Patient hat früher an lebhaftem Druckschmerz in der Brust gelitten, dann trat eine Fistelöffnung in der vorderen Brustwand auf; seither verspürt Pat. Erleichterung von seinen Beschwerden. Operation: Im Verlauf der Fistel wurde ein Teil der Brustwand, ein Stück des Sternum und der 2. R. reseciert; man gelangte in einen faustgrossen Sack, der mit Dermoidbrei gefüllt war und zahlreiche Nebenhöhlen und Wülste hatte, die mit Haaren besetzt waren. Es wurde nun der Versuch gemacht, die epidermoidale Innenfläche zu verschorfen; mit der galvanokaustischen Schlinge wurden die Wülste abgetragen, dann mit Jodtinktur und Chlorzink die Oberfläche verätzt, was den Erfolg hatte, dass nur eine wenig secernierende Fistel von 4 cm Tiefe und Bleistiftdicke zurückblieb. Der Pat., der ausserdem noch an Lungentuberkulose litt, fühlte sich so gesund, dass er das Krankenhaus verliess; wenige Wochen später starb er an einer Haemoptoe.

19. Harres, (Ueber Zähne in den Dermoidcysten. Inaug.-Dissert. Zürich; Darmstadt 1892).

Präparat aus der Züricher pathologisch-anatomischen Sammlung: Faustgrosse Dermoidcyste des Mediastinum anticum, liegt zwischen dem Herzen und der linken Lunge. In der Wand, die an vielen Stellen kutisähnliche Beschaffenheit zeigt, sind Knorpel- und Knochenstücke, sowie Haare, die in einer Locke zusammenliegen, anzutreffen.

20. Kretz (Wiener klinische Wochenschrift 1893, S. 861).

30jährige, männliche Person, die verstorben war, nachdem man intra vitam Lungentuberkulose, eventuell mit Bronchiectasie im linken Oberlappen diagnosticiert hatte. Sektion: Beide Lungen mit der Brustwand, Herz mit Herzbeutel innig verwachsen. In beiden Lungen ausgedehnte Tuberkulose. In dem Oberlappen der linken Lunge befindet sich im vorderen Abschnitte eine ungefähr apfelgrosse, mit Haaren, Eiter und fettigem Schmeer angefüllte Höhle, die vom mediastinalen Zellgewebe bis an den vorderen Hauptast des linken Oberlappenbronchus reicht. In der medialen Wand der Cyste ist eine Lücke, an deren Rand Cystenbalg und Bronchialwand in einander übergehen; lateralwärts gehen von der Cyste noch 2 kleinere Bronchien ab. Die Cyste ist mit Epidermis ausgekleidet; in der Wand findet man ferner Haarbälge mit Haaren und Talgdrüsen.

21. Pflanz (Zeitschrift für Heilkunde, Bd. 17, S. 473, Jahrg. 1896).

21jähriger Mann, der früher stets gesund gewesen war, litt seit einigen Jahren an Schmerzen im rechten Ohr und in der rechten Schulter.

August 1894 traten Schluckbeschwerden auf, besonders beim Genuss fester Nahrungsmittel; im November nahmen die Schmerzen in der Schulter und im Ohr zu, und es stellte sich Atemnot ein; zugleich bemerkte Pat. eine Anschwellung oberhalb des rechten Schlüsselbeins. Seit Januar 1895 steigerten sich die Schmerzen namentlich in der Gegend der Geschwulst und strahlten von da in den ganzen rechten Arm aus, auch wurde damals eine Auftreibung der rechten oberen Brustgegend bemerkbar. Bei der Aufnahme in die Klinik am 23. II. 95 zeigte sich die Gegend des Manubrium sterni, des medialen Teils der rechten Clavicula und der ersten beiden Rippen rechts beträchtlich vorgewölbt. Innerhalb dieses Bezirks, der nach rechts 4 cm über den rechten, nach links 2 cm über den linken Sternalrand und nach unten in der Mittellinie bis zum 2. ICR. reicht, ist der Perkussionsschall absolut gedämpft, kein Atemgeräusch und keine Pulsation wahrzunehmen. Oberhalb und nach aussen vom Sterno-clavicular gelenk, zum Teil vom Sterno-cleidomastoideus bedeckt, findet sich eine nussgrosse, verschiebliche, deutlich fluktuierende Geschwulst, die hebende Pulsation zeigt, die anscheinend von den unter ihr verlaufenden Gefässen herrührt; sonst überall normale Verhältnisse am Thorax. Probepunktion des Tumors am Halse ergab Eiter. Diagnose: Drüsenabscess am Halse, der mit einem aus einem Drüsenpacket bestehenden Tumor des Mediastinum in Zusammenhang steht. Incision und Drainage der Geschwulst am Halse, wobei sich eine geringe Menge Eiter entleert. Nach einigen Tagen hatte sich die Incisionswunde geschlossen, und Pat. wurde, da auch die subjektiven Beschwerden abgenommen hatten, am 10. III. aus der Klinik entlassen. 30. III. wieder aufgenommen; Geschwulst am Halse bis Hühnereigrösse herangewachsen. 12. IV. breite Eröffnung dieser Geschwulst, die in taubeneigrosser Höhle Eiter enthält. Von dieser aus gelangt man nach unten und innen in eine zweite, im Brustraume gelegene grössere Höhle. Bei der Ausspülung mit Borlösung entleeren sich neben Eiter kurze, braune Haare und krümelige Massen, welche aus Epidermisschollen und Fettkörnern bestehen. Die Geschwulst erweist sich demnach als eine vereiterte Dermoidcyste. Drainage; da dieselbe nicht ausreichend war, erfolgt 25. IV. die Trepanation des Sternum zur Anlegung einer Gegenöffnung. Der Verlauf war anfangs reaktionslos, Anfang Mai traten infolge Sekretretention hohes Fieber, Oppressionsgefühl auf der Brust und Dyspnoe ein, die allmählich verschwanden, sodass Pat. Ende Mai afebril und beschwerdefrei war. Die Besserung ging vorwärts; Ende Juni konnte man, nachdem man öfter Ausspülungen der Cyste mit Lysol und Jodtinktur gemacht hatte, eine bedeutende Schrumpfung der Cyste konstatieren. Anfang Oktober war der dicht hinter der Brustwand schief nach rechts oben verlaufende Kanal nur noch 3 cm lang und nur für eine dünne Sonde passierbar; Sekretion sehr gering, rein eitrig ohne irgend welche epitheliale Beimischungen. Der Pat. verliess das Spital, um sich wieder nach Amerika einzuschiffen.

22. Ekehorn (Archiv für klin. Chirurgie 1898, Bd. 56, S. 107). 21jährige, weibliche Person hatte vor 5 Jahren Pleuritis exsudativa sinistra, seitdem steten Hustenreiz mit foetidem, schleimig-eitrigem Sputum, Kurzatmigkeit und Herzklopfen bei mässiger Anstrengung. Stark ausgebildete Trommelschlägerfinger, Hustenanfälle mit foetid riechendem Sputum. Herzspitzenstoss etwas ausserhalb der Mamillarlinie im 5. JCR. Ueber der rechten Lunge ist der Perkussionsschall in der Mamillarlinie von der 4. R., in der Axillarlinie von der 6. R. ab gedämpft; im Bereich der Dämpfung stark abgeschwächtes Atmen; hinten rechts Dämpfung von von der 7. R. an, Atemgeräusch und Pektoralfremitus im Bereich der Dämpfung abgeschwächt. Dämpfungsgrenzen ändern sich nicht bei Lagewechsel; Lebergrenze in der Mamillarlinie 5 cm unterhalb des Rippenbogens, in der Mittellinie 4 cm über dem Nabel. — 21. II. Probepunktion hinten in der Scapularlinie und vorn in der vorderen Axillarlinie ohne Erfolg. Die Dämpfung auf der rechten Seite fällt von der 3. R. nach aussen und unten ab. Durch Myrtolbehandlung und Inhalationen nimmt der foetide Geruch etwas ab, die Menge des Sputums bleibt dieselbe, objektiv nichts geändert. — Pat. verlässt 27. VII. etwas gebessert die Klinik, kehrt 27. VIII. wegen stechender Schmerzen in der Brust, starker Hustenanfälle und Atemnot dorthin zurück. Status derselbe wie am 27. VII. In der Folgezeit mehrere starke Erstickungsanfälle mit hochgradiger Cyanose; der Zustand verschlechtert sich. — 14. IX. Exitus, nachdem mehrere starke Erstickungsanfälle aufgetreten waren, während sich im Lungenstatus nichts geändert hatte. Sektion: Das ganze obere Mediastinum ist von festen derben Massen eingenommen, die 2 cm unterhalb der Incisura sterni beginnen, bis zum Zwerchfell herabreichen, nach links die Mittellinie um 3 cm überragen und mit der linken Lunge verwachsen sind, nach rechts der vorderen Thoraxwand fest anhaften; nach hinten reicht der Tumor bis an die Wirbelsäule. Die linke Lunge zeigt an der Verwachsungsstelle festes, schwieliges Gewebe und zahlreiche Bronchiektasieen; ebenso im rechten Unterlappen zahlreiche Bronchiektasieen. Im Mittellappen eine Höhle, aus der sich ein weisslicher, mit Haaren untermischter Brei entleert. Die Höhle ist mit Schleimhaut ausgekleidet und mündet in den Hauptbronchus des Mittellappens. Der Tumor besteht aus solideren Partieen mit Knorpel, Knochen und kleineren Höhlen, um die sich peripher mehrere Hohlräume mit Haaren angelegt haben, die unter einander und mit der in der Lunge gelegenen Höhle kommunicieren. An der Wand dieser Höhlen sitzen papillenartige Wucherungen und warzenförmige Knollen, die, an der Oberfläche gerunzelt, zahlreiche Haare tragen. Einige kleinere, mit cylindrischem Flimmerepithel ausgekleidete Höhlen sind mit durchsichtigem, klarem, etwas schleimigem Inhalt erfüllt. Die mikroskopische Untersuchung ergab alle Schichten der normalen Haut mit zahlreichen und äusserst kräftig entwickelten Talgdrüsen und Haaren, Schweissdrüsen sind aber nur spärlich vorhanden; in den mittleren und

unteren Teilen des Tumors kleine Inseln von hyalinem Knorpel und Knochensubstanz scheinbar regellos zerstreut. Der Bau des Knochens ist dem des normalen Knochens ähnlich: Havers'sche Kanäle, deutliche koncentrische Schichtung, Knochenkörperchen und Markhöhlen; Osteoblasten fehlen. Ein grosses, in der solideren Partie gelegenes, unregelmässiges Knochenstück scheint einem Oberkiefer zu entsprechen: denn er ist von mehreren Zähnen besetzt, von denen einer sicher als ein Schneidezahn des Oberkiefers zu erkennen ist. Ausserdem finden sich noch Ganglien mit Nervenfasern, mehrere Kanäle, die nach ihrer Bauart teils dem Respirationstraktus, teils dem Darmtraktus zu entsprechen scheinen.

23. Ekehorn (ebenda).

22jähriger junger Mann, der Anfang 1885 unter den Erscheinungen einer Pleuritis exsudativa erkrankte, die unter Hustenerscheinungen ganz plötzlich verschwand. Bei dem Husten waren Klümpchen ausgeworfen worden, die aus Fettschmiere mit beigemischten Haaren bestanden. Diagnose: Wahrscheinlich Dermoidcyste der Pleura. 1886 erfolgte Exitus unter schweren suffokatorischen Erscheinungen. Sektion: Tumor, der links vom Herzen gelegen, mit dem oberen Teil des Herzbeutels und der medialen Fläche der linken Lunge an einer Stelle fest verwachsen ist. An der Verwachsungsstelle mit der Lunge besteht eine Kommunikation mit einer nahe unter der medialen Oberfläche gelegenen Caverne des oberen Lungenlappens. Die innere Oberfläche der Cyste ist im allgemeinen ziemlich eben und mit abgestossenen Epithelien und Fettschmiere belegt. Der untere Teil der Wand tumorartig verdickt und mit zahlreichen höckrigen Erhabenheiten, von denen der grösste eine polypenförmige Gestalt angenommen hat, besetzt. Die Höcker tragen zahlreiche lange Haare; zwei kleine Höcker und der polypenförmige Auswuchs tragen insgesamt 4 Zähne, einer wurde frei in der Höhle liegend gefunden. Ein grosses Büschel Haare nimmt den grössten Teil des Hohlraumes ein und hängt durch die Kommunikationsöffnung in die Caverne hinein, in welche eine Zahl grösserer und kleinerer Bronchien münden. Die mikroskopische Untersuchung des höckrigen, tumorartigen Teiles zeigt, dass er nach innen bekleidet ist mit einer die Schichten der normalen Haut gut erkennen lassenden Epidermis, die reichlich Haare und kolossal entwickelte Talgdrüsen besitzt. Ausserdem finden sich in diesem Teil glatte Muskelfasern, hyaliner Knorpel und mit Periost versehene Knochenstückchen; daneben zahlreiche Höhlen und Kanälchen, die teils mit einfachem kubischem Epithel, teils mit Cylinderepithel, teils mit cylindrischem Flimmerepithel und Plattenepithel ausgekleidet sind. Einige Partieen sind mit kleinen, in Häufchen zusammengedrängten lymphoiden Zellen infiltriert. Die Innenfläche der übrigen Cystenwand ist nicht mit Epithel bekleidet.

24. Bergmann (Ueber einen Fall von Dermoidcyste des Mediasti-

num anticum. Prager medicin. Wochenschr. 1898, S. 109.)

38jähriger Mann hatte 1897 Typhus abdominalis überstanden und litt seit der Rekonvalescenz an Hämoptoe und starkem Hustenreiz. Häufiger Husten mit wenig schaumigem Auswurf; katarrhalische Erscheinungen über beiden Lungen, nirgends eine Dämpfung. Die Gegend des mittleren Anteils des Sternum und der 2. und 3. rechten Rippe angeschwollen, die Haut darüber bläulichrot verfärbt. Die Geschwulst ist teigig-weich, schmerzhaft und entleert durch eine Fistel trübes Sekret nach aussen. — Operation: Die unter der Haut gelegene Höhle stand durch ein kreisrundes Loch im Sternum in Verbindung mit dem Mediastinum anticum vermittelst eines dünnen Stieles. Resektion eines Teiles des Brustbeins und der 2. und 3. Rippe bis etwa Handtellergrösse. Man gelangt in eine gänseeigrosse Höhle, die mit einem weichen schillernden Brei, einer eiterähnlichen Flüssigkeit und einer aus 4 Polypen bestehenden Geschwulst ausgefüllt ist. Die Geschwulst wird abgetrennt und die Höhle mit dem scharfen Löffel gereinigt; nach rechts ist die Höhlenwand fest mit der rechten Lunge verwachsen. Nach dem Erwachen aus der Narkose musste der Patient mehrfach husten, wobei er ein blutiges Sputum auswarf, das mit demselben käsigen Brei untermengt war, der sich in der Höhle gefunden hatte. Die vorhin erwähnte Hämoptoe mit dem heftigen Husten während der Rekonvalescenz nach dem Thypus abdominalis machen es wahrscheinlich, dass damals eine vorübergehende Kommunikation zwischen der Cyste und einem Bronchus der rechten Lunge bestand, die nun bei der Operation durch das Kratzen mit dem scharfen Löffel unabsichtlich wieder zustande gekommen war. Die Kommunikation wurde durch Tamponade beseitigt. Der Auswurf nahm ziemlich schnell ab und war am 5. Tage gänzlich verschwunden. Die weitere Heilung verlief ungestört. Die excidierte Geschwulst ergab 2 Zähne frei in der Höhle, 2 in der Wand und eine Auskleidung mit haartragendem, epidermoidalem Gewebe.

25. Christian (Dermoid cysts teratomata of the anterior mediastinum.)

38jährige Frau litt während der letzten 6 Jahre an Beschwerden in der Brust mit Nachtschweissen; seit 2 Jahren in Zwischenräumen Haare ausgehustet, seit den letzten 5 Wochen starke Schmerzen in der Brust, Husten mit eitrigem, ab und zu mit Blut untermischtem Auswurf. Perkussion ergab auf der rechten Brustseite eine Dämpfung, welche in ihrer Ausdehnung nach jedem Hustenanfall abnahm, bei dem eine grössere Menge expektoriert wurde. Einige Stunden vor dem am 21. III. 01 erfolgten Tode reichlicher Auswurf von Blut und Eiter mit einigen Haaren. Diagnose: Dermoidcyste. — Sektion: Kokusnussgrosser Tumor in dem unteren Teil des vorderen Mediastinum. Rechte Lunge nach rechts und hinten durch die Tumormasse gedrängt. Der Tumor liegt zwischen dem Perikard und der medialen Oberfläche der rechten Lunge von der Basis

bis 6,5 cm von der Spitze verwachsen. Der oberste rechte Bronchus liegt unmittelbar hinter dem Tumor und ist mit ihm verwachsen. Der Tumor erscheint als eine Cyste mit einem Inhalt aus Flüssigkeit und weichen, fettigen, bröckligen Massen, welche lange, feine, krause, blonde Härchen enthalten. Die Cyste zeigt innen ein reiches Balkenwerk, das aus fibrösem Gewebe besteht, einige polypöse Excrescenzen und verschiedengrosse Ausbuchtungen, deren eine mit einem Bronchus von mittlerem Kaliber kommuniciert. Die gewellte Oberfläche der polypösen Excrescenzen wird gebildet aus Epidermis, welche ein Corium, Stratum Malpighii, Cutis ohne Papillen Subcutis deutlich erkennen lässt. Ferner findet man gut entwickelte Talgdrüsen mit Haarfollikeln, aus denen die Haare ausgefallen sind; keine Schweissdrüsen. In dem subkutanen Bindegewebe eine geringe Zahl „Plasmazellen", reichlich lymphoide Zellen, Fettgewebe und einige Blutgefässe. Die Cystenwand ist ausgekleidet mit einer einfachen Epidermisschicht ohne Haare, Talg- und Schweissdrüsen; in der rechten Hälfte Knochengewebe.

26. Jores (Ueber die Verbindung einer Dermoidcyste mit malignem Cystosarkom. Virchow's Archiv, Bd. 133, 1893, S. 66.)

Sektion: Die linke Brusthöhle ist stark vorgewölbt, das Zwerchfell links kuppelartig nach unten gewölbt. Der ganze linke Pleuraraum ist ausgefüllt und ausgedehnt durch die Tumormassen. Der Tumor besteht aus einem cystösen und einem soliden Teil. Die Wand der Cysten bot an einigen Partieen die Struktur der Haut dar mit ausgeprägter Papillenbildung der Cutis, Talgdrüsen und Haarbälgen, die teils leer waren, teils Haare enthielten; an anderen Stellen bestand die Wand aus einer dünnen Schicht eines kern- und gefässarmen, glänzenden, derben Bindegewebes. In einer solchen Höhle sitzen auf einer Hervorwölbung 2 Zähne. Die kleineren Cysten sind ausgekleidet mit einem regelmässigen, hohen Cylinderepithel. Die bindegewebige Grundsubstanz ist durchsetzt mit Inseln hyalinen Knorpels und Zügen glatter Muskelfasern. Der grosse solide Teil des Tumors zeigt das Bild eines Spindelzellensarkoms, das zu einer wallnussgrossen Metastase von demselben Bau in der rechten Lunge geführt hat. Für seine Behauptung, dass das hintere Mediastinum der ursprüngliche Sitz der Geschwulst gewesen sei, führt J. keine Beweise an. Weit wahrscheinlicher dagegen ist die Annahme, dass der Tumor ursprünglich seinen Sitz im vorderen Mediastinum gehabt hat und von dort erst nach hinten gewachsen ist, zumal er in seiner Ausbreitung grosse Aehnlichkeit mit Fall 22 (Ekehorn) und dem von mir unter 1 veröffentlichten Fall zeigt.

Es folgen nun noch einige Fälle, die ich im Original nicht erhalten konnte; es möge mir darum gestattet sein, dieselben aus den Arbeiten von Pflanz, Ekehorn und Christian zu citieren.

27. Sangalli (Rediconti del R. Instituto Lombardo. Serie II. Vol. 21, pag. 662 [citiert nach Ekehorn und Pflanz]).

Eine Fruchthändlerin starb 1880 nach einem langen Leiden, während welchem der behandelnde Arzt die Charaktere der chronischen Lungentuberkulose mit reichlichem serofibrinösem Erguss in der rechten Pleurahöhle gefunden hatte. Bei der Sektion fand man keine Spur von Tuberkulose, keine Spur von pleuritischem Exsudat. Die rechte Thoraxhälfte war von einem grossen, 26 cm langen, 16 cm breiten Tumor eingenommen, durch welchen die rechte Lunge hochgradig komprimiert wurde. Der Tumor war mit dem Mittellappen der rechten Lunge verwachsen und reichte nach unten bis zum Diaphragma hinab. Die Geschwulst zeigt sich als eine multiloculäre Cyste mit atheromatösem Inhalt, in welchem sich viele blonde, feine Haare befinden, die am häufigsten kurz, nur wenige von einer Länge von nur 8 cm waren. In der Wand waren Haare, Haarbälge, Talgdrüsen, Knochenlamellen und Knorpel zu sehen. Plattenepithelien wurden auch beobachtet.

28. Godlee (Med.-chir. transact. Vol. 72 pag. 317, 1889 [citiert nach Planz und Ekehorn]).

29jährige weibliche Person wurde 1879 krank. Zunächst war nur Kurzatmigkeit vorhanden, dann traten plötzlich während einer Reise pleuritische Schmerzen in der rechten Seite der Brust ein. Nach 2 Jahren wurde Empyem diagnosticiert; die vorgeschlagene Entleerung desselben wurde abgelehnt. Nachher brach das Empyem in einen Bronchus durch. Der Husten und Auswurf wurden nach einigen Wechselungen in dem Befinden der Patientin zuletzt viel vermindert, verschwanden aber nie ganz. Die Kranke konnte wieder ohne grössere Beschwerden arbeiten. Das Allgemeinbefinden besserte sich immer mehr, und die Kranke hatte im Sommer 1887 ein ziemlich kräftiges Aussehen. Als die Kranke in diesem Jahre zur Behandlung kam, bestand eine leichte, zunehmende Schwellung in der rechten Axilla; bisweilen Schmerzen in der rechten Infraclaviculargegend waren auch vorhanden. Status: Dämpfung, am intensivsten in der Axillarhöhle, erstreckte sich von der 3. Rippe an bis zur Leberdämpfung, reicht bis zur Mittellinie und endet plötzlich nach hinten in einer gebogenen Linie, die abwärts und nach innen durch den rechten Schulterblattwinkel geht. Ueber der Dämpfung kein Atemgeräusch. Ausserhalb des Dämpfungsgebietes ist gutes vesikuläres Atmen der rechten Seite zu hören. Nach mehrfachen Punktionen, welche eine eiterähnliche Flüssigkeit ergaben, wurde ein Stück der 4. Rippe reseciert, die Höhle geöffnet und drainiert. Der ausgehustete Auswurf wurde darauf geringer; die Sekretion aus der Höhle blieb fortwährend stark. Die Kranke hustete einmal Haare aus, was nach ihrer Angabe schon zweimal vorher der Fall gewesen sein soll. Nach 2 Monaten wurde wegen übelriechenden Sekrets die Oeffnung durch Resektion eines Stückes der 4. und 5. Rippe ver-

grössert. Man fand dabei eine Cyste mit hautartigen Wandungen, fast die ganze rechte Thoraxhälfte einnehmend und mit der Lunge und dem Zwerchfell verwachsen. Mehrere fingerähnliche Hervorragungen in der Cystenhöhle wurden teils mit dem Paquelin, teils mit der Scheere entfernt. Die Cystenwand wurde kauterisiert und mit der äusseren Haut vernäht. Aus der Höhle geringe übelriechende Sekretion, Auswurf und Husten vermindert. Trotzdem scheint eine wesentliche Verkleinerung der Cyste nicht eingetreten zu sein; die Beschwerden blieben auch noch ziemlich gross (1889).

29. Sormani (Gazetta degli Ospitali Nr. 40, 1890 [citiert nach Pflanz]).

26jährige Frau litt seit ihrer Kindheit an Husten, im 16. Jahre bemerkte sie, dass sich in dem Auswurf Haare befanden. Seitdem klagte sie über Atemnot, Husten und Schmerzen in der linken Brust. — Sektion: Den Oberlappen und zwei Drittel des Unterlappens der linken Lunge nahm eine kindskopfgrosse Cyste ein, deren Wand vollkommen wie die äussere Haut gebaut war und Atherombrei mit Haaren enthielt. Die umgebende Lungensubstanz im Zustande der braunen Induration. Im Oberlappen befand sich eine zweite kleinere Cyste von gleicher Beschaffenheit wie die grosse, anscheinend vollständig getrennt von derselben.

30. Marfan (Kyste dermoide du médiastin antérieur. Gazette hebdomadaire de méd. et de chir. 1891, S. 394 [citiert nach Planz und Ekehorn]).

30jähriger Alkoholiker erkrankte unter den Erscheinungen einer heftigen Gastroenteritis, nachdem schon einige Monate hindurch Diarrhöen vorhergegangen waren. Dazu traten Erscheinungen einer tuberkulösen Meningitis, an der Pat. zugrunde ging. Bei der Sektion entdeckte man unter anderem auch eine zweimalfaustgrosse Geschwulst hinter dem Sternum und vor den grossen Gefässen gelegen, von der Basis des Halses bis zum Pericard hinabreichend, die bei der Incision einen Inhalt von fettigen, dicken Massen und hellen Haaren zeigte. Die Cyste nimmt den oberen vorderen Teil des Mediastinum ein; sie ist nicht mit den angrenzenden Organen und dem Brustbein verwachsen, hängt nur mit dem Pericard, durch das sie nach unten begrenzt wird, fester zusammen. Die Wand ist 1—2 mm dick, von fibrösem Bindegewebe gebaut; die Innenfläche ist nicht mit Epithelien ausgekleidet. Die Geschwulst enthält nur eine einzige Höhle, welche Fettmassen und zahlreiche lange weisse Haare, zum Teil an der Wand befestigt, einschliesst. Das Fehlen des Epithels erklärt Marfan dahin, dass es degeneriert sei.

31. Bastianelli (Riforma medica, 20. Mai 1893, [citiert nach Pflanz]).

20jährige Patientin hatte seit 4 Jahren eine Fistel an der linken Seite des Halses, zweifingerbreit über der Articulatio sterno-clavicularis, welche nach Incision einer Geschwulst in dieser Gegend zurückgeblieben

war. Bei der Incision hatten sich Fett und Haare entleert. Die Fistel wurde gespalten, ihre Wände excidiert und die Wunde vernäht. Heilung per primam, nach wenigen Tagen jedoch neuerliches Aufbrechen mit Ausfluss von Eiter. Noch zweimal wurden ähnliche Operationen ohne dauernden Erfolg ausgeführt. B. machte nun die Resektion des Manubrium sterni und entdeckte hinter diesem einen nussgrossen Tumor. Die vordere Wand riss sofort ein, die hintere wurde von einer mit ihr fest verwachsenen Vene lospräpariert, wobei dieselbe verletzt, aber sofort ligiert wurde. Seitlich wurde der Sack nach Einführung der Schlundsonde vom Oesophagus, unten vom Pericard abgetrennt. Mit dem Arcus aortae war er weniger innig verwachsen. Der Tumor wurde vollständig exstirpiert. Die Heilung erfolgte ohne besonderen Zwischenfall und war eine dauernde.

32. Dardignac (Revue de chirurgie, Tome 14, 1894, [citiert nach Pflanz und Ekehorn]).

22jähriger Mann, der, 18 Jahre alt, 1889 öfter von Müdigkeit und Atembeschwerden befallen wurde, die von Schmerzen in der rechten Fossa supraspinata begleitet wurden. Bald darauf bemerkte der ihn behandelnde Arzt, dass sich das obere Drittel der rechten Brustseite vorn etwas vorwölbte. Brustschmerzen, Vortreibung vergrösserte sich. Nov. 1889 dreimal Punktion in der Lebergegend ohne Erfolg; man hatte an Echinococcus der Leber gedacht. Februar 1890 vorgenommene Punktion in der rechten Mamillargegend entleerte 800 gr einer gelblichen, trüben Flüssigkeit. Besserung des Zustandes. 10 Tage darauf neue Punktion, bei der 500 gr derselben Flüssigkeit entleert wurden. Anfang Januar 1893 traten Atembeschwerden und mässige Dyspnoe auf neben Husten und Uebelkeit. Der Zustand verschlimmerte sich, so dass Pat. sich ins Krankenhaus aufnehmen lassen musste.

Status: Zwischen der vorderen Axillarlinie und rechten Parasternallinie zeigt sich auf der rechten Brustseite eine Vorwölbung, die vom oberen Rande der 4. Rippe bis zum unteren Rande der 6. Rippe herabgeht; Gegend der Vorwölbung auf Druck etwas schmerzhaft. Von der 3. Rippe an bis zum unteren Rande des Thorax absolut gedämpfter Perkusionsschall; hinten ist der Perkusionsschall im unteren Drittel ebenfalls gedämpft. In der Gegend der Vorwölbung erhöhte Resistenz, kein Atemgeräusch. Lebergrenze steht nach unten etwas tief.

3. VIII. 93 Operation: Resektion eines 6 cm langen Stücks der 4. Rippe, Incision der Cystenwand; Entleerung einer anfangs klaren, später trüben, gelblichen Flüssigkeit, in welcher Haarbüschel schwammen. Exstirpation wurde als unausführbar angesehen; darum wurde die Höhle zur Anregung der Suppuration mit Jodtinktur abgerieben. Die Absonderung von der Höhle war anfangs ziemlich gross, nahm dann allmählich ab, während die Höhle sich verkleinerte. Nach einem halben Jahr war Pat. ohne

besondere Beschwerden; die Höhle existierte noch in der Tiefe und war durch eine lange Fistel nach vorn offen. Bei der Untersuchung mit der Sonde wurden aus der Fistelöffnung Haare entleert.

33. Nobiling (Bayr. ärztl. Intelligenzblatt. Aus Buhl's Demonstrationen. 1869).

Bei der Demonstration wurde das höchst seltene Präparat einer Dermoidcyste in der Lunge vorgelegt, welcher Zustand schon während des Lebens des Kranken dadurch erkannt war, dass derselbe Haare ausgehustet hatte.

34. Gläser und Danzel (Langenbeck's Archiv, Bd. 17, S. 443 und 444).

Im allgemeinen Krankenhause zu Hamburg beobachtete Gläser einen Kranken, bei dem sich ein Dermoid mit Haaren in einem Bronchus fand.

35. Smythe (Americ. Pract. 1879, Bd. 19, S. 313).

Während des Lebens behinderte Respiration, Husten. Es fand sich in der linken Thoraxhälfte, von der 2.—4. R. reichend, eine grosse Cyste, deren Wand innen mit Epidermis ausgekleidet und mit Haaren besetzt war und ein Knochenstück barg.

36. Paget (Holmes and Hulke, A system of surgery. 1883, [citiert nach Pflanz]).

Hinter dem Manubrium Sterni eine Dermoidcyste mit Haaren und Talgdrüsen.

37. White (Transact. of Path. Soc. London 1890, S. 283, [citiert nach Christian]).

Zwischen Pericard und rechter Lunge eine Cyste von der Grösse einer Orange, welche Haare und Flüssigkeit mit schmierigen Bröckeln enthielt.

38. Ogle (Transact. of Path. Soc. London 1897, Bd. 37, [citiert nach Christian]).

28jähriger Mann, der an Husten und Haemoptoe litt; nach 5jähriger Krankheit Exitus. Im vorderen Mediastinum eine Cyste, die sich in den Unterlappen der rechten Lunge hineinerstreckte. In der mit Haut ausgekleideten Cyste mehrere Exkrescenzen, Haare und Zähne.

39. Mandlebaum (Amer. journ. of the med. sciences Juli 1900. Ref. im Centralblatt für Chirurgie, 1900).

Eine 30jährige Frau bemerkte seit etwa 10 Monaten einen fluktuierenden Tumor über der rechten Brustseite. Tumor in den letzten 4 Monaten schneller gewachsen ohne Beschwerden. Operation: partielle Resektion der vielkammerigen Cyste; Exitus 49 Tage p. op. an Infektion. Sektion ergiebt eine mit der rechten Lunge, Zwerchfell, Pericard und grossen Gefässen verwachsene mit Haare tragender Epidermis ausge-

kleidete Cyste; in der Wand Talgdrüsen, Knorpelinseln, glatte Muskelfasern und Bläschen, welche an die Thyreoidea erinnerten.

40. Medoei (Berl. klin. Wochenschr. 1902, S. 719).

Es findet sich hier eine kurze Bemerkung darüber, dass Medoei in Budapest bei einem Säugling eine Dermoidcyste im vorderen Mediastinum beobachtete, welche nach einem Bronchus durchgebrochen war. Im Sputum fanden sich Haare, Talg und Cholestearinkrystalle.

41. Villard (citiert nach Christian).

Bei einer 25jährigen weiblichen Person fand sich zwischen rechter Lunge und dem Herzen ein wallnussgrosser cystischer Tumor, der mit verhorntem Epithel ausgekleidet war und schmierige, bröcklige Massen, aber keine Haare enthielt.

Ein Fall von Späth, über den sich ein ausführliches Referat in Schmidt's Jahrbüchern Bd. 14, S. 174 findet, scheint nicht zu den Dermoidcysten zu gehören.

42. Griesshammer (Festschrift des Krankenhauses Dresden-Friedrichstadt, 1899, S. 337—345).

28jährige Frau litt seit mehreren Jahren an Atembeschwerden und Schmerzen in der linken Brusthälfte. Durch Operation wurde eine grosse Dermoidcyste freigelegt, welche vorn, hinten und links die Thoraxwand berührte, rechts vom Herzen. oben von der linken Lunge und unten vom Zwerchfell begrenzt wurde. Die Pleurahöhle war frei von Adhäsionen und stand mit dem Tumor nicht in Verbindung, sie war vielmehr mit der linken Lunge in toto nach oben gedrängt. Wegen der innigen Verwachsung gelang es nicht den Tumor ganz zu entfernen, es wurden einige Teile reseciert und der Rest der Cystenwand mit der äusseren Haut vernäht. Pat. wurde geheilt entlassen. Der Tumor bestand aus einer einen schmutzigen Brei enthaltenden Höhle. Die excidierten Partieen wiesen die Gebilde der Haut auf, trugen aber keine Haare.

43. Guido von Török (Zeitschrift für Heilkunde Bd. 21, 1900).

4½jähriges Mädchen hatte auf dem Rücken in der Gegend der 10. Rippe eine Anschwellung. Die Diagnose lautete Caries costae. Operation: Man fand einen cystischen Tumor in der linken Brusthöhle, der allseitig innig verwachsen war. Aus diesem Grunde misslang die beabsichtigte Entfernung und man begnügte sich damit, die Cystenwand mit der äusseren Haut zu vernähen. Drei Wochen p. op. Exitus. Die Sektion ergab einen im unteren Teil des linken Thoraxraumes gelegenen Tumor. Das parietale Blatt der Pleura zog über die Spitze des Tumors hinweg, sodass er sich ausserhalb der Pleurahöhle befand. Die linke Lunge war nach oben gedrängt und ebenso wie die Pleurablätter mit dem Tumor verwachsen. Der Tumor grenzte vorn ans Herz, medial an die Wirbelsäule, Aorta, Vena cava inferior und unten an das Zwerchfell. Die nähere Untersuchung ergab ein kieferartiges Gebilde, bestehend

aus Knochen mit Zahnfleisch und Zähnen, einige mit cylindrischem Epithel ausgekleidete, klare Flüssigkeit enthaltende Cysten; ferner einige Knochenstückchen, Knorpel und Muskelschichten. Besonders bemerkenswert ist noch eine Cyste, deren Wand aus gliösem Gewebe bestand und nach innen zu mit Flimmerepithel ausgekleidet war: vom Verfasser wurde dieses Gebilde mit dem Centralkanal des Rückenmarks verglichen. Schliesslich fanden sich noch einige rudimentäre Dünn- und Dickdarmschlingen mit schleimigem, verfettetem Inhalt. Das eine Ende war an der Wirbelsäule fixiert.

44. Türk (Wiener klin. Wochenschr. Bd. 2, 1903).

51jährige Frau wurde am 20. X. 02 mit der Diagnose eines linksseitigen pleuritischen Exsudats auf die II. med. Klinik aufgenommen und zeigte einen objektiven Befund, der die Diagnose eines solchen, jedoch hinten durch alte Pleuraverwachsungen abgesackten Exsudats nahelegte. 2 Wochen vor der Spitalaufnahme war sie unter Frösteln, Schnupfen und Husten erkrankt, ohne jemals vorher einen Schmerz auf der Brust verspürt zu haben. Bis dahin hatte sie nur eine mässige Atemnot verspürt, die sich bei Anstrengungen schon seit März 1902 bemerkbar gemacht hatte. Linke Thoraxhälfte vorn verbreitert, vom Schlüsselbein bis zur Lungenbasis von einer massiven Dämpfung eingenommen, die bis in die linke Achselhöhle reicht und ihr Ende erst etwa in Scapularlinie findet. Im Bereich der Dämpfung abgeschwächtes Atmen und fehlender Pectoralfremitus. Im Interscapularraum und dessen Verlängerung nach oben und unten sind jedoch überall voller, etwas tympanitisch klingender Schall, Vesikuläratmen und einige bronchitische Geräusche. Der untere Lungenrand ist daselbst prompt verschieblich. Das Mediastinum ist bis 1 Querfinger über den rechten Sternalrand hinaus verschoben, das Herz bis nahe an die rechte Mamillarlinie. Rechte Lunge und die übrigen Organe unverändert. — 10. XI. wurden 6 Probepunktionen in der hinteren Axillarlinie gemacht, von denen allein die letzte einen Tropfen einer weisslichen, dicken Flüssigkeit ergab. Mikroskopisch erwies sich dieses Tröpfchen zusammengesetzt aus grossen, meistenteils kernlosen, epithelialen Zellen, die wie Epidermiszellen aussahen und aus grossen farblosen Krystalltafeln, Cholesterin, bestanden. Die weitere Vornahme von Probepunktionen verweigerte Patientin und verliess bald darauf die Klinik, um am 16. XII. wieder zurückzukehren, da sie seit 2 Tagen fieberte und sich unwohl fühlte. Der Befund war derselbe bis auf einige Tage anhaltende abendliche Temperatursteigerungen bis höchstens 38,5. Am 18. XII. erneuerte Probepunktion mit einer 7 cm langen Nadel, die ca. $^1/_2$ ccm einer schmierigen Flüssigkeit ergab, welche mikroskopisch aus Hornzellen, Cholesterintafeln, Fetttröpfchen und ganz vereinzelten verfetteten Epithelzellen bestand. Aus diesem Punktionsbefunde wurde die Diagnose auf ein vom vorderen Mediastinum ausgehendes Dermoid ge-

stellt und Pat. der Klinik Prof. v. Eiselsberg's in Wien zur Operation zugeführt.

Genese.

Das grösste Interesse an den Dermoiden des Mediastinum anticum dürfte wohl ihre Genese erwecken. Es wird keinem Zweifel unterliegen, dass dieselben nur angeboren sein können, ihre Entstehung also nur dem intrauterinen Leben verdanken. Es dürfte indessen nicht leicht sein, das „Wie" ihrer Entstehung ganz einwandfrei erweisen zu können. Virchow drückt sich gelegentlich der Beschreibung seines Teratoma myomatodes (s. o. Nr. 12) unter anderem dahin aus, dass die epidermoidale Auskleidung dafür spreche, dass das Dermoid von der äusseren Haut herstamme und auf eine embryonale Störung zurückzuführen sei, und äussert bei der Besprechung des von Loewenmeyer in der Berliner medicinischen Gesellschaft demonstrierten Falles (s. o. Nr. 17): „Die Dermoidcysten des vorderen Mediastinum haben etwas besonderes an sich, wodurch sie sich einigermassen von der gemeinen Sorte der Dermoide unterscheiden, nämlich die grosse Komplikation, welche sie zeigen, indem sie neben den eigentlichen dermoiden Abschnitten noch eine Menge von andern Abschnitten enthalten, so dass ihr Charakter nicht mehr der einer blossen Repetition von Hautteilen ist, sondern allerlei fremdartige Teile mit in Frage kommen, namentlich solche, welche in der normalen Organisation inneren Regionen angehören. Wenn man also die Genesis der Geschwulst bis auf die Abweichungen des embryonalen Lebens zurückdatiert, so wird man wohl annehmen müssen, dass bei Schliessung des Thorax durch irgend einen Umstand eine mechanische Störung stattgefunden hat, welche sowohl Hautteile nach innen, als auch Teile der Respirationskanäle aus ihrem Zusammenhange mehr nach aussen gebracht hat."

Bei der Schliessung des Thorax wären dann also die nach innen verlagerten Teile des Ektoderms abgeschnürt und ganz umschlossen worden.

Diese Theorie wird kaum ausreichen, die Entstehung der Dermoide des Mediastinum zu erklären, selbst wenn man als richtig annimmt, dass eine solche Einstülpung und Abschnürung ektodermaler Teile bei der Schliessung des Brustkorbes vorkommt. Die näher untersuchten Dermoide von Virchow (12), Loewenmeyer (17), Ekehorn (22 und 23) enthalten kleine mit cylindrischem Flimmerepithel ausgekleidete Cysten und Kanäle, in deren

Umgebung bisweilen hyaliner Knorpel gefunden wurde, so dass man diese Teile als dem Respirationstraktus analoge Gebilde auffasste. Demnach handelte es sich hier um eine doppelte Verlagerung von Teilen der äusseren Haut und von Organen, die ihre Entstehung dem Entoderm verdanken. Zur Erklärung dieses rätselhaften Vorgangs musste man bei der damals herrschenden Remak'schen Versprengungs- und Verlagerungstheorie irgend eine mechanische Ursache annehmen, welche gleichzeitig Teile der Haut von aussen nach innen und Teile der Respirationsorgane von innen nach aussen verlagerte. So sucht auch Virchow das gleichzeitige Vorhandensein von Bestandteilen der äusseren Haut und des Respirationstraktus in seinem und dem Loewenmeyer'schen Präparat auf eine mechanische Störung im foetalen Leben zurückzuführen. Diese Erklärung, bei der man ein Rätsel durch ein anderes ersetzt, kann absolut nicht befriedigen, und ich glaube auch nicht, dass sich jemand die Ursache und die Art und Weise der Wirkung jener mechanischen Störung wird vorstellen können. Was uns aber noch mehr nötigt, diese Erklärung als unrichtig zu bezeichnen, ist ein Umstand, auf den Pflanz mit Recht aufmerksam macht. Es ist bisher noch nie ein Fall beschrieben worden, bei dem sich irgendwelche Abnormitäten an der vorderen Brustwand gefunden hätten oder irgend ein Umstand beobachtet worden wäre, der auf eine solche Einstülpung hingewiesen hätte; wären aber solche mechanischen Ursachen, wie sie die Remak'sche Theorie annimmt, thätig, so müsste sich auch einmal irgend ein anatomisches Substrat dafür finden. Und wie will man sich vollends das Vorkommen von Teilen des Darmkanals, von Ganglienzellen und Nervenfasern, von Spongiosa enthaltenden Knochen mit Zähnen, von Gebilden also, die sich in den Fällen 2, 3, 8, 9, 19, 22, 23, 24, 25, 26, 27, 35, 38 und 43 finden, nach dieser Theorie erklären? Möchte man da auch geneigt sein, an Abschnürungen und Dislokationen von Teilen der betreffenden Organe auf Grund mechanisch wirkender Ursachen zu denken? Die Remak'sche Theorie ist also nicht geeignet, uns die Entstehung der Dermoidcysten des Mediastinum anticum zu erklären.

Wenden wir uns nun zu den Anschauungen, welche Collenberg, Waldeyer, Pinders und Marchand über den Ursprung der Dermoide in ihren Arbeiten entwickeln.

In dem von Collenberg (10) veröffentlichten Fall wurde an dem oberen Ende der Dermoidcyste ein Strang gefunden, der den

Tumor mit dem unteren Rande der rechten Schilddrüsenhälfte verband. Die Untersuchung ergab, dass er aus einem Zweige der Arteria thyreoidea inferior, zwei mit der Vena thyreoidea inferior zusammenhängenden Venen, einem dünnen Strange Drüsengewebe, dem Musculus sterno-thyreoideus dexter und Fettgewebe bestand. Der Zusammenhang der Dermoidcyste mit der Glandula brachte Collenberg auf den Gedanken, den Ursprung seines Präparats und aller übrigen Dermoidcysten des Mediastinum anticum in die Halsregion zu verlegen, aus der sie dann in das Mediastinum hinabsteigen, was auch die Einstülpung der Pleura parietalis der rechten Lunge von oben her durch das von ihm beschriebene Dermoid beweise. In der Halsregion sind es nach seinen Ausführungen die Hauteinstülpungen der Kiemenspalten, welche nach der Verödung der Kiemenspalten unter Umständen als epitheliale Hohlräume persistieren können und dann den Ausgangspunkt für eine Dermoidcyste bilden.

Pinders fand in seinem zweiten Falle (15) an der hinteren Seite der Dermoidcyste ein weiches Gewebe, das nach oben zu an Umfang abnahm und sich über das obere Ende des Tumors hinaus bis zur Thoraxapertur erstreckte. Diesen Gewebsstrang glaubt Pinders von der Thymusdrüse ableiten zu dürfen und bringt wegen des Zusammenhanges dieses Gewebes mit der Dermoidcyste die Entwickelung der letzteren mit der Thymusdrüse in Verbindung, die er für ein ektodermales Organ erklärt.

Marchand sah in seinem Falle (16), dass sich von der Cystenwand an der Vorderfläche der Trachea aufwärts bis an den unteren Rand der Schilddrüse zwei zungenförmige Fortsätze erstreckten, deren Aussehen und Konsistenz dem Fettgewebe ähnlich war. Unter dem Mikroskop zeigten sich zwischen reichlichen Fettzellen Züge lymphoiden Gewebes mit geschichteten Körperchen, wie sie für die Thymusdrüse charakteristisch sind. Ueber den Ursprung der Dermoidcysten des Mediastinum anticum äussert sich Marchand infolge dieses Befundes folgendermassen: „Wir werden wohl nicht irren, wenn wir die Entstehung der Dermoidcysten des Mediastinum mit der Thymus in Verbindung bringen. Auf der anderen Seite lässt sich nicht bestreiten, dass ebensogut wie von der Thymus ein Dermoid des Mediastinum sich von der Anlage der Schilddrüse aus entwickeln kann, um so mehr, als durch Born der Nachweis geführt worden ist, dass die seitlichen Anlagen dieser Drüse von der ektodermalen 4. Kiemenspalte herstammen und später von dem aus der entodermalen 2. Schlundspalte sich entwickelnden mittleren Teil umwachsen werden".

Berücksichtigen wir zunächst den Collenberg'schen Fall. so ist durch ihn unzweifelhaft bewiesen, dass die betreffende Dermoidcyste aus der Halsregion in den Brustkorb hinabgestiegen ist und dabei einen Strang ausgezogen hat, der aus thyreoidalem Drüsengewebe, Blutgefässen und Muskulatur besteht. Es ist also sicher bewiesen, dass die Anlage der Dermoidcyste in der Halsregion erfolgte und dort in Berührung kam mit dem Gewebe der Thyreoidea; nicht bewiesen ist dagegen, dass die Cyste sich aus einer auf die Entwickelung der Thyreoidea zurückzuführenden ektodermalen Keimverschleppung in das Thyreoideagewebe gebildet hat, d. h. also im Innern der Thyreoidea aus seiner seitlichen ektodermalen Anlage selbst entstanden ist, wie Marchand es mit Rücksicht auf den Collenberg'schen Fall annimmt. Die Möglichkeit, dass etwaige bei der Entwickelung der Thyreoidea eingeschlossene ektodermale Gebilde persistieren, anstatt zu Grunde zu gehen, muss man wohl zugeben, mir erscheint es indessen wenig wahrscheinlich, dass diese minimalen Gebilde während des foetalen Lebens eine solche Dimension annehmen können, dass sie gezwungen wären, aus räumlichen Verhältnissen oder nach dem Gesetz der Schwere in den Thorax hinabzusteigen, wenn anders man den eingeschlossenen ektodermalen Teilen nicht ein stärkeres Wachstumsvermögen schon während des embryonalen Lebens zusprechen will. Eine derartige Annahme wäre wohl kaum in der Lage, sich auf genügende Beweismittel zu stützen. Aus anderen aber als mechanischen Ursachen kann ich mir das Hinabsteigen einer Dermoidcyste von der Thyreoidea in den Thorax nicht erklären. Aus eben diesem Grunde möchte ich mich auch gegen die Annahme aussprechen, dass in dem Collenberg'schen Falle die Dermoidcyste aus einer einfachen Abschnürung der 4. Kiemenspalte entstanden ist. Ein absolut objektives Urteil lässt sich aber hierüber nicht mehr abgeben, zumal der anatomische Befund, den Collenberg erhoben und veröffentlicht hat, nicht geeignet ist, Klarheit zu verschaffen.

Was nun die Ansichten von Pinders und Marchand bezüglich des Zusammenhangs der Bildung der Dermoidcyste mit der Entwickelung der Thymusdrüse angeht, so stützen sich dieselben auf so wenig begründete Annahmen, dass man auch von ihnen sagen muss, dass ihre Richtigkeit zum mindesten fraglich ist. Pinders (15) findet ein Organ hinter seinem Präparat, das er wegen seiner Lage und nach wenig eingehender mikroskopischer Untersuchung für die

Thymusdrüse erklärt. Aus diesem Befunde zieht er gleich den Schluss, dass die Thymusdrüse der Ort der Entstehung der Dermoidcyste ist; noch weiter aber geht Marchand, der ganz universell die Entstehung der Dermoidcysten des Mediastinum anticum auf die Entwickelung der Thymusdrüse zuführt. Selbst zugegeben, dass die von Pinders und Marchand gefundenen Organe wirklich die Thymusdrüsen sind, so fehlt doch noch jeder Beweis dafür, dass die Entstehung der Dermoidcyste auf die Entwickelung der Thymus zurückzuführen ist. Die Thymusdrüse ist, wie His, Mall, Born, Kölliker u. A. unzweifelhaft festgestellt haben, entodermalen Ursprungs, und zwar entwickelt sie sich aus dem Epithel der 3. Schlundtasche. „Wenn sonach das Ektoderm auch keine genetische Bedeutung für die Thymus hat," sagt Pflanz, „so besteht doch, wie aus all diesen Untersuchungen unzweifelhaft hervorgeht, ein sehr inniger Connex zwischen beiden. Gerade an der 3. Kiemenspalte ist die Verschlussmembran zwischen äusserer Kiemenfurche und innerer Schlundtasche äusserst dünn, so dass äusseres und inneres Keimblatt an dieser Stelle direkt aneinanderliegen und vollständig verschmelzen." Aus der Abschliessung und Abtrennung des Fundus praecervicalis der 3. Kiemenspalte entwickelt sich ein ektodermaler Epithelkörper, der unmittelbar an die Thymusdrüse angelagert ist und mit ihr verwächst. Dieses Bläschen verliert später sein Lumen und verschwindet schliesslich ganz. Pflanz nimmt nun die Möglichkeit an, dass der epitheliale Körper unter Umständen nicht zu Grunde gehe, sondern bei der Weiterentwickelung der Thymusdrüse mit dieser in den Thorax hinabsteige und sich im Mediastinum zu einer Dermoidcyste entwickele.

Diese Annahme von Pflanz hat im ersten Moment viel Wahrscheinliches für sich. Es ist indessen klar, dass auf diesem Wege lediglich Dermoidcysten entstehen könnten, welche ausschliesslich das Gepräge des Ektoderms tragen, ohne Bestandteile aufzuweisen, welche einem anderen Keimblatt ihre Entstehung verdanken. Einfache Dermoidcysten scheinen ja auch die von Collenberg, Pinders und Marchand beschriebenen zu sein; man ist aber berechtigt, daran zu zweifeln, da es einerseits nicht bekannt ist, ob die mikroskopische Untersuchung dieser Präparate derartig eingehend ausgeführt wurde, dass etwaige andere Gebilde ausser den bekanntgegebenen unmöglich übersehen werden konnten, andererseits von Pinders (15) direkt zugegeben ist, dass das Präparat einer

genauen Untersuchung nicht unterzogen wurde. Wie nun, wenn diese Untersuchung ergeben hätte, dass die Cystenwand Gebilde enthielt, welche unmöglich auf das Ektoderm zurückzuführen gewesen wären? Dann würde diese Theorie nicht zutreffend sein. Es ist also nicht erwiesen, ja sogar sehr unwahrscheinlich, dass die Dermoidcysten des Mediastinum anticum aus dem von der 3. Kiemenspalte abgeschnürten Fundus praecervicalis hervorgehen, der später mit der Thymus in das Mediastinum hinabsteigt; man könnte die Möglichkeit einer solchen Entstehung nur für einfache Dermoidcysten zugeben, und erst, wenn die mikroskopische Untersuchung bei späteren Präparaten das Vorhandensein einer einfachen Dermoidcyste mit Sicherheit ergeben hat, dürfte für diesen Teil der Dermoidcysten die obige Entstehung zutreffend sein. Gegen die Richtigkeit einer solchen Entstehung spricht noch der Umstand, worauf Rautenberg mit Recht aufmerksam macht, dass es durchaus fraglich sei, ob das Epithel der Kiemenspalten überhaupt im Stande sei, äussere Haut zu bilden, zumal die Abkömmlinge des Ektoderms durchaus nicht gleichwertig und so verschiedenartig seien, dass man keineswegs berechtigt sei, Ektoderm und ebenso Epithel der äusseren Kiemenspalten gleich äusserer Haut zu setzen.

Wie dagegen will man sich die Entstehung der komplicierter gebauten Dermoidcysten erklären, welche neben den Gebilden der Haut auch noch andere Bildungen enthalten, die weder vom Ektoderm allein, noch vom Ektoderm und Thymusgewebe zusammen entstanden sein können? Für diese Cysten kann wohl nur, wie Ekehorn in seiner Arbeit betont hat, die Entstehung aus der Anlage einer zweiten, eingeschlossenen Frucht hergeleitet werden. Bisher hatte bei den Versuchen zur Erklärung der Dermoidcysten des Mediastinum anticum lediglich der von Gordon veröffentlichte Fall Schwierigkeiten bereitet. Hier fand sich in der Cyste ein Knochen mit 7 Zähnen, der eine grosse Aehnlichkeit mit einem Oberkiefer hatte. Pflanz bemerkt zu diesem Falle, dass trotz alledem kein Grund vorliege, die betreffende Cyste als den Abkömmling eines zweiten Individuums aufzufassen, da sich aus den Angaben über die Form des Knochens nicht entnehmen lässt, dass derselbe wirklich ein rudimentäres Organ gewesen ist. Neuerdings ist aber von Ekehorn in einem Falle (22) neben Knorpel und Knochensubstanz, die dem Bau des normalen Knochens sehr ähnlich war, ein grösseres Knochenstück gefunden worden, das Ekehorn für einen Oberkiefer hält, weil es von

mehreren Zähnen besetzt war, von denen der eine sicher als ein Schneidezahn des Oberkiefers zu erkennen war. Ausserdem finden sich noch Ganglien mit Nervenfasern und mehrere Kanäle, die nach ihrer Bauart teils dem Respirationstraktus, teils dem Darmtraktus anzugehören schienen. In dem anderen Falle (22) findet sich ein mit Periost versehenes Knochenstück, daneben zahlreiche Höhlen und Kanälchen, die teils mit cylindrischem Flimmerepithel, teils mit Plattenepithel und teils mit einfachem Cylinderepithel ausgekleidet waren, ferner glatte Muskelfasern. Diese beiden Untersuchungen von Ekehorn, die durchaus den Eindruck machen, dass sie mit grosser Sorgfalt ausgeführt sind, führen unzweifelhaft den Nachweis, dass in dem Tumor Abkömmlinge von allen drei Keimblättern vorhanden waren. Ferner hat v. Török (43) in seinem Falle ausser einem kieferähnlichen mit Zahnfleisch versehenen Knochen eine Menge rudimentärer Dünn- und Dickdarmschlingen gefunden, und insbesondere hat die von Rautenberg erfolgte Untersuchung meines 2. Falles die Anwesenheit von Respirations- und Darmtraktus, Knorpel- und Knochengewebe und vor allem Centralnervensubstanz mit Ganglienzellen, Gliagewebe und Nervenfasern ergeben. An der Bildung dieser Dermoidcysten sind also alle drei Keimblätter beteiligt. Sind aber alle drei Keimblätter beteiligt, dann kann man die Entstehung dieser Dermoide nur auf eine eingeschlossene Frucht zurückführen. Solche Inclusio foetus in foetu ist des öfteren schon in der Bauchhöhle nachgewiesen worden. Wilms sagt über derartige in der Bauchhöhle gefundene Embryonen in seinem Aufsatz: Ueber die Dermoidcysten und Teratome, mit besonderer Berücksichtigung der Dermoide der Ovarien Folgendes: „Das Hineingeraten derartiger Foeten in die Bauchhöhle können wir uns zu Stande gekommen denken, wenn wir jener Missbildungen uns entsinnen, die als Epigastrii mehrfach beschrieben worden sind. Es scheint mir demnach, dass wir mit einem gewissen Recht die Dermoide der Bauchhöhle selbst als analoge Bildung ansprechen dürfen und sie mithin wohl am besten geradezu mit dem Namen Engastrii zu bezeichnen haben. Der ganze Vorgang bei dieser Missbildung wäre somit als eine wahre Inclusio foetus in foetu aufzufassen.“ Nun sind uns aber auch Missbildungen bekannt, die wir als Thoracopagus bezeichnen. Es liegt darum nahe anzunehmen, wie Ekehorn hervorhebt, dass gelegentlich ein solcher Thoracopagus unterdrückt und von dem andern Fötus als Acardiacus amorphus umwachsen und eingeschlossen werden kann. Hier hätten

wir also den Weg, auf dem die Inclusio foetus in foetu am Thorax vor sich gehen kann. Finden sich nun Dermoidcysten im Mediastinum anticum — und solche sind schon gefunden worden —, deren sorgfältige Untersuchung Organanlagen aus allen drei Keimblättern ergiebt, so ist man genötigt, bei diesen als Entstehung eine Inclusio foetus in foetu anzunehmen. Ja, höchstwahrscheinlich sind alle bisher beschriebenen Dermoide des Mediastinum anticum auf diesen Ursprung zurückzuführen. Hat doch Boström ein Teratom der Halsgegend beschrieben, das seinen Sitz in der Gegend der Schilddrüse hatte. Dieses kann sich natürlich nicht aus irgend einer ektodermalen Abschnürung der Kiemenspalten entwickelt haben, da in ihm Abkömmlinge aller Keimblätter gefunden sind, sondern muss von aussen in die Kiemenspalten hineingeraten und dann umschlossen sein. So könnte dann die eingeschlossene Fruchtanlage in Beziehung treten zur Thyreoidea, resp. zu der Thymusdrüse und dann entweder mit diesem Organ in die Brusthöhle hinabsteigen oder nach Trennung von ihm aus mechanischen Gründen unter Ausziehung eines Gewebsteiles des betreffenden Organs den Weg in den Thorax nehmen. Damit hätte dann auch der Fall Collenberg eine befriedigende Erklärung gefunden. So wenig diese Art der Entstehung der Dermoidcysten des Mediastinum anticum auch erwiesen ist, so wird man doch in Anbetracht der Fälle von Boström und Collenberg damit rechnen müssen und sie für nahezu erwiesen anzusehen haben. Vielleicht finden sich in Zukunft ganz unzweifelhafte Beweise für die Richtigkeit dieser Anschauung. Zu erwähnen wäre hier noch der von Mendoei beobachtete Fall, wo bei einem Säugling eine Dermoidcyste des Mediastinum anticum gefunden wurde, welche in einen Bronchus durchgebrochen war: während des Lebens waren Haare im Sputum gewesen. Leider sind die Angaben, welche ich über diesen Fall erhalten konnte, damit erschöpft. Trotz alledem aber darf ich auch diesen Fall als einen Zeugen für die Richtigkeit der Auffassung ansehen, dass die Dermoide des Mediastinum anticum auf eine Inclusio foetus in foetu zurückzuführen sind. Selbst wenn man für Abschnürungen des äusseren Keimblattes abnorm starke Wachstumsverhältnisse anzunehmen gesonnen wäre — wovon natürlich in Wirklichkeit nicht die Rede sein könne —, so würde es doch noch immer sehr fraglich erscheinen müssen, ob diese abgeschnürten ektodermalen Gebilde auch wirklich die Fähigkeit besessen hätten, Epidermis mit Haaren und nicht Epithel etc. zu bilden. Demgegenüber spricht gerade der frühzeitige Durchbruch in einen

Bronchus und das Auftreten von Haaren im Sputum, dass es sich hier nur um eine grössere Dermoidanlage handeln kann, um eine Inclusio foetus in foetu.

Pathologie.

Was nun die Pathologie der Dermoidcysten des Mediastinum anticum angeht, so sind sie wegen ihres im allgemeinen langsamen Wachstums als gutartige Tumoren zu bezeichnen, die allerdings Neigung besitzen, durch bestimmte Komplikationen eine maligne Wirkung anzunehmen. Schon zur Zeit der Einschliessung in die Brusthöhle können sie feste Verwachsungen eingehen mit den dort in der Entstehung begriffenen inneren Organen und so von vornherein den Grund legen für spätere schwere pathologische Zustände oder sie können durch ihr Wachstum schwere Erkrankungen herbeiführen. Das Wachstum der Dermoidcysten ist entweder auf ein Wachstum der Wand oder des Inhalts zurückzuführen. Das Wachstum der Wand wäre entweder ein Wachstum infolge guter Ernährung oder infolge maligner Degeneration, d. h. infolge einer Umwandlung des Gewebes in ein Sarkom oder Carcinom. Das Ernährungswachstum der Wand dürfte wohl häufig in Frage kommen, noch häufiger aber das Wachstum des Inhalts. Seltener dagegen ist die Umwandlung der Cystenwand in einen Tumor. Bei den 44 Fällen sind mit Sicherheit nur 3mal Sarkome (Virchow, Pinders und Jores) und 1mal Carcinom (Virchow) beobachtet worden; Tumoren scheinen sich auch in dem von mir veröffentlichten 1. Falle aus der Rostocker Klinik entwickelt zu haben, es sind indessen keine mikroskopischen Untersuchungen vorhanden, welche meine Annahme stützen könnten. Die Hauptgefahr bieten die Dermoide dagegen durch die übermässige Zunahme des Wachstums ihres Inhalts, die Degeneration ihrer Wandungen und die sich daraus ergebenden Komplikationen.

Der Inhalt der Cysten besteht in der Regel aus einer mit Haaren untermischten, schmierigen, fettigen, bröckligen Masse und bisweilen noch einer serösen Flüssigkeit. Die mikroskopische Untersuchung lehrte, dass die bröckligen Massen in der Hauptsache aus Fettkörnchen und verhornten und verfetteten Epithelzellen bestanden, also Produkte der Organe der Tumorwand waren. Die fortwährende Regeneration des Epithels der Innenfläche, die Sekrete der Talg- und Schweissdrüssen, die abgestossenen Haare tragen zur andauern-

den Vermehrung des Cysteninhalts bei. Durch diese Vermehrung des Inhalts wird ein Druck auf die Cystenwand ausgeübt und der ganze Tumor dadurch vergrössert. Der durch das Wachstum seiner Wand oder seines Inhalts vergrösserte Tumor verschafft sich nun seinen Platz im Thorax teils durch Kompression und Verdrängung der Organe, teils durch Hervorwölbung der Brustwand. Am meisten kommen in Betracht das Herz und die Lungen. So finden wir in fast allen Fällen eine Kompression der Lungen, die zur Atelektase geführt hat, Beeinträchtigungen des Herzens zeigten sich in 6 Fällen. darunter Verdrängung des Herzens nach links in 2 Fällen (11 und 22), Verdrängung nach rechts in 3 Fällen (1, 17 und 44) und Kompression des Herzens in toto in 1 Falle (2), wo das Herz die Gestalt eines schmalen, langgestreckten Kegels angenommen hatte. Läsionen der Nerven sind nicht berichtet, dagegen waren in 2 Fällen venöse Blutgefässe komprimiert mit nachfolgender Thrombose und in 2 Fällen (11 und 21) wurde der Plexus cervicalis inferior komprimiert.

Ebenso bedenklich wie Druckwirkungen auf alle diese für das Leben überaus wichtigen Organe ist die degenerative Veränderung der Tumorwand. Es ist leicht begreiflich, dass infolge ungenügender Cirkulation die mannigfachsten Ernährungsstörungen in der Tumorwand auftreten können, die dann durch den Druck des Cysteninhalts noch erhöht werden. Die Ernährungsstörungen bedingen Atrophie und weiter Nekrose, die Nekrose in der Umgebung eine Entzündung, die ihrerseits teils zu Verklebungen und Verwachsungen, teils zu Zerstörungen in den Geweben benachbarter Organe und zu nachfolgendem Durchbruch des Cysteninhalts in dieselben führen kann. Wie dieser letztere vor sich geht, lehrt uns Fall 5: Nach Zerstörung der Tumorwand und der Pleura pulmonalis senkt sich ein frisches Blutgerinnsel, in dessen Umgebung sich bröcklige, fettige, mit Haaren zusammengefilzte Massen befinden, in das Gewebe des unteren Lungenlappens. Aehnlich gehen auch die Durchbrüche in die andern Organe vor sich. Am häufigsten beobachten wir Durchbruch in das Lungengewebe und Kommunikation mit Aesten des Bronchialbaumes mit grösserer oder geringerer oder ganz fehlender Cavernenbildung in der Lunge, insgesamt in 14 Fällen (4, 8, 9, 13, 20, 22, 23, 24, 25. 28, 29, 33, 34, 40). In je einem Falle zeigte sich eine Kommunikation mit der Aorta ascendens (5) und der Pericardhöhle (7).

In 4 Fällen (4, 9, 18, 20) war das Bestehen der Dermoidcyste mit Tuberkulose einer oder beider Lungen vergesellschaftet.

Was nun das Alter angeht, in dem bei den Patienten die Krankheitserscheinungen hervortraten, so entnehmen wir den 33 Krankengeschichten mit Altersangaben, dass in 21 Fällen das jüngere Alter bis zu 30 Jahren und in 12 Fällen Personen über 30 Jahren erkrankten. Die Krankheit scheint danach vornehmlich in den jüngeren Lebensjahren und hier wiederum zur Zeit der Pubertät und ersten völligen Geschlechtsreife aufzutreten; denn von 21 Fällen betrafen 3 das Kindesalter (vom Säugling bis zu $4^1/_2$ Jahren) und 18 das Alter der Pubertät und ersten Geschlechtsreife von 18—30 Jahren; 3 Patienten standen im Alter von 30 Jahren, wären also eventuell auch noch hierzu zu zählen. Das Alter von 30—40 Jahren war durch 5 und das bis zu 60 durch 4 Patienten vertreten. Das Zusammenfallen des Hervortretens der Dermoide mit dem Eintritte und den ersten Jahren der Geschlechtsreife ist nicht belanglos. Die Erfahrung lehrt, dass die Dermoide der Ovarien ebenfalls in diesen Lebensjahren am häufigsten zur Beobachtung kommen. Man darf daher mit Recht den Schluss ziehen, dass ein Faktor zur plötzlichen schnelleren Vergrösserung der Dermoidcysten das Eintreten der Pubertät ist. Eine Bevorzugung des weiblichen Geschlechts durch die Dermoidcysten des Mediastinum anticum lässt sich nicht erkennen. Von den 37 Patienten, über die sich Angaben des Geschlechts vorfinden, waren 18 männlichen und 19 weiblichen Geschlechts.

Diagnose.

Die Dermoidcysten des Mediastinum anticum treten, wie wir oben festgestellt haben — diese Feststellung stimmt auch mit der von Ekehorn in seiner Arbeit getroffenen überein —, vornehmlich in den ersten 30 Lebensjahren in die Erscheinung. Ganz anders verhalten sich demgegenüber die anderen Tumoren des Mediastinum. Hier sind vornehmlich Personen von über 30 Jahren erkrankt, und ganz selten findet sich eine Erkrankung vor dem 20. Lebensjahre und zwischen 20 und 30 Jahren. Das ergeben die Untersuchungen von Harris und Feldmann. Die Altersdifferenz in dem Auftreten von Krankheitserscheinungen von seiten der Dermoidcysten und seitens maligner Tumoren lässt sich sicherlich differentialdiagnostisch verwerten, wenngleich die Unterschiede doch nicht so bedeutend sind, dass man ihnen eine principielle Bedeutung beimessen darf. Viel mehr Bedeutung gewinnt dagegen die Dauer der Krankheitserscheinungen.

Feldmann und Weiss äussern sich über die Krankheitsdauer bei malignen Tumoren des Mediastinum dahin, dass dieselbe wohl nicht länger als 2—11 Monate, also im Mittel etwa 6 Monate währe und infolge Uebergreifens der Tumoren auf benachbarte, lebenswichtige Organe, durch Zerstörung derselben, durch Kachexie und Erstickung zum Tode führe.

Die Krankengeschichten der Dermoidcysten liefern dagegen ein anderes Resultat. Von 24 der 28 Fälle mit genaueren Zeitangaben, — 4 scheiden aus, da bei ihnen nur die kurze Zeit bis zur Operation gemessen ist —, hatten 19 eine Krankheitsdauer von zwei Jahren und darüber, und nur in 5 Fällen, von denen der eine (12) sich als ein maligner Tumor erwies, beanspruchte die Krankheit eine Zeit von weniger als einem Jahr. Genauer sind die Resultate folgende:

1 Fall (6) von einer Dauer von 44 Jahren, 2 Fälle (4 und 29) von 20 J., 2 Fälle (9 und 28) von 10 J., 13 Fälle (7. 11. 13. 17. 18. 21. 22. 25. 27. 31. 32. 38. 42) von 4—6 J., 1 Fall von 2 J. und einigen Monaten, 5 Fälle (3. 5. 12. 23. 30) von 1 J. und darunter, 4 Fälle, die bis zur Operation eine Dauer von 6—11 Monaten hatten.

Diese obige Statistik ergiebt, dass die Krankheitserscheinungen bei mediastinalen Dermoiden meistens eine Dauer von mehreren Jahren haben, ihr Verlauf somit, wie auch Ekehorn hervorhebt, ein sehr viel langsamerer ist als der von Sarkomen und Carcinomen des Mediastinums. Dies ist eine sehr wichtige Thatsache, und es ist darum durchaus erforderlich, in der Anamnese möglichst genau die ganze Dauer der Erkrankung vom Beginn der ersten Erscheinungen festzustellen. Die Differentialdiagnose zwischen malignem Tumor und Dermoid lässt sich bei guten anamnestischen Daten und längerer Krankheitsdauer unschwer stellen.

Ausser in der Anamnese finden wir noch in den Symptomen wichtige diagnostische Merkmale, von denen wir einige als für die Dermoidcysten des vorderen Mediastinums typisch bezeichnen müssen. Bei den Symptomen haben wir zu unterscheiden subjektive, d. h. solche, die der Patient uns angiebt, und objektive, d. h. solche, die sich aus der Untersuchung ergeben. Die subjektiven Symptome lassen sich zergliedern in solche, die frühzeitig auftreten, und solche, die erst im weiteren Verlauf, bei manifester Erkrankung, sich zeigen. Es erscheint nicht unbedenklich, eine derartige Trennung zu treffen,

indessen glaube ich doch, dass sich hier ein kleiner Gewinn daraus ziehen lässt.

Es ist klar, dass die Dermoide des vorderen Mediastinum als Tumoren des Brustraumes unter anderem auch einen Teil der Beschwerden hervorrufen können, welche von malignen Tumoren dieser Körpergegend ausgehen. Da sind zunächst zu erwähnen die Schmerzen, welche in verschiedener Form auftreten: Bisweilen als einfache Druckbeschwerden, bisweilen aber als heftige, ziehende und stechende Schmerzen, die ihren Sitz entweder im Brustraum selbst haben, oder in die benachbarten Körperteile, wie Schulter und Kopf ausstrahlen. Von den 29 Fällen, in denen sich genauere Angaben über frühzeitige subjektive Symptome finden, waren 9mal Schmerzen im Thorax, 3mal Schmerzen in der Schulter, bezw. im Hinterkopf und Ohr zu verzeichnen. Als diagnostisch wertvoll kann man die Schmerzen nicht bezeichnen, da sie auch bei vielen anderen Affektionen vorzukommen pflegen.

Häufiger als die Schmerzen sind Atembeschwerden, die meistens gleichzeitig mit Schmerzen auftreten, entweder als einfache und unerhebliche Kurzatmigkeit oder als mehr oder weniger schwere Dyspnoe. Diese Atembeschwerden sind häufig die Vorläufer der späteren schweren Erkrankungen und finden sich oft schon viele Jahre vorher, ja sind lange Jahre hindurch das einzige Symptom. So hat z. B. ein Patient (6) 44 Jahre hindurch unter Atembeschwerden gelitten, bevor noch irgend welche andere Erscheinungen auftraten. Auch noch in einigen anderen Fällen finden wir erwähnt, dass über Atemnot mehrere Jahre hindurch geklagt wurde.

In 13 Fällen wiederum treten katarrhalische Erscheinungen und Husten, teils mit, teils ohne Auswurf in den Vordergrund, darunter 4 Fälle mit Hämoptoe.

Charakteristisch ist der Husten nur, wenn dabei Bestandteile der Dermoidcysten, insbesondere Haare herausbefördert werden. Der Befund von Haaren im Sputum ist für die Sicherung der Diagnose von ganz ausserordentlicher Bedeutung und in einigen von den oben angeführten Krankheitsfällen ist auch auf Grund dieses Befundes die Diagnose eines Dermoides des Mediastinum anticum gestellt worden. Als frühes Symptom finden sich Haare im Sputum, aber sehr selten; von den 29 Fällen waren nur 3mal frühzeitig Haare im Sputum zu finden, häufiger dagegen finden wir sie im weiteren Verlauf der Krankheit.

Beschwerden von Seiten des Herzens waren beim

Beginn der Erkrankung nur 2 mal zu konstatieren.

Alle diese frühzeitigen Symptome traten aber meistens nicht gesondert, sondern in den verschiedensten Kombinationen auf; in zwei Fällen waren keine Beschwerden zu verzeichnen.

In einigen Fällen blieben die Klagen auf diese geringfügigen Beschwerden beschränkt, meistens aber traten im weiteren Verlauf erhebliche Steigerungen derselben auf. So finden wir neben den heftigsten Schmerzen heftigen Husten mit übelriechendem und bisweilen blutigem Auswurf, Zeichen von Lungentuberkulose, hochgradige Dyspnoe, Erstickungsanfälle, Collaps, heftige neuralgische Beschwerden in Schulter und Arm mit Lähmungserscheinungen und in 6 Fällen hohes Fieber. Von grösstem Interesse ist aber, dass während des weiteren Verlaufs noch bei 6 Kranken Haare im Sputum zu finden waren, sodass also insgesamt 9 Kranke dieses entscheidende Symptom aufwiesen.

Fassen wir nun die oben erwähnten Symptome zusammen, so müssen wir zugestehen, dass charakteristisch nur der Befund von Haaren im Sputum ist, dass dagegen die andern für sich allein auf die Diagnose keinen Einfluss haben können, dass sie aber in Verbindung mit objektiven Untersuchungsbefunden namentlich bei längerer Dauer der Krankheitserscheinungen die Diagnose erleichtern oder wenigstens eine Wahrscheinlichkeitsdiagnose ermöglichen werden, wird man wohl ohne Bedenken zugeben müssen.

Der objektive Befund variiert ebenso wie die subjektiven Symptome.

Von grosser Bedeutung ist für die Diagnose eine längere Zeit bestehende Vorwölbung des Brustkorbes, respektive der unteren Halsregion. Von den 21 Fällen mit Angabe über objektive Befunde weisen 16 eine Vorwölbung auf, welche die verschiedensten Teile des Thorax betrifft, darunter 4 mal sich bis auf die untersten Partieen des Halses erstreckt. Bei diesen 16 Fällen konnte man 4 mal (13, 24, 31, 39) Fluktuation, 3 mal Pulsation (5, 11, 21), die von darunter liegenden Gefässen herrührte und 2 mal vermehrtes Resistenzgefühl (2 und 32) nachweisen.

Durch den Nachweis einer umschriebenen Vorwölbung des Thorax ist, wenn dieselbe aus Veränderungen seines Inhalts resultiert, sehr viel für die Diagnose gewonnen, differentialdiagnostisch ist dann nur Pleuritis auszuschliessen. In allen anderen Fällen muss es sich um einen Tumor handeln, dessen Art wieder aus den begleitenden Erscheinungen erkannt werden kann, ein Aneurysma durch

Pulsation und von den Blutwirbeln erzeugte Geräusche, Aktinomykose durch etwaigen Punktionsbefund und Beteiligung der Rippen, Echinococcus ebenfalls durch Punktion und Anamnese und ein maligner Tumor des Mediastinum durch den schnellen Verlauf der Erkrankung. In allen Fällen aber, in denen es sich um einen langsamen Krankheitsverlauf mit Vorwölbung der Körperwand handelt, muss man nach Ausschluss von Pleuritis, Aneurysma, Echinococcus und Aktinomykose an das Bestehen einer Dermoidcyste denken, deren Diagnose durch diesen Befund sehr wahrscheinlich, wenn nicht sogar gesichert ist.

Sehr viel kann zur Sicherung der Diagnose eine Punktion beitragen, und in einigen Fällen hat die Beschaffenheit der Punktionsflüssigkeit zur richtigen Diagnose geführt. So bequem an sich auch eine Punktion ist, so stösst sie gerade hier auf besondere Schwierigkeiten, die sowohl durch die Lage der Dermoidcyste wie durch die Beschaffenheit des Cysteninhalts bedingt sein können. Zur Ausführung der Punktion empfiehlt es sich daher, sich einer längeren Punktionsnadel mit möglichst weitem Lumen zu bedienen.

Ist man auf Grund der Anamnese und des Untersuchungsbefundes zu der Wahrscheinlichkeitsdiagnose eines Dermoids gekommen und ergiebt die Probepunktion nach Ausschluss aller anderen Erkrankungen kein Resultat, so darf man sich wohl für berechtigt halten, zur Sicherung der Diagnose und rechtzeitigen Behandlung eine Autopsia in vivo vorzunehmen, zumal durch die gut ausgeführte Operation nur ein Gewinn erzielt werden würde.

Ein anderer Befund, der unter Umständen für einen Tumor des Mediastinum und bei Anwesenheit anderer Merkmale für eine Dermoidcyste spricht, ist das Vorhandensein von Symptomen eines im vorderen Teil der Pleurahöhle abgekapselten Exsudats: Vorwölbung der betreffenden Thoraxpartie, Dämpfung, abgeschwächtes oder aufgehobenes Atemgeräusch, abgeschwächter Pectoralfremitus und vor allem bogenförmiger Abfall der Dämpfungsgrenze nach hinten unten. Diese für eine abgekapselte Pleuritis exsudativa aber auch für einen Tumor des Mediastinum sprechenden Merkmale finden sich in 4 Fällen (1, 12, 28, 44). Eine genauere Anamnese und die Probepunktion lassen sehr leicht die Differentialdiagnose stellen, und man ist darum berechtigt, unter gewissen Voraussetzungen obigen Befund als ein wichtiges diagnostisches Merkmal zu betrachten. Thatsächlich hat auch im Falle 44 dieser Befund die Diagnose des Dermoids sehr wesentlich erleichtert.

Von Wichtigkeit sind schliesslich noch die bereits oben angeführten Verdrängungserscheinungen des Herzens und der Leber. Die anderen objektiven Befunde: Dämpfung, Abschwächung oder gänzliches Fehlen des Atemgeräusches, aufgehobener Pectoralfremitus, Zurückbleiben der Thoraxhälfte bei der Atmung etc. sind von geringerer Bedeutung, aber wohl imstande, die Diagnose zu unterstützen. Von Interesse wäre noch Fall 25, insofern als sich hier eine Dämpfung auf der rechten Thoraxhälfte fand, die sich mit jedem Hustenanfall verkleinerte, während sie in der von Husten freien Zeit an Grösse zunahm.

Es bliebe nun noch übrig, den Verlauf der einzelnen Erkrankungen näher zu betrachten. Es ist schon oben erwähnt, dass die Krankheitserscheinungen in der überwiegenden Zahl der Fälle einen langsamen, durch mehrere Jahre sich hinziehenden Verlauf nehmen. Bei dieser Uebereinstimmung finden sich aber in dem Charakter des Verlaufs doch wesentliche Unterschiede. In 22 Fällen sind uns nähere Berichte gegeben. Nach diesen müssen wir drei Formen des Verlaufs unterscheiden: Am häufigsten ist ein allmählicher Beginn der Erkrankung mit gleichmässigem Verlauf und allmählicher Zunahme der Beschwerden: 10 Fälle (4, 6, 13, 18, 21, 24, 25, 29, 32, 39). Die beiden anderen Formen sind 5- resp. 6mal vertreten, und zwar zeigen die Fälle 1, 7, 9, 10, 28 einen langsamen und anfänglich gleichmässigen Verlauf mit plötzlich eintretender Verschlimmerung, während in den Fällen 2, 3, 11, 17, 22 und 23 die Krankheit plötzlich, meistens mit grossen Beschwerden begann und danach einen unregelmässigen Verlauf nahm, indem Besserung und Verschlechterung des Befindens mit einander wechselten. Ein Vergleich mit der Dauer der Krankheit zeigt, dass die erste Form von durchschnittlich längster Dauer, die zweite von mittlerer Dauer und die dritte von kürzester Dauer, durchschnittlich 2,4 Jahre, war. Für die Diagnose der Krankheit lassen sich diese Resultate nicht verwerten. Wesentlich anders verhält sich der Fall 12. Hier trat die Erkrankung plötzlich ein und führte unter stetiger Zunahme der Beschwerden schon in 4 Monaten zum Exitus. Bei der Sektion ergab sich, dass das Dermoid teilweise aus Spindelzellensarkom bestand. Dieser Fall zeigt deutlich den Unterschied in der Dauer der Erkrankungen bei Dermoid und bei malignen Neubildungen des Mediastinums.

Wir sahen also, dass die Dermoidcysten des Mediastinum anticum die verschiedensten subjektiven und objektiven Symptome machen;

so verschiedenartig wie die Symptome, so verschiedenartig sind auch die Diagnosen, welche in 22 Fällen gestellt wurden. Die richtige Diagnose wurde in 10 Fällen (1, 2, 13, 21, 23, 25, 28, 33, 34, 45) gestellt, und zwar 4 mal wegen des Befundes von Haaren im Sputum, 4 mal bei der Operation, nachdem vorher eine andere Diagnose gestellt war, und 2 mal infolge des objektiven Untersuchungsbefundes am Thorax und des Ergebnisses der Probepunktion. Sonst sind als Diagnosen genannt in 4 Fällen (1, 12, 16, 28) Pleuritis resp. Empyem, in 3 Fällen (5, 20, 27) Tuberkulose der Lungen, in 2 Fällen (17 und 21) Tumor der Lunge resp. des Mediastinum, in 2 Fällen (3 und 11) Aneurysma und in je einem Falle Bronchitis mit Emphysem (6), Pericarditis exsudativa (7), Echinococcus der Leber (32) und Caries costae (43).

Therapie.

Die Therapie der Dermoidcysten im vorderen Mediastinum kann nur eine chirurgische sein. Dahin sprechen sich auch Ekehorn und Türk[1]) aus. Bezüglich der operativen Behandlung der Geschwülste des vorderen Mediastinum äussert sich Küster[2]) dahin: „Es scheint mir nicht ausgeschlossen zu sein, dass gutartige Geschwülste des Mediastinum, insbesondere das Dermoid, welche ihres Sitzes wegen schwere Gefahren bergen, bei rechtzeitiger Diagnose operativ entfernt werden können, und zwar um so eher, da dieselben ihrer Umgebung nicht allzu fest anzuhaften pflegen und nach Entleerung des Inhalts leicht herausgezogen werden können". Nach einem Einwande König's, dass die Operation nur selten in Frage komme, sagt er über ihre Berechtigung: „Ich glaube, dass der Wert einer Operation nicht in der Häufigkeit ihrer Ausführung gesucht werden müsse, sondern in dem Umstande, dass sie uns die Möglichkeit bietet, ein das Leben bedrohendes Uebel radikal zu beseitigen, gleichgültig, wie häufig oder wie selten sie zur Anwendung kommen kann. Die Eröffnung eines Pleurasackes ist zudem ohne Gefahr, wenn es gelingt, dieselbe aseptisch zu halten".

Wenn ich diese Ausführungen auch nicht in allen Punkten billigen kann, so billige ich sie doch wegen ihres Kerns, nämlich dass man Operationen dann ausführen müsse, wenn durch sie Gelegenheit geboten ist, ein das Leben bedrohendes Uebel radikal zu beseitigen. So ist auch bei den Dermoidcysten die Ausführung der

1) Wiener klin. Wochenschr. Bd. 2, 1903.
2) Berliner klin. Wochenschr. Bd. 20, 1883, S. 129.

Operation indiciert, weil es thatsächlich Fälle giebt, wo die Cyste radikal entfernt werden oder wenigstens Verhältnisse geschaffen werden können, welche denen nach radikaler Entfernung nahezu gleich kommen. Von den von mir zusammengestellten 44 Fällen sind 13 operativ behandelt. Der Eingriff bestand meistens in der Resektion von Rippen resp. Sternum, Oeffnung der Cystenwand. Resektion eines Teiles der Cyste, Vernähen der Cystenwand mit der äusseren Haut, Abtragen der Prominenzen mit Scheere, Schlinge, Paquelin, Auskratzen mit dem scharfen Löffel und Aetzen der Höhle mit Jodtinktur oder Chlorzink zur Anregung von Suppuration und Granulationsbildung. In einem Falle wurden mit gutem Erfolge Lufteinblasungen in die mit einem Bronchus kommunicierende Cyste angewandt, die schliesslich zur Verheilung der Perforationsöffnung führten. Für empfehlenswert möchte ich diese Methode nicht halten wegen der Gefahr des interstitiellen Emphysems und der Verschleppung etwaiger putrider Bronchial- oder Cystensekrete in gesunde Teile der Lunge. Nur einmal (31) gelang es, die Dermoidcyste total zu entfernen und eine absolute Heilung herbeizuführen. in allen anderen Fällen musste von einer Exstirpation abgesehen werden wegen ausgedehnter Verwachsungen der Dermoidcyste mit den Organen der Brusthöhle. Trotzdem gelang es in 4 weiteren Fällen (21, 24, 32, 42), das Befinden derartig zu bessern, dass alle Beschwerden schwanden und man mit Recht von einer subjektiven Heilung sprechen kann. In 3 Fällen trat einige Zeit nach der Operation Exitus ein, und zwar im Fall 2 an Verblutung aus der Vena mammaria interna, in Fall 39 an Infektion und in Fall 43 aus mir unbekannter Ursache. Auf die Operation zurückzuführen wäre der Exitus nur bei Fall 39, während in den beiden anderen Fällen pathologischen Veränderungen der Cyste und ihrer Umgebung die Schuld beizumessen ist. In den übrigen Fällen und auch in Fall 2 trat nach der Operation bald eine wesentliche Besserung ein. Allenthalben beobachtete man eine erhebliche Verkleinerung der Cystenhöhle und Schrumpfung der Cystenwand mit Abnahme der Beschwerden und Besserung des Allgemeinbefindens. Wenn trotzdem in einigen Fällen wiederum eine Verschlechterung eintrat, so lag das daran, dass einerseits bisweilen erhebliche Teile zurückgelassen werden mussten, andererseits die Operationsöffnungen den Anforderungen der Drainage nicht genügten. Aus diesem Grunde mussten in der Mehrzahl der Fälle mehrere Eingriffe gemacht werden.

Die Gesichtspunkte, nach denen die Behandlung erfolgen muss, sind folgende: Wenn es irgend möglich ist, muss die ganze Cyste exstirpiert werden. Ist dies unmöglich, so muss man eine möglichst grosse Zugangsöffnung zur Höhle machen, so viel als möglich von dem Tumor resecieren, seine Wandung mit der äusseren Haut vernähen, die in das Lumen hineinragenden Auswüchse der Wand abtragen, um eine Absackung des Sekrets zu vermeiden, und schliesslich die Epidermisauskleidung durch Aetzmittel zerstören, um so durch Schaffung von Granulationsgewebe die Verödung der Cyste zu begünstigen.

Prognose.

Die Prognose der Dermoidcysten des vorderen Mediastinum ist ohne Operation eine absolut ungünstige; nur die Operation vermag dieselbe zu bessern und zu einer annähernd günstigen zu machen, am günstigsten ist sie bei denjenigen Cysten, welche ihren Sitz in der Nähe der oberen Brustapertur und am unteren Teil des Halses haben, da diese Gegend Eingriffen sehr viel zugänglicher ist.

Die Resultate dieser Arbeit sind also folgende:

Die Dermoidcysten des Mediastinum anticum sind auf eine Inclusio foetus in foetu zurückzuführen. Die Erkrankungen treten am häufigsten zur Zeit der Pubertät oder ersten Geschlechtsreife auf. Der Verlauf der Krankheit ist meistens ein langsamer. Für die Diagnose entscheidend ist der Nachweis von Haaren im Sputum, der Nachweis von Plattenepithelien und Cholestearinkrystallen in einer etwaigen Punktionsflüssigkeit und eine lange Zeit bestehende Vorwölbung des Thorax. Die Therapie kann nur dann einen Erfolg haben, wenn sie die Exstirpation der Dermoidcyste oder deren Verödung anstrebt. Die Prognose, die ohne Operation absolut ungünstig ist, wird durch einen zweckmässigen Eingriff nahezu günstig.

Litteratur.

1) Bergmann, Ueber einen Fall von Dermoidcyste des Mediastinum anticum. Prager med. Wochenschr. 1898. — 2) Büchner, Deutsche Klinik 1853. — 3) Christian, Dermoid cysts and teratomata of the anterior mediastinum. Boston Hospital Report 1901. — 7) Cloetta, Virchow's Archiv 1861, Bd. 20. — 5) Collenberg, Zur Entwickelung der Dermoidcystome. Diss. Breslau 1869. — 6) Cordes, Virchow's Archiv 1859, Bd. 16. — 7) Ekehorn, Arch. f. klin. Chir. 1898, Bd. 56. — 8) Feldmann, Zur Kasuistik der Mediastinaltumoren. Diss. Berlin 1891. — 9) Finkler

und Ribbert, Berl. klin. Wochenschr. 1887, S. 250. — 10) Gläser und Danzel, Arch. f. klin. Chir. 1874, Bd. 17. — 11) Harres, Ueber Zähne in Dermoidcysten. Diss. Zürich; Darmstadt 1892. — 12) Hoffmann, Erkrankungen des Mediastinum. Nothnagel's specielle Pathologie und Therapie 1896, Bd. 13. — 13) Jores, Ueber die Verbindung einer Dermoidcyste mit malignem Cystosarkom. Virchow's Archiv 1893, Bd. 133. — 14) Körte, Berl. klin. Wochenschr. 1891, S. 1204. — 15) Kretz, Beiträge zur Kasuistik der Dermoide. Wien. klin. Wochenschr. 1893, S. 861. — 16) Kückmann, Anlegung einer künstlichen Cystenfistel zur Heilung einer Haarbalggeschwulst im Mediastinum anticum. Diss. Marburg 1874. — 17) Küster, Berl. klin. Wochenschr. 1883, Jahrg. 20. S. 129. — 18) Lebert, Prager Vierteljahrsschr. 1858, Bd. 4. — 19) Löwenmeyer, Berl. klin. Wochenschr. 1888, S. 135. — 20) Mandlebaum, A case of dermoid cyst of the mediastinum with remarks upon etiology and embryologie and a survey of recent cases. (Amer. journ. of the medical sciences Juli 1900.) Referat im Centralbl. f. Chir. 1900, Jahrg. 27. — 21) Marchand, Beiträge zur Kenntnis der Dermoidgeschwülste im 22. Bericht der oberhessischen Gesellschaft f. Natur- und Heilkunde, Giessen 1889. — 22) Medoei, Berl. klin. Wochenschr. 1902, S. 719. — 23) Mohr, Berl. med. Centralzeitung 1839. — 24) Münz, Alber's Atlas der path. Anatomie 1839, Abt. III. — 25) Naumann, Schmidt's Jahrbücher 1859, Bd. 114. — 26) Paltauf, Wien. klin. Wochenschr. 1900, Nr. 8. — 27) Pinders, Ueber Dermoidcysten des vorderen Mediastinum. Diss. Bonn 1887. — 28) Pflanz, Dermoidcysten des Mediastinum anticum. Zeitschr. f. Heilkunde 1896, Bd. 17. — 29) Pöhn, Beschreibung eines Falles von Dermoidcyste des Mediastinum anticum. Diss. Berlin 1871. — 30) Rautenberg, Beiträge zur Kenntnis der Dermoidcysten im Mediastinum anticum. Diss. Königsberg 1903. — 31) Ribbert, Allgem. Path. und path. Anatomie 1901. — 32) Riegel, Zur Pathologie und Diagnose der Mediastinaltumoren. Virchow's Archiv Bd. 49. — 33) Salomonsen, Schmidt's Jahrbücher 1864, Bd. 114. — 34) Smyth, Dermoid cyst of the lung. Amer. Pract. 1879, Bd. 29. — 35) Späth, Ueber eine merkwürdige Afterorganisation in der Brusthöhle eines alten Arthritikers. Schmidt's Jahrbücher Bd. 14, 1837. — 36) Guido von Török, Teratom der Brusthöhle durch Operation aus dem Thorax eines 4½jährigen Kindes entfernt. Zeitschr. f. Heilkunde 1900, Bd. 21. — 37) Türk, Wien. klin. Wochenschr. 1903, Nr. 2. — 38) Virchow, Teratoma myomatodes mediastini in Virchow's Archiv 1871, Bd. 53. — 39) Waldeyer, Archiv f. klin. Chir. 1871, Bd. 12. — 40) Weiss, Zur Kenntnis der mediastinalen Tumoren. Diss. Berlin, 1895. — 41) Wilms, Deutsches Archiv f. klin. Med. 1895, Bd. 55.

AUS DER

KÖNIGSBERGER CHIRURGISCHEN KLINIK

DES PROF. DR. GARRÈ.

XXIII.

Ueber Embolie und Thrombose der Mesenterialgefässe.

Vorkommen und diagnostische Bedeutung der Purpura haemorrhagica bei Embolie der Art. meseraica.

Von

Dr. **Ludwig Talke,**
Volontärarzt.

Die Lehre von den Cirkulationsstörungen im Gebiet der Mesenterialgefässe ist in den letzten Jahren durch zahlreiche Arbeiten, welche das Thema vom pathologisch-anatomischen, experimentellen und klinischen Standpunkt aus in Angriff nahmen, bedeutend gefördert und ausgebaut worden. Neben den vielen kasuistischen Beiträgen verdienen die grösseren zusammenfassenden Arbeiten, unter denen das kürzlich erschienene Sammelreferat von Neutra[1]) besonders hervorzuheben ist, erwähnt zu werden, welche den jetzigen Stand unserer Kenntnisse über diese Affektionen umfassend darlegen. Unter den letzteren sind es vorvorwiegend die embolischen und thrombotischen Verschlüsse der Mesenterial-Arterien und -Venen, die als am häufigsten vorkommend, im Mittelpunkt des Interesses stehen. Trotz aller bisherigen Beobachtungen und Erfahrungen auf diesem Gebiete ist jedoch noch manche Lücke vorhanden: viele Befunde sind noch unaufgeklärt, die Deutung und Gruppierung der verschiedenartigen Krankheits-

1) Centralbl. der Grenzgebiete der Med. und Chir. 1902. Heft 18. 19 u. ff.

bilder und Symptomenkomplexe innerhalb des Rahmens der oben genannten Processe noch nicht einwandsfrei gelungen. Dazu kommt die Schwierigkeit der Diagnose, die noch vielfach sichere Anhaltspunkte vermissen lässt, ebenso wie die Schwierigkeit der damit Hand in Hand gehenden konsequenten Durchführung einer neuerdings immer mehr Terrain erobernden operativen Behandlung.

Dies vorausgeschickt, lässt sich die vorliegende kasuistische Mitteilung wohl rechtfertigen. Sie umfasst 3 Fälle: in dem ersten handelt es sich um eine Embolie der Arterie mesenterica superior. Der Fall zeichnet sich durch eine bisher recht selten zur Beobachtung gekommene Komplikation, eine Purpura, aus, bietet aber auch sonst, hinsichtlich des Verlaufs und des Befundes, einiges Bemerkenswerte dar. Er nimmt demgemäss, da die ihm analogen Fälle, die ich in der Litteratur auffinden konnte, in keiner der erschienenen grösseren Arbeiten über die Erkrankungen der Mesenterialgefässe erwähnt sind, eine gewisse Sonderstellung ein. Der zweite Fall betrifft eine Thrombose der Mesenterialvenen und kam zur Operation; ihm schliesst sich ein dritter Fall von Thrombose der Mesenterialgefässe an. Die beiden letzteren stammen aus der Rostocker chirurgischen Klinik, bezw. der Privatpraxis des Herrn Geheimrat Garrè.

Bei dem Verschluss der Mesenterialgefässe sehen wir die Arterien weit häufiger betroffen als die Venen. Der arterielle Verschluss kommt vorwiegend durch Embolie, selten durch Thrombose — letztere infolge eines der Arteriosklerose ähnlichen Vorganges — zustande. Im allgemeinen ist die Embolie der Mesenterialarterien keine sehr häufige Affektion. Ihre klinischen Symptome, zuerst von Kussmaul und Gerhardt[1]) aufgestellt, sind in Publikationen aus neuerer Zeit (Deckart[2]), Kölbing[3])) kritisch besprochen worden; das ganze Krankheitsbild hat manche Ergänzung und Erweiterung erfahren. Auch die differentialdiagnostischen Momente sind ausführlich erörtert worden, wobei besonderes Gewicht darauf gelegt wurde, die unter dem Bilde des Ileus verlaufenden Formen des Darmarterienverschlusses gegenüber anderen Ileusformen präciser abzugrenzen (Deckart, Sprengel[4])). Dieses schien um so mehr geboten, als die Fälle von Verschluss der Mesenterial-

1) Gerhardt, Kussmaul, Würzburg. med. Zeitschrift 1863. 1864.
2) Mitteil. a. d. Grenzgebieten der Med. und Chir. 1900.
3) Diese Beiträge Bd. 33.
4) Archiv f. klin. Chir. Bd. 67.

arterien und Mesenterialvenen in den letzten Jahren häufiger Gegenstand der chirurgischen Intervention geworden sind (Obige und Borszeky)[1]).

Gleichwohl ist das ganze Gebäude der Lehre vom Verschluss der Mesenterialgefässe noch vielfach, und zwar gerade in recht wesentlichen Punkten, unvollständig, nicht nur in klinischer Hinsicht, sondern auch vom pathologisch-anatomischen Standpunkte aus. Diese letztere Seite der ganzen Frage ist bereits durch die ersten Bearbeiter dieses Gegenstandes (Virchow, Kaufmann, Ponfick, Litten u. Andere) zu klären gesucht worden. Indessen ist die Erklärung noch nicht einwandsfrei gelungen. Naturgemäss suchte man die mannigfaltigen Erscheinungen und bei diesen Processen auftretenden Veränderungen in strikter Anlehnung an die Erfahrungen, die man bei Verstopfungen anderer Gefässgebiete, wo die Verhältnisse einfacher lagen, bereits gemacht hatte, zu erklären. Jedoch ergab sich, dass man damit nicht auskam. Die in einem bestimmten Körpergewebe und Körperteil nach Verschluss der ernährenden Gefässe eingetretenen Veränderungen sind, wie zur Genüge bekannt, als fast konstante Erscheinungen fast immer dieselben, wenn sich auch die verschiedenen Organe in dem Grade und in der Art eben dieser Veränderungen wesentlich von einander unterscheiden. Diese Differenzen werden auf den verschiedenen Anastomosenreichtum, den Gesamtquerschnitt der Gefässe, den Blutdruck, welch letztere beide in der einen Körperregion sich erheblich anders verhalten, wie in einer anderen, bezogen. Den Mesenterialgefässen kommt hierin eine ganz gesonderte Stellung zu; die Gesamtheit der anderswo nach Embolie und Thrombose zu stande gekommenen Veränderungen liess sich unter Zuhilfenahme klarer, gut gestützter Theorien fast völlig einwandsfrei erklären: Für die Mesenterialgefässe liessen alle diese Erklärungsversuche im Stich.

Auch die vielfältigen experimentellen Untersuchungen brachten keine befriedigende Lösung. Sie brachten zwar eine Bestätigung der klinischen Erscheinungen und der bei der grossen Mehrzahl der Fälle von embolischem und thrombotischem Darmgefässverschluss gefundenen Veränderungen am Darm. Aber diese Veränderungen stimmten nicht genau mit den anatomischen Verhältnissen überein. Die Gelegenheit für die Ausbildung eines Kollateralkreislaufes ist durchaus vorhanden; die Gründe für das Ausbleiben derselben suchte

1) Diese Beiträge 1901.

man in den verschiedensten Theorien. Cohnheim nimmt an, dass die Darmgefässe sehr leicht einem schnell verlaufenden Destruktionsprocess anheimfallen. Die klappenlosen Venen begünstigen den venösen Rückfluss. Neben dem obturierten Ast der Mesenterialarterie sind auch die anastomotischen Bahnen verlegt. Somit haben wir eine künstliche Endarterie vor uns. Indessen genügt diese Erklärung nicht in denjenigen Fällen, in welchen die peripheren Aeste frei gefunden werden.

Litten konstatierte, dass nach Unterbindung der Art. mes. sup. in den peripheren Verzweigungen des Gefässes sich keine Cirkulation mehr zeigte. Bekannt ist seine auf dem Wege des Experimentes gewonnene Anschauung, dass die Art. mes. sup. eine funktionelle Endarterie darstelle.

Die Hypothese von Faber[1]) sieht die Ursache in dem positiven Druck in der Vena portarum, von der aus dem Blut der Rückfluss in den Bezirk, dessen Arterie verlegt ist, leicht möglich ist, so dass der letztere in einen hämorrhagischen Infarkt verwandelt wird; die geringfügigen Anastomosen zwischen der Art. coeliaca und der Art. mes. sup. reichen keineswegs aus, den anämischen Bezirk mit Blut zu füllen; auch die Art. mes. inf. kann die verlegte sup. in keiner irgendwie ausreichenden Weise ersetzen. Die Embolie bedingt eine Verminderung des Druckes in der Pfortader durch den Ausfall der von der Vena mes. sup. her einströmenden Blutmasse; damit erniedrigt sich auch zugleich der Druck in der Vena mes. inf. Folglich ist der Abfluss des Blutes aus der Art. mes inf. in ihre Vene erleichtert und der in die Art. mes. sup. erheblich erschwert. Dagegen muss sich aus der Pfortader, in welcher ein positiver Druck herrscht, ein rückläufiger venöser Strom in das verstopfte Gebiet herstellen. Faber stützte diese seine Theorie durch eine Reihe von Experimenten.

Bier[2]) ist der Ansicht, dass sich die Kreislaufsstörung nach Verschluss der Art. mes. sup. nicht ausgleichen und ein Kollateralkreislauf nicht zu stande kommen könne, weil der Dünndarm kein Blutgefühl besitze. Gerade dieses ist das Ausschlaggebende für den Eintritt eines Kollateralkreislaufes.

Die kleineren Gefässe sollen sich nun, wie Deckart ausführt, darin anders verhalten; der Verschluss derselben habe im allgemeinen keine derartigen Folgen, wie sie der Verschluss des Haupt-

1) Deutsch. Arch. f. klin. Med. Bd. 16.
2) Virchow's Archiv Bd. 147.

stammes nach sich zieht. Es rühre das daher, dass sich hier ein Kollateralkreislauf ausbilden könne, noch ehe das Gewebe gröbere Veränderungen eingegangen sei. Es treten zwar Blutungen ins Darmlumen und kleine Blutaustritte ins Gewebe auf, aber niemals Infarkte. — Diese Anschauung kann jedoch nur mit erheblicher Einschränkung als gültig anerkannt werden. In der grossen Mehrheit derjenigen Fälle, bei denen nicht der Hauptstamm, sondern die kleineren Verzweigungen der Art. mes. superior durch Emboli verschlossen sind, sind doch stärkere Veränderungen der Darmwand zu konstatieren gewesen, völlig analog denen, wie sie nach Verlegung des Hauptstammes beschrieben sind, nur eben in kleinerem Massstabe (Infarktbildung, Blutung, Nekrosen von kleiner cirkumskripter Form). Man vergleiche nur die Fälle von Michaelis und H. Meyer. Wenn Deckart sich auf die Litten'schen Experimente bezieht, so liessen sich mit demselben Recht, soweit man überhaupt von den am Tierdarm beobachteten Veränderungen auf die am menschlichen zu schliessen berechtigt ist, die Resultate der Panum'schen Versuche dagegen anführen; wie unten angegeben, erzielte Panum durch embolische Verstopfung der kleineren Darmwand- sowie der in dem peripher gelegenen Mesenterialteile verlaufenden Arterien typische hämorrhagische Infarkte, umschriebene Nekrosen und Ulcerationen. Auch Neutra[1]) hebt das Zustandekommen von Darmnekrosen nach Verstopfung kleinerer Aeste der Mesenterialarterien hervor. Bezüglich der kleinsten Aestchen in den Mesenterialarkaden, denen in der Darmwand nur ungenügende Kollateralen zur Verfügung stehen dürften, könnte dieses nicht weiter Wunder nehmen; freilich, die etwas grösseren Aeste haben zwar schon reichliche Anastomosen, aber auch ihre ausgefallene Funktion kann nicht von Kollateralen übernommen werden.

Jede der angeführten Hypothesen hat etwas für sich, keine giebt jedoch, wie Neutra betont, für die meist beobachteten sowie die atypischen Formen des Bildes des Verschlusses der Art. mesentericae so ausreichende Erklärung wie die von Faber.

Es sind eine Reihe von Fällen bekannt, in denen die typischen Veränderungen am Darm nach dem in Frage stehenden Process ausgeblieben sind, jedoch zeigt sich, dass bei ihnen allen besondere Verhältnisse obgewaltet haben, welche die Ausbildung eines Kollateralkreislaufes begünstigt haben, speciell dadurch, dass bei langsam auftretenden Gefässverschlüssen Zeit zur Erschliessung kollateraler

1) Centralbl. der Grenzgebiete der Med. und Chir. 1902. Heft 18 u. ff.

Bahnen gegeben war. Besonders beweisend für die Möglichkeit einer solchen erscheint der Fall Schnitzlers (s. unten).

Ich wende mich jetzt zu dem ersten meiner Fälle, der Embolie der Art. mesenterica.

1. G. M., Vizefeldwebel, 33 J. Aus gesunder Familie stammend; früher nie krank gewesen. Pat. ist verheiratet und hat zwei gesunde Kinder. Jetziges Leiden seit ca. 4 Wochen. Er erkrankte, angeblich nach einem Diätfehler, mit leichten Schmerzen in der Magengegend. Dieselben waren unabhängig vom Essen. Da die Schmerzen anhielten, begab sich Pat. zum Arzt. Mehrfache Magenspülungen brachten die Schmerzen zeitweise zum Verschwinden. Der Appetit hob sich etwas. Der wiederholt untersuchte Mageninhalt erwies sich als normal. Keine Uebelkeit, kein Erbrechen. Der Stuhlgang war stets normal. In der Nacht vom 15./16. XII. 01 traten plötzlich heftige Schmerzen von ausgesprochenem, kolikartigem Charakter in der Magengegend (obere Hälfte des Leibes) ein, welche in unverminderter Stärke bis zum 19. XII. 01 anhielten. Erbrechen war zunächst nicht vorhanden. Eine am nächsten Tage vorgenommene Magenspülung ergab nichts Besonderes (Speisebrei ohne Galle). Umschläge und Eisbeutel auf die Magengegend blieben ohne Wirkung. Der Stuhlgang blieb zunächst regelmässig bis zum 18. I. Die Schmerzen behielten ihren kolikartigen Charakter bei, verbreiteten sich jedoch über das ganze Abdomen. Am Nachmittag des 18. I. trat Erbrechen von Mageninhalt auf, das sich mehrfach wiederholte und gegen Abend kotig wurde; Magenspülungen förderten exquisit fäkulenten Mageninhalt heraus. Am 19. I. bestand das fäkulente Erbrechen fort. Stuhl nicht erfolgt, dagegen sind heute, wie auch die Tage zuvor noch Flatus abgegangen. Die Temperatur war in den letzten Tagen stets subfebril. Aufnahme in die chirurgische Klinik 19. XII. 02.

Status: Guter Ernährungszustand, blasse Hautfarbe. Temp. 37,0. Puls 94, etwas klein, regelmässig; Respiration normal. Abdomen weich, eindrückbar. Keine Resistenzen, keine Tumoren — heftige, kolikartige Schmerzen, wobei Pat. laut stöhnt und sich zusammenkrümmt; der Sitz derselben soll das ganze Abdomen sein, ohne Bevorzugung der einen oder der anderen Stelle — Uebelkeit, etwas Aufstossen. Pat. erbricht mehrmals bis Mitternacht, im Ganzen 3mal. Das Erbrochene riecht faulig und etwas kotig, es hat eine bräunliche Farbe und enthält kein helles Blut. Im Ganzen werden etwa 1500 ccm erbrochen. Der Urin ist frei von Zucker und Eiweiss, reduciert jedoch etwas. Sichtbare Körperarterien nicht geschlängelt, nicht verdickt. Eisblase. Morphin.

20. XII. Temp. 37,4, Puls 94, etwas kräftiger wie gestern Abend. Einmal Erbrechen derselben Flüssigkeit wie gestern. Magenspülung. Dabei entleert sich noch eine ziemlich grosse Menge bräunlicher, kotig riechender Flüssigkeit. Abdomen weich, eindrückbar, ganz geringe diffuse

Druckempfindlichkeit. Flatus gehen ab. Dreimal dünner, dunkelroter Stuhl von sehr üblem Geruch. Der Puls betrug abends 104, regelmässig, ziemlich kräftig. Temp. 37. — 21. XII. Die Schmerzanfälle, die gestern etwas nachgelassen haben, sind heute wieder heftiger und zahlreicher; 2 dünne, mit teils hellroten, teils dunklen Blutmassen vermengte Stühle. Einmal Erbrechen, dasselbe riecht noch faulig, ist aber deutlich braunrot. Menge 400. Mikroskopisch in dem Erbrochenen zahlreiche Blutkörperchen, zum Teil erhalten, zum Teil ausgelaugt. Filtrat des Erbrochenen giebt Gmelin'sche Reaktion. Befund am Abdomen unverändert, keine Dämpfung. Flatus gehen ab. Flüssige Diät. Eis. Magenspülung, die jedoch nur wenig herausbefördert. Temp. 36,4 (36,9). Puls 100 (94), kräftig, regelmässig. — 22. XII. Die Schmerzanfälle haben wiederum etwas nachgelassen. Erbrechen. Zweimal diarrhoischer, hellere und dunklere Blutmassen enthaltender Stuhlgang. Während der Schmerzanfälle ist im Abdomen keine irgendwelche tastbare oder sichtbare Veränderung vorhanden. Das Abdomen ist weich, nicht aufgetrieben. Temp. 36,5 (36,9). Puls 74 (84), ohne Abnormes. — 23. XII. Wie gestern, so auch heute Bluterbrechen (2mal), Schmerzen im Leibe sind nicht bedeutend. Befund am Abdomen negativ. Der Stuhl, dunkel, braunschwarz, von normaler Konsistenz. Temperatur nicht erhöht. Trotz aller Ermahnungen verlässt Pat., der sich nur schwach, aber sonst wohl fühlt, die Klinik.

25. XII. Wiedereintritt. In der Zwischenzeit soll Pat. sehr unruhig gewesen und auch mehrmals aufgestanden sein. Er trank viel Wasser, das er hernach wieder erbrach. Der Stuhl soll blutig gewesen sein. Ausserdem ist seit dem 24. XII. an Händen und Füssen ein Ausschlag, bestehend aus kleinen blutroten Flecken, aufgetreten. Auch bestehen Schmerzen in den Fussgelenken. Pat. giebt heute an — was er bisher verschwiegen hat —, dass etwas ähnliches schon vor $3^1/_2$ Wochen, einige Tage nach Beginn des ganzen Leidens, der Fall gewesen ist. Die Haut der Unterschenkel soll damals mit Suffusionen und Hämorrhagien bedeckt gewesen sein; keine Gelenkschmerzen, auch fehlten Gelenkschwellungen und sonstige Erscheinungen dabei. Die Erscheinungen hielten nur einige Tage an.

Status: Puls 140, klein, fadenförmig, Abdomen nirgends stark druckempfindlich, weich, eindrückbar, nicht aufgetrieben. An den Fingern, Ellbogen, Knieen sowie Füssen zahlreiche, von Stecknadelkopf- bis Reiskorngrosse, kutane Hämorrhagien, Petecchien. Die Interphalangeal-, Hand-, Fussgelenke sind etwas geschwollen und auf Druck empfindlich. Temp. 37,5. Subkutane Injektionen von Gelatine 2 mal 3,0 (30 % sterilisierte, warm injicierte Lösung). Aspirin 2 mal 1,0. Eispillen, Eismilch, Eisgelatine. — 26. XII. Allgemeinbefinden etwas besser wie gestern. Kein Erbrechen. Stuhl immer noch blutig, diarrhoisch, 3mal. Einzelne neue Petecchien am Abdomen und am Vorderarm, von den alten beginnen einige düsterblaurot bis lividrot zu werden. Die Gelenkschmerzen haben

nachgelassen, keine Schwellung mehr. Therapie die gleiche. 36.5 (37.) — 27. XII. Subjektiv leichte Besserung. Schmerzanfälle gestern und heute nur noch vereinzelt und nicht mehr so intensiv wie früher. Abdomen ohne Befund. Viermal diarrhoische, schwärzliche Entleerungen, die rotbraune kleine Blutklumpen, sowie Streifen hellrotes Blut enthalten. Temp. 36.8 (37.4). Keine neuen Petecchien. — 28. XII. Pat. sehr unruhig. Temp. 36.7. Mittags plötzlich ausserordentlich heftige Schmerzen von stechendem Charakter in der Magengegend. Eisblase, Morphium subkutan. Gelatine subkutan. Temp. steigt allmählich, 38 mittags. 38.3 abends. Puls 120, sehr klein, sehr unregelmässig. Aussehen cyanotisch, leicht verfallen. Dreimal dünne, bluthaltige Stuhlgänge. Gegen Abend wird der Puls zeitweise etwas kräftiger. Abends Erbrechen gallig gefärbter Flüssigkeit. Abdomen: keine Dämpfung, kein Meteorismus. — 29. XII. Pat. ist seit dem frühen Morgen comatös. Keine neuen Blutungen. Vorübergehend erholt sich Pat. etwas, deliriert und schreit. Temp. 37.5. Puls zwischen 120 und 130, kaum fühlbar. Pat. lässt dunkelgefärbten, bluthaltigen, aashaft riechenden Stuhl unter sich, gleichfalls Urin. Temperatur steigt auf 39,1. Campher subkutan. 10 h 20 Exitus.

Sektion: 26 h. p. m. (Dr. Askanazy). Kräftiger Körper mit blasser Hautdecke. An der Haut der Extremitäten zahlreiche kleine Petecchien bis zu Linsengrösse. Eigentümliche, bläulichrote Verfärbung an der Vorderfläche des rechten Oberschenkels in der Haut unter dem rechten Darmbeinkamm. Ebensolche grössere purpurne Flecke an der Vorderfläche des linken Unterschenkels. Das Abdomen ist leicht eingezogen. Rigor am Nacken in beginnender Lösung. Geringes Oedem an den Unterschenkeln. Panniculus an der Bauchhaut $1^1/_2$ cm. Muskulatur kräftig, dunkelrot, trocken. Das Peritoneum parietale leicht injiciert. An den frei vorliegenden Dünndarmschlingen fällt teils in grösseren Flecken entwickelte pseudomelanotische Verfärbung, teils im unteren Ileum eine ziemlich ausgedehnte, zarte, subseröse, blutige Suffusion auf; es sind auch Flecken vorhanden, die in der Serosa frisch erscheinen, in den tieferen Darmschichten aber eine schwärzliche Verfärbung haben. Am oberen Ende eines solchen Fleckes zeigt sich eine rinnenförmige Einschnürung der Darmwand ohne Gewebsdefekt. Die Darmserosa ist im Ganzen spiegelnd, nur an einzelnen rauchgrauen Flecken erscheint sie ein wenig matt. Das Netz ist oben und rechts in der Bauchhöhle zusammengefaltet. Die Leber überragt den Rippenrand nicht, der Magen mit seinem Pylorusteil ein wenig. Das ganze obere Jejunum erscheint blauschwarz. Links ist das Netz etwas an der Bauchwand fixiert. Milz klein. Zwerchfellstand rechts 4. Interkostalraum, links 5. Rippe. Mesenterialdrüsen leicht geschwollen, erscheinen blassgrau bis blassbraun. Die Mesenterialvenen sind mässig gefüllt, enthalten keine Tromben. Pleurahöhlen frei; Lungen retrahieren sich nicht, berühren sich mit ihren vorderen Rändern. Herzbeutel verdeckt. Im Herzbeutel nur wenige Tropfen klarer, seröser Flüssigkeit.

Das Herz ist von entsprechender Grösse, sein Panniculus mässig reichlich. Muskulatur schlaff. Liquor pericardii erzeugt auf blauem Lackmuspapier spurweise Rötung. Das Herzblut ist flüssig, kirschrot, Herzmuskel braunrot, nicht trübe. An der Schliessungslinie der hinteren und linken Aortenklappe ein paar ganz kleine, rötliche Fleckchen, ebenso im linken Mitralsegel kleinste Ekchymosen. Auch unter dem Endocardium des linken Ventrikels ganz vereinzelte Blutungen. Die linke Lunge an der Basis locker verwachsen, durchweg weich; Pleuren spiegelnd. Das Lungenparenchym ist hellrot, ziemlich trocken. Schleimhaut der Bronchien blassrot. Die rechte Lunge ist gar nicht adhärent; an ihrer Pleura sind zahlreiche kleinste blassrote Fleckchen über dem Mittellappen vorhanden. Auch ihr Gewebe ist durchweg weich. Milz zeigt einige perisplenitische Adhäsionen; Masse: 12 : 7 : 3¼ cm. Konsistenz etwas weicher als in der Norm. Pulpa feucht, leicht vorquellend; Follikel zu erkennen. Wurmfortsatz frei. Das Peritoneum neben dem Colon ascendens rauchgrau pigmentiert. Im kleinen Becken einige Tropfen roten Serums. Pankreas derb, blassbräunlich mit ausgesprochener acinöser Struktur. Blut der Milzvenen etwas dick.

Nach Eröffnung der Arteria mesenterica superior zeigen sich in zwei grösseren Aesten dieses Gefässes graurote mürbe Thromben, die das Gefäss fast vollkommen erfüllen. In dem Tripus Halleri, in der Arteria mesenterica inferior keine Thromben.

Das Duodenum blassgraubraun. Magenschleimhaut teils gallig, teils rauchgrau, in grobe Falten gelegt, sie zeigt in der Mitte der kleinen Kurvatur einen rundlichen, flachen Schleimhautdefekt von 1 cm Durchmesser mit einem nekrotischen Gewebssaum in der Umgebung und bräunlichen Fleckchen im Grunde, daneben noch eine grössere Zahl kleinerer Schleimhautdefekte, zum Teil mit schon geglättetem Grunde. Die Schleimhaut des Duodenum zeigt in ihren oberen Abschnitten ebenfalls kleinere Defekte. Die ganze Wand ist rauchgrau. Das von aussen bräunlich erscheinende Duodenum zeigt auf dem Querschnitt eine pseudomelanotische Pigmentierung aller Darmwandschichten bis zur Serosa. Die Schleimhaut selbst ist auffallend blass.

Der Thrombus im Hauptast der Arteria mesenterica superior hat eine Länge von 6¼ cm. An der Aorta thoracia, unmittelbar an ihrem Ursprung hinter dem Bogen, zeigt sich ein polypös aufsitzender, gestielter Thrombus von 1 cm Länge, grauroter Farbe, der mit umschriebener Fläche nach unten endet. Oberfläche des Thrombus gerippt. Nach Ablösung des Thrombus zeigt sich an der Intima eine über erbsengrosse Usur mit verfettetem Grunde. Ausserdem zeigt sich an der Konvexität des Aortenbogens eine weitere thrombotische Auflagerung von Linsengrösse. Nach Ablösung dieses Thrombus zeigt sich nur eine flache Ausbuchtung der Intima. Im übrigen ist die Aorten-

intima glatt, nur hie und da einzelne Verfettungsflecken.

Im unteren Ileum nimmt der Darminhalt ausgesprochene, bräunlichblutige Färbung an. Im Dickdarm ist der Inhalt schwärzlichgrau. Die Schleimhaut des Jejunum erscheint trübe und wird von zahlreichen flachen Ulcerationsflächen unterbrochen, die einen gelblichgrauen, diphtheritisch belegten, nekrotischen Grund zeigen. Die Falten, welche in dem nekrotischen Bereich stehen geblieben sind, erscheinen dick und gewulstet, schwärzlichrot — auch im ganzen Jejunum erscheinen die Darmwandschichten bläulichschwarz. Etwa 1/2 m tiefer zeigen sich mehr umschriebene Schleimhautgeschwüre im Jejunum, die zum Teil miteinander konfluieren und dann nur Reste der Valvulae Kerkringii einschliessen. Auf ihrem Geschwürsgrunde wiederum gelbgraue, etwas netzförmige, zarte, nekrotische Gewebslagen. Diese schwärzlichen Infiltrate der Darmwand und Geschwürsbildung hören am unteren Jejunum auf. Hier erscheint die Schleimhaut bräunlich blass und wird nur noch von einigen pigmentierten Bezirken unterbrochen. Im Bereich dieser Bezirke liegt meist ein vereinzeltes Schleimhautgeschwür mit geglättetem Grunde. Nur einzelne Geschwüre zeigen einen nekrotischen Belag. Die Ulcerationen sind meist longitudinal in der Richtung der Darmachse gestellt. Ihr Aufbau ist bisweilen leicht terassenförmig, indem an der Schleimhaut ein grösserer, flacher Defekt beginnt, und der centrale Teil am tiefsten liegt.

Am Ileum beginnt, etwa 2 m oberhalb der Klappe, neben den bisherigen, mehr isoliert aufgetretenen Geschwüren eine Zunahme der Ulcerationen, die auch hier teilweise transversal gestellt sind, teils jedoch longitudinal. Der Geschwürsgrund erscheint durchweg nekrotisch bräunlich. Sehr bald ist die ganze Schleimhaut von einem zarten, matten, blassbräunlichgrauen Schleier bedeckt, der allmählich dicker wird und besonders die Falten mit breitem Saume überzieht. In den unteren 1 1/2 m des Ileum zeigen sich ausgedehnte flache Ulcerationen der Schleimhaut, und die mit einem bräunlichen oder rötlichen, diphtherieähnlichen, nekrotischen Gewebsschichte bedeckte Schleimhaut zeigt bisweilen landkartenartige Umgrenzung. Die Schleimhaut der Ileocoecalgegend selbst ist bis auf eine Schwellung der solitären Follikel und leicht graue Verfärbung unverändert. Der nekrotische Belag hört 2 1/2 cm oberhalb der Klappe auf. Die Schleimhaut des Coecum ist blass. Im Colon ascendens findet sich eine hämorrhagische, cirkuläre Schleimhautpartie von 2 1/2 cm Breite; im übrigen Dickdarm erscheint die Schleimhaut ganz leicht grau gefleckt, die Follikel stecknadelkopfgross. Die Prostata ist etwas vergrössert, die Blasenschleimhaut blass. Die Leberserosa ist etwas matt; am rechten Lappen eine strahlige Narbe an der Oberfläche. Parenchym der Leber hellbraunrot. Fettkapseln der Nieren dürftig entwickelt. Capsula fibrosa der rechten Niere löst sich leicht los; Oberfläche der rechten Niere teils bräunlichrot, teils schwärzlich. In der Mitte der Konvexität ein keilförmiger, anämischer Infarkt mit hämorrhagischer Umsäumung, welcher

$1^1/_2$ cm in die Tiefe dringt. In einem zuführenden kleinen Arterienaste ist ein zarter Wandbelag sichtbar. Die Rinde der Niere ist blassrot; Pyramiden hell. Kalkinfarkte. Die linke Niere ist ebenfalls an ihrer vorderen Fläche teilweise pseudomelanotisch, mit einigen Cysten an der sonst glatten Oberfläche. Auch in ihren Papillen Kalkinfarkte. Nebennieren ohne Besonderheiten.

Anat. Diagnose: Flache Usuren an der Aortenintima mit Thromben. Embolie in den grösseren Aesten der Arteria mesenterica sup. Kleine Magengeschwüre. Pseudomelanose der Darmwand. Enteritis diphtherica mit Geschwüren. Rechtsseitiger Niereninfarkt.

Der Fall verdient in mehr als einer Beziehung Beachtung. Zunächst muss die ausserordentlich lange Dauer betont werden, wie sie äusserst selten beobachtet ist und zwar nur bei mehr chronisch eintretender Arterienverschliessung durch Wandveränderungen allein, oder mit sekundärer, zum völligen Verschluss führender Thrombose in den betreffenden Mesenterialarterien, obgleich auch unter diesen letzteren einige sich befinden, die keine Prodrome boten, sondern erst bei Perfektwerden der Verstopfung einen durchaus akuten Verlauf zeigten.

Zur Erklärung dieses protrahierten Verlaufes müssen wir von den Einzelheiten des Sektionsbefundes am Darm ausgehen. Hierselbst präsentiert sich eine recht beträchtliche Mannigfaltigkeit der anatomischen Veränderungen. Zunächst fällt auf, dass neben ausgedehnteren, grössere Darmabschnitte betreffenden Veränderungen, auch kleinere, scharf umschriebene vorhanden sind. Ferner zeigen sich frische, noch nicht ganz zum Abschluss gelangte neben bedeutend älteren, schon abgelaufenen Processen. Endlich sind die einzelnen, unter sich gleichartigen Vorgänge durch mehr oder weniger vorgeschrittene Stadien wiederum unter sich unterschieden. Kleine, alle Schichten der Darmwand durchsetzende hämorrhagische Infarkte, neben ausgedehnten hämorrhagischen Infarcierungen grösserer Darmstrecken; frische Suffusionen, neben rauchgrauen Pigmentierungen; weissliche Flecken der Schleimhaut, umschriebene Schorfbildung, kleine diphtherische Nekrosen; flache Substanzverluste der Mucosa, ältere tiefergreifende mit überhängendem Rande fast bis auf die Muscularis reichend, nekrotische Belege des Grundes u. s. w. Oberflächliche Schleimhautveränderungen mit den Merkmalen der diphtherischen Enteritis: kurz ein recht buntes Bild, wie es wohl selten in dieser Reichhaltigkeit beschrieben ist.

Bei näherer Betrachtung konnte man sich des Eindrucks nicht erwehren, dass die verschiedenartigen, vielfach gruppenweise angeordneten Veränderungen von unter sich wenigstens annähernd gleich weit vorgeschrittenen Stadien, auch zu verschiedenen Zeiten entstanden und von derselben Ursache hervorgerufen sein mussten. Ich möchte hier auf die Experimente Panum's hinweisen (s. unten); in seinen Sektionsprotokollen von Hunden, bei denen die verschiedensten Organe künstlich embolisiert waren, finden wir eine ähnliche Vielfältigkeit der am Darm zu Stande gekommenen Veränderungen wie in unserm Fall; Panum konnte dieselben, ungeachtet der verschiedenartigen Erscheinungsformen, auf ein und dieselbe Ursache, nämlich embolischen Verschluss der arteriellen Darmgefässe zurückführen. Indessen sei betont, dass je nach dem Sitz der künstlichen Emboli (Mesenterial-, subseröser, intermuskulärer, submuköser Arterienast) die Bilder eben verschieden waren. Wir werden also auch bei dem vorliegenden Fall wohl nicht irre gehen, wenn wir die einzelnen Erscheinungsformen auf multiple kleine Embolieen zu einem gewissen Teile beziehen, nämlich diejenigen, welche sich durch eine geringe Grösse und scharfe Umschriebenheit auszeichnen. Daneben sind jedoch noch die mehr flächenhaft und über grössere Partien des Darmes ausgedehnten Processe vorhanden. Letztere sowohl wie die ersteren auch sind — bezüglich dieser sei auf die ausführliche mikroskopische Beschreibung verwiesen — als Folgeerscheinungen von Embolien (und zwar vielfachen) zu betrachten. Es ist bedauerlich, dass von den Schleimhautveränderungen nur 3 Stücke zur Untersuchung vorlagen; sonst hätten sich embolische Verschlüsse kleinerer Wandarterien wohl mehr als das eine Mal (Präparat 1) ergeben. Berücksichtigt man nun noch das vielfach gruppenweise sich findende Auftreten gleich hochgradiger Veränderungen, ausserdem das verschiedene Alter derselben, so liesse sich folgendes zusammenfassend sagen: Neben den grossen Aesten der Art. mes. sup. sind auch eine grosse Anzahl kleinerer Aeste — entweder noch im Mesenterium selbst (peripherste Arkade) oder schon in der Darmwand belegen — embolisiert worden. Diese einzelnen Schübe von embolischen Verschlüssen sind zu verschiedenen Zeiten erfolgt.

Wie stimmt dazu nun das klinische Bild? Es ist mit fast absoluter Gewissheit anzunehmen, dass die Embolie der grösseren Aeste der Art. mes. superior durch jenen furchtbaren Schmerz am vor-

letzten Tage mit, allerdings vorübergehendem, nachfolgendem Collapse sich klinisch dokumentiert hat. Die Schmerzen müssen ausserordentlich heftig gewesen sein, wie aus dem ganzen Gebahren des sonst geduldigen Kranken sich entnehmen liess. Schwieriger ist die präcise Angabe der Zeitpunkte, wann die kleinen multiplen Embolisierungen stattgefunden haben. Vielleicht besteht die Vermutung zu Rechten, dass die Kolikanfälle Ausdruck der eingetretenen Embolieen gewesen sind. Die vielfältigen Verstopfungen gerade der kleinsten Arterien können aber schon viel älteren Datums und bereits zur Zeit des Beginns der Erkrankung zu einem gewissen Teil zu Stande gekommen sein. Eine gewisse Schwierigkeit liegt darin, dass bekanntermassen ganz umschriebene kleine Wandveränderungen am Darm schwere Erscheinungen seitens des Abdomens nach sich ziehen, beispielsweise das Bild eines Ileus hervorrufen können. Jedoch ist dieses nicht immer der Fall, sondern wie aus Mitteilungen von Fällen embolischer Verlegung der Darmgefässe, die, ohne bei Lebzeiten irgend welche Symptome gemacht zu haben, als Nebenbefund bei der Sektion sich ergab, hervorgeht, können auch ausgedehntere Veränderungen am Darme bestehen, ohne dass klinische Anzeichen vorhanden sind für dieselben. In unserem Fall sind Erscheinungen von Seiten der Abdominalorgane (Darm, Magen) vorhanden gewesen, auch in der ca. $3^1/_2$ Wochen umfassenden Zeit vor dem Eintritt in die Klinik; dieselben sind jedoch mehr allgemeiner Natur und nicht die klassischen der Darmarterienembolie. Immerhin lässt sich die Möglichkeit, dass dieselben die Anzeichen der multiplen embolischen Gefässverschlüsse darstellen, nicht gänzlich von der Hand weisen. Das, was ich betonen möchte, ist die immerhin bemerkenswerte Thatsache, dass bei unserem Patienten gewissermassen zwei, sowohl klinisch wie pathologisch-anatomisch unter sich verschiedene embolische Processe in demselben Organe, dem Intestinaltraktus, sich abspielten:

1) Multiple, in mehreren Schüben erfolgende Embolisierung kleinerer und kleinster Darmwand- und Mesenterialgefässe (Arterien),

2) eine terminale grössere embolische Verschliessung der Hauptäste der Art. mes. sup.

Bei unserem Fall treten vor allem folgende Fragen in den Vordergrund: Stellt das Zusammentreffen der Purpura mit der Darmarterienembolie lediglich eine zufällige Kombination dar? oder stehen beide Affektionen in gewisser Beziehung zu einander? und, wenn ja, welcher Art ist dieselbe? Es wäre

entschieden das einfachste, das Nebeneinandervorkommen der beiden als rein zufällig anzusehen, und das Faktum als relative Seltenheit zu verzeichnen; aber es fragt sich doch, ob man mit dieser Auffassung dem Fall gerecht würde, wenn man von vornherein den Gedanken an einen etwaigen Zusammenhang beider fallen liesse: und ausserdem fordern die klinische Beobachtung und das Ergebnis der Sektion zu einem Versuch auf, denselben aufzuklären. Bekanntlich divergieren die neueren Ansichten über die Aetiologie und die Formen der Purpura recht erheblich; sucht man daher nach gewissen Anhaltspunkten, von denen aus sich ein innerer Zusammenhang zwischen beiden in Frage stehenden Processen finden und erklären liesse, wird man nicht umhin können, einige der hauptsächlichsten modernen Deutungsversuche der ätiologischen Beziehungen der Purpura kurz Revue passieren zu lassen.

Dass eine hämorrhagische Diathese von irgendwelchen Affektionen des Intestinaltraktus bedingt sein kann, ist schon wiederholt beobachtet worden. Sträussler[1]) berichtet über einen Fall von akuter hämorrhagischer Encephalitis. Bei seiner Patientin entstanden plötzlich eine grosse Suffusion in der linken Leistenbeuge, deren Ausdehnung rasch zunahm, sowie in raschester Aufeinanderfolge neue ausgedehnte Blutungen am ganzen Körper. Neben diesen grösseren Suffusionen waren ausgedehnte Bezirke auf der Körperhaut vorhanden, in denen sich nur kleine Ekchymosen befanden. Die Obduktion zeigte, dass auch fast sämtliche Schleimhäute mit Blutungen bedeckt waren. Im Dickdarm fand sich, in der Gegend der Flexura hepatica beginnend, eine ca. 25 cm lange streifenförmige, schwarzbräunlich pigmentierte Narbe der Schleimhaut, in deren Umgebung zahlreiche Blutungen stehen; gegenüber dieser grösseren 2 kleinere Narben. Dies sowie einige andere Befunde ermöglichte im vorliegenden Fall die pathologisch-anatomische Diagnose einer intestinalen Autointoxikation. Das Vorhandensein dieser wird von Sträussler als Aetiologie der Encephalitis betrachtet; in gleicher Weise ist aber auch wohl die allgemeine hämorrhagische Diathese, die sich in den Hautblutungen äusserte, auf die intestinale Autointoxikation zu beziehen.

Eine ähnliche Auffassung der Purpura haemorrhagica, die Begleiterscheinung in dem eben citierten Falle, vertritt und bekundet Aiello[2]); er nimmt an, dass diese Krankheit auf Auto-

1) Wiener klin. Wochenschr. 1902. Nr. 3.

2) Riforma med. 94. Citiert nach Centralbl. f. innere Med. 1894.

intoxikation mit toxischen Stoffen, herrührend von gestörtem Verdauungsprocess, zu beziehen sei. In seinen Fällen prävalierten Magen- und Darmstörungen, im Magen liess sich Mangel an Salzsäure und an Pepsin nachweisen, dafür Peptotoxin und salzsaures Aethylamin, welche in dem Darm die Produktion aromatischer und toxischer Stoffe begünstigen. Den Beweis, dass es sich wirklich um derartige intestinale Toxine gehandelt hat, welche die Purpuraeruptionen verschuldeten, hat der Autor zu erbringen gesucht und auch thatsächlich erbracht dadurch, dass eine die Vernichtung dieser Toxine bewirkende Therapie die Purpura definitiv zur Ausheilung brachte.

Auch Sortais[1]) giebt auf Grund seiner ausgedehnten klinischen wie experimentellen Studien die Möglichkeit des Entstehens der Purpura von einem lokalen Herde aus, speciell des Digestionstraktus, zu. In letzteren können sich anorganisch-chemische oder organisch-bakterielle wirksame Substanzen bilden, die ihrerseits einen Einfluss auf die Hautgefässe oder auf das Centralnervensystem äussern und zu bestimmten Veränderungen führen, welche nunmehr die hämorrhagischen Eruptionen veranlassen.

Die Möglichkeit, in unserem Fall die Purpura auf diese Weise zu erklären, liegt entschieden vor; die zu Beginn der Erkrankung vorhandenen gastrointestinalen Erscheinungen können sehr wohl als Ausdruck einer Darmerkrankung der Art aufgefasst werden, dass sich innerhalb des Darmes toxische oder infektiöse Schädlichkeiten gebildet haben; die Resorption dieses anorganisch-toxischen oder organisch-infektiösen Materiales könnte sehr wohl durch Einwirkung auf das Blut, oder auf die Ernährung der kleineren Gefässwände, bezw. die Gefässnervencentren im Centralorgan sich dahin äussern, dass eine Purpura entstanden wäre. Vielleicht ist auch die erste Purpuraeruption in diesem Sinne zu erklären und aufzufassen. Für die zweiten ante mortem aufgetretenen Purpuraausbrüche dürfte sich diese Erklärung jedoch nicht halten lassen. Denn trotz Fortdauer der gastrointestinalen Symptome ist jene erste Purpura rasch und spurlos in einigen Tagen verschwunden, kann also wohl nicht in direkte Abhängigkeit von ihnen gebracht werden.

Für die ersten Purpuraeruptionen bei unserem Kranken hat die Annahme einer vom Darmkanal aus erfolgten Toxinwirkung in der That etwas Bestechendes, für die zweite ist sie dagegen in Anbetracht des Sektionsbefundes (Herz, Aorta, Darm) nicht zulässig. Was noch

1) Sortais, Le purpura. Thèse de Paris 1896 (citiert nach Centralbl. f. innere Med. 1896).

für die Annahme einer Toxinwirkung bei den zuerst entstandenen Hautblutungen spricht, ist die Analogie mit der für die bei Lungentuberkulose in den letzten Jahren wiederholt beschriebenen Purpura fast einstimmig angenommenen Erklärung derselben als Toxinwirkung. Wiechel[1]) nimmt an, dass die Toxinwirkung hierbei hervorragend mitbeteiligt ist, allerdings kämen prädisponierend noch die durch die bestehende Lungentuberkulose leicht erklärlichen Ernährungsstörungen der Gefässwand in Betracht. Die hämorrhagische Diathese ist nach ihm bedingt durch die Resorption von Toxinen aus einem plötzlich zerfallenden tuberkulösen Herde. Cohn[2]) acceptiert diese Erklärung für seinen Fall und findet noch darin eine weitere Stütze für dieselbe, dass auch eine hämorrhagische Nephritis mit in die Erscheinung trat, die sich zwanglos als durch die Ausscheidung der Toxine hervorgerufen auffassen lasse. Freilich sind unter den klinischen Daten wie dem Sektionsbefunde einige Punkte, die der Vermutung Raum lassen, dass sich für einige andere beobachteten Störungen eine andere Erklärung eventuell finden lasse. Aus dem Gesagten erhellt, dass in unserem Fall gleichfalls die Möglichkeit, die Purpura als durch Autointoxikation vom Intestinaltraktus infolge resorbierter Produkte der Eiweissfäulnis entstehend zu erklären, theoretisch wohl denkbar und nicht mit absoluter Sicherheit in Abrede zu stellen sei; jedoch ist wohl nach dem ebenfalls oben betonten Sektionsbefunde diese der Purpura gegebene Deutung nicht mehr haltbar. Wir hätten dann die Aufgabe, für den zweiten Anfall der hier beobachteten Hauthämorrhagien eine Erklärung und zwar eine andere zu suchen; zugegeben, auch diese würde gefunden, so ständen wir vor der höchst merkwürdigen Thatsache, zwei bei demselben Patienten innerhalb kurzer Zeit aufgetretene Purpurafälle auf verschiedene Aetiologien beziehen zu müssen, was durchaus den Stempel der Gezwungenheit und Unwahrscheinlichkeit trüge. Wir müssen uns demnach nach einer anderen Erklärung der Purpura umsehen und zwar einer solchen, welche für die beiden Attacken herangezogen werden könnte und in jeder Beziehung genügte.

Als eine solche wäre vielleicht die Hypothese Silbermann's und Anderer, welche von ihnen für das Zustandekommen einer Reihe von Purpuraformen aufgestellt wurde und durch anatomische Unter-

1) Wiechel, Histologie der hämorr. Diathese mit Berücksichtigung der Lungentuberkulose. In.-Diss. Greifswald 1897.

2) Münch. med. Wochenschr. 1901. Nr. 50.

suchungen und experimentelle Arbeiten gestützt werden konnte, zu nennen. Nach Silbermann[1]) ist bei der hämorrhagischen Diathese primär eine Blutalteration vorhanden. Seine an Hunden vorgenommenen Experimente waren zu dem Zweck unternommen, eine der menschlichen Purpura ähnliche Krankheit, speciell den schwereren Formen derselben, der sog. Henoch'schen Purpura bei Tieren zu erzeugen. Dies gelang ihm auch, indem er durch systematische Einführung kleiner Dosen von Pyrogallussäure eine Stase im Venen- sowie Capillarsystem der Tiere hervorbrachte, und hernach Fermentblut — gewonnen durch Auspressen des spontan geronnenen Venaesektionsblutes desselben Tieres — in kleinen Mengen arteriell injicierte.

Die Versuchstiere zeigten bei Lebzeiten Leibschmerzen, blutiges Erbrechen, Durchfälle, blutige Stuhlgänge, ein Teil von ihnen auch subkutane Blutungen. Die Sektion ergab vielfache innere Hämorrhagien (Leber, Milz, Niere, Magendarmkanal). Die mikroskopische Untersuchung wies in den inneren Organen, zum Teil auch in der Haut Thrombosierung kleiner Gefässe und besonders kleiner Capillargebiete nach. Daneben stellenweise auch hyaline Veränderung der Gefässwand und kleine nekrotische Herde in den inneren Organen. Die Thromben wurden nicht nur mikroskopisch, sondern auch durch Selbstinjektion nachgewiesen. In diesen sind die ersten anatomischen Veränderungen gegeben; ihnen schliessen sich dann weiterhin die Gefässwandentzündungen, die Blutaustritte und die Pigmentierungen an.

Silbermann konnte dieselben Veränderungen auch an der menschlichen Purpurahaut nachweisen. Nach ihm erklären sich die Symptome aus einer primären Blutalteration, welche zur Stromverlangsamung, Stase und Thrombusbildung führt. Seine Deutung ist auch vielfach von anderen acceptiert worden (Green, Du Castel, Dusch u. A.) — Anders als Silbermann sehen Riehl[2]) und v. Kogerer die Gefässalteration für das Primäre, die Blutalteration für das Sekundäre an. Auch an der menschlichen Purpurahaut ergab die mikroskopische Untersuchung der in der Blutung verlaufenden Gefässe, Thrombosierungen, zumeist in kleinen Venenstämmchen, aber doch auch in kleinen Arterien. Auffallend war die Entartung der Gefässwände: ausgebreitete Endarteriitis und Verdickung aller Wandschichten, neben hyaliner Degeneration und Verfettung.

1) Silbermann, Klinische und experimentelle Beobachtungen über Purpura. Festschrift f. Henoch 1890.

2) Nothnagel, Specielle Pathologie und Therapie. Bd. VIII.

In allen untersuchten Fällen waren die im Stratum reticulare cutis liegenden grösseren Arterien am intensivsten erkrankt, nach diesen die Gefässe des Fettpolsters.

Zweifelsohne war Silbermann durchaus berechtigt, pathologisch-anatomisch nachweisbaren Veränderungen, hauptsächlich der Stase und thrombotischen Vorgängen, eine wesentliche Rolle bei dem Zustandekommen der Purpuraefflorescenzen zuzuschreiben, eine primäre Blutalteration als bestehend vorausgesetzt. Ziehen wir diese genannten Processe auch für unseren Fall heran zur Erklärung, so lässt sich zunächst das eine sagen, dass die Möglichkeit, beide Eruptionen als von dieser Ursache abhängig anzunehmen, recht wohl denkbar ist. Freilich fehlte hier eine von Silbermann als notwendige Vorbedingung angenommene primäre Blutalteration, die bei unserem Kranken durch keinerlei klinische Zeichen sich etwa dokumentiert hat. Aber auch noch aus anderen Gründen dürfte die Silbermann'sche Erklärung der Purpura für unseren Fall zurückzuweisen sein. Zunächst spricht dagegen die ausserordentliche Schnelligkeit der vom Patienten selbst angegebenen sowie der hier beobachteten Purpuraeruption. Wie hätten wohl derartige Gefässwandveränderungen, wie sie Silbermann beschreibt, in der kurzen Zeit sich entwickeln sollen? Ferner das rasche Verschwinden der ersten, der rapide Eintritt der zweiten Eruption, innerhalb deren wiederholte neue Nachschübe auftraten; gerade diese Fluxion der Erscheinungen ist es, welche die Annahme einer derartigen, oben näher skizzierten, über die ganze Haut verbreiteten Gefässkrankheit, überhaupt nicht zulässt: wäre eine solche wirklich vorhanden, so liesse sich doch gar nicht einsehen, wie bei fortbestehender anatomischer Veränderung die Blutungen plötzlich verschwinden und auch plötzlich wieder auftreten könnten.

Bei nicht sehr eingehender Betrachtung kann in unserem Fall, gemäss der klinischen Erscheinungen, wohl eine gewisse Aehnlichkeit mit einer bestimmten Form der Purpura, nämlich der Henoch'schen Purpura, auffallen. Bei der letzteren treten bekanntlich zu den Purpuraeruptionen und Gelenkerscheinungen noch eine Reihe von Abdominalsymptomen: Erbrechen (selten Hämatemesis, obgleich dies auch beobachtet ist) blutige Stühle und Durchfälle. Besonders ist diese Form durch schubweises Auftreten der Petecchien und übrigen Erscheinungen in grösseren und kleineren Intervallen charakterisiert. Jedoch lässt der Sektionsbefund, der die Darmerscheinungen bei unserem Patienten auf einen ganz bestimmten Process, die Em-

bolie der Arteria mes. superior zurückzuführen zwingt, sofort erkennen, dass die Aehnlichkeit unseres Falles mit der Henoch'schen Purpuraform thatsächlich nur eine zufällige ist.

Gegen die Annahme septischer Blutungen spricht einmal die klinische Beobachtung des Patienten, der bei andauernd fieberfreiem Krankheitsverlauf niemals Symptome einer septischen Allgemeinerkrankung darbot, wie der Organbefund bei der Autopsie. Sodann war die Form der Blutungen eine andere, als sie bei septischen Processen vorzukommen pflegen. Die septischen Blutungen betreffen (Gussenbauer)[1]) sehr selten die Haut, etwas häufiger dagegen die Schleimhäute, z. B. die Nasenschleimhaut, ferner die Schleimhaut der Mundhöhle (Zunge, Wange, Lippen, weicher Gaumen) und die des Pharynx.

Will man die beiden Anfälle der Purpura nicht als zufällige Komplikation betrachten, wobei man sie nur als einfache leichtere Form, die mit Gelenkschmerzen, aber ohne intestinale Erscheinungen, einherging, auffassen dürfte, so könnte, nachdem alle bisherigen Erklärungsversuche als nicht zu Recht bestehend sich herausgestellt haben und nicht einwandsfrei geblieben sind, nur noch eine Möglichkeit bleiben, nämlich einen embolischen Ursprung anzunehmen. Die Auffassung der Purpura als embolischer Process hat neuerdings der immer mehr Anhänger gewinnenden Auffassung derselben als durch Bakterien bedingter Infektionskrankheit (Letzerich, Petrone und Andere) weichen müssen. Zum Teil lag das wohl an der Schwierigkeit, den wirklichen Nachweis von embolischen Verstopfungen der Hautgefässe zu erbringen in jedem einzelnen Falle. Es genügt, dass es hin und wieder gelungen ist, bei zahlreichen über den ganzen Körper zerstreuten Ekchymosen inmitten jeder einzelnen die das Capillargefäss obturierende Masse zu finden und so die embolische Natur, für einen gewissen Procentsatz der Purpura wenigstens, festzustellen. Verallgemeinernde Schlüsse sind natürlich hieraus nicht zu ziehen; nur hat man angesichts dieser Befunde, welche doch eine besser fundierte Grundlage als manche neuere, zwar anfangs bestechende, aber bei sorgfältiger Prüfung als unhaltbar sich herausstellende, Hypothese zur Erklärung der Ursache und des Wesens der Purpura, abgeben, in hinsichtlich der Deutung zweifelhaften Purpurafällen sich stets zu fragen, ob nicht embolische Vorgänge mit im Spiele sein können.

1) Gussenbauer, Deutsche Chirurgie. Sephthämie. Pyohämie. Pyosephthämie.

In der That gewinnt die Annahme, dass es sich bei unserem Patienten um multiple Embolisierungen feinster Hautgefässe gehandelt haben kann, sehr an Wahrscheinlichkeit, wenn man die Fälle von Moos, Zimmermann, Wagner, Wittmann und Edler berücksichtigt, die weiter unten ausführlicher mitgeteilt sind: ferner den Fall Gimard. Speciell die von Zimmermann, Wittmann und Edler veröffentlichten Fälle scheinen mir ganz besondere Beachtung zu verdienen, umso mehr, als sie zugleich wertvolle kasuistische Beiträge zur Kenntnis des Verschlusses der Darmgefässe darstellen und sich in keiner der vielen Arbeiten über diese Frage auch nur erwähnt finden. Die angezogenen Fälle verliefen mit unwesentlichen Abweichungen, unserem Falle ganz ähnlich. Bei letzterem war ja die Quelle der multiplen Embolieen in der Gerinnselbildung in der Aorta gegeben. Der Einwand, dass eine so vielfältige Embolisierung der Hautgefässe sich wohl nicht gut erklären lasse, ist leicht mit dem Hinweis auf die multiplen kleineren Infiltrate der Darmwand, sowie die äusserst zahlreichen Geschwüre, die nur auf ganz umschriebene embolische Gefässverstopfungen zurückzuführen sein dürften, zu entkräften. Diese Veränderungen im Darm, die gruppenweis, wie sich aus den jedesmal gleich weit vorgeschrittenen pathologischen Processen erkennen lässt, ungefähr zur selben Zeit entstanden sind, müssen wohl auch auf allerfeinste embolische Partikelchen und dadurch bedingte Verstopfung der Gefässe bezogen werden. Und zwar liegt ihre Entstehung gewiss ganz geraume Zeit vor dem embolischen Verschluss der grösseren Aeste. Derartig allerfeinste Partikel können wohl auch die schubweis erfolgenden Ekchymosen der Haut durch Embolisierung erzeugt haben. Demnach wären die Purpuraflecken genau so, wie die Veränderungen im Darm (cirkumskripte und ausgedehnte Infarcierung, Geschwürsbildung) und die in der einen Niere, anzusehen und stünden hinsichtlich ihrer Genese auf gleichem Boden mit jenen. Gerade diese anderen Embolieen sind es, welche ihrerseits diese Deutung der Genese der Purpuraflecken noch zu stützen geeignet sind. Dass es keine hämorrhagische Diathese war, geht u. a. aus folgendem hervor: bei dieser kommt es öfter vor, dass lokale Reize und Eingriffe sofort neue Blutflecken nach sich ziehen. Bei unserem Kranken waren die dem Druck besonders ausgesetzten Partieen (Kreuz, Schulterblätter) ferner die Einstichstellen (Gelatine-Morphiuminjektionen) und die Applikationsstelle der Eisblase gar nicht oder doch nur sehr unbedeutend von der Pur-

puraeruption betroffen.

Immerhin bleibt es zu bedauern, dass eine Excision von Hautstückchen nicht stattgefunden hat, an denen sich ja die Entscheidung hätte treffen lassen müssen.

In früherer Zeit hielt man die Purpura weit häufiger wie jetzt für einen embolischen Process. In der ziemlich eingehenden Arbeit von Kraus [1]) ist dieser Standpunkt vertreten für eine ganze Reihe von Purpuraformen, nämlich Purpura rheumatica, Henoch'sche Purpura, fast alle schweren Fälle mit Darm- und Gelenkerscheinungen. Allen diesen liegen nach Kraus wahrscheinlich embolische Processe zu Grunde.

Die Kombination von Verschluss der Mesenterialgefässe — speciell Embolie — und Purpura, ist bisher noch sehr wenig bekannt. Bei genauer Durchsicht der Litteratur habe ich nur ganz vereinzelte Beobachtungen diesbezüglicher Art finden können; ich habe dieselben weiterhin im folgenden zusammengestellt. In fast sämtlichen Mitteilungen ist eine Erklärung der Purpura als embolischer Vorgang sehr gut denkbar und auch wiederholt gegeben worden. Im Anschluss an diese ist noch eine experimentelle Arbeit zu erwähnen, welche auf die genannte Kombination bezüglich der Genese ein klares Licht wirft und beide Erscheinungen auf embolische Vorgänge zurückführt. Die unserem analogen Fälle, welche bisher bekannt gegeben wurden, sind die folgenden:

Zimmermann (Arch. d. Heilkunde Bd. XV).

46j. Waschfrau erkrankte mit rheumatischen Beschwerden und wiederkehrenden Hauthämorrhagien, besonders in den Unterextremitäten, dazu kamen Darmsymptome, bestehend in Koliken, Erbrechen und Durchfällen (ohne Blut), schliesslich erfolgte unter peritonitischen Erscheinungen schneller Tod. Die Sektion ergab diffuse Peritonitis und im Ileum zerstreut etwa 150 weisse mit gelblichem Schorfe belegte Geschwüre von 2 Qu Lin bis zu 1 Q Z Grösse. Ein Teil der Geschwüre durchsetzte nur die Mucosa, andere griffen tiefer bis mehr an die Serosa, einige waren schon in vita perforiert. Die mikroskopische Untersuchung ergab die Schorfe als anämische Gangrän; nirgends in ihnen Blutungen oder Gefässverstopfungen, dagegen in der Umgebung aller nekrotischen Stellen die kleinen Arterien, besonders in der Adventitia, durch kleinzellige Wucherungen verdickt und ihr Lumen verengt.

Diese Gefässveränderung hält Zimmermann für die Ursache

1) Kraus, Ueber Purpura. Heidelberg 1883.

der Nekrose im Darm; ob und wie weit sie mit der hämorrhagischen Diathese zusammenhängt, lässt er unentschieden.

Eine grosse Aehnlichkeit mit dem eben beschriebenen, zeigt ein anderer früher mitgeteilter Fall von Wagner[1]). Derselbe zeigt eine Kombination von Purpura bezw. hämorrhagischer Diathese und schwerer Darmaffektion, bei der sich im Darm massenhafte Substanzverluste vorfanden, allerdings mit abgestossenen Schorfen. Eine Erörterung darüber, in welchem Verhältnis dieselben zu einander standen, ist unterblieben. Die Erscheinungen waren folgende.

22j. Mann erkrankte mit Gelenkschmerzen und Durchfällen. Leib mässig aufgetrieben, bei Druck empfindlich. An den Extremitäten zahlreiche ältere und frische Hämorrhagien. Der Stuhlgang wurde dann diarrhoisch und enthielt hellrote Blutpunkte; späterhin wurden die Blutbeimengungen reichlicher. Erbrechen. Neue Petecchien. Plötzlich starke Leibschmerzen. Starke Auftreibung des Abdomens, die noch zunahm. Die Diagnose lautete: Hämorrhagische Diathese.

Sektion: Linke Lunge enthält mehrere peripherische bis kirschengrosse, unregelmässig gestaltete hämorrhagische Infarkte; die rechte verhält sich wie die linke Lunge. In den Herzhöhlen spärliche Gerinnsel. Endocard und Aorta stellenweise schmutzig-braunrot. In der Bauchhöhle einige Unzen gelbgrüner trüber Flüssigkeit. Zwischen den Darmschlingen Eiter angesammelt. Der ganze Dünndarm besitzt eine ungewöhnlich dicke Wandung, seine Serosa ist überall trüb und nach Beseitigung einer dünnen Exsudatschicht etwas rauh. Schleimhaut verhält sich in den einzelnen Abteilungen etwas verschieden. In den oberen Dünndarmpartieen normal, ausgenommen eine Anzahl linsengrosser, hyperämischer und des Epithels beraubter Stellen. Gegen die Mitte des Dünndarms mehr oder weniger dicht gedrängte, 1—3 Qu-Zoll grosse Stellen, welche weder Schleimhautfalten, noch Zotten zeigen, ziemlich glatt, blass und wenig vertieft sind; diese Stellen geschwüriger und narbiger Beschaffenheit gehen ohne scharfe Grenze in die scheinbar normale Schleimhaut über. Je näher gegen das Colon, umso dichtgedrängter stehen die geschwürig zerfallenen Partien. Gegen das Ende des Dünndarms auf den noch vorhandenen Resten der Schleimhaut wulstige, mit der Unterlage ziemlich fest adhärierende bräunlich-rötliche Fetzen, nach deren Ablösung ein flacher Substanzverlust zurückbleibt. Die Schleimhaut des Coecum und Colon ascendens zeigt die gleiche Beschaffenheit wie die des unteren Dünndarms. An keiner Stelle des Darmes waren Hämorrhagien vorhanden. Mesenterialgefässe?

Mikroskopisch liess sich an den geschwürigen, sowie narbenähnlichen Stellen folgendes konstatieren: Die Umgebung zeigte stark geschwollene

1) Archiv der Heilkunde 1868.

Zotten, welche sehr breit waren und stellweise Substanzverluste zeigten. Die durch den Zerfall entstandenen Defekte reichten bis zur Mitte der Schleimhaut. Die Schleimhaut zeigte keine Zotten und keinen Epithelbelag mehr, ihre Substanz war sehr trübe, von Fettkörnchen durchsetzt und zeigte fast keine Gewebszeichnung mehr. Muscularis zum Teil fettig entartet. In der Submucosa Kernwucherung. Das ganze Gewebe unterhalb eines derartigen Substanzverlustes war von Eiterkörperchen durchsetzt. Ueber die Blutgefässe ist nichts mitgeteilt.

Ohne Frage bestehen zwischen beiden eben angeführten Fällen eine Reihe von Berührungspunkten. Zunächst waren die klinischen Erscheinungen bei beiden Kranken recht ähnliche. Auch die bei der Sektion konstatierten Veränderungen des Darmes, welche im ersten Fall vorwiegend das Ausbreitungsgebiet der Art. mesenterica superior, im zweiten ausser diesem noch das der inferior betrafen, waren anatomisch gleichwertig, wenn auch graduell verschieden. — Im ersten wurden dieselben auf den stellenweise fast völligen Verschluss der kleinen Darmwandgefässe bezogen, der allerdings nicht eingewanderten Embolis, sondern, wie Zimmermann angiebt, einer produktiven Gefässwandentzündung seine Entstehung verdankt; im Falle Wagner's sind wir bezüglich der Aetiologie der Ulcerationen im Unklaren gelassen. Ein Punkt, der vielleicht einen Fingerzeig zu geben geeignet wäre, ist das Vorhandensein der vielfachen hämorrhagischen Infarkte beider Lungen. Das mikroskopische Verhalten der Geschwüre und der narbenähnlichen Partien macht durchaus den Eindruck, als handele es sich hier um anämische Nekrosen und als seien dieselben durch Verschluss der arteriellen Gefässe zustandegekommen, wobei es bei der ausserordentlich grossen Zahl der umschriebenen Defekte sich zunächst wohl um die kleineren Wandgefässe, deren jedes nur einen beschränkten Teil der Darmwand zu versorgen hat, gehandelt haben mag. Die multiplen Infarktbildungen in der Lunge, welche zweifelsohne von den Gerinnseln im Herzen herrühren, könnten die eben geäusserte Vermutung noch dahin erweitern und bestätigen, dass der Verschluss der Darmwandgefässe ein embolischer gewesen ist. — Ob die Hautblutungen gleichfalls diese ätiologische Grundlage haben dürften, steht zwar dahin, ist aber nicht unwahrscheinlich.

Ein für unsern Fall, in welchem wir eine Embolie der Mesenterialarterie kompliciert durch eine Purpura vor uns haben, recht wertvolles Analogon bildet eine von Wittmann[1]) mitgeteilte

1) Jahrbuch f. Kinderheilkunde. Bd. IX.

Beobachtung.

Der Fall betraf ein 11jähr. Mädchen, welches früher wiederholt an Chorea erkrankt war; nachträglich stellte sich eine Polyarthritis rheumatica acuta ein. Im Verlauf derselben entwickelte sich eine Endocarditis, welche die Mitralklappe sowie die Aortenklappe in Mitleidenschaft zog. Während der Beobachtung traten mehrfach dunkelrote bläuliche, teilweise knotenförmige schmerzhafte Eruptionen auf der Haut ein; besonders waren dieselben in der Haut der Umgebung der Gelenke lokalisiert; aber auch am übrigen Körper fanden sie sich. Exitus. Sektion: Embolische Verstopfungen beider Arteriae fossae Sylvii mit ausgebreiteter Erweichung des Gehirns. Embolische Verstopfung eines Hauptzweiges der Arteria mesenterica superior, ferner der linken Arteria subclavia und cruralis sowie der rechten Arteria poplitea. Ausserdem waren ältere metastatische Infarkte der Milz und beider Nieren vorhanden.

Die erwähnten, nach mehrtägigem Bestande jedesmal wieder verschwindenden, in mehrfachen Nachschüben aufgetretenen purpuraähnlichen Efflorescenzen sprechen, wenn man die zahlreichen anderweitigen fast sämtlich in vivo schon diagnosticierten Embolien, ferner die einwandsfreie Quelle der Embolie — verruköse recente Endocarditis — berücksichtigt, dafür, dass auch die Hautgefässe embolisch verstopft wurden. Zwar ist der mikroskopische Nachweis nicht erbracht worden, aber auch ohne diesen dürfte die eben genannte Entstehung nicht weiter anzuzweifeln sein. Dieser Fall ist besonders dadurch beachtenswert, als er einen von den wenigen darstellt, welche Embolie der Darm- und Hautarterien zugleich aufweisen.

Ein weiterer, dem vorherigen recht nahe stehender Fall wurde von Edler[1]) veröffentlicht.

Es handelte sich um eine Endocarditis, mit ausschliesslicher Beteiligung der Aortenklappen am Entzündungsprocess, mit Milzschwellung, Hämaturie und zeitweisen Fieberbewegungen, in deren Verlauf eine Eruption von Ekchymosen erfolgte. Dieselben boten anfangs vollkommen das Bild einer einfachen Purpura; weiterhin zeigten jedoch einige dieser Efflorescenzen einen andern Verlauf. Sie wurden etwas prominent und zeigten in der Mitte blasenförmige Erhebungen, welche von anfangs seröser, später sanguinolenter Flüssigkeit erfüllt waren. Durch Platzen der Blasen und Gangrän der Epidermis entstanden oberflächliche Eiterungen, zum Teil heilten die Eruptionen durch einfaches Vertrocknen ohne Substanzverlust. Die Hauterkrankung breitete sich über den ganzen

1) Edler, Ein Fall einer eigentümlichen Hauterkrankung neben Endocarditis. In.-Diss. Berlin 1872.

Körper, stets in den ersten Anfängen der Purpura ähnliche, nachher zum Teil jene erwähnte Veränderungen eingehend. Auch auf der Zunge fanden sich hämorrhagische Knötchen.

Sektion: In Trachea und Larynx grosse Ulcerationsflächen sowie in den verschiedensten Organen (Niere, Leber, Magen, Harnblase, Retina) zahlreiche punktförmige Hämorrhagien. In der Submucosa des Ileum zahlreiche Emboli an den Teilungsstellen der Gefässe. Dagegen fehlten gerade in Milz und Gehirn die Zeichen der Embolie.

Die Schlüsse, die Edler aus den kurz mitgeteilten Thatsachen zieht, sind folgende: Andere Möglichkeiten (Hautkrankheiten sui generis) liessen sich ausschliessen. In gleicher Weise, wie die Ileumgefässe embolisch verschlossen worden sind, sind auch Embolieen als die wahrscheinlichste Ursache der purpuraähnlichen Hautaffektion anzusehen, und die letztere ist wie die Veränderung auf den Schleimhäuten mit der vorangegangenen Endocarditis in direkten Zusammenhang zu bringen. Mikroskopische Untersuchungen sind nicht angestellt worden.

Eine ähnliche Auffassung der Purpuraflecken als Kapillarembolieen bekundet Gimard[1]) an der Hand des folgenden Falles.

20j. Mann. Krankheitsdauer 3½ Monate. Zeichen von Aorteninsufficienz und Herzhypertrophie. Hartnäckige Epistaxis. Purpura. Fieber. Albuminurie. Exitus. Die Sektion ergab: Aortenklappen an sich ziemlich intakt; aber in der Aorta ein bis zum Truncus anonymus reichendes Coagulum, das durch das Aortenostium zur Mitralis zieht und von polypösen Exkrescenzen der dortigen Sehnenfäden ausgeht. Multiple Ekchymosen auf Pleuren, Peritoneum, Darmschleimhaut. Verstopfung einiger Darmgefässe, die in der Wand verlaufen. Die Hauteruptionen, sowie die in der Darmschleimhaut beobachteten Ekchymosen und flachen Ulcerationen wurden von Capillarembolieen abhängig gemacht, die von den alten Klappenauflagerungen ausgingen.

Brünniche[2]) erwähnt einen Fall, bei dem nach einem schlecht behandelten Paronychium des r. Hallux eine infektiöse Endocarditis auftrat. (Mitralinsufficienz.) Dann stellte sich nach einem Schüttelfrost eine fast universelle Eruption von Petecchien auf der Haut ein. Zugleich trat Schmerz im Unterleib auf, Erbrechen und Diarrhoe, beide mit Entleerung blutig gefärbter Flüssigkeit. Die erwähnte Endocarditis hatte die Invasion von Mikroorganismen führenden Embolis in die Haut-

1) Archiv. général. de Méd. Okt. 1883.

2) Brünniche, Purpura, Endocarditis. Hospitalstidende 1891. Bd. IX. Citiert nach Virchow-Hirsch.

capillaren und nach dem Darm verursacht. Dieser wie auch die folgenden Fälle sind wohl ohne Ausnahme auf die Verbreitung embolischen Materials, das zugleich infektiös war, zu beziehen.

In einem weiteren, hierher gehörigen Fall von Claisse[1]) trat im Verlauf einer Endocarditis Purpura auf. Dann Milztumor, Albuminurie, erst später Pneumonie. Exitus. In den Purpuraflecken, sowie in den endocarditischen Efflorescenzen, in Lungen, Milz und Niere Pneumokokken. Die Purpura wird demnach auf Pneumokokkenembolieen zurückgeführt und zwar mit vollem Recht. Darmerscheinungen waren nicht vorhanden gewesen.

Endlich haben wir noch 2 Fälle zu erwähnen, welche die Komplikation von entzündlich-eitrigen Processen, bei denen Gelegenheit zu Embolien vorhanden gewesen war, mit Purpura (Morbus Werlhofii) sowie Darmulcerationen veranschaulichen.

Arnstein und Troschewsky sahen, wie im Anschluss an eine Stichverletzung des Fusses mit sekundärer Phlegmone eine grosse und ausgedehnte Purpura sich entwickelte. Magen- und Darmblutungen. Exitus. — Der andere hierzu gehörige Fall ist dadurch ausgezeichnet, dass von einer Phlegmone im Anschluss an ein schon längere Zeit bestehendes Ulcus varicosum die Eruption von Petecchien ihren Ursprung nahm und zwar auf embolischem Wege. Wikner[2]) beobachtete bei seinem 61j. Patienten eine schmerzhafte Schwellung des linken Unterschenkels. Petecchien begannen zunächst vereinzelt auf der Aussenseite des betreffenden Beines aufzutreten und nahmen dann rasch an Zahl und Grösse zu. Bakteriologische Untersuchung der Hauthämorrhagieen negativ. Uebelkeit, blutiger Stuhl. Kurz vor dem Tode eine neue beschränkte Purpuraeruption. Exitus. — Sektion: In der Serosa des rechten Herzohres und der rechten Kammer zahlreiche schwarzrote Ekchymosen. Im oberen Teil des Dünndarmes kleine punktförmige Ekchymosen an den Peyer'schen Plaques. Im mittleren Teil des Ileum ein 0,5—5 cm messendes Geschwür von unregelmässiger Form, mit seiner grössten Ausdehnung längsgestellt. Gleich unten vereinzelte bis bohnengrosse Ulcerationen. Vena tibialis postica von einem septisch zerfallenden Thrombus erfüllt.

Es erübrigt noch, die einzige experimentelle Arbeit über den Zusammenhang zwischen Purpura und Darmarterienembolie zu besprechen, welche auch für den vorliegenden Fall nicht ohne Wichtigkeit ist.

Von ganz besonderem Interesse für die Kenntnis experimen-

1) Archiv. de méd. expér. Nr. 3. 1891. Arnstein und Troschewsky, Ein schwerer Fall von Purpura. Gazette lekarska 1894.

2) Wikner, Ein Fall von Morbus Werlhofii. 1894. Cit. n. Virchow-Hirsch.

teller Arterienembolien, besonders des Zustandekommens solcher in den Darmgefässen und Hautgefässen, sind die Arbeiten Panum's[1]).

Panum ging in der Weise vor, dass er Hunden eine Emulsion äusserst feiner, schwarzer Wachskügelchen oder auch Luft, dem Blutstrom entgegen, in den arteriellen Kreislauf brachte (Arteria cruralis). Die nach wenigen Stunden meistens verendeten Tiere hatten während dieser Zeit ausser Lähmungen und Respirationsveränderungen mancherlei Erscheinungen von Seiten des Magendarmkanales dargeboten. Uebelkeit, Erbrechen von Galle oder blutigen Massen, Entleerung von blutiger Flüssigkeit durch den After; bei anderen wurde heftiges Kollern im Leibe beobachtet. Nach Injektion von Luft traten diese Erscheinungen etwas in den Hintergrund. Bei beiden Versuchsreihen waren jedoch Petecchien und Ekchymosen der Haut beobachtet, sowie intensive Schädigungen der Wandungen des Intestinaltraktus, von arteriellen Embolieen der grösseren im Mesenterium verlaufenden sowie der kleineren, den verschiedenen Magendarmwandschichten angehörigen Arterien abhängig, bei der Sektion konstatiert. Die durch Embolisierungen der Hautgefässe verursachten Ekchymosen waren entweder nur an einzelnen Stellen vorhanden, bald diffus über die ganze Hautoberfläche verbreitet wie beim Morbus maculosus Werlhofii. — Von grösserer Mannigfaltigkeit waren die gleichfalls durch embolischen Verschluss der kleineren Darmarterien hervorgebrachten anatomischen Veränderungen; dieselben zeigen eine überraschende Aehnlichkeit mit denen, wie wir sie am menschlichen Darm nach Verschluss einzelner Aeste der Mesenterialarterien kennen; speciell mit den in dem oben mitgeteilten Sektionsprotokoll unseres Falles notierten Befunden sind sie vielfach übereinstimmend, sodass der Rückschluss erlaubt sein dürfte, dass auch in unserem Fall manche der im Darm konstatierten Processe gleichfalls auf feinste Embolieen zurückgeführt werden müssen.

Panum beobachtete folgende Veränderungen: Die Schleimhäute des Magens und des Darmes zeigten vielfach zahlreiche kleine Ekchymosen von der Grösse eines Sandkornes bis zu der eines Hanfkorns; ihre Form war oft unregelmässig, ihre Farbe schwarzrot; das Mikroskop wies hier embolische Verstopfungen der kleinen betreffenden Arterien nach, in welchen dicht gedrängt die Wachskügelchen sich fanden. Aehnliche Flecke waren auch unter der Serosa des Darmes vorhanden; sie lagen im Längs- oder Quermuskellager und waren gleichfalls von Verstopfungen der Arterien durch das eingebrachte Material abhängig; daneben waren auch umschriebene schwarzrote, etwas konsistentere Partieen vorhanden, die nicht nur die Schleimhaut betrafen, sondern auch die übrigen Schich-

1) Panum, Experimentelle Beiträge zur Lehre von der Embolie. Virchow's Archiv Bd. 25.

ten (kleine hämorrhagische Infarkte). — Hier und da waren grössere Schleimhautpartieen stark hyperämisch; im Magen und Darmlumen oft blutiger Schleim in grosser Menge. — Sehr auffällig waren die binnen so kurzer Zeit (9—22 Stunden) eingetretenen ulcerativen Processe. Einige der schwarzroten ekchymosierten Stellen waren etwas vertieft, jedoch war die Aushöhlung nur eine flache; manche dagegen drangen fast bis zur Muskelhaut in die Tiefe. An der Grenze dieser ulcerierten Stellen gegen die Muskelhaut waren die Gefässe von vielen Wachskügelchen verstopft, an den gesunden Partieen der Schleimhaut war kein einziges aufzufinden. — Der Darm zeigte noch stärkere Ulcerationen als der Magen, auf den sich die eben angeführten bezogen. Hierselbst waren grosse schwarze, graugelb und braungefleckte Ulcerationen vorhanden, welche in dem ganzen Dünndarm zu finden waren. Sie nahmen besonders die Stelle der Peyer'schen Drüsenhaufen ein, waren aber nicht ausschliesslich auf diese beschränkt. Der Rand dieser grossen unregelmässigen Geschwüre war von einem roten Saume der stark injicierten Darmschleimhaut umgeben. Die unter diesen grossen Ulcerationen liegende Muskelhaut war stark mit Farbstoff imbibiert; die diesen Teilen entsprechenden und zugehörigen Gefässe (submuköse und aus dem Mesenterium in den Darm übertretende) waren völlig durch die Kügelchen verlegt.

Die angegebenen Resultate von Panum's Experimenten sind besonders in der einen Hinsicht von Bedeutung, dass sie das Nebeneinanderzustandekommen der Haut- und Darmveränderungen auf dem Wege der Embolie beweisen, die sich in ursächlicher Beziehung demnach als auf gleicher Stufe stehend zeigen. Zugleich aber gestattet uns die fast völlige Analogie einiger bei unserm Fall vorhandenen Darmveränderungen und der eben kurz skizzierten — wobei freilich die längere Dauer und partiell anfangende Reparationsvorgänge zur Erklärung einiger Differenzpunkte herangezogen werden müssen — die Schlussfolgerung, dass auch bei unserem Patienten zahlreiche feine Embolieen eingetreten und der grösseren, die Hauptäste betreffenden, vorangegangen sein müssen.

Bei Eintritt des Kranken in die Klinik liess sich eine sichere Diagnose nicht stellen. Hier ist nicht der Ort, alle differentialdiagnostischen Momente, die damals vorlagen, epikritisch zu beleuchten. In erster Linie wurde an ulcerative Processe im Magen, eventuell auch im obersten Dünndarmabschnitt mit durch Perigastritis bedingter leichter peritonealer Reizung gedacht. — Die wirkliche Ursache konnte zu dieser Zeit wohl nicht gut auch nur annähernd

aus den klinischen Zeichen geschlossen werden. Vergegenwärtigen wir uns den von Kussmaul und Gerhardt zuerst genauer beschriebenen Symptomenkomplex, der, wie wohl zur Genüge bekannt, nur für einen gewissen Teil der Fälle von embolischen Verschlüssen der Art. mes. sup. noch seine Gültigkeit hat, so fehlte Verschiedenes und zwar recht Wesentliches: Eine Quelle für Embolien war nach den Ergebnissen der Untersuchungen nicht vorhanden. Andere vorher oder gleichzeitig eingetretene Embolien bestanden nicht. Lokale Erscheinungen am Abdomen (Meteorismus, Fühlbarkeit einer zwischen die Platten des Mesenteriums ergossenen Blutmasse) fehlten. — Mit einem Schlage veränderte sich das Bild durch den Eintritt der Purpuraeruption. Damit wurde der diagnostische Gedankengang sofort ein anderer. Die Thatsache, dass Purpuraformen bei und vor dem Verschluss der Darmarterien, wenn auch nur selten, so doch sicher beobachtet sind, im Verein mit der Möglichkeit, dass der Purpura embolische Processe zu Grunde liegen, liess nunmehr mit grosser Wahrscheinlichkeit einen embolischen Verschluss der Art. mes. sup. annehmen, trotz des Mangels einer nachweisbaren Ausgangsstelle für Embolieen, trotz des Fehlens der andern Erscheinungen.

Wie oben auseinandergesetzt, ist die embolische Natur der Purpura wohl als ziemlich feststehend zu betrachten. Es ist durchaus zu beachten, wie gerade diese Auffassung der unseren Fall komplicierenden Purpura zur richtigen Diagnose verholfen hat, wenngleich dieselbe auch nicht über einen gewissen Grad von Wahrscheinlichkeit hinaus gekommen ist. Kussmaul hat zuerst mit allem Nachdruck darauf hingewiesen, welch grosse Bedeutung in dem Symptomenkomplex der Verstopfung der Art. mesent. gerade die an andern Körperteilen vor und gleichzeitig mit den Darmerscheinungen auftretenden etwaigen Embolieen haben. Ich möchte auch an dieser Stelle betonen, dass derartige andere Embolisierungen in zweifelhaften Fällen von Abdominalaffektionen ein ausserordentlich wichtiges Hilfsmittel für die Diagnose der in Frage stehenden Processe darstellen; vorausgesetzt natürlich, dass dieselben vorhanden sind und klinische Erscheinungen zugleich machen. Uebersieht man eine Aufstellung der übrigen Embolisierungen und Infarktbildungen bei den Fällen von embolischem Verschluss der Mesenterialgefässe, so ergiebt sich, dass überwiegend Milz und Nieren betroffen sind. Dieselben machen leider keine so präcisen Symptome, dass dieselben klinisch verwertbar sind. Wir sind also auf

die embolischen Verstopfungen anderer Körpergebiete angewiesen.

Die Arbeiten der letzten Jahre haben soviel neues Material für die Aufstellung verschiedener, klinisch ungleich verlaufender Typen innerhalb des Krankheitsbildes der Embolie der Art. mes. sup., ferner für die Differentialdiagnose gegenüber anderen Ileusformen, endlich für die Möglichkeit und Berechtigung der chirurgischen Intervention herbeigetragen, dass man über dem vielen Neuen die Bedeutung und diagnostische Verwertbarkeit der anderweitigen Embolieen vergessen oder doch zu sehr in den Hintergrund gestellt hat. Nicht mit Recht: denn neben unserem Fall, wo gerade die Hautembolieen das Verständnis für die Abdominalsymptome anbahnten, giebt es noch mehrere andere, in denen wesentlich auf Grund solch anderweitiger Embolieen, die richtige Diagnose gestellt und durch die Obduktion bestätigt worden ist.

Nach alledem hat es vielleicht eine gewisse Berechtigung, wenn wir einmal unter den bisher bekannten Fällen Umschau halten und diejenigen zusammenstellen, in welchen gleichwie in dem unsrigen Embolieen in andern Körperarterien den Darmerscheinungen vorausgingen oder sie begleiteten, so dass dieselbe für die Diagnose der intestinalen Affektion als eines embolischen Verschlusses der Art. mes. sup. verwertet werden konnten oder doch wenigstens verwertbar gewesen wären.

Ausser den bereits oben erwähnten Fällen von Zimmermann (1), Wagner (2), Wittmann (3), Edler (4), Gimard (5) sind es die folgenden, deren erster gleichfalls neben andern Embolieen embolische Verstopfung der Hautgefässe eines umschriebenen Bezirkes aufwies.

6. Moos[1]). 19j. Pat. Erkältung. Angina tonsillaris. Nach drei Wochen starkes Fieber und Gelenkschmerzen; nacheinander wurden zuerst die Gelenke der Unterextremität, dann die der Oberextremität befallen. — Am 12. Verlaufstage vorübergehende totale rechtsseitige Erblindung, vorübergehendes linksseitiges Doppelsehen folgend. Nachdem diese Erscheinungen kurze Zeit gedauert hatten, trat einige Tage später nur einige Stunden anhaltende und dann verschwindende Verdunkelung der Sehfelder auf. Inzwischen hatte sich ein Mitralfehler deutlich manifestiert. Zugleich mit dem Beginn der Augenstörungen traten als besonders auffallendes Symptom in der Herzgegend einwärts von der linken Brustwarze und von da etwas nach unten spärlicher, capilläre Ekchy-

1) Virchow's Archiv Bd. 41.

mosen der Haut auf, welche in der Gegend der Papille sehr dicht stehen und zusammen einen Fleck etwa von der Grösse eines Kronenthalers bilden. — Nachdem die Gelenkschmerzen und Schwellungen sich inzwischen fast völlig zurückgebildet hatten, traten am 13. Verlaufstage perikarditische Geräusche auf. — Am 17. Verlaufstage wiederum Schmerzen in einigen Gelenken. Leibschmerzen, Erbrechen von etwas Schleim. Unterleib stark tympanitisch, aufgetrieben. Am nächsten Tage 6 mal Erbrechen von grünlicher Flüssigkeit und 5 mal dünner, teilweise schwärzlicher, teilweise reines Blut darstellender Stuhlgang. Nachdem das Erbrechen aufgehört hatte, auch die blutigen Durchfälle zeitweilig fortgeblieben waren, traten am Nachmittag des folgenden Tages profuse Darmblutungen auf. Das Abdomen war weder abnorm schmerzhaft, noch irgendwo gedämpft. Auch am 20. Verlaufstage noch heftige Darmblutungen, gegen die Alaunklystiere nur vorübergehend wirkten. Am 21. Tage in dünnen Darmentleerungen 20 grosse, himbeerfarbene Blutgerinnsel. Neun Tage später wiederum sehr blutige Stuhlgänge. Auch in der Folgezeit zeigte sich noch einige Mal Blut im Stuhlgang. Nachdem dieses zum letzten Mal sich gezeigt hatte, allmähliche Besserung, die alle Symptome betraf, sodass bei Nachuntersuchung nur eine wohlkompensierte Mitralinsufficienz konstatiert wurde. — Während der ersten Wochen waren noch heftige Schmerzen in der linken Kniekehle und Wade aufgetreten, die jedoch auch bald wieder rückgängig wurden.

Der Fall ist in verschiedener Hinsicht durchaus bemerkenswert: einmal dadurch, dass Patient die Embolie der arteriellen Darmgefässe überstand, die wie die übrigen mannigfachen Affektionen vollkommen zur Ausheilung gelangte; sodann dadurch, dass die Diagnose auf Embolie der Darmarterien mit einer an Gewissheit grenzenden Wahrscheinlichkeit gestellt werden konnte. Freilich lag der Fall in diagnostischer Beziehung so günstig, wie wohl selten ein zweiter: Die Quelle der Embolie lag in der während der Beobachtung in die Erscheinung getretenen recenten Endocarditis der Valvula mitralis ganz einwandsfrei zu Tage; zudem waren schon einige andere Gefässe, bezw. Gefässbezirke durch die aus dem linken Ventrikel fortgetriebenen Produkte des Zerfalls der endocarditischen Efflorescenzen embolisiert worden; diese waren:

1) Gewisse Gefässbezirke im Gehirn; ob auch Arteria ophthalmica, steht dahin.

2) Die Hautarterien der Praecordialgegend.

Bei Eintritt der abdominalen Erscheinungen konnte somit ein Zweifel an der Diagnose, embolische Verstopfung der Art. mesenterica superior und inferior, wohl kaum obwalten.

Nicht minder interessant ist ein von Aronshon[1]) beobachteter und mitgeteilter Fall, der jedoch einen ganz anderen Verlauf zeigte.

7. 45j. Pat. ohne hereditäre Belastung, war bis vor 8 Tagen vor seinem Eintritt gesund. Er erkrankte plötzlich mit Beklemmungsgefühl und intensiven Schmerzen in der Herzgegend. Bei der Aufnahme war sein Aussehen cyanotisch, das Gesicht schweissbedeckt. Starke Dyspnoe. Auf beiden Lungen hinten unten, besonders rechts, krepitierende Rasselgeräusche; Herztöne über der Basis dumpf. Oppressionsgefühl auf der Brust. Die Erscheinungen bestanden 5 Tage lang; die Temperatur war immer normal. Plötzlich wird Pat. soporös, tiefe schnarchende Respiration. Temp. 35,9. Pat. ist unklar und erkennt seine Umgebung nicht. Es zeigte sich eine unvollständige Lähmung des rechten Armes. Die Herzaktion unregelmässig. Am nächsten Tage Puls und Respiration beschleunigt. Fast vollständige Lähmung des rechten Armes. Am nächsten Tage Anstieg der Temperatur. Rapider Verfall. Tod.

Die auf den klinischen Erscheinungen basierende Diagnose hatte gelautet: Embolie der Lungenarterie. Infarktbildung in der Lunge. Herzinsufficienz durch parenchymatöse Degeneration ohne Klappenaffektion. Störung in der Gehirngefässcirkulation. Embolie (?).

Sektion: Arteria fossae Sylvii sin. enthält ein 1 cm langes, hellrotes Gerinnsel mit weisslichen Flecken. Erguss in beiden Pleuren. Bronchitis, keine Infarktbildung. Linker Ventrikel hypertrophisch, rechter erweitert. Im linken Herzen graue Gerinnsel, ohne feste Adhärenzen mit dem Endocard. Klappen intakt. Coronargefässe zeigen einige atheromatöse Plaques. Darmschlingen gebläht, zeigen an verschiedenen Punkten bläulichrote Flecken. Blutig gefärbter Erguss. Einzelne Darmschlingen durch Fibrinauflagerungen verbunden untereinander; Dickdarm, Magen, Duodenum normal gefärbt. Leber, Milz, Nieren, Blase ohne deutliche Veränderungen. Arteria mesenterica superior enthält einen Thrombus, fast alle Verzweigungen des Gefässes sind mehr weniger verlegt und thrombosiert bis an den Darm heran. Arteria mesenterica inferior normal.

Mikroskopisch liess sich an den verstopften Gefässen Thrombose ausschliessen.

Die Coronarsklerose wird, wie Aronshon epikritisch ausführt, zur Erklärung der anfallsweisen Schmerzen in der Herzgegend herangezogen werden dürfen. Völlig überraschend war der Befund der Verstopfung der obern Mesenterialarterie, ohne dass auch nur das geringste Anzeichen einer Erkrankung der Abdominalorgane bestanden hatte. Weder blutige Durchfälle noch Zeichen des Darmverschlusses waren zur Beobachtung gelangt. Subjektive Angaben waren, da der Patient die letzten Tage Bewusstseinsstörungen ge-

1) Gazette des hôpitaux 1868.

zeigt hatte und in seinem Zustand Coma mit Delirien abwechselte, natürlich nicht erhältlich gewesen. Aronshon nimmt an, dass die Pfropfbildung, die interstitiellen Hämorrhagieen der Darmwand und das serös-blutige Exsudat in der Peritonealhöhle in den beiden letzten Tagen der Krankheit, als Patient bewusstlos lag, erfolgt und gebildet sei. — Als Ausgangspunkt für die Embolie ist ein älteres Fibringerinnsel im linken Herzen (Spitze) anzusehen. Auch in diesem Fall war eine Embolisierung eines andern Gefässterritoriums (Arteria fossae Sylvii) der Darmgefässembolie vorausgegangen und diagnosticiert worden. Es unterliegt wohl kaum einem Zweifel, dass, wenn der Kranke in den letzten Tagen bei Bewusstsein gewesen wäre und im Stande, diesbezügliche Angaben (Leibschmerzen etc.) zu machen, die Berücksichtigung der vorausgegangenen Hirnembolie auf die richtige Fährte geführt und bei sich einstellenden Symptomen der Darmgefässveränderungen die richtige Diagnose bei Lebzeiten recht nahe gelegt hätte.

Eine weitere Beobachtung eines besonders hinsichtlich der Vorgeschichte interessanten und diagnostisch nicht sonderliche Schwierigkeiten darbietenden Falles hat Gallavardin[1]) publiciert. Nach ihm sind die Fälle von Embolie der Arteria mesenterica superior nicht auffallend selten; es handelt sich dabei meist um eine Herzklappenerkrankung, und zwar fast immer um Mitralstenose. Sehr häufig sind noch andere Embolieen gleichzeitig vorhanden. Oft fehlen Symptome, welche, bei der plötzlichen Verstopfung der Darmarterie, gewöhnlich vorhanden sind — vergl. den eben referierten Fall Aronshon's —, so dass es unmöglich ist, bei Lebzeiten eine Diagnose zu stellen.

8. 61j. Pat. 3 Wochen vorher linksseitige Hemiplegie. Herz hypertrophisch. Allgemeine Arteriosklerose. Plötzlich Zeichen akuter Peritonitis mit Unterleibsschmerzen, Erbrechen, Diarrhöen und Aufgetriebensein des Leibes. Exitus erfolgte rasch.

Sektion: Gelbe Erweichung der rechten Hemisphäre, embolische Obliteration eines der Aeste der Arteria fossae Sylvii d. Infarkt der Eingeweide. Embolie der Arteria mesenterica superior. Atheromatöse Mitralstenose.

Es ist wohl kaum zu viel gesagt, wenn man behauptet, die unbestimmten intestinalen Erscheinungen hätten, unter Berücksichtigung der kurze Zeit zuvor stattgehabten Gehirnembolie, sehr wohl die Vermutung einer embolischen Verstopfung der Darmgefässe nahe-

1) Gazette hebdomadaire 1901.

legen können. Dass eine Bezugnahme auf vorher oder gleichzeitig mit den Darmerscheinungen eingetretene Embolie von Arterien, in solchen und ähnlichen Fällen durchaus dazu angethan ist, den richtigen Weg zu weisen und zur Diagnose zu verhelfen, zeigen zwei weitere von Karcher[1]) und Ott[2]) veröffentlichte Fälle, von denen der erste zum Exitus kam, der zweite in Genesung überging.

9. (Karcher.) 41j. Nähterin. Alkoholikerin. Schwerer Herzfehler mit prädominierender Mitralstenose. Nach einem Collaps traten hellrote Blutstühle mit Koliken ein. Nach 8 Tagen Gangrän der Zehen des linken Fusses; es liess sich ein Embolus in der Arteria poplitea nachweisen. Unterschenkel-Amputation. Auf Grund des Befundes an der Arteria poplitea wurden die beobachteten Darmerscheinungen auf eine Embolie der Arteria mesenterica superior bezogen. Pat. starb zwei volle Monate nach Beginn der Darmerscheinungen.

Die Sektion ergab ausser Insufficienz und Stenose fast aller Klappen hämorrhagische Infarkte der Milz und Nieren. Embolie der Arteria femoralis profunda sinistra. Völlig obturierende Embolie der Arteria mesenterica superior.

Zu betonen ist, dass die Patientin die durch die Sektion bestätigte völlig obturierende Embolie der Arteria mesenterica um beinahe 8 Wochen überlebt hat. In dem Falle bestand eine Mitralstenose; es ist zur Genüge bekannt, wie gerade dieser Klappenfehler zu Thrombosen und Embolieen neigt. Es fand eine Lösung und Verschleppung von Thromben, die in beiden Herzohren sassen, von denen aber nur der im linken Herzen als Ausgangspunkt in Betracht kam, statt. Ein direkter Nachweis einer Embolie der Arteria poplitea am linken Bein hatte vorgelegen; indirekt konnte nun, als die Darmerscheinungen auftraten, auf eine Embolie in einer Mesenterialarterie geschlossen werden. Eine Quelle für Embolie bestand ja und war klinisch nachgewiesen; ferner hatten sich reichliche Darmblutungen eingestellt, als deren Ursache weder eine selbständige Erkrankung der Darmwand, noch eine Behinderung der Pfortadercirkulation vorhanden war; ausserdem war Collaps mit niedriger Körpertemperatur eingetreten; ferner waren Schmerzen im Unterleib aufgetreten, die sehr heftig waren und deutlich kolikartigen Charakter trugen; dieselben setzten plötzlich ein und waren links unterhalb des Nabels lokalisiert. Ferner waren embolische Veränderungen in andern Arteriengebieten zu kon-

1) Korrespondenzbl. f. Schweizer Aerzte 1897. Nr. 21.
2) Münch. med. Wochenschr. 1900. Nr. 14.

statieren. Wiewohl nun einige Symptome, die von Gerhardt und Kussmaul neben den eben genannten als gleichfalls pathognomonisch für die in Frage stehende Erkrankung gehalten und aufgestellt sind, fehlten, nämlich: 1) Spannung und tympanitische Auftreibung des Bauches, Nachweis von Exsudat in der Bauchhöhle, 2) Fühlbarwerden von grösseren Blutsäcken zwischen den Platten des Mesenteriums (ein allerdings selbst von Kussmaul als inkonstant bezeichnetes Symptom der Darmarterienembolie), gelang es Karcher dennoch, die abdominalen Symptome mit der beobachteten Embolisierung eines andern Gefässterritoriums in Einklang zu bringen und die richtige, später durch die Sektion erhärtete Diagnose zu stellen.

Lediglich die Berücksichtigung der Embolie der Poplitea war es also, welche zur Diagnose verhalf, und es ist hiernach ersichtlich, wie wichtig gerade das von Kussmaul und Gerhardt angegebene Moment für die klinische Diagnose ist: Embolieen anderer Gefässsysteme vor oder zugleich mit den Darmerscheinungen.

Ein weiterer, freilich nicht durch Sektionsergebnis vollkommen sicher gestellter (bezüglich der Diagnose) Fall von Embolie der Arteria mesenterica ist der von Finlayson[1]) mitgeteilte, in dem auch auf Grund mehrfacher Embolieen die Darmerscheinungen auf die in Frage stehende Affektion bezogen werden konnten.

10. 48j., an Aortenklappen-Affektion leidende Patientin hatte vor einem Jahre eine Hemiplegie (Gesicht und Arm) überstanden. Sie wurde plötzlich von einem heftigen Schmerz im linken Arm, der infolge dessen fast unbeweglich blieb, sodass zuerst eine erneute Hemiplegie vermutet wurde, und im Epigastrium befallen. 8 Stunden später traten reichliche Darmblutungen auf. Die Lähmung des Armes war indessen nur eine scheinbare. Bei genauerer Prüfung zeigte sich, dass die Art. brachialis sinistra durch einen Embolus verschlossen war. Finlayson bezog nun die Darmerscheinungen auf einen embolischen Verschluss der oberen Gekrösarterie. Patientin genas.

Obwohl nun eine Bestätigung der Diagnose durch Obduktion nicht möglich war, hielt Finlayson dieselbe auch so für gesichert genug. Eine Quelle der Embolie war durch das Vitium cordis gegeben, Darmblutungen waren vorhanden, eine Erkrankung der Darmwand sui generis lag nicht vor. Es bestanden heftige Schmerzen; die Spannung des Abdomens erreichte einen solchen Grad wie bei der Peritonitis. Angaben über die Körpertemperatur

1) Glasgow. Medical. Journ. May 1888.

fehlen, da keine Messungen angestellt wurden. Um so mehr aber kamen zur Festigung der Diagnose in Betracht einmal die vor 1 Jahr eingetretene, durch Embolie verursachte Hemiplegie, vor allem aber die gleichzeitig mit den Darmsymptomen in die Erscheinung getretene Embolie der Brachialarterie. Eine gleichzeitige oder alleinige Embolie der Art. mesenterica inferior glaubte Finlayson ausschliessen zu können auf Grund der Lokalisation der Schmerzen um den Nabel, sowie des späten Eintritts der Darmblutung und der viel grösseren Häufigkeit des Betroffenseins der Art. mesenterica superior. — Vielleicht waren in diesem Falle nur gewisse Aeste embolisiert und nicht der Hauptstamm, wie Moyes es für alle in Genesung übergehenden Fälle annimmt. Eine sichere Entscheidung hierüber ist beim Lebenden natürlich nicht möglich, man kommt über einen gewissen Grad von Wahrscheinlichkeit und Vermutungen nicht hinaus.

Ein wie der vorstehende gleichfalls zur Heilung gelangter Fall, der in diagnostischer Beziehung manches Besondere darbietet, ist von Ott[1]) publiciert worden.

11. 50j. Mann. Schwäche und unvollständige Lähmung im linken Arm und Bein. Keine Bewusstseinsstörungen. Verstärkung des zweiten Aortentons. Hypertrophie des linken Ventrikels. Linke obere und untere Extremität schlaff gelähmt. Plötzlich am 8. Tage des Krankenhausaufenthaltes heftige Schmerzen in der Regio hypogastrica. Im Stuhl reichlich reines Blut; Abgang reinen Blutes hielt mehrere Tage an. Uebelkeit, Erbrechen. Dann sistierten die Blutabgänge; nach weiteren 4 Tagen war noch einmal etwas Blut in ganz geringer Menge dem Stuhl beigemischt, was sich nach weiteren 5 Tagen wiederholte. Auch die Schmerzen verschwanden. Nach der Entlassung, im ganzen 14 Wochen nach Beginn der Erkrankung, traten am Rumpfe, besonders an der Rückseite, ferner an den Oberschenkeln verschiedene stecknadelkopf- bis linsengrosse Ekchymosen der Haut auf. Während dieser Zeit hatten nie Störungen von Seiten der Verdauungsorgane bestanden. Heilung.

Wie Ott des Näheren ausführt, deute die Hypertrophie des linken Ventrikels, im Verein mit der Verstärkung des II. Aortentones, auf eine primäre Arteriosklerose. Dieses Atherom, das, wie Ott annimmt, vorzugsweise in der Aorta lokalisiert war, hatte sekundär Absetzung von Thromben verursacht, worin also eine Quelle für Embolieen lag. So sei zunächst für die Hemiplegie eine Embolie als wahrscheinliche Entstehungsursache derselben anzunehmen.

1) Münch. med. Wochenschr. 1900.

Bezüglich der Darmblutungen liessen sich zunächst einige Möglichkeiten ausschliessen: eine Berstung eines Darmwandgefässes würde wohl nicht eine so massenhafte Blutung haben verursachen können. Für eine Blutung aus einem Geschwür lag absolut kein Anhalt vor. Eine autochthone Thrombose eines Mesenterialgefässes wurde von Ott als nicht für vorliegend erachtet. Mit Rücksicht auf die Embolie der Hirngefässe blieb nunmehr nur noch übrig, die intestinalen Erscheinungen auf eine Embolie der Darmarterien und zwar innerhalb der Art. mes. sup. zu beziehen. Dass bei dem Patienten Neigung zu Embolieen bestand, geht aus den in letzter Zeit aufgetretenen ziemlich zahlreichen Ekchymosen am Rumpf und an den Oberschenkeln hervor, die wohl als capillare Embolieen aufzufassen sein dürften.

Eine gewisse Aehnlichkeit mit dem Finlayson'schen Fall besitzt ein von Butlin [1]) mitgeteilter.

12. 31 j. Mann kam wegen trockener Gangrän von zwei Fingern der linken Hand ins Hospital. Man fand hier eine Embolie der linken Arteria brachialis als Ursache. Wenige Tage nachher heftige Schmerzen im Leibe, gefolgt von Blutbrechen. — Eine bestimmte Diagnose wurde nicht gestellt. Tod nach längerem Collaps. Sektion: Geschwulst im Septum ventriculorum, welche in den linken Ventrikel hineinragte, bestehend aus gewöhnlichem, fibrinösem Gewebe. Sie war mit alten Gerinnseln bedeckt, von denen Teile in der linken Arteria brachialis mit Fortsetzung in Arteria ulnaris und radialis Embolie gemacht hatten. Embolie in einem Ast der Arteria mesenterica superior. Nekrose des Jejunum. Ruptur desselben. Akute diffuse Peritonitis. Ein Embolus fand sich auch in der Arteria hepatica.

Ueberblickt man die Erscheinungen in diesem Falle und speciell ihre Aufeinanderfolge, so muss es eigentlich Wunder nehmen, dass die Diagnose nicht gestellt worden ist.

Ein Fall, der in diagnostischer Beziehung gleichfalls die Möglichkeit bot, durch Rekurrieren auf das Symptom einer vorherigen Embolie klinisch erklärt und diagnosticiert zu werden, findet sich bei Drozda [2]).

13. 22 j. Mann. Gelenkentzündungen, im Verlauf deren sich eine Endocarditis mitralis eingestellt hatte. Dann Hemiplegie. Collaps; mehrfach diarrhoischer Stuhlgang, der von Anfang an sehr übelriechend war.

1) Brit. med. Journ. 1874.

2) Jahrbuch der Wiener Krankenanstalten für das Jahr 1896. (Mitteil. aus dem Franz Josephspital.)

Zwei Tage darauf traten blutige Stuhlgänge ein. Nach weiteren zwei Tagen Exitus. Sektion: In der Bauchhöhle blutige Flüssigkeit. Peritoneum überall glatt und glänzend. Gedärme schwappend. Infarkte in Milz und Nieren. Im Ileum und Dickdarm blutig gefärbte Flüssigkeit. Schleimhaut des Colon ascendens diffus hämorrhagisch, sulzig infarciert, stark geschwollen. Die Schleimhaut im Colon descendens und transversum blutig imbibiert und trübe. Auch im unteren Ileum hämorrhagische Infarcierung. Im Stamm der Art. mesenterica superior am Abgang des 4. Jejunalastes ein vollständig obturierender, fest anhaftender Propf, dessen Peripherie rotbraun, dessen Centrum in grosser Ausdehnung eitrig eingeschmolzen ist.

Eine weitere Beobachtung eines Falles von Darmarterienembolie, in dessen Vorgeschichte sich embolische Verstopfungen anderer Gefässgebiete vor der Zeit der Darmerscheinungen finden, so dass eine Diagnose möglich gewesen war, teilt Kölbing[1]) mit.

14. 31j. Schaffner bemerkte vor zwei Monaten Schmerzen und Rötung nebst Schwellung im rechten Arm, denen dann Eintrocknung und Verfärbung folgte. Gangrän. Amputation. Seit einigen Monaten Sprachstörungen. — Kein Fieber, gelbgraue Hautfarbe, keine Cyanose. Herzgeräusche über Spitze und Pulmonalis. Rechte Lunge hinten unten gedämpfter Schall, Bronchialatmen. Knisterrasseln. Hämorrhagisches Sputum. Es traten dann zahlreiche Durchfälle auf mit Koliken. Späterhin unstillbare Diarrhoen. Am 6. Tage nach Beginn der Durchfälle Auftreten von reichlich Blut im Stuhl. Herzschwäche. Exitus. Sektion: Multiple Infarkte in beiden Lungen. Thrombose der Carotis interna. Thromben im linken Ventrikel. Myocarditis. Beginnende Arteriosklerose. Embolie der Art. mesent. superior; an dem zugehörigen Darmstück ausser Rötung und Follikelschwellung keine Veränderungen.

Eine Embolie der Arteria mesenterica superior als Teilerscheinung eines Krankheitsverlaufes, in dessen Mittelpunkt eine Embolie der Aorta stand, ist von Bührer[2]) beobachtet und als wahrscheinlich diagnosticiert worden.

15. 47j. Näherin. Früher Scharlach. Seit 21 Jahren herzleidend. Vor zwei Wochen plötzlich heftige Schmerzen in den Unterextremitäten. Die Füsse waren unempfindlich und geschwollen. Vorgestern Exacerbation der Schmerzen. Allmähliche Verfärbung, Schwellung, Kühle der Unterextremitäten von unten nach oben aufsteigend. Aufhören des Pulses in den Arterien des Ober- und Unterschenkels. Am 5. Tage der Beobachtung unter heftiger Dyspnoe und Erbrechen Schmerzen im rechten Hypo-

1) Diese Beiträge Bd. 33. 1902.

2) Münch. med. Wochenschr. 1900.

gastrium. Wiederholung dieser Schmerzen am 10. Verlaufstage. Dieselben wurden bald links, bald rechts im Abdomen lokalisiert. Der Stuhl war nicht bluthaltig. Das Abdomen wurde allmählich diffus und stark druckempfindlich und etwas aufgetrieben. Zwei Tage später Hirnembolie. Exitus. Sektion: Mitralstenose. Thrombus des linken Herzohrs. Embolie der Aorta abdominalis. Desgleichen in beiden Art. iliacae, Poplitea dextra, Brachialis dextra, Art. fossae Sylvii, lienales und renales. In der Arteria mesenterica superior, 4 cm unterhalb der Abgangsstelle, ein 3 cm langer, nicht vollständig obturierender Embolus, ähnliche Emboli steckten in einzelnen Endästen der Art. mesenterica inferior. Ein dazu gehöriges Darmstück war blaurot verfärbt und enthielt leicht blutigen Inhalt. Die Schleimhaut sah schmutzig, graugrün aus und wies einige Blutungen auf. Diese Darmschlingen waren durch Fibrin verklebt. Aus den Fibrinmaschen entleerte sich klare, gelbe Flüssigkeit.

Ein Teil der Krankheitserscheinungen kommt mehr auf Rechnung der vielfachen Embolieen anderer Gefässbezirke als der Embolie der Aorta als solcher. So besonders die Schmerzen im Abdomen. Dieselben stellten sich attackenweise ein, waren bald in der linken, bald in der rechten Bauchhälfte vorhanden und wohl zum grössten Teil die Symptome der verschiedenen Embolieen der Milz- und Nierengefässe. Aehnlich diesen wurden auch die kurz vor dem Ende aufgetretenen intensiven Schmerzen und besonders die Druckempfindlichkeit des Abdomens gedeutet, sie legten dem Beobachter indes auch die Möglichkeit des Eintritts einer Embolie der Arteria mesenterica nahe. Es wurde aber von dieser Diagnose zunächst wieder abgegangen, weil die dann folgenden Stuhlgänge frei von Blut waren. Die Sektion bestätigte die anfängliche Vermutung, indem bei derselben die Pfropfbildung in beiden Mesenterialarterien nebst Veränderungen an dem zugehörigen Darmstück konstatiert wurden.

Ein weiterer Fall stammt von v. Eicken[1]).

16. 39j. Mann. Embolie der Arteria femoralis sin. Exitus nach zwei Tagen. Ueber die klinischen Erscheinungen sowie den Verlauf ist nichts angegeben. Sektion: Multiple Emboli im Gebiet der Arteria mesenterica superior mit Infarkten des Darmes. Embolus in der Art. femoralis sin. am Abgang der Profunda. Kleine Gerinnselchen an einer Usur über dem Klappenring der Aorta. Perforation des Wurmfortsatzes, durch Adhäsionen am Mesenterium verlötet. Daselbst abgekapselter Abscess. Peritonitis fibrinosa adhaesiva. Hochstand des Zwerchfells mit Kompression.

1) Jahresbericht der Heidelberger chir. Klinik für 1899. S. 25. Diese Beiträge Bd. 25.

der Lungen. Glattwandige Cyste der Milz, aus Infarkt hervorgegangen. Infarktnarbe der linken Niere mit Hohlraum im Innern. Parenchymatöse Nephritis.

Ob in dem vorliegenden Falle eine Diagnose zu stellen möglich war oder gestellt worden ist, geht wie gesagt aus der kurzen Mitteilung nicht hervor.

Einen weiteren Fall von embolischem Verschluss der Art. mesenterica sup. erwähnt Bayer [1]). Derselbe ist zwar nicht durch die Autopsie bestätigt, bot aber fast alle Einzelsymptome des für die in Frage stehende Affektion bekannten Symptomenkomplexes, sodass man keinen berechtigten Grund hat, die Gültigkeit der von Bayer gestellten Diagnose anzuzweifeln. Der Fall verlief zunächst unter dem Bilde des paralytischen Ileus. Auch hier war wiederum eine andere Embolie — Lungenarterie — von ausschlaggebender Bedeutung für die Diagnose, welche dadurch sehr an Sicherheit gewann.

17. 58j. Mann erkrankte plötzlich, nachdem er hinter einer normalen Stuhlentleerung einen regelmässig prolabierenden Hämorrhoidalknoten mit einiger Gewalt zurückgebracht hatte unter ohnmachtsähnlichen Erscheinungen. Tags darauf stechende Schmerzen in der rechten Brusthälfte, starker und leicht blutig gefärbter Auswurf. R. h. unt. leises Rasseln, keine Dämpfung. Am nächsten Tage plötzlich furchtbare Schmerzen in der rechten Unterleibshälfte. 2 Tage lang Verhalten von Stuhl und Winden. Erbrechen. Verfallenes Aussehen. Nicht scharf abgrenzbare, schmerzhafte Resistenz in der Gegend des Coecums sowie angrenzenden Teilen des Colon ascendens. Ein thrombosierter, harter, empfindlicher, pflaumengrosser Hämorrhoidalknoten. Am nächsten Tage dunkle breiige Stühle, die zwei Tage lang anhielten. Am nächsten Tage noch ein Streifen Blut im Stuhl. Rückgang aller Symptome. Heilung.

Durch eine grosse Zahl von Embolieen zeichnet sich folgender, bereits oben erwähnter Fall von Wittmann [2]) aus.

11j. Mädchen. Chorea. Polyarthritis rheumatica. Endocarditis der Aorten- sowie Mitralklappe. Bläuliche Knötchen der Haut. Embolische Verstopfungen beider Art. fossae Sylvii, eines Zweiges der Arteria mesenterica superior und der rechten Art. poplitea. Purpuraflecken, die auf Hautarterienembolieen zurückgeführt wurden.

Resumieren wir kurz, so waren in allen 17 Fällen neben dem embolischen Verschluss der Darmarterien in anderen Körpergebieten

1) Die ärztliche Praxis 1902. Nr. 1.
2) S. o. loco cit.

Embolisierungen erfolgt, welche auch klinisch in Erscheinung traten. In 12 Fällen war nur je eine embolische Arterienverstopfung erfolgt, in 4 je 2, in 1 Falle endlich sogar deren 3. Berücksichtigen wir die Verteilung auf die einzelnen Organe, so zeigen sich Hautgefässe und Hirngefässe vorwiegend betroffen, nämlich je siebenmal; meist waren grössere Gebiete der Hautoberfläche befallen, nur zweimal kleinere Bezirke. Bei den Hirnembolieen waren in der Mehrzahl der Fälle die Art. fossae Sylvii der Sitz des embolischen Verschlusses. Weiterhin folgen die Embolieen in Extremitätenarterien, die fünfmal konstatiert wurden: und zwar dreimal die Art. brachialis, zweimal die Femoralis bezw. die Poplitea; Lungeninfarkte fanden sich zweimal; je einmal war Embolie der Aorta und der Nierengefässe beobachtet.

Zugleich liegt in dem Nachweis einer anderweitigen Embolie ein wichtiges Moment für die Differentialdiagnose zwischen arterieller Embolie und venöser Thrombose der Mesenterialgefässe, welche wegen der häufig völlig übereinstimmenden klinischen Symptome der beiden Affektionen geradezu unüberwindliche Schwierigkeiten macht.

Ueber das mikroskopische Verhalten der Darmwand nach Embolie der Arteria mesenterica liegen, soweit ich aus den älteren wie neueren Arbeiten ersehen habe, nur wenige Beobachtungen vor. Eine der wenigen, ausführlicheren Mitteilungen rührt von Michaelis[1]) her. Der von ihm untersuchte Fall bietet noch das Besondere, dass der Hauptstamm sowie die grösseren Aeste der Mesenterialarterien frei waren und nur in den eigentlichen Darmwandgefässen, und zwar in den subserös verlaufenden Arterien ausschliesslich Emboli gefunden wurden. Diese Verstopfung der kleinen subserösen Gefässe hatte aber zum Teil zu denselben schweren Veränderungen in der Darmwand geführt, wie man sie nur bei embolischer Verlegung der grösseren Aeste der Darmarterie bisher kannte. Die im Ileum vorhandenen dunkelroten im Centrum verfärbten Stellen der Schleimhaut zeigten in exquisiter Weise das Bild hämorrhagischer Infarkte mit centraler Nekrose und Geschwürsbildung der inneren Oberfläche. Dem entsprachen auch völlig die mikroskopischen Bilder.

Ein Teil der kleinen subserösen Arterien war prall mit einer völlig obturierenden Masse erfüllt. Daneben waren kollabierte Venen zu sehen.

1) Virchow's Archiv Bd. 156.

Die Grenze zwischen Intima und Inhalt war nicht überall mehr deutlich. In der Adventitia vielfach eine starke zellige Infiltration. Die kleineren Gefässe waren stark erweitert und prall erfüllt. Der obturierende Inhalt zeigte entweder eine unregelmässig koncentrische Schichtung oder ein streifiges Aussehen, welch letzteres durch Fibrinschichten bedingt war, und bestand zum grössten Teil aus mangelhaft färbbaren, roten Blutkörperchen. Im Centrum der Pfröpfe Mikrokokken, in den Gefässwänden nur vereinzelte Kokkenkolonieen. An den Stellen, welche zu dem Gebiet der verstopften Arterien gehören, waren Zotten und Drüsen in der Form zwar noch erhalten, dagegen die Struktur weithin undeutlich oder kaum noch zu erkennen. Die Färbbarkeit der Zellkerne war mangelhaft. Hier und da waren die Zotten im ganzen vergrössert und ohne innere Struktur; an anderen Stellen fehlten die Zotten, oder die ganze Schleimhaut war verloren gegangen. An diesen Stellen lag die stark kleinzellig infiltrierte Submucosa bloss. Diese zellige Infiltration fand sich auch sonst in der ganzen Submucosa, teilweise bis in die Muscularis reichend, besonders stark war sie in der Nähe der verstopften Arterien. Die auffallendste Veränderung in der Submucosa boten die Gefässe dar, sie waren stark erweitert und prall mit Blut gefüllt. Die Muskulatur der Darmwand war wenig verändert, nur an vereinzelten Stellen Blutaustritte. Serosa ohne Veränderung.

Meyer[1]), der bei einer 65jährigen Patientin mit allgemeiner Arteriosklerose multiple Embolie der Mesenterialgefässe gefunden hatte, giebt an, dass in dem Bereich der über den ganzen Dünndarm verstreuten, bald oberflächlichen, bald tiefergreifenden diphtherisch belegten Nekrosen der Darmwand das Gewebe von einem fibrinösen Exsudat durchtränkt war, und sämtliche kleineren Darmgefässe embolisch verstopft waren.

Tangl und Harley[2]) haben die anatomischen Veränderungen der Darmschleimhaut nach Unterbindung der Mesenterialgefässe zum Gegenstand einer experimentellen Studie gemacht. Durch Unterbindung sämtlicher Darmarterien erzeugten sie bei Hunden im Magen Ekchymosierung und kleinere Erosionen, im Darm cirkumskripte Nekrosen der Schleimhaut neben Ekchymosierungen. Mikroskopisch liessen sich an den ekchymosierten Stellen des Magens pralle Blutfüllung der Kapillaren und Venen, eine Kernnekrose und körniger Zerfall an den Epithelien konstatieren; im Darm zeigte sich starke venöse Hyperämie, eine Nekrose der Dünndarmzotten und

1) Meyer H., Ueber multiple Embolie der Darmgefässe. In.-Diss. Würzburg 1896.

2) Centralbl. f. d. med. Wissenschaften 1895.

eine kleinzellige Infiltration des interglandulären Gewebes.

Mit Rücksicht auf die spärlichen Angaben über die mikroskopischen Veränderungen am Darmkanal nach Embolie und anderen Verschlüssen der Darmgefässe erschien eine Mitteilung der histologischen Befunde, die an den zur Untersuchung gekommenen Darmteilen unseres Patienten zu konstatieren waren, nicht unangebracht. Ich verdanke das seinerzeit konservierte Material Herrn Privatdocenten Dr. Askanazy, dem ich für die liebenswürdige Ueberlassung desselben zu besonderem Dank verpflichtet bin.

1. Geschwüriger Defekt aus dem Jejunum.

Die Darmwand ist verdickt. In der Schleimhaut ein im grössten Durchmesser 9 mm messendes Ulcus, in dessen Grunde nichts mehr von der sog. Muscularis mucosae sichtbar ist; derselbe wird vielmehr von der auch schon teilweise geschwürig zerfallenen Submucosa gebildet. An der einen Seite ist der Geschwürsrand überhängend und leicht unterminiert, an der anderen vollzieht sich der Uebergang von stehengebliebener Schleimhaut in den Geschwürsgrund mehr allmählich unter zunehmender Verdünnung der ersteren, so dass hier mehr der Eindruck eines flachen seichten Defektes entsteht. Die Schleimhaut ist in den tieferen, an die Muscularis mucosae grenzenden Schichten sehr stark mit Rundzellen durchsetzt. Die kleinzellige Infiltration setzt sich auf kurze Strecken mit kleinen Ausläufern zwischen die Schleimhautdrüsen, bezw. ihre Reste fort. Denn die Darmdrüsen sind nur in ihren tieferen Teilen erhalten, und auch nicht überall, sondern fast lediglich in denjenigen Bezirken der Schleimhaut, welche die Geschwürsränder bilden. Sonst sind sie nur in kümmerlichen Resten vorhanden, das Lumen fehlt. Zellstrukturen und jegliche Kernfärbung fehlt.

Die Gefässe der Mucosa sind stark erweitert, die wenigsten sind leer; meist besteht der Inhalt aus ausgelaugten roten Blutkörperchen mit Fibrinfäden zwischen den Kontouren der ersteren. Einige wenige enthalten der Wand adhärente Gerinnsel, welche das Lumen nicht völlig verlegen; sie lassen vorwiegend fibrinöse Massen sowie Leukocyten erkennen. Das ganze übrige Gewebe der Mucosa ist nekrotisch; das interacinöse, sowie das der Zotten ist von einem stellenweise reichlichen Detritus und Fibrin enthaltenden feinkörnigen Exsudat durchsetzt. Die Darmzotten sind vielfach gar nicht mehr als solche in ihrer Struktur zu erkennen, sondern bilden eine, infolge ihrer dichten Zusammenlagerung kompakte Masse; hin und wieder zeigen schmale Spalten die früheren Grenzen an; in denselben sowie auf der dem Lumen zugekehrten Oberfläche lagern dichte Mikrokokkenhaufen. An Stellen, wo noch einzelne Zotten erkennbar sind, zeigt sich das freie Ende derselben stark kolbig verbreitert. Jegliche Kernfärbung verschwunden. Das einzige, was hie und da noch zu unter-

scheiden ist, sind — im Centrum der Zotten — rundliche, intensiv mit Eosin tingierte Massen, die ein feinkörniges Aussehen besitzen (geronnener Inhalt im centralen Zottengefäss).

Die Muscularis mucosae ist, abgesehen von der Stelle des Defektes, wo die Ulceration über sie hinaus in die Submucosa übergreift, überall vorhanden, zeigt jedoch etwas mangelhafte Kernfärbung und undeutlichere Strukturen. Hier und da sind sie von kleineren Blutgefässen durchbrochen. An einem Punkte tritt ein etwas grösseres arterielles Gefäss durch sie hindurch, das seine direkte Fortsetzung in einem submucös gelegenen hat, und ein zugespitztes, der Wand adhärentes Gerinnsel, das das Lumen nicht völlig verlegt, erkennen lässt.

Die Submucosa, welche stellenweise fast doppelt so breit ist wie die Muscularis, erweist sich als der hauptsächliche Sitz der Veränderungen, welche die Dickenzunahme des Darmes veranlassen. Sie ist sehr hyperämisch und stark ödematös und enthält zahlreiche umschriebene und ineinander übergehende Herde und Bezirke fibrinös-leukocytärer Exsudate und kleinzelliger Infiltration. Die letztere ist hinsichtlich ihrer Anordnung dadurch bemerkenswert, dass sie vorwiegend in Längsrichtung (parallel der Serosa) auftritt. Bei starker Vergrösserung erkennt man, dass es einerseits die Lymphbahnen und interfibrillären Gewebsräume, andererseits die Wand und besonders die Umgebung der Gefässe sind, welche mit Rundzellen erfüllt sind. Hier und da zeigen sich auch ganz umschriebene Herde, die nur polynucleäre Leukocyten enthalten. Das Grundgewebe der Submucosa zeigt sich nur spärlich von Rundzellen durchsetzt und ist hinsichtlich der Zellformen wie Kernfärbung noch relativ gut erhalten. So entsteht ein streifiges Aussehen der Submucosa (Infiltrationszonen blau, Grundgewebe rot). In gleicher Weise wie die Rundzellenansammlung ist auch die Absetzung des fibrinhaltigen Exsudates zwischen die Gewebsbündel erfolgt: nur an einer Stelle ist das Submucosagewebe direkt von dem Exsudat durchtränkt, so dass die Struktur des Grundgewebes völlig verloren gegangen ist: in dem Geschwürsgrund und in den unmittelbar daran stossenden, unter den noch erhaltenen Schleimhautresten befindlichen Teilen. Die Gefässe der Submucosa sind erweitert; zum Teil sind sie leer, zum Teil von Rundzellenhaufen mit Fibrinbälkchen erfüllt. Einige grössere Venen sind prall ausgedehnt und enthalten nur noch an den Konturen kenntliche Blutkörperchen und in Randstellung befindliche vereinzelte Leukocyten; andere Gefässe enthalten viele Rundzellen und abgestossene Endothelien. Ein besonderer Befund zeigt sich an einem etwas grösseren arteriellen Gefäss, das die Submucosa schräg durchsetzt und seine Fortsetzung in dem oben erwähnten auf der Grenze von Submucosa und Mucosa belegenen Gefässdurchschnitt hat. Die einzelnen Schichten der Wand sind kleinzellig infiltriert, das Lumen in fast ganzer Ausdehnung erfüllt von einem grösstenteils adhärenten Gerinnsel, dessen Abgrenzung gegen die Intima nicht überall mit genügender Sicherheit zu

bestimmen ist. Die centralen Teile werden vom scholligen Detritus und Fibrin, die Randpartien von letzterem und Rundzellen gebildet.

Gegen die Muscularis zu klingt die kleinzellige Infiltration langsam ab; nur vereinzelt zeigen sich in der inneren Ringmuskelschicht, vorzugsweise um die Gefässe, die nichts besonderes darbieten, kleine Infiltrationsherde. Die Muskelzellen sind in Kernfärbung und Form gut erhalten. Ueber und unter der Längsmuskulatur ist dann wieder eine geringe Zunahme der Rundzellenanhäufung, die sich jedoch in bescheidenen Grenzen hält, zu konstatieren. Das subseröse Gewebe ist ödematös und etwas verdickt. Die Serosa normal.

2. Kleines Geschwür aus dem Ileum.

Die Präparate zeigen im grossen und ganzen Aehnliches, wie vorstehend beschrieben. Die Kontur der Schleimhaut ist unterbrochen einmal durch einen 3 mm im Durchmesser betragenden geschwürigen Defekt, in dessen Grunde die stark entzündlich geschwollene und leukocytärfibrinöse Einlagerungen aufweisende Submucosa zu sehen ist, mit steilen, von der Mucosa gebildeten, leicht überhängenden Rändern; daneben zeigt sich noch ein zweiter, kleinerer keilförmiger Muskeldefekt, der bis auf die Muscularis mucosae reicht. Die Darmdrüsen sind in den stehen gebliebenen Resten der Schleimhaut stark geschrumpft und nur noch in den basalen Teilen vorhanden. In dem an die Muscularis mucosae stossenden Gewebe starke kleinzellige Infiltration. Von den stark erweiterten Gefässen zeigen einige rundlichen, aus Fibrinfädchen, Detritus, sowie Rundzellen gebildeten, der Wand stellenweise adhärenten, geronnenen Inhalt. Die Schleimhaut in den oberen Schichten nekrotisch, auch die Zotten, deren Enden kolbig angeschwollen und verbreitert sind; wie oben sind sie auch hier kleine Gerinnsel, welche in den centralen Blutgefässen liegen. Auf der Oberfläche der Zotten und zwischen ihnen lagern dichte Bakterienschwärme.

Die Submucosa ist verdickt und stark ödematös, die Gefässe erweitert, meist blutgefüllt; ihre Wandungen von Rundzellen durchsetzt, auch in ihrer unmittelbaren Umgebung sind dieselben etwas reichlicher angehäuft. Der Geschwürsgrund zeigt ein feingekörntes, fibrinreiches Exsudat, das das Grundgewebe völlig verdeckt. Muscularis und Serosa verhalten sich wie oben. Exsudatbildung wie in der Submucosa des I. Präparates aus dem Jejunum.

3. Kleines flaches Geschwür aus dem Magen.

12 mm langer bis in die tieferen Schichten der Schleimhaut reichender, flacher, geschwüriger Defekt. Der Uebergang von der Schleimhaut her findet allmählich statt. Die das Ulcus umgebenden Schleimhautpartieen sind an der Oberfläche nekrotisch, die hier vorhandenen Drüsen zeigen sich, wenn auch etwas geschrumpft, dennoch relativ gut erhalten. Das Gewebe in allen tieferen Schichten der Mucosa ist beträchtlich kleinzellig

infiltriert. In dem Geschwürsgrund selbst sind nur wenige Details zu erkennen: das Gewebe hier ist von einem aus feinkörnigem Detritus, Fibrinfädchen und Kokkenschwärmen zusammengesetzten, in loco geronnenen Exsudat so dicht durchsetzt, dass die Strukturen desselben nicht mehr zu erkennen sind. Das einzige sind etliche runde Gefässquerschnitte, deren einige zusammengesinterte aber ihre Eigenfärbung noch leidlich zeigende Erythrocyten enthalten; diese Veränderungen erstrecken sich im Bereiche des Ulcus bis in die Submucosa hinein, die Muscularis mucosae durchsetzend, welch letztere an dieser Stelle mangelhafte Kernfärbung zeigt. Im übrigen ist die Muscularis mucosae, besonders aber unter den Schleimhautresten, von Leukocyten durchsetzt.

Die Submucosa ist nicht so beträchtlich verdickt wie am Darm. Das Oedem ist etwas geringer und die Hyperämie hält sich in mässigen Grenzen. Herde und Zonen kleinzelliger Infiltration finden sich nur stellenweise um die Gefässe; dagegen zeigen sich reichlicher fibrinöse Ablagerungen, besonders in den tieferen nach der Muscularis zu gelegenen Schichten, die Durchtränkung des Gewebes damit wird stellenweise so stark, dass das Grundgewebe in seiner Struktur unkenntlich wird. Die grösseren in der Submucosa verlaufenden Gefässe sind meist eng kontrahiert, leer, und der Endothelbelag, der sich in continuo abgehoben hat, bildet, eine Röhre darstellend, den einzigen Inhalt.

Die Muskulatur fast völlig normal; hier und da längs der Gefässe geringe kleinzellige Infiltration. Die grösseren subserösen Gefässe ohne Besonderheiten, Arterien eng kontrahiert, die Venen blutgefüllt.

Zum Schluss seien noch einige Worte über das Ergebnis der mikroskopischen Untersuchung der Aortenusur gesagt. Dieselbe zeigte sich als ganze flache Usur der Media, welche kaum 1/3 mm hinter das Niveau der übrigen Intimagrenze zurücktrat. Die Intima überall, auch im Bereich des seichten Defektes, stark verdickt und aus neugebildetem relativ schon zellarmem und zum Teil hyaline Umwandlung eingegangenem Bindegewebe bestehend. Die Konturen der Endothelbegrenzung unregelmässig verlaufend, in dem Defekt im ganzen eingesunken und dabei etwas wellig, in den übrigen Partieen leicht geschlängelt. In dem Defekt sind die Endothelzellen vielfach nicht erhalten. Unter dem Defekt zeigt sich das Gewebe der Intima stärker kleinzellig infiltriert; diese Infiltration erstreckt sich noch zum Teil in die Media hinein. Kalkablagerungen fehlen. Dagegen zeigen sich auf der Grenze von Intima und Media, jedoch noch völlig der ersteren angehörig, einige grössere rundliche bis längliche und ein paar kleinere helle Herde, welche auf cirkumskripter, fettiger Degeneration beruhen; in ihnen spärliche Bindegewebsfibrillen, in deren grossen lockeren Maschen etwas molekulärer Detritus, sowie Bruchstücke von Cholestearintafeln. Um dieselben herum eine dichte Zone, wohl zum Teil neugebildeter, elastischer Fasern, von denen die bindegewebige Verdickung auch stellenweise durchsetzt ist. Die Media enthält längs der

Gefässe strichförmige Zonen von kleinzelliger Infiltration. Die Gefässe der Adventitia prall gefüllt, ihre Umgebung kleinzellig infiltriert.

Fast sämtliche Autoren sehen in dem Auftreten des hämorrhagischen Infarktes eines Darmstückes bei Verschluss des zuführenden Gefässes einen ziemlich konstanten Befund. Nur in Ausnahmefällen wurden andere Veränderungen konstatiert: Ekchymosenbildung, umschriebene Nekrosen, Ulcerationen. Auf das Vorkommen eines anämischen Infarktes am Darm hat zuerst Sprengel[1]) aufmerksam gemacht auf Grund von Erfahrungen, die er an 3 Fällen gesammelt hat.

In einem dieser Fälle, welcher unter Ileuserscheinungen verlief, handelte es sich um eine trockene anämische Gangrän eines Dünndarmabschnittes. Der betreffende Kranke hatte 6 Tage vor der Aufnahme heftige Schmerzen im Abdomen mit Erbrechen bekommen; daneben bestand Stuhlverhaltung — anamnestisch ergab sich noch eine vor 20 Jahren überstandene Unterleibsentzündung —. Die Diagnose wurde auf Obturationsileus gestellt. Bei der Laparotomie zeigte sich im Abdomen eine mässige Menge trüber rotbrauner Flüssigkeit. Ungefähr 30—40 cm oberhalb der Valvula Bauhini eine 10 cm lange exquisit gangränöse Darmpartie von graubrauner Farbe, welche gegen den oralen wie aboralen Teil scharf demarkiert ist, desgleichen verläuft eine ziemlich gut erkennbare Demarkationslinie etwa parallel dem Darm durch das Mesenterium. Nach Ablösung dieser Partie zeigen sich mehrere thrombosierte Mesenterialgefässe, deren Natur, ob Venen oder Arterien, nicht festgestellt werden kann. Fixation beider nach Resektion des Kranken eröffneten Darmlumina in der Wunde. Sekundärer Schluss des Anus praeternaturalis. Heilung.

Dieser Befund einer anämischen Infarktbildung am Darm stellt ein äusserst bemerkenswertes Vorkommnis dar. In der Erklärung dieses einzeln dastehenden Befundes folge ich Sprengel. Nach bewusstem Ausschluss einer Strangulation glaubt Sprengel die Ursache in einer durch die Verlegung der Gefässe bedingten Cirkulationsstörung sehen zu können. Zur näheren Erklärung zieht er die Experimente Kader's heran, welcher einen bestimmten Darmabschnitt in verschieden hohem Grade einer Strangulation aussetzte und damit zugleich temporäre Abschnürungen der Mesenterialgefässe verband. Kader war es gelungen, bei schwacher Strangulierung ein der hämorrhagischen Infarcierung ähnliches Bild zu erhalten, während die starke Strangulierung zwar auch zur Gangrän, aber unter

1) Archiv f. klin. Chir. Bd. 67. Heft 3.
2) Kader, Deutsche Zeitschr. f. Chir. Bd. 33.

den Erscheinungen der Anämie des betroffenen Stückes, führte. Sprengel führt weiter aus, dass die vollständige Absperrung der Blutzufuhr zu einem Darmteil in diesem anämische Gangrän zur Folge haben müsse, wie die Kader'schen Experimente und vielfältig gemachte chirurgische Erfahrung zeigten. Ein Verschluss der Mesenterialarterie und Vene sei notwendigerweise von anämischer Gangrän gefolgt, während bei Verschluss der Arterie oder der Vene gewöhnlich der hämorrhagische Infarkt sich ausbilde. Auch das Umgekehrte sei mit Recht zu folgern: dass überall da, wo anämischer Brand am Darm sich fände, die gleichzeitige Verstopfung von Arterie und Vene anzunehmen wäre, andererseits die hämorrhagische Infarktbildung auf einen Verschluss entweder der Arterie oder der Vene zu beziehen sei. Die anämische Gangrän erfolge, wenn bei Verschluss eines arteriellen Gebietes der rückläufige Blutstrom von den Venen her aus irgend einem Grunde ausbleibt. Die beiden andern Fälle Sprengel's zeigten hämorrhagische Infarktbildung.

Bei der weittragenden Bedeutung, welche diesem Befunde für die ganze Lehre der Kreislaufstörungen innerhalb des Gebietes der Mesenterialgefässe zukommen kann, dürfte eine Nachprüfung an der Hand der bisher veröffentlichten Sektionsergebnisse von Verschlüssen der Mesenterialgefässe, ferner auf Grund ähnlicher einschlägiger Experimente nicht unangebracht erscheinen. Es liegen mehrere Fälle von nebeneinander bestehendem Verschluss der Arteria und Vena mesaraica vor. So z. B. die weiter unten citierten Fälle von Taylor und Grosskurth. In dem ersteren handelte es sich zwar schon um etwas ältere Gerinnsel in den Hauptstämmen der Arteria und Vena mesenterica superior, beide waren nicht völlig obturierend. Durch eine hinzugekommene Drehung des Darmes, sowie eine Aufwickelung des Mesenteriums war die Cirkulation völlig unterbrochen worden. Wir haben hier also einen gleichzeitig perfekt gewordenen Verschluss sowohl der Arterie wie der Vene vor uns mit deutlichem hämorrhagischem Infarkt der dazu gehörigen Schlingen. Aehnlich lag die Sache in dem Fall von Grosskurth, auch hier waren sowohl Arteria als auch Vena mesenterica superior verschlossen.

Besonders der erste Fall, in welchem ein bislang unvollständiger Gefässverschluss durch eine Torsion zu einem kompleten wurde, lässt es so gut wie ausgeschlossen erscheinen, dass ein rückläufiger Blutstrom von den Venen her stattfand, und trotz des Aus-

bleibens kam der hämorrhagische Infarkt zu Stande.

Andererseits liegen Fälle vor, in denen es zur einfachen Nekrose — allerdings neben der hämorrhagischen Infarcierung — gekommen war, in denen sich die Arteria mesenterica zwar verlegt, die entsprechende Vene aber durchgängig zeigte. Dieselben sind von Grawitz[1]) veröffentlicht worden.

Bei einem Pat. mit Hemiplegie, der mehrere Anfälle von Bleivergiftung durchgemacht hatte, trat kurz vor dem Tode profuses Erbrechen ein. Die Sektion ergab: Mehrere Dünndarmschlingen mit einander verklebt. Der mittlere Teil von 25 cm Länge zeigt ein blassgraues Aussehen, während die auf- und abwärtsführenden Schlingen eine tief dunkelrote Färbung besassen. Keine Anzeichen von Incarceration, Achsendrehung u. s. w. Die Schleimhaut der dunkelgefärbten Schlingen, durchweg geschwollen, dunkelrot gefärbt, auch die Submucosa erscheint hämorrhagisch infiltriert. In der Mitte dieses Darmteils sitzt die 25 cm lange, blassgraue Schlinge, deren Schleimhaut blassgrau ist, ferner dünn und leicht zerreisslich. Mesenterium verdickt, der Stamm der Arteria mesenterica superior ist frei, dagegen sind die grösseren Aeste, welche in die beschriebenen Darmpartien führen, durch Emboli verstopft. In den entfernteren Partien des Mesenterium sind die Aeste frei.

Der zweite Fall betrifft allerdings das Ergebnis einer veterinär-ärztlichen Sektion: Das Jejunum ist an einer kleinen Partie mit dem Gekröse und mit einer andern Dünndarmschlinge fest verklebt. Das betreffende Stück liegt im Stromgebiet einer Dünndarmarterie, welche $3^1/_2$ cm vor ihrer Teilung thrombotisch verlegt ist. Der Thrombus erstreckt sich in den Teilast, von welchem kleine Zweige nach dem nekrotischen Darmstück führen. Einer der letzteren ist obliteriert, ein zweiter durch frische obstruierende Thrombusmasse verschlossen. An der Stelle, wo diese Gekrösgefässe in den Darm treten, beginnt die Nekrose. Das mortificierte Stück hat in beiden Seiten am Gekrösansatze die Form einer stumpfen Spitze und an dem dem Mesenterialansatz gegenüberliegenden Teil der Darmwand eine Länge von 15 cm. Von der Nachbarschaft setzt sich das nekrotische Stück durch einen schwarzroten Rand ab und zwar in scharfer Weise; die Schleimhaut ist gelb und sehr mürbe, die peritoneale Oberfläche trüb und sehr zähe. Im Anschluss an diese nekrotische Partie ist die Schleimhaut blaurot und stark infiltriert. Aneurysma der Arteria ileo-coeco-colica, dessen Wand thrombotische Auflagerungen zeigt. Es handelt sich in diesem bei einem Pferd beobachteten Fall von Embolie einer Darmarterie um Verstopfung eines Astes einer Dünndarmarterie mit Nekrose — anämischer — in dem Ausbreitungsbezirk der verstopften

1) Virchow's Archiv Bd. 110.

Arterien und daran anschliessend diffuser hämorrhagischer Infiltration der benachbarten Schleimhaut. Insofern hat dieser Fall mit dem ersten eine grosse Aehnlichkeit: auch hier handelte es sich um — freilich multiple — Embolie der Aeste der Art. mes. sup.; im Anschluss daran trat eine Nekrose eines Abschnittes und eine hämorrhagische Infarcierung eines Teiles des Dünndarms und zwar unmittelbar daranstossender Schlingen auf.

Auch diese beiden Fälle, welche eine anämische Nekrose (mit zugleich in der Nachbarschaft vorhandener hämorrhagischer Infarktbildung) darstellen, lassen, wenn wir die fehlenden Verschlüsse der zugehörigen Venen noch einmal betonen, es doch immerhin zweifelhaft erscheinen, ob der von Sprengel angegebene Entstehungsmodus eines anämischen Infarktes so ohne weiteres zur Erklärung dieser, in beiden Fällen vorhandenen, sonderbaren Befunde heranzuziehen sein dürfte. Es liegt mir fern, die theoretische und praktische Berechtigung der von Sprengel auf anatomischer und experimenteller Grundlage aufgebauten Deutung der in seinem Fall beobachteten anämischen Gangrän auch nur im geringsten anzuzweifeln; ich möchte nur auf einige relative Schwierigkeiten aufmerksam gemacht haben, welche sich ergeben, wenn man seine Schlussfolgerungen zur Erklärung der vier letztgenannten Fälle von Störungen im Bereich des Mesenterialgefässkreislaufes uneingeschränkt oder etwa gar verallgemeinernd zu verwenden sucht.

Es sind, besonders in früheren Jahren, noch eine Anzahl von Experimenten angestellt worden, die mit den Kader'schen eine gewisse Aehnlichkeit haben, wenngleich sie zu anderm Zweck unternommen sind, die ich, zum Teil Neutra[1]) folgend, im Auszug wiedergebe. Sie enthalten manches, was sich für und wider die volle Giltigkeit der Sprengel'schen Schlussfolgerungen verwerten lässt. Dieselben wurden zur Erforschung des Verschlusses der Mesenterialgefässe angestellt [Cohnheim[2]), Cohn[3]), Tangl und Harley[4])], teils auch um gewisse praktische Fragen der Chirurgie, in Sonderheit die nach der Zulässigkeit und Ausdehnung der Mesenterialabbindungen, der Lösung näher zu bringen [Zesas[5]), Tan-

1) Neutra, Ueber die Erkrankungen der Mesenterialgefässe und ihre Bedeutung für die Chirurgie. Centralbl. der Grenzgebiete 1902. Nr. 18 u. ff.

2) Cohnheim, Untersuchungen über die embolischen Processe. 1872.

3) Cohn, Ueber Embolie und Folgezustände. 1856.

4) Centralbl. f. d. med. Wissensch. 1895.

5) Archiv f. klin. Chir. Bd. 33.

sini[1]), Rydygier[2]), Madelung[3]) u. A.), endlich neuere Experimente (Bier)[4]).

Von besonderer Bedeutung für die Erforschung der Pathologie der Mesenterialgefässkrankheiten sind die Versuche Cohnheim's. Bei Meerschweinchen erzielte er durch Anlegen von Ligaturen um Mesenterialteile häufig hämorrhagische Infarcierung oder Nekrose. Einige Stunden nach der Lösung war die betreffende Darmschlinge prall gefüllt, schwarzrot. Manchmal aber genügte dieselbe Zeit, um eine völlige Nekrose der Darmschlingen herbeizuführen. Cohn ligierte Arteria und zugleich Vena mesenterica. Dabei füllten sich die Blutgefässe noch mehr, die Nekrose der Schleimhaut war noch ausgesprochener, weshalb er gegen die Theorie der venösen Rückstauung bei der Entstehung des hämorrhagischen Infarktes vorgehen zu müssen meinte. Tangl und Harley beobachteten nach Unterbindung der 3 Darmarterien an Hunden, welche 5—7 Stunden später eingingen, an der Schleimhaut von Magen und Darm ausgedehnte Ekchymosen. Blut im Erbrochenen und Stuhl. Ausserdem waren an der Schleimhaut nekrotische Partieen zu bemerken, innerhalb deren Venen und Capillaren strotzend mit Blut gefüllt waren. Nekrose der Zotten; am Dickdarm reichte die Nekrose viel tiefer. Uebrigens sind, wie ich hier gegen Sprengel bemerken möchte, bereits Versuche über die Unterbindung der Vena mesenterica angestellt worden (Litten über biliare Formen der Lebercirrhose, Charitéannalen 1880, cfr. auch Solowieff) und danach ein Verschluss der Vena portarum beobachtet. Einwandsfreie und eindeutige Befunde am Darm nach diesem Eingriff werden nicht mitgeteilt.

Die zweite Versuchsreihe (Zesas und A.) sollte die Grenzen bestimmen, bis zu welcher man in der Ablösung des Mesenteriums von dem betreffenden Darme oder Magenteil gehen durfte. Madelung beobachtete (vorwiegend an Kaninchen), dass bei Ablösung einer 10—15 cm langen Darmstrecke vom Mesenterium, sowohl am Dünndarm als auch am Dickdarm, immer Gangrän des ganzen Abschnittes eintrat. Rydygier beobachtete dasselbe an Hunden, jedoch mit dem bemerkenswerten Unterschiede, dass, beispielsweise bei 9—15 cm langer Abtrennung die Gangrän nie die ganze losgelöste Darmstelle einnahm, sondern sich auf den mittleren Teil beschränkte, während in beiden Seiten 1—1,5 cm lange Stücke zwar entzündet (?) aber nicht gangränös waren. (Vielleicht liegt hier eine Aehnlichkeit mit den Befunden an den beiden Fällen von Grawitz vor, wenngleich da ein Verschluss der Art. mesenterica die Ursache war). Tansini führte die Versuche noch weiter fort unter Ausdehnung der-

1) Archiv f. klin Chir. Bd. 33.
2) Berlin. klin. Wochenschr. 1881.
3) Archiv f. klin. Chir. Bd. 27.
4) Virchow's Archiv Bd. 147.

selben auf den Dickdarm. Während der Dünndarm eine Isolierung von 6—7 cm Ausdehnung noch ohne Nachteil ertrug, und erst bei 8 cm regelmässig, spätestens nach 2 Tagen, der Tod infolge von Nekrose und Peritonitis eintrat, bildete sich am Dickdarm schon nach einer Abtrennung von 4—5 cm Gangrän der Darmwand. Nach Durchtrennung des Mesocolons dicht am Darm in 6 cm Länge starben die Tiere 1 resp. 2 Tage später an Perforationsperitonitis. Die isolierte Schlinge war ödematös, blau; andere Veränderungen zeigten sich nicht. Dass in dicht am Mesenterialansatz abgetrennten Darmschlingen von über 5 cm Länge gar keine Cirkulation mehr statt hat, beweist der bekannte Injektionsversuch von Madelung, welcher nach Vornahme obigen Eingriffs indigschwefelsaures Natron intravenös injicierte: der Darm war blau, lediglich die abgelöste Partie hell rosarot. Die Herzkraft war also nicht mehr genügend gewesen, den Farbstoff und auch das Blut durch die in den Wandungen des vom Mesenterium getrennten Darmstückes, welches die Erscheinungen des beginnenden anämischen Gangrän dargeboten haben soll, zu treiben.

Einen bemerkenswerten Versuch, welcher vielleicht für das Zustandekommen der von Grawitz mitgeteilten Darmveränderungen (s. o.) eine Deutung abgeben könnte, hat Bier angestellt, ich möchte, da er, abgesehen von seiner sonstigen in dem Rahmen der ihn enthaltenden experimentellen Arbeit liegenden Beweiskraft, zu beachten ist, wörtlich hier anführen. Versuch 39: „Bei einem Hunde und zwei Kaninchen binde ich das Mesenterium eines leeren Dünndarms hoch am Darme in der Ausdehnung von 2 cm ab. Dann schnüre ich die ganze Dünndarmschlinge von ungefähr 10 cm Länge, welche das abgebundene Stück enthält, mit einem Seidenfaden 10 Minuten lang ab. Die abgeschnürte Schlinge fülle ich mit blutwarmer Milch. Nach Lösung des Fadens tritt eine deutliche arterielle Hyperämie in der Schlinge auf, von welcher bei dem Kaninchen die blasse Farbe des Darmstückes, dessen Mesenterium abgebunden, und beim Hunde die blassbläuliche Farbe des Darmstückes sehr lebhaft absticht. Selbst bei längerer Beobachtung sieht man nicht, dass diese Darmstücke sich mit arteriellem Blute füllen, sie bleiben blass."

Von Wichtigkeit für die Beurteilung der Cirkulationsstörungen im Gebiet der Mesenterialgefässe ist auch der folgende, wenn auch zu anderem Zwecke von Bier[1]) ausgeführte Versuch. (Versuch 48.) 10 cm Mesenterium des Taenien tragenden Teiles des Colon wurden hoch am Darme mit Massenligaturen abgebunden. Nach 30 Stunden, als das Tier getötet wurde, war der zugehörige Darmteil in ganzer Ausdehnung hämorrhagisch infarciert, die Darmwand an einigen Stellen morsch. Ob sie brandig war, ist ungewiss. Wurden nur kleinere Stücke abgelöst, so blieben die Tiere am Leben und die abgelöste Darmschlinge zeigte leichte Hyperämie der Schleimhaut. Andere beobachteten nur leichtes Oedem.

1) A. Bier, Zur Entstehung des Kollateralkreislaufes. Virchow's Archiv Bd. 147. S. 453.

Auf die genauere Analyse der einzelnen, grösstenteils nur in extenso angeführten Experimente hier einzugehen, muss ich mir versagen, soviel, glaube ich, lässt sich jedoch dieser gedrängten Uebersicht entnehmen, dass die einfache Nekrose oder anämische Gangrän nicht ausschliesslich unter den von Sprengel angeführten Bedingungen eintreten kann, sondern möglicherweise auch dem Zusammenwirken anderer Faktoren seine Entstehung verdanken dürfte.

Wie hier noch der Vollständigkeit halber angeführt sein soll, sind anämische Nekrosen, allerdings von kleinerer Ausdehnung wie in Sprengel's Fall 4, doch schon beobachtet. Ich verweise auf den Fall Zimmermann's, eventuell wäre auch der von Grawitz (s. o.) hierhin zu zählen. Es handelte sich dort jedoch nur um ganz kleine umschriebene Bezirke, welche in direkter Abhängigkeit von den Darmwandgefässen stehen; für die Erklärung von Kreislaufsstörungen im Gebiet der eigentlichen Mesenterialverzweigungen darf hieraus nichts gefolgert werden. —

Ein weiterer von Herrn Geheimrat Garrè in Rostock beobachteter Fall, der auch zur Operation kam, betrifft ein anderes Kapitel der Cirkulationsstörungen innerhalb der Mesenterialgefässe: es handelte sich um eine Thrombose der Venen. Da die Sektion unterbleiben musste, ist es leider nicht möglich, nähere Einzelheiten bezüglich der Entstehung und Ausbreitung der Thrombose mitzuteilen. Gleichwohl ist der Fall sehr beachtenswert, insofern als er einer von denen seiner Art ist, die überhaupt operiert wurden. Wie in allen bisher bekannten Fällen von Mesenterialvenenthrombose, ist allerdings auch bei diesem eine andere Diagnose gestellt worden; es konnte auch, da kein einziges der mehr charakteristischen Symptome dieser hinsichtlich ihrer Erscheinungen so vielgestaltigen Affektion vorlag, keine über das Mass einer Vermutung hinausgehende Specialdiagnose gestellt werden.

Im Laufe der letzten Jahre ist die Berechtigung operativer Massnahmen bei Verschluss der Mesenterialgefässe fast allgemein anerkannt worden. So ist in einer relativ grossen Zahl der überhaupt bekannten Fälle von Thrombose der Mesenterialvenen ein chirurgischer Eingriff ausgeführt worden; freilich nicht auf Grund einer von vornherein richtigen Diagnose, sondern mit Berücksichtigung der Erscheinungen in den meist unter der Diagnose „Ileus“

in Angriff genommenen Fällen. Abgesehen von recht seltenen Ausnahmefällen ist eine sichere Diagnose der Mesenterialvenenthrombose fast nie zu stellen, was bei der Unsicherheit in der Beurteilung des Krankheitsbildes und in der differentialdiagnostischen Verwertbarkeit der einzelnen Symptome der Erkrankung auch nicht weiter Wunder nimmt.

Kölbing[1]) konnte 6 aus der Litteratur zusammengestellten operativ behandelten Fällen von Mesenterialvenenthrombose, von denen nur einer zur Heilung kam, noch einen weiteren hinzufügen. Bei seiner Patientin hatten 8 Tage lang schwere Ileussymptome bestanden. Bei der Operation des als Strangileus aufgefassten Falles ergab sich eine hämorrhagische Infarcierung einer 50 cm langen Jejunumschlinge und des zugehörigen Mesenteriums. Sämtliche Venen waren thrombosiert. Resektion. Was den Fall besonders bemerkenswert macht, ist der Umstand, dass Heilung eintrat.

Diesen reiht sich noch ein weiterer, von Sprengel[2]) mitgeteilter Fall an, sowie ein anderer, in dem jedoch mit Rücksicht auf den schlechten Allgemeinzustand des Patienten von einem Eingriff am Darm Abstand genommen wurde. In dem ersteren wurde blutiger Ascites, Gangrän einer ca. 50 cm langen Dünndarmschlinge mit starker Verdickung des zugehörigen Mesenterialabschnittes konstatiert. Es musste über 1 m Darm reseciert werden. Beide Fälle kamen ad exitum.

2. H. P., 61 J., Theaterportier. Aufgen. in die Rostocker chirurg. Klinik 8. VII. 98. Gestorben 9. VII. 98.

Hereditär nichts nachweisbar. Litt vor 3 Jahren an spontan auftretender Thrombose der rechten Oberschenkelvene. Mässiger Alkoholgenuss. Will in den letzten Jahren gesund gewesen sein. Stuhlgang war in Ordnung. Am 5. VII. erkrankte Pat. plötzlich ohne vorhergehende Verdauungsstörungen mit Schmerzen im ganzen Leibe. Gleichzeitig Erbrechen nicht fäkulent riechender Massen. Winde und Stuhl sistieren trotz Wasserklystieren, die des öfteren gegeben wurden. Am Tage darauf lässt das Erbrechen 16 Stunden nach, doch hielten Schmerzen und ständiger Singultus an. Keine Winde. Am 7. VII. stellt sich wieder heftiges Erbrechen ein, der Leib wird stark aufgetrieben, die Schmerzen nehmen zu, Pat. wird kurzatmig, verfällt. Keine Winde, kein Stuhl. Wasserlassen ohne Beschwerden. Herr Geheimrat Garrè ordnete die Ueberführung in die Klinik an. Beim Transport Erbrechen kotiger Massen. Pat. sehr verfallen und elend.

1) Diese Beiträge Bd. 33.

2) Archiv f. klin. Chir. Bd. 67.

Status: Sehr grosser, kräftig gebauter Mann von sehr gutem Ernährungszustande. Gesicht stark cyanotisch, verfallen. Puls klein, 140, ganz weich. Atmung sehr beschleunigt. Extremitäten kühl, ganzer Körper von Schweiss bedeckt. Sensorium leicht benommen. Herzdämpfung nach rechts verbreitert, Töne leise, rein. Abdomen gleichmässig stark aufgetrieben, Bauchmuskeln gespannt. Auf Druck überall Empfindlichkeit. Im Epigastrium palpabel eine Verhärtung mit rundlichem oberen Rande, nach unten zu breiter werdend und nach dem Nabel zu in eine breite Resistenz übergehend. Schall tympanitisch, leicht verkürzt über den unteren und seitlichen Partieen. Bei der Auskultation kein Glucksen zu hören, palpatorisch keine Peristaltik nachweisbar. Leber und Milz nicht vergrössert.

Operation 3/4 Stunden nach der Einlieferung. Aethernarkose ohne Störung (Operateur Herr Prof. Garrè). Nach vorheriger Magenspülung und Campher-Injektion — Pat. ist vor der Operation nahezu pulslos geworden — Eröffnung des Abdomens durch Längsschnitt im Epigastrium, der noch 2 querfingerbreit über den Nabel herabreicht. Nach Trennung der sehr fettreichen Bauchwand und des Peritoneum stürzen gewaltige Mengen von fleischbrühartiger, rötlicher Flüssigkeit hervor, die kotig riecht, aber keine kotigen Bestandteile enthält. Sofort präsentiert sich in der Nabelgegend eine ganz schwarze, gangränöse, stark geblähte Dünndarmschlinge, die mit der gesunden Dünndarmschlinge, die ihr rechts seitlich anliegt, und dem Netz nach oben fest verwachsen ist. Auf dem gesunden Darm liegen dicke Fibrinstreifen. Hierauf vorsichtige Entwicklung der vorliegenden Darmschlinge, die hoch oben eingeknickt und ganz morsch ist, sich unter die Leber erstreckt, umbiegt und nach dem kleinen Becken zu heruntersteigt; dieselbe ist völlig gangränös und geht hier ohne scharfe Grenze in den gesunden Darm über. Eine zweite gangränöse Darmschlinge, neben der ersten liegend, biegt nach rechts hin um, zieht ebenfalls nach abwärts und geht ebenfalls ohne scharfe Grenze allmählich in gesunden Darm über. Nirgends eine Abschnürung oder Einklemmung und Verschlingung zu bemerken. Nachdem die ganze gangränöse Darmpartie (ein 1 1/2 m langes Stück) entwickelt, vor die Wunde gebracht und mit sterilen Kompressen eingehüllt ist, wird das Mesenterium, das ganz verdickt und brüchig ist, mit Massenligaturen möglichst nahe an der Radix abgebunden ohne sonderliche Blutung, da fast alle Gefässe thrombosiert sind. Hierauf Abklemmung des Darmes jederseits mit einer Darmklemme im gesunden. Durchtrennen (mit grossen Scheerenschlägen) des Darmes sowie des Mesenteriums. Vereinigung der Darmenden durch Murphyknopf mit Tabaksbeutelnaht. Darüber eine Serosanaht. Versenkung des Darmes. Ausspülung der Peritonealhöhle mit 5—6 Litern warmer, steriler Kochsalzlösung. Bauchnaht. Pat. ist nach der Operation stark kollabiert. Temp. 36,4, erholt sich trotz Expektorantien und Kochsalzinfusion nicht mehr. Unter zunehmender Herz-

schwäche 7 Stunden post operationem Exitus letalis.

Die klinische Diagnose hatte gelautet: Ausgedehnte Darmgangrän (Thrombose der Mesenterialgefässe), Peritonitis diffusa. Sektion verweigert.

Beschreibung des Präparates[1]): 1. Querschnitte. Stelle der erheblichsten Veränderungen, Mesenterium stark verdickt, nach dem Darm zu an Dicke zunehmend; 2 cm vom Darm entfernt, besitzt es eine Dicke von 2 cm, an der Insertion (an dem Darm) $3^1/_4$ cm. Gefässe leicht geschlängelt, prall erfüllt von der Wand fest adhärenten, vorwiegend roten Gerinnseln. Einzelne kleinere Gefässe ohne Inhalt, die meisten der kleineren jedoch gleichfalls thrombosiert, ihre Fortsetzung in die Darmwand ist deutlich zu verfolgen. Das zwischen den Serosaüberzügen liegende Gewebe derb und mit Hämorrhagien durchsetzt.

Der seröse Ueberzug des Darmes zeigt einige zarte Auflagerungen. Sämtliche Schichten des Darmes stark kongestioniert und tief dunkel gefärbt. Submucosa verdickt, an einzelnen Stellen mehr wie an anderen. Fältelung der Mucosa gut erhalten, Zotten makroskopisch sichtbar. Zwischen den Schleimhautfalten und auf ihren Kämmen lagert eine dunkelrote geronnene Masse. Dieselbe hat stellenweise eine grosse Mächtigkeit und nimmt das halbe Lumen ein, sie ist mürbe und leicht zerreiblich. In der Submucosa verlaufen viele mit dunklen Gerinnseln erfüllte Blutgefässe, die in der Muscularis und Schleimhaut ihre Fortsetzung haben. Die Mucosa bietet keine makroskopisch wahrnehmbaren Veränderungen (Geschwüre etc.) dar. Verglichen mit der leidlich normalen Wanddicke anderer Stellen, liegt in dem eben beschriebenen Stück eine Verdickung um das 3—4 fache vor (bei annähernd gleichem Dehnungszustande).

2) Weniger stark veränderte Partieen. — Querschnitte durch Mesenterialansatz und Darm. Mesenterium mässig fettreich. Einige Gefässe thrombolisch verschlossen. Serosa glatt. Muscularis hell. Submucosa bräunlich rot, an andern Stellen hell. Schleimhaut gefältelt. Falten und Zotten gut zu erkennen. Keine Ulcerationen. Die Farbe der Schleimhaut schwankt von grau bis bräunlich. In der Submucosa, wie in der Subserosa zahlreiche thrombosierte Gefässe.

Mikroskopische Beschreibung: 1) Stark veränderte Darmpartieen. Querschnitt. Starke Verdickung der Darmwand. Hämorrhagische Infarcierung des subserösen und vor allem des submukösen Gewebes. Herdweise fibrinöses, zellreiches, geronnenes Exsudat in Subserosa und Muscularis. — Oedem der Submucosa, soweit sie nicht von Blutaustritten durchsetzt ist. In den hier verlaufenden grossen Venen geschichtete Thromben, die sich auch in die Verästelungen hinein fortsetzen. Muscularis mucosae deutlich. Struma der Zotten verdickt, von Blutungen und Exsudat durchsetzt. Ausgesprochene Nekrose der Schleimhaut, in den tieferen Schichten Infiltrationsherde. Auf der Schleimhaut lagert

1) Für die Mitteilung der Beschreibung des in Rostock befindlichen Präparates danke ich Herrn Priv.-Doc. Dr. Ehrich bestens.

ein aus Detritus, Schleimhautresten, Schleimmassen und vorwiegend Erythrocyten zusammengesetztes Exsudat von erheblicher Dicke.

Präparat 2: Längsschnitt mit Mesenterialansatz. Arterien im Mesenterium eng, Venen stark dilatiert, von Gerinnseln erfüllt, mit Fortsetzung in die Darmwand. Ausgesprochene Reste früherer Hämorrhagien, spärliche frischere Blutungen. Die Gerinnsel geschichtet. Aehnlich verhalten sich die kleineren Gefässe der Darmwand. Muscularis ohne Kernfärbung, braunrot, hier und da fibrinreiches Exsudat. Submucosa hämorrhagisch infarciert in den tieferen Partieen, in den centralen ist sie stark ödematös; die Lymphbahnen sind beträchtlich erweitert. Zerstreut einige Infiltrationsherde in teilweiser Abhängigkeit von Gefässen. — Zottengewebe verdickt, Gefässe verschlossen, Nekrose der oberflächlichen und mittleren Schichten; in der Tiefe einige Drüsenreste noch erkennbar. Beginnende Ulcerationen. — Darmschleimhautepithel fehlt durchweg. — Pigmentierung fast aller Schichten.

2) Weniger stark veränderte Darmpartieen. Präparat 1: Querschnitt. Serosa ohne Besonderheiten. In der Subserosa einige kleine strichförmige Infiltrationszonen. Muscularis von normaler Struktur und Kernfärbung. Submucosa in toto verdickt, Oedem, Erweiterung der Lymphspalten, Hyperämie; Thrombosen in den grösseren Venen. Arterien teilweise leer. Tiefere Schichten der Mucosa stellenweise kleinzellig infiltriert. Zotten gut erhalten, Epithel, hier und da etwas abgehoben, aber durchweg erhalten und gut färbbar.

Präparat 2: Längsschnitt. Submucosa sehr stark ödematös und hyperämisch, Arterien meist eng; die grösseren Venen sämtlich prall erfüllt von teils gemischten, teils roten Thromben. — Schleimhaut gleichfalls ödematös. Struktur der Zotten, Epithelien sonst gut erhalten.

Aus obigen Daten geht zunächst das Eine hervor, dass man bei dem in Rede stehenden Verschluss der Mesenterialvenen oft zu sehr ausgedehnten Resektionen seine Zuflucht nehmen muss. Nicht immer liegen die Verhältnisse so, dass dieser Eingriff überhaupt möglich ist: in manchen Fällen sind so grosse Darmpartieen ergriffen, dass eine Ausschaltung der letzteren schlechterdings unausführbar erscheint, so dass man zur Anlegung eines Anus praeternaturalis gezwungen ist, oder von vornherein ganz von jedwedem Eingriff absehen muss.

Sprengel, dessen Erfahrungen aus mehreren operierten Fällen geschöpft sind, hebt einige sehr beachtenswerte Punkte der chirurgischen Therapie hervor, die vorkommenden Falls besondere Berücksichtigung verdienen. Die Schwierigkeiten der Resektion sind oft sehr gross; die Darmwand ist erkrankt, das Missverhältnis zwischen dem erweiterten oberen und engeren unteren Darmdurchschnitte

ist oft sehr gross, und die Resorptionsverhältnisse des Peritoneums sind andere geworden. Endlich kämen noch die eine sichere Abbindung am Mesenterium erschwerenden Veränderungen, sowie die schwere Abgrenzbarkeit von gesundem gegen krankem Darm in Betracht. Wenn Sprengel auch endgültig entscheidende Regeln fürs erste aufzustellen vermeidet, so möchte er doch, falls eine hämorrhagische Infarcierung diagnosticiert wurde, vor der Operation warnen.

Im Grossen und Ganzen wird man der Mehrzahl der Autoren beistimmen müssen, wenn sie bei zur Operation gekommenen Fällen von Mesenterialvenenthrombose die Möglichkeit und die Art des chirurgischen Eingriffs von dem jeweiligen Befunde am Darm, daneben aber von dem Allgemeinbefinden des Patienten abhängig gemacht wissen wollen. Oft ist der Darm in so grosser Ausdehnung verändert, dass von einer Resektion Abstand genommen werden muss. Die Anlegung eines widernatürlichen Afters in solchen Fällen ist einige Male vorgenommen worden, indessen ist auch dieser verhältnismässig leichte Eingriff nur selten von Erfolg begleitet gewesen.

Ein derartiger Fall, bei welchem die Laparotomie zwar gemacht wurde, eine Resektion des durch Thrombosierung seiner Gefässe geschädigten Darmes indes wegen zu grosser Ausdehnung des Processes nicht möglich war, wurde mir von Herrn Geheimrat Garrè aus seiner Privatpraxis mitgeteilt und gütigst zur Veröffentlichung überlassen, wofür ich auch hier meinen ergebensten Dank sage.

3. Frau W., 75 J. Erkrankte vor 5 Tagen an Magenbeschwerden und Durchfällen. Seit 2 Tagen Erbrechen. Keine Winde. Stuhlentleerung ganz unbedeutend, auch auf Einlauf.

Status 8. XI. 99: Dekrepide, magere Frau, Abdomen aufgetrieben, diffuse Druckschmerzhaftigkeit, keine Darmperistaltik zu sehen. Rectum frei, ohne Tumor. Keine Resistenz und kein Infiltrat im Abdomen palpabel. Kein Fieber. Puls 120. Arterie virgide. Allgemeine Arteriosclerose. Kein Herzfehler.

8. XI. Operation. Laparotomie. Blutig seröser Ascites. Der Dünndarm ist auf eine grosse Strecke (schätzungsweise 1 m) grauschwarz verfärbt, eine scharfe Abgrenzung gegen das Gesunde ist nicht zu sehen, ganz allmählich geht die graue Verfärbung in normale Darmpartieen über. Der Darm ist frei beweglich in der Bauchhöhle. Kein Volvulus, keine strangförmige Abklemmung. Die Diagnose muss auf Thrombose der Mesenterialgefässe gestellt werden. Eine Resektion bietet keine Aussicht auf Erfolg. Die Laparotomiewunde wird deshalb geschlossen.

Der Exitus erfolgte schon in der folgenden Nacht. Autopsie nicht gestattet.

Bei dem Vergleich beider Fälle zeigt sich eine weitgehende Uebereinstimmung des Krankheitsbildes. Hier wie dort ziemlich plötzliches Einsetzen der Erscheinungen, im zweiten Fall mit Magenbeschwerden und Diarrhöen, welche im ersten fehlen. Dann die Erscheinungen des Ileus, welchen sich bald Collapssymptome zugesellen. Welcher Process als Aetiologie für die Thrombosenbildung in Betracht kommt, lässt sich nicht mehr mit Sicherheit feststellen. Für den ersten Fall dürfte die vor 3 Jahren überstandene Schenkelvenenthrombose einen ungefähren Anhalt zur Erklärung geben. Bei einer ganzen Reihe der bekannten Fälle von Mesenterialgefässthrombose sind nämlich auch in anderen Gefässbezirken Thrombosen beobachtet worden, z. B. Bein- und Beckenvenen, Subclavia (Sprengel), Cruralvene (Garmsen, siehe Anhang). Für diese Fälle kann mit Wahrscheinlichkeit eine allgemeine Disposition zur Thrombosenbildung angenommen werden; gleichfalls in dieser Art disponierend — durch Hervorrufung einer Endophlebitis — wirken Infektionskrankheiten, besonders der Typhus; es ist ja zur Genüge bekannt, wie gerade beim Typhus die Veneninnenhaut geschädigt wird und Erkrankungen der Venenwand mit Thrombosen beobachtet werden. Es kann daher nicht weiter Wunder nehmen, wenn ich hier betone, dass in einigen Fällen von Mesenterialvenenthrombose, in denen Typhus vorausgegangen ist, ein direkter Zusammenhang nicht von der Hand zu weisen wäre. — Gleichwohl dürfte diese angenommene Disposition wohl nicht die alleinige Ursache der Thrombose in den Mesenterialvenen gebildet haben, sondern gleichzeitig hat wohl die Schwächung und Verlangsamung der Blutcirkulation eine wichtige Rolle dabei gespielt.

Die Aetiologie der Affektion ist, wie aus den Berichten der verschiedenen Autoren hervorgeht, eine mannigfache und vielfach noch Gegenstand der Kontroverse. Als ätiologisch geklärt dürfen wir nur einige wenige Fälle ansehen, in denen die Thrombose der Mesenterialgefässe als fortgeleiteter Process sich darstellt (siehe Anhang: Garmsen, wo sie eine Teilerscheinung einer durch Metrophlebitis eingeleiteten ausgedehnten Thrombosierung fast sämtlicher Venen des Unterleibes bildet), oder in denen anatomisch ein direkter Anschluss an einen Eiterherd nachgewiesen werden konnte (z. B. Bradford, Durchbruch einer vereiterten Mesenterialdrüse in eine Vene, siehe Anhang). — Im übrigen sind wir auf Theorieen angewiesen: die von Pilliet, Hamilton und anderen Autoren ausgesprochene Annahme, dass entzündliche Processe im Darm (En-

teritis, Ulcerationen) zu einer Ueberwanderung von Entzündungserregern aus dem Darm auf die Venenwand und damit zur Thrombosierung führen, ist noch in keinem Falle bewiesen worden. — Der Vollständigkeit halber sei noch erwähnt, dass von Kraft (siehe Anhang) auch die Lues als ätiologisches Moment herangezogen ist. — Blutige Durchfälle kamen in unsern beiden Fällen nicht zur Beobachtung. Diese sowie Blutbrechen sind nur in der Minderzahl der überhaupt bekannten Fälle angeführt. Ausser den bei Kölbing (l. c.) erwähnten Fällen von Pilliet, Dreyfus, Eisenlohr habe ich nur 4 weitere von Sprengel, Hamilton, Dunlop und Handford (siehe Anhang) auffinden können, bei denen diese Symptome vorlagen. Hierauf eine Scheidung der Fälle von Mesenterialvenenthrombose gründen zu wollen, dürfte ganz und gar nicht angängig sein, da die Blutabgänge nur ein von Zeit, Grad und Ort abhängiges, noch dazu recht inkonstantes Symptom der Darmblutung darstellen, auch in den angeführten Fällen nur in untergeordneter Weise sich finden, wogegen fast überall die Symptome des Ileus prävalieren.

Hinsichtlich der daraufhin vorgenommenen Scheidung der Fälle von Embolie der Darmarterien liegt die Sache, wie hier beiläufig bemerkt sein soll, wesentlich anders. In diesen Fällen sind bekanntlich von Gerhardt, Nothnagel, Mikulicz, Deckart u. A. nach dem Vorhandensein resp. Nichtvorhandensein der blutigen Durchfälle zwei klinisch verschiedene Gruppen von Krankheitsbildern aufgestellt worden. Nun giebt es freilich Fälle, bei denen eine Darmblutung sich nicht notwendig in blutigen Entleerungen zu äussern brauchte; gleichwohl finden sich bei der Darmarterienembolie neben völlig unter Ileussymptomen verlaufenden Fällen auch solche, die unter den Erscheinungen blutthaltiger, unstillbarer Diarrhöen verlaufen: Ein solcher Fall ist der unsrige, eingangs erwähnte. Bei diesem ist nie Obstruktion aufgetreten.

Anhang.

Enthält die älteren, in den grösseren Kasuistiken (Deckart, Kölbing, Neutra) nicht aufgeführten Fälle (27). Bei genauer Durchsicht der Litteratur fand ich einige schon ältere, noch gar nicht zur allgemeineren Kenntnis gelangte Fälle von embolischem Verschluss und Verstopfung der Mesenterialgefässe, besonders im Gebiet der arteriellen Bahnen. Da dieselben oft als Nebenbefunde oder auch als Teilerscheinungen an-

derer Krankheitsbilder erwähnt sind, teilweise unter ganz anderen Titeln, sind sie vielleicht der Beachtung entgangen. Daneben sind in den letzten zwei Jahren eine Reihe von Einzelbeobachtungen der betreffenden Affektionen veröffentlicht worden. Neben den älteren möchte ich auch diese Fälle kurz zusammenstellen. Die chirurgisch-therapeutische Seite der Frage hat in den Arbeiten von Deckart, Borszeky, Kölbing, Sprengel, an der Hand einschlägiger Falle, die ausführlich mitgeteilt sind, eine gründliche Besprechung gefunden.

A. Arterien.

Sperling[1]) hat an der Hand des Materials des Berliner pathologischen Institutes eine statistische Zusammenstellung über die Häufigkeit des Sitzes des endocarditischen Processes und der Embolieen bei Endocarditis veröffentlicht. Unter 300 Fällen von Endocarditis fanden sich in 84 Embolieen, also in ca. 28%. Am häufigsten war betroffen die Niere (57 mal), dann die Milz (39 mal); in grossem Abstande folgte das Gehirn (15 mal); sehr wenig Embolieen kamen auf Leber und Darm (je 5 mal); am seltensten war die äussere Haut der Sitz embolischer Verstopfung, nämlich nur 4 mal. Wir sehen hieraus, wie die Haut nur in den Ausnahmefällen von embolischen Vorgängen betroffen wird. Jede diesbezügliche, besonders durch histologische Untersuchung erhärtete, neue Beobachtung eines embolischen Verschlusses von Hautgefässen ist bei den relativ spärlichen Fällen, die bisher bekannt geworden sind, äusserst erwünscht.

Zu ähnlichen Resultaten gelangt Ginsburg[2]). Er hat unter 250 Fällen von Herzkrankheiten, die zur Sektion gekommen, genauere Erhebungen angestellt über Embolieen. Es ergab sich, dass in mehr als einem Drittel aller Fälle die Herzkrankheiten mit Embolieen, welche sicher vom Herzen stammen, kompliciert sind. Unter diesen 85 Fällen waren Embolieen in den Nieren 62 mal, 23 mal in der Milz, im Gehirn 15 mal, in den Lungen 14 mal, während Embolieen der Arteria mesenterica superior recht selten, nämlich nur 3 mal, gefunden wurden. Nicht viel häufiger, wie hier nebenbei bemerkt sei, waren Embolieen in den Extremitäten-Arterien (5 mal). Kleinere embolische Verstopfungen der Schleimhautgefässe des Darmtraktus fanden sich 3 mal. Ueber die hier besonders interessierenden Embolieen der Arteria mesenterica sei ganz kurz referiert.

Fall 1. Es bestand Haematemesis. Mehrfach starke, bluthaltige Durchfälle, jedoch waren keine ausgesprochenen Leibschmerzen, noch

1) Sperling, Ueber Embolieen bei Endocarditis. In.-Diss. Berlin 1872.

2) Ginsburg, Ueber Embolieen bei Herzkrankheiten. Arch. f. klin. Med. Bd. 69.

Druckempfindlichkeit des Abdomens vorhanden. Keine bestimmte Diagnose. Exitus. Embolie der Arteria mesenterica.

Fall 2. Begann mit ausserordentlich heftigen Leibschmerzen, welche einige Tage lang anhielten. Zugleich war meteoristische Auftreibung des Abdomens vorhanden. Erbrechen fehlte, desgleichen Durchfälle und blutthaltige Stühle. Eine andere Embolie war nicht nachweisbar. Exitus. Embolie des Truncus coeliacus.

Fall 3. Vitium cordis, wie in den beiden eben citierten Fällen. Neun Tage vorher Hirnembolie. Keine charakteristischen Symptome weiter von Seiten des Abdomens. Exitus. Im Anschluss an die embolische Verstopfung der Arteria mesenterica superior hatte sich eine Thrombose der Aorta thoracica herausgebildet.

Fall 4. (Dinkler)[1]).

Alter Mann. Seit 2 Tagen erkrankt. Wurde mit der Diagnose Darmkatarrh ins Spital eingeliefert. 14 Stunden nach der Aufnahme Exitus letalis unter Erscheinungen, welche auf eine Darmlähmung resp. Darmverschluss hinwiesen. Sektion: Dilatation und Hypertrophie beider Herzhälften, ausgedehnte Atheromatose. 7 cm oberhalb der Schliessungslinie der Taschenklappen eine Ruptur der Aorten intima und media. Von da ausgehend ein Aneurysma dissecans bis in die Arteriae subclaviae und iliacae reichend. Intercostalarterien, sowie Tripus Halleri abgerissen und letzterer thrombosiert. Die Darmerscheinungen waren durch die Verschliessung der Arteriae mesentericae bedingt.

Gleichfalls, wie die drei vorhergehenden, ohne blutige Entleerungen und unter dem Bilde des Darmverschlusses verlaufend, wird ein weiterer hierher gehöriger Fall von Bornhaupt mitgeteilt.

Fall 5. (Bornhaupt)[2]).

23j. Pat., früher stets gesund. Nach mässigem Potus erkrankte er mit starken Schmerzen im Abdomen, Erbrechen und Stuhlverhaltung. Verhalten von Flatus. Mehrfaches Erbrechen. Unruhe, Cyanose. Beschleunigte Atmung. Extremitäten kalt und cyanotisch. Erbrechen von fäkulent riechender Flüssigkeit. Abdomen weich, nicht aufgetrieben, nirgends Druckempfindlichkeit und Resistenz, keine Dämpfung. Collaps. Exitus. — Sektion: Diffuse Injektion des Peritoneum viscerale und parietale, keine Trübung desselben. Geringer, serös hämorrhagischer Erguss im Cavum peritonei. Ca. 50 cm oberhalb des Coecum findet sich am Ileum eine ca. 10 cm lange, bläulichrot verfärbte, in Nekrose begriffene Partie, die peripherwärts scharf begrenzt, nach oben zu diffus in noch stark injicierte Dünndarmschleimhaut übergeht. Der übrige Dünndarm im ganzen Verlauf nach oben stark injiciert. Das Mesenterium der ne-

1) Deutsche med. Wochenschr. 1901.
2) Deutsche med. Wochenschr. 1901.

krotischen Stelle in einer Ausdehnung von 2 cm blutig suffundiert. An dieser Stelle ist im Mesenterium ein kleines Blutcoagulum von Schrotkorngrösse vorhanden. Der Dünndarminhalt ist bis zum Magen hämorrhagisch gefärbt. In der linken Pleurahöhle ein zweifaustgrosses Blutcoagulum. Herz normal. — Hernia inguinalis incarcerata per se reposita?

Bezüglich des letzteren Befundes äussert sich Bornhaupt dahin, es sei überhaupt zweifelhaft, ob die Erscheinungen am Darm wirklich auf einen solchen Vorgang zurückgeführt werden dürften. Als Todesursache wird die Blutung in die Pleura angenommen, anatomisch liess sich der Ursprung derselben jedoch nicht feststellen. Es ist sehr wohl angängig, dass im Anschluss an diese Hämorrhagie eine Embolie eines kleineren Darmarterienastes und dadurch Verschluss desselben eingetreten ist. Diese Art der Entstehung steht nicht vereinzelt da; im Gegenteil ist es schon mehrfach beobachtet worden, dass nach Gerinnselbildung in den Lungen Verschluss der Mesenterialgefässe stattgefunden hat. (?)

Fast ebensowenig ergiebig in special-diagnostischer Hinsicht wie der eben referierte Fall, der einer genaueren Specialdiagnose unüberwindliche Schwierigkeiten bereitete, verlief ein anderer von Whipple veröffentlichter Fall.

Fall 6. (Whipple)[1].

48j. Mann. Zwölf Monate früher Spitalaufenthalt wegen Morbus Brightii. Jetzige Krankheit begann vor drei Tagen mit Schmerzen im Leibe und Uebelkeit. Seit 24 Stunden Harnverhaltung. — Gedunsenes Aussehen. Uebelkeit, Erbrechen gelblich-grünlicher Flüssigkeit. Stuhlverhaltung. Abdomen mässig gespannt. Dämpfung in den abhängigen Partieen. Druckempfindlichkeit der Regio hypogastrica. Erbrechen und Uebelkeit bestand fort. Rasch zunehmende Schwäche; Abdomen wurde noch mehr aufgetrieben. Darmverschluss. — Operation: In der Peritonealhöhle etwas chocoladenfarbene Flüssigkeit; vorliegender Dünndarm dunkel kongestioniert und gebläht. Darmschlingen überall gespannt. Nach dem kleinen Becken zu eine knotenförmige, härtliche Masse. Vorlagerung des Darms; Eröffnung einer Schlinge, aus der sich Gas und wenig Fäkalmasse entleert. Delirien. Collaps. Exitus. — Sektion: Ein 38 Zoll langes Stück des Ileums war tief dunkelrot gefärbt; stellenweise Brüchigkeit und Gangrän. Die Darmwand ist in den unteren Partieen des afficierten Stückes verdickt und knotig anzufühlen. Die Arterien (Verzweigungen der Art. mesaraica superior) prall gefüllt mit festen Gerinnseln. Im Darm nur wenig Kot. Brustorgane nicht seciert.

Hieran werden einige Bemerkungen geknüpft über die chirurgischen Massnahmen bei derartigen Fällen. Findet man, dass Darm und Mesenterium in nicht zu grosser Ausdehnung afficiert ist, und erlaubt es der Allgemeinzustand, so soll man sich vor einer Resektion der gangränösen

1) The Lancet 1900. I.

Partieen nicht scheuen (Naht oder Murphyknopf); sind die erkrankten Teile zu ausgedehnt oder der Allgemeinzustand schlecht, so lagere man das infarcierte oder gangränöse Darmstück vor die Wunde und begnüge sich mit der Eröffnung und Drainage des Darmlumens.

Ueber einen im Puerperium aufgetretenen, bei Lebzeiten völlig dunkel gebliebenen Fall von Embolie der Art. mesent. sup. berichtet Allen[1].

Fall 7. (Allen.)

Pat. an kompensierter Mitralstenose leidend. Im Anschluss an die Entbindung Collapssymptome. Keine Zeichen von Blutung oder Zerreissung der Gebärmutter nachweisbar. Die wahre Ursache: Embolie der Art. mesent. sup. wurde erst bei der Sektion gefunden. — Dieser Fall ist besonders dadurch von Wichtigkeit, dass auch nicht ein einziges der mannigfaltigen Symptome des Arterienverschlusses am Darm zur Beobachtung kam.

Das recht seltene Vorkommnis einer gleichzeitigen Embolie der oberen wie unteren Darmgekrösarterie findet sich in einem von Westhoff bearbeiteten Fall.

Fall 8. (Westhoff)[2].

41j. Patientin. Vor 10 Jahren akuter Gelenkrheumatismus; im Anschluss daran Mitralinsufficienz mit Stenose. Seit einiger Zeit Ascites, Oedem beider Beine. Kompensationsstörung, erheblicher Ascites. Plötzlich kolikartige Leibschmerzen; Punktion ergab 10 Liter serös-blutiger Flüssigkeit. Rapider Verfall. Exitus nach 2 Tagen. — Sektion: Insufficienz und Stenose der Mitralis, Insufficienz der Tricus pidalis. Geringe atheromatöse Veränderungen am Aortenbogen. Thromben im linken Vorhof. In der Bauchhöhle eine grosse Menge blutig gefärbter Flüssigkeit. Fibrinöse Peritonitis. Niereninfarkte. Beide Stämme der Arteriae mesentericae superior wie inferior sind durch je einen festen Embolus verschlossen. Dünndarm im Allgemeinen stark aufgetrieben. Serosa getrübt, dunkelrot. Durch Fibrinauflagerungen sind benachbarte Darmschlingen vielfach miteinander verklebt. Die Schleimhaut zeigt stellenweise einen kleienähnlichen, dysenterieähnlichen Belag. Sie ist intensiv gerötet und sammetartig rauh. Darmwand äusserst morsch. Dickdarm zeigt bis zum S romanum das Verhalten des Dünndarmes.

Eine Beobachtung über den gleichzeitigen Verschluss der Arteria und Vena mesenterica hat Grosskurth[3] veröffentlicht.

Fall 9 (Grosskurth).

Sektion: Fast der ganze Dünndarm samt seinem Mesenterium erwies

1) The Lancet 1900. I.

2) Westhoff, Zwei Fälle von hämorrhagischer Infarcierung des Darmes. In.-Diss. Kiel 1895.

3) Grosskurth E., Ueber die Embolie der Art mesaraica superior. In.-Diss. Giessen 1895.

sich als hämorrhagisch infarciert, die Infarcierung erreichte ihren höchsten Grad in den unteren Schlingen des Jejunum. Während die oberen Teile des Dünndarms etwas heller gefärbt, weich und teigig waren, erwiesen sich die tiefer gegen das Coecum zu gelegenen Abschnitte dunkel violett, unbeweglich, von derber, rigider Beschaffenheit und überdies von Fibrinanhäufungen membranös belegt. Mesenterialgefässe. Arteria mesenterica superior nach dem Abgang der Arteria pancreatico-duodenalis und Colica media durch einen dunkelroten, fest haftenden Thrombus verlegt; derselbe setzte sich mit einigen seitlichen Ausläufern in die Verzweigungen der Jejunalarterien fort. In ähnlicher Weise waren auch noch die weiteren Gefässbahnen verlegt und die Verzweigungen der Vv. mesentericae mit ihrem Hauptstamm thrombotisch verschlossen. —

In fast allen bisher angeführten Fällen embolischer Verstopfung der Mesenterialarterien werden genauere Angaben darüber vermisst, ob auch die feineren Gefässverzweigungen nahe am Mesenterialansatz des Darmes sowie besonders in der Darmwand selbst gleichfalls an der Thrombose mit teilgenommen. In 2 Arbeiten aus der Litteratur der letzten Jahre ist im Anschluss an entsprechende Fälle die Frage einer Bearbeitung unterzogen worden, von Meyer und Langerhans.

Fall 10 (H. Meyer[1]).

65j. Frau mit allgemeiner Arteriosclerose. Exitus. Sektion ergab zahlreiche, über den ganzen Dünndarm und den Anfangsteil des Colon verstreute, bald oberflächliche und von einem hyperämischen Hof umgebene, bald tiefergreifende und von diphtheritischen Schorfen bedeckte Nekrosen der Darmwand, in deren Gefolge sich eine tötliche Peritonitis entwickelte. Multiple Embolieen der Darmgefässe. Im Bereich der mortificierten und von einem fibrinösen Exsudat durchtränkten Stellen sind sämtliche kleineren Darmgefässe embolisch verstopft. Die grösseren Aeste der Darmgefässe liessen keine Veränderungen erkennen.

Fall 11 (Langerhans[2]).

Pat. hatte Aorteninsufficienz und Stenose. Exitus. Sektion: Frische und ältere, zum Teil vernarbte Infarkte in Milz und Nieren. Frische hämorrhagische Infarcierung des Coecum und eine Narbenstenose des Jejunum. Die letztere führt Langerhans darauf zurück, dass an dieser Stelle ursprünglich ein Infarkt vorhanden war, welcher nach erfolgtem geschwürigen Zerfall in späteren Stadien zur Ausheilung gelangt sei. Embolische Verstopfungen waren nur in den kleinsten Aesten vorhanden, während die grösseren Mesenterialgefässe sich als frei durchgängig erwiesen.

---

1) H. Meyer, Ueber multiple Embolie der Darmgefässe. In.-Diss. Würzburg 1896.

2) Langerhans, Verhandl. des XV. Kongresses f. innere Med. 1897.

Fall 12 (Lerebouillet[1]).

Lerebouillet berichtet über einen Fall von Embolie der Arteria mesenterica superior, bei dem er die Diagnose in vivo gestellt hatte. Er kommt bei der Besprechung der Litteratur zu folgenden Resultaten: Gewisse Darmblutungen, die im Beginn oder im Verlauf einer organischen Herzkrankheit plötzlich auftreten und schnell heilen, können abhängen von Gefässzerreissungen infolge embolischer Verstopfung der Mesenterialarterien. Aus den Symptomen und aus der Untersuchung des abgehenden Blutes lässt sich bestimmen, in welcher Höhe die Embolie stattgefunden hat. Man muss demnach vorsichtig sein mit der Annahme einer idiopathischen Darmblutung in den Fällen, in welchen man keine organische Veränderung im Magen und Darm nachweisen kann. —

Alle die vorstehend mitgeteilten Fälle lassen sich in 2 grosse Gruppen zusammenfassen, je nach ihren klinischen Symptomen, soweit dieselben anzugeben möglich war. Zu der ersten gehören die Fälle, bei denen neben heftigen Koliken blutige Diarrhöen vorhanden sind, die zweite bilden diejenigen, bei welchen das Symptomenbild des Ileus in den Vordergrund gerückt ist. Ein von beiden Grundtypen ganz abweichendes Krankheitsbild hat Schnitzler in einem von ihm beobachteten Fall von Verschluss der Mesenterialarterien mitgeteilt, derselbe bietet auch in anderer Hinsicht manches Merkwürdige.

Fall 13 (Schnitzler).

55j. Frau, seit vielen Jahren an chronischer Obstipation und Schmerzen im Bauche leidend, letztere seit einem halben Jahre sehr heftig, tagtäglich in Form von Koliken auftretend. Verdacht auf Cholelithiasis und Darmhinderniss. Probelaparotomie zeigte, dass die Gallenblase durch ganz lockere Adhäsionen mit der Umgebung verwachsen war. Gallensteine. Cholecystotomie. Trotz genauer Untersuchung eine Ursache für die kolikartigen Schmerzen nicht gefunden. Thatsächlich hatte die Operation, die Pat. 6 Wochen überlebte, nicht den geringsten Einfluss auf die krampfartigen Schmerzen. Die hartnäckige Obstipation blieb gleichfalls bestehen; nur kurz vor dem Tode erfolgte ein — zum ersten Male — spontaner Stuhl, der weich und schwarz gefärbt war. Obduktion: Hämorrhagische Infarcierung des Jejunum, Ileum und Colon ascendens. Multiple Geschwürsbildung und Nekrose der Darmschleimhaut. Hämorrhagien in Mucosa und Peritonitis. Totale Obliteration beider Mesenterialarterien, die gewiss schon lange Zeit, jedenfalls Monate lang vorher entstanden war. Es liess sich dies aus der Art und Form der Geschwüre, wie sie längere Zeit andauernden Cirkulationsstörungen entsprechen, mit Sicherheit entnehmen.

1) Lerebouillet, Etude clinique des hèmorrhagies intestinales. Gaz. hébd. de méd. et de chir. 1875. Bd. 18.

2) Schnitzler, Zur Symptomatologie des Darmarterienverschlusses. Wien. med. Wochenschr. 1901.

Der Arterienverschluss resp. Lumensbeschränkung hatte schon längere Zeit bestanden und es hatte sich ein genügender Collateralkreislauf ausbilden können, bei dem, wie man annehmen darf, allmählich sich entwickelnden Verschluss; der hämorrhagische Infarkt dagegen ist erst in der letzten Zeit durch die Schwächung des collateralen Kreislaufes infolge der Herzschwäche zu Stande gekommen. Klinisch manifestierte sich der Eintritt der Infarktbildung durch den bluthaltigen Stuhl. Für die Erklärung der kolikartigen Schmerzen nimmt Schnitzler nach Analogie mit der durch die relative Anämie an den Gliedern bei Arteriosclerose auftretenden Dysbasia intermittens (Erb) eine durch Insufficienz der Blutversorgung bedingte schmerzhafte intermittierende Dysperistaltik an. Er ventiliert die Frage, ob nicht in einem Teil der Fälle von chronisch nervösen Enteralgieen bei Arteriosclerotikern Veränderungen an den Darmgefässen im Sinne der mitgeteilten Beobachtung eine ursächliche Rolle spielen dürften. Einen ähnlichen Fall teilt Ortner[1]) mit. Bei seinem Kranken bestanden seit 2 Jahren mit zeitweiligen Remissionen Anfälle von plötzlich auftretenden Schmerzen mit abnormen Blähungs- und Spannungszuständen in der rechten Unterbauchgegend; Eintritt dieser Erscheinungen 2 bis 3 Stunden nach der Mahlzeit; mehrstündige Dauer. Daneben hartnäckige Stuhlverstopfung. Nach einer Probelaparotomie ging der Pat. unter septischer Peritonitis zu Grunde. Es fand sich zwar keine Verschliessung der Darmarterien, wie im Schnitzler'schen Fall, sondern nur eine starke Sclerosierung der Arteria mes. superior und inferior bis in ihre kleineren Verzweigungen neben Aortensclerose. Magen, Dünndarm, Colon bis zur Mitte des C. descendens stark gebläht. Im Falle Schnitzler's fehlte, wie Ortner hervorhebt, gerade das Hauptmoment für die Berechtigung der Bezeichnung, nämlich die Intermittenz der Darmfunktion, in seinem eigenen Falle war sie ausgesprochen vorhanden. Er schlägt für diese Krankheitsform, welche vollkommen einer „Claudication intermittente" des Darmes entspräche, die Bezeichnung „Dyspragia intermittens angiosclerotica" vor. Einige analoge Beobachtungen, welche das Vorhandensein von fast den gleichen Erscheinungen wie im Falle Schnitzler's zeigen, erwähnt Breuer[2]). Freilich verfügt er nicht über Sektionsbefunde, glaubt aber wegen der völligen Uebereinstimmung jeden Zweifel ausschliessen zu können.

Fall 14 (Michaelis)[3]).

50j. Kellner. Endocarditis mitralis recurrens verrucosa et polyposa. Myocarditis. Linksseitige fibrinöse Pleuritis. Nephritis. Gastritis. Enteritis multiplex diphtherica et ulcerosa ilei (ex embolia). Darm im ganzen cyanotisch. Im Dünndarm zahlreiche punktförmige Hämorrhagieen. Im

1) Wien. klin. Wochenschr. 1902. Nr. 44.

2) Münch. med. Wochenschr. 1902. Nr. 39–41.

3) Virchow's Archiv Bd. 156.

Ileum eine grössere Anzahl dunkelschwarzroter Stellen, die vorzugsweise gegenüber dem Mesenterialansatz sitzen, etwas vorragend. Am Mesenterialansatz sieht man vielfach 1—2 cm von einander entfernt, dunkelrote Linien, die auf dem Durchschnitt wie prall gefüllte Gefässe aussehen. In denselben befinden sich 1—2 mm im Durchmesser messende Pfröpfe, deren Länge, soweit sie in der Darmwand liegen, 6—8 mm beträgt, während ihre andere beim Durchschnitt im Mesenterium liegen gebliebene Hälfte nur wenige Millimeter misst. In der Arteria mesenterica superior oder in deren Verästelungen keine Gerinnsel; desgleichen sind die Arkaden, sowie die von der letzten Reihe ausgehenden feinen Aeste nirgends gefüllt, sie sind leer bis dicht an die Darmwand heran, wo die eben beschriebenen Pfröpfe beginnen. Unter der Serosa des Darmes gleichfalls 4—5 mm lange, längliche, runde Körper. Schleimhaut des Darmes dunkelrot. Serosa überall glatt, glänzend.

B. Venen.

Fall 1 (Bradford)[1]).

20j. junger Mann, der anfangs über Schmerzen im Abdomen und leichte Diarrhoe klagte. Die Diarrhoe schwand, heftige Schmerzen in der Nabelgegend stellten sich ein; Erbrechen trat auf. Die Untersuchung ergab nichts Krankhaftes an den inneren Organen. Die Respiration war etwas beschleunigt, der Puls betrug 96. Ständig waren Abführmittel erforderlich. Das Erbrechen wurde kotartig, in der linken Iliacalgegend konnte man eine unbestimmte Masse fühlen. Die Diagnose wurde auf Darmverschluss gestellt. Da Pat. immer mehr collabierte, wurde die Laparotomie vorgenommen (am 9. Tage). Dieselbe ergab eine Thrombose der oberen Mesenterialvene. Gleich nach der Operation Exitus. Sektion: Darm dunkel gerötet, stark geschwollen und brandig an einigen Stellen. Die Länge des afficierten Stückes betrug 18 Zoll. Das Mesenterium verdickt. Die Vena mesenterica superior war mit älteren, zum Teil eitrig zerfallenen Thrombenmassen verstopft, die sich auch nach der Pfortader bis zum Leberhilus fortsetzten, hier aber frischer waren. An einer Stelle ging die Thrombose bis zum Darm selbst. Die Arteria mesenterica superior und ihre Aeste waren normal. Die Mesenterialdrüsen waren vergrössert und mit Blut gefüllt, eine war vereitert, und die Abscesshöhle kommunicierte mit dem Innern der einen der thrombosierten Venen. Als Ursache ist sehr wahrscheinlich der bei der Sektion festgestellte Durchbruch einer erweichten, vereiterten Mesenterialdrüse in eine Vene anzusehen.

Fall 2—4 (Kraft)[2]).

Kraft referiert ausführlich 3 Beobachtungen von letaler Darm-

1) Brit. med. Journ. April 1898.

2) Hospitalstidende Bd. V 1897. Citiert nach Virchow-Hirsch.

gangrän, verursacht durch Thrombose der Vena mesenterica sup. (auch Vv. lienalis und porta waren thrombosiert). In 2 Fällen war Phlebitis und Periphlebitis vorhanden in den thrombosierten Venen. Der Autor glaubt in diesen Fällen Syphilis als Ursache annehmen zu können.

Fall 5 (Picqué und Grégoire)[1]).

20 Tage anhaltende Diarrhoe, jedoch keine Entleerung von Blut. Dann folgte 3 Tage dauernde Obstipation. Nunmehr traten blutige Stühle auf. Keine bestimmte Diagnose. Indikation zum chirurgischen Eingriff für vorliegend erachtet. Probelaparotomie. Anus praeternaturalis. Bei der Operation kein eindeutiger Befund. Exitus. Sektion ergab das Vorhandensein eines thrombophlebitischen Processes im Gebiet der Vena mesenterica superior. Darmgangrän.

Fall 6 (Picqué und Grégoire).

Diagnose auf Volvulus des S romanum lautend. Bei der Laparotomie wurden deutliche Veränderungen konstatiert, welche auf Gangrän des Darmes hinwiesen, ohne dass eine Abschnürung gefunden wurde. Wie im vorhergehenden Fall, fand sich eine Thrombophlebitis in der Vena mesaraica superior, die sich fortsetzte auf die Pfortader.

Fall 7 (Maylard).

26j. Frau. Pylorusstenose. Gastroenterostomie. Am Tage nach der Operation Schmerzen in der unteren Bauchgegend. Verdacht auf Peritonitis. Specifisches Geräusch über der Herzspitze. Puls klein und frequent. Winde gingen mehrfach ab. Passage des Darmes war erhalten. Kein Erbrechen. Ernährungsklystiere verursachten starke Schmerzen und wurden bald wieder entleert. Kurze Zeit vor dem Tode zeigte sich geringe Auftreibung des Leibes. Nach einigen Tagen post operationem Exitus. Sektion: Dünndarm in der Ausdehnung von 1 m oberhalb der Ileocoecalklappe schwärzlich verfärbt. Die Venen in dem zugehörigen Mesenterialstück waren thrombosiert.

Fall 8 (Maylard ibid.).

28j. Patientin. Morbus Basedowii. Ueber dem linken Ventrikel ist ein specifisches Geräusch zu hören. Resektion der linken Hälfte der Glandula thyreoidea. Nach der Operation stellten sich Schmerzen in der unteren Bauchgegend ein (beginnende Peritonitis?). Jedoch rechtfertigte der weitere Verlauf diese Annahme nicht. Darm durchgängig. Kein Erbrechen. Teilweise blutig gefärbte Durchfälle. Exitus wenige Tage post operationem, nachdem zuvor noch mässige Auftreibung des Leibes eingetreten war. Sektion: Thrombosierung der Mesenterialvenen; in dem zugehörigen Darmabschnitt starke Veränderungen; fast das ganze Ileum beinahe schwärzlich verfärbt.

1) Semaine méd. 1902. Nr. 3. Soc. de Chir. Séance du 8. janvier 1902.
2) Brit. med. journ. 1901. Nr. 16.

Fall 9. (Garmsen)[1].

10para. Nach einem Abort manuelle Entfernung der Placenta. Ausfluss, der zuletzt übelriechend wurde. Blutungen. Starke Schwellung des Beines. Plötzlich wehenartige Schmerzen im Leibe. 5mal dünner Stuhl. Erbrechen. Deutliche Dämpfung im rechten Hypogastrium. Am nächsten Tage Erbrechen stärker, wühlende Schmerzen im Leibe. Starker Meteorismus. Exitus. — Sektion: Eitriger Katarrh der Uterusinnenfläche, kleiner Rest nekrotischen Placentargewebes an der hinteren Uteruswand. Eitrige, jauchige Peritonitis. Serosa der oberen und untersten Dünndarmschlingen blass, die des dazwischen liegenden Teiles ist dunkelbraunrot mit fibrinösen Belägen und Blutungen. Die dunkle Färbung beginnt 160 cm unterhalb des Jejunum und hört 50 cm oberhalb des Jejunum auf. Darmwand dick, starr, dunkelgraurot. Schleimhaut überall mit einem grauen, fibrinösen Belage bedeckt. Die vom erkrankten Darm abführenden Venen sind fast überall mit zum Teil grauroten, zum Teil braunroten festen Gerinnseln angefüllt, die an einzelnen Stellen der Wand anhaften. Nahe der Wurzel des Mesenterium sind mehrere der grösseren Stämme von Gerinnseln angefüllt. Dicht am Ansatz des Darmes sind die Venen im Mesenterium fast überall vollkommen damit erfüllt. Die Gerinnsel lassen sich bis zur Pfortader verfolgen. Frische und ältere Thromben der Vena splenica. Frische und ältere, zum Teil erweichte Thromben der Vena cruralis dextra, frische Thromben in der Vena hypogastrica. Infarkte der Milz.

Es handelte sich hier also um eine septische Infektion vom Uterus ausgehend. Die Herzschwäche und die ziemlich lange dauernde Agone gaben zur Propagation der Thrombose Anlass. Die Mesenterialvenenthrombose war hier nur eine Teilerscheinung des vollkommenen Verschlusses desjenigen Gefässes, das die Venen fast aller Bauchorgane aufnimmt.

Fall 10. (Hamilton)[2].

68j. Mann. Vor 18 Jahren Anfall von Gelbsucht. Erkrankte vor 4 Tagen mit unbestimmten Schmerzen im Leibe, mehr in der linken als rechten Seite. Anfangs konnte er noch ausser Bett sein. Dann waren diffuse Schmerzen im ganzen Abdomen aufgetreten. Mehrmaliges Erbrechen mit vielem Aufstossen. Klystier kam ungefärbt zurück. Einige Flatus. Etwas Blut per anum entleert. Mattes Aussehen. Zunge trocken. Aufstossen, Erbrechen von übelriechender Flüssigkeit. Zunehmende Leibschmerzen. Puls klein, inäqual. Temp. leicht erhöht. Allgemeine Druckempfindlichkeit des Leibes, besonders in der Coecalgegend. Heftige Darmbewegungen und Schmerzen dabei (anfallsweise). Flatus verhalten. Ab-

1) Garmsen, Ein Fall von hämorrhagischer Infarcierung des Dünndarms etc. In.-Diss. Kiel 1895.

2) The Lancet 1899. II.

domen stark gespannt. Geplante Operation wegen schlechten Allgemeinzustandes aufgegeben. Exitus. — Sektion: Im Cavum peritonei wenige Unzen blutiger Flüssigkeit. Dünndarm nach Aufhebung des Netzes in seiner ganzen Länge dunkelgrünlich schwarz, gespannt, glänzend. Colon nur leicht kongestioniert. Darmwand verdickt, Inhalt dunkel gefärbt. Mesenterium fettreich, kongestioniert. In dem oberen Teil der Vena mesenterica superior ein blasser, wandständiger, völlig obturierender Thrombus gelegen, nach unten spitz zulaufend, nach oben bis in die Pfortader reichend, die er aber nur unvollkommen verschliesst. Der übrige Teil der Mesenterialvene, sowie alle ihre Aeste enthielten weiche, nicht adhärente Thromben. Milzvene frei. Dickdarmschleimhaut etwas hyperämisch, in der Flexur in derselben einzelne Hämorrhagieen. Vena mesenterica inferior erfüllt von dunklen, frischen Thromben. Arterien frei. Aorta abdominalis zeigt atheromatöse Plaques. Herz dilatiert. Muskulatur blass, mürbe. In den Herzohren gefärbte Gerinnsel.

Hier lag also ein sehr ausgedehnter Darminfarkt vor infolge aseptischer, thrombotischer Verschliessung der oberen Mesenterialvene. Die alleinige Ursache ist die enorme Schwäche der Cirkulation gewesen. Wodurch gerade die Lokalisierung in den Darmgefässen mit hervorgerufen ist, liess sich nicht mit Bestimmtheit entscheiden. Ein primärer, ulcerativer oder infektiöser Process im Darm war nicht vorhanden, welcher eine sekundäre Thrombose veranlasst haben könnte. Sie gehörte mithin zu den absteigenden — in dem Bildungsvorgang — und bildete das Primäre; diese Fälle bilden freilich gegenüber denen, bei welchen die Thrombose der Darmvenen den genannten Affektionen sekundär folgt, die Minderzahl.

Fall 11. (Dunlop)[1]).

51j. Mann. Aufgenommen im Zustand stärksten Collapses. Zwei Tage zuvor stellten sich plötzlich heftige Schmerzen im Hypogastrium ein, die von Erbrechen begleitet wurden. Bei der Aufnahme fast moribund, Temperatur subnormal. Gesichtszüge bleich, verfallenes Aussehen. Heftiger Durst; doch selbst Einführung kleinster Flüssigkeitsmenge rief copiöses Erbrechen hervor, von schwärzlich grünlicher Flüssigkeit, die jedoch keinen fäkulenten Geruch hatte. Die Schmerzen trugen krampfigen Charakter. Bauchdecken schlaff. Keine Spannung im Leibe. Einige Stunden später wurde etwas helles, flüssiges Blut per rectum entleert. Darauf Verminderung der Schmerzen. Rasche Erschöpfung. Exitus. — Sektion: Hagerer Körperbau. Zwei Schlingen des mittleren Teiles des Ileum zeigten intensive Blutüberfüllung und fast schwarze Färbung. Scharfe Demarkationslinie zwischen erkranktem und gesundem Darmteil, die sich bis ins Mesenterium hinein erstreckte. Keine Zeichen von Peritonitis. Darmwand auf dem Durchschnitt verdickt und ödematös. Schleim-

1) The Lancet 1900. I.

hautoberfläche intakt. Der Darm enthielt etwas blutige Flüssigkeit, ähnlich der vor dem Tode entleerten, aber keine Fäces. Die Venen in dem kongestionierten Mesenterium waren gleichförmig verstopft mit derben, dunkelroten Massen. Die entsprechenden Arterien durchgängig. In dem übrigen Venensystem keine Spur von Thrombosen.

Eine Ursache für die Thrombose konnte nicht gefunden werden. Der übrige Darm war völlig normal. Der Fall war aller Wahrscheinlichkeit nach eine primäre Thrombose der Vena mesenterica superior.

Ein ebenso akut verlaufender Fall ist der von Handford mit geteilte.

Fall 12. (Handford)[1].

41j. Patient. Seit 12 Wochen starker Icterus. Dann plötzlich erkrankt mit heftigen Schmerzen im Leibe; Hämatemese; zahlreiche blutige Stühle. Rapider Kräfteverfall. Tod nach 24 Stunden. — Die Sektion ergab als die Ursache des langdauernden Icterus ein Carcinom des Pankreaskopfes, welches zu einer Retentionscyste geführt hatte, die ungefähr 2 Unzen klare Flüssigkeit enthielt. Vena portarum (innerhalb der Leber) mit Eiter gefüllt; der ausserhalb der Leber gelegene Teil derselben war von einem adhärenten, festen, teilweise entfärbten Blutgerinnsel ausgefüllt. Die Mesenterialvenen waren hart anzufühlen und fest verstopft mit Thromben, die etwas frischeren Datums zu sein schienen. Die Vena cava war in der Nähe der Leber gleichfalls von einem, wohl schon mehrere Tage alten Thrombus gefüllt. Dickdarm wie Dünndarm enthielten zahlreiche frische Blutgerinnsel, welche stellenweise einen vollständigen Ausguss des Darmlumens bildeten. Daneben zahlreiche interstitielle Hämorrhagieen der Darmwand, welche alle Schichten durchsetzten.

Eine Diagnose wurde nicht gestellt; chirurgische Intervention hat nicht stattgefunden.

Fall 13. (Reitzenstein)[2].

Fieber, Leibschmerzen, Diarrhoen, die später blutig wurden. Erbrechen von Kot und Blut. Resistenz in der rechten Seite. Die Diagnose wurde auf Thrombose der Vena mesenterica gestellt. (Erster in vivo diagnosticierter Fall.) Exitus. Die Sektion bestätigte die Diagnose. Unterstützend für die Diagnose waren das Vorhandensein von Varicen an den Beinen und von Blasenblutungen, die auf Varicen in der Blase bezogen wurden.

1) The Lancet 1892. II.

2) Münch. med. Wochenschr. 1903. Nr. 6. (Während des Druckes dieser Arbeit erschienen.)

AUS DER

PRAGER CHIRURGISCHEN KLINIK

DES PROF. DR. WÖLFLER.

XXIV.

Gesichtsplastik mit Wangenverschiebung unter temporärer Aufklappung der knorpeligen Nase.

Von

Prof. Dr. **Hermann Schloffer,**
Assistenten der Klinik.

(Hierzu 17 Abbildungen und Taf. XVIII—XIX.)

Es ist eine altbekannte Regel bei plastischen Operationen, die den Ersatz von Defekten zum Ziele haben, dass man, wenn irgend möglich, zunächst trachten soll, eine direkte Vereinigung der Ränder des Defektes zu erzielen; erst in zweiter Linie kommt die Verwendung gestielter Lappen zum Ersatze des Substanzverlustes in Betracht. Es stellt die direkte Vereinigung nicht nur die einfachste plastische Operationsmethode dar, sondern es ist auch, falls dieselbe ohne sekundäre Störungen (entstellende Verziehung, Ektropium etc.) gelingt, ihr kosmetischer und funktioneller Erfolg stets ein recht günstiger Die Ursachen dieses günstigen Erfolges liegen aber nicht nur darin, dass die Umgebung des Defektes im Gegensatz zur Lappenplastik unversehrt bleibt, sondern fast mehr noch in einem anderen Umstande begründet.

Durch die direkte Vereinigung profitieren wir nämlich, wenn ich so sagen darf, im Laufe der Zeit an Gewebe. Die Spannung,

unter welcher die der Nahtlinie benachbarten Teile stehen, führt zu einer allmählichen Dehnung derselben, so dass dort, wo anfangs die Haut zur Deckung des Defektes knapp reichte, Wochen oder Monate nachher eine gut faltbare, dehnbare Haut vorliegt. Erfahrungsgemäss wird nun aber gerade bei Plastiken mit direkter Vereinigung der Wundränder auch eine hohe Spannung der Naht meist ohne Schaden vertragen, während bei der Verwendung von Lappen zur plastischen Deckung in der Regel jede Spannung oder Zerrung vermieden werden muss. Zum mindesten darf der plastische Lappen nur ungleich weniger gedehnt werden, weil seine Ernährungsverhältnisse weit ungünstigere sind als die der von ihrer Umgebung in keiner Weise getrennten Haut, die wir direkt mit dem gegenüberliegenden Wundrande vereinigen.

In besonderer Weise tritt diese Erscheinung an bestimmten Körpergebieten, an den Lippen, Wangen und Augenlidern zu Tage. Wenn wir einen partiellen Defekt dieser Teile durch plastische Lappen decken, so behalten die erhaltenen, dem Lappen angrenzenden Teile auch nachher die Grössenausdehnung, welche sie zur Zeit der Operation gehabt haben; wäre $^1/_3$ der Lippe erhalten und die übrigen $^2/_3$ der Lippe durch einen Lappen gedeckt, dann würde für alle Zeit das erhaltene Drittel der Lippe seine Dimensionen ziemlich unverändert beibehalten. Wenn uns aber bei einem solchen Defekte die direkte Vereinigung gelingt, so nehmen schon bald nach der Operation die erhaltenen Reste des Organs an Flächenausdehnung zu. Sie werden durch die Spannung grösser gezogen.

Namentlich an der Unterlippe schliessen wir ja nach der Keilexcision von Carcinomen sehr häufig den Defekt durch direkte Naht, und wie schön wird meist die Lippe später, selbst dann, wenn der Defekt recht gross gewesen ist!

An der Oberlippe liegen die Verhältnisse entschieden ungünstiger, wenngleich wohl auch dort ziemlich ausgedehnte Defekte, wenn sie in der Mitte der Oberlippe und mehr in der Gegend des Lippenrandes liegen, durch direkte Vereinigung geschlossen werden können. Sobald die Defekte aber die der Nase direkt anliegenden Teile der Lippe oder Wange in weiterer Ausdehnung betreffen, ist die direkte Vereinigung der Wundränder gewissen Einschränkungen unterworfen, die durch die Fixation dieser Teile an der Nase gegeben sind; entweder wird durch diese Fixation die direkte Vereinigung überhaupt unmöglich gemacht oder wegen der dadurch bedingten entstellenden Verziehung der Nase ausser Frage gestellt

(siehe Fig. 1 und 2, pag. 819 und Tafel XVIII Fig. 1 und 2). Aus diesem Grunde mussten sich alle Methoden, welche den Verschluss grösserer Defekte der Oberlippe und Wange zum Zwecke haben, bequemen, die mangelhafte Verschieblichkeit dieser gegen die Nase durch mobilisierende Schnittführung zu beseitigen.

Diese Schnittführungen lassen alle die Nase selbst und ihre Beziehung zu ihrer Anheftungsstelle unberührt. In einfacher Weise mobilisiert Dieffenbach die erhaltenen Teile der Lippe durch Entspannungsschnitte, welche bogenförmig längs der Nasenflügel geführt werden. Der Gewinn, den diese Schnitte geben, ist aber nicht bedeutend, und man ist deshalb gezwungen, bei grösseren Defekten der Oberlippe die Verziehung der Wangenhaut nach vorheriger Bildung von Lappen vorzunehmen, deren Stiele an den Wangen, deren freie Enden an den Seitenteilen der Nase, bezw. an den Defekträndern der Lippe liegen (Dieffenbach's Wellenschnitt, Methode von Pauli [Celsus]).

Auf diese Weise können jedoch grössere Defekte nur dann geschlossen werden, wenn man sich nicht scheut, die Lappen unter einer gewissen Spannung an einander zu nähen; das beeinträchtigt aber wieder die Sicherheit des Erfolges. Und so zieht man es vielfach vor, an Stelle dieser einfachen Lappenverziehung grössere gestielte Lappen durch Drehung in den Defekt zu schlagen. Dabei liegen die Stiele entweder neben den Mundwinkeln, die freien Enden der Lappen zur Seite beider Nasenflügel (v. Bruns) oder umgekehrt (Sédillot). Auf diese Weise kommt es aber zu ziemlich beträchtlichen sekundären Defekten.

Eine Beschreibung aller zum Ersatze der Oberlippe verwendeten Methoden kann nicht Zweck dieser Zeilen sein; es sei nur erwähnt, dass v. Bruns auch die Unterlippe zum Ersatz der Oberlippe herangezogen hat, indem er durch bogenförmige Schnitte vom Defekte der Oberlippe aus die Unterlippe in weiter Entfernung von der Mundspalte umkreiste, wonach ein direkter Verschluss des Defektes mit einer entsprechenden Verkleinerung der Mundspalte möglich ward.

In sehr ansprechender Weise erreicht den gleichen Zweck Estlander; seine Methode basiert bekanntlich auf der Thatsache, dass die Arteria coronaria auch einen relativ grossen Lappen durch einen sehr dünnen am Lippenrande liegenden Stiel noch genügend zu ernähren imstande ist. Doch ist diese Methode, ebenso wie die mehr sinnige als praktisch verwendbare Modifikation derselben von Abbé nur bei kleinen Defekten Erfolg versprechend.

Des weiteren sei noch erwähnt, dass auch der Lippensaum als solcher durch af Schultén und v. Langenbeck in gediegener Weise ersetzt worden sind, und dass selbst der Ersatz der Wirkung des verlorenen Musculus orbicularis an der Oberlippe durch af Schultén angestrebt worden ist. Natürlich können zum Ersatz der Oberlippe in Ausnahmsfällen auch die alte Langenbecksche Methode der Drehung langer gestielter Hautlappen vom Kinn oder Hals oder die Methode der Visierlappenbildung von der Unterkinngegend oder den oberen Halspartien (Morgan, Wölfler) Verwendung finden, Methoden, welche sonst zum Ersatze der verloren gegangenen Unterlippe gute Dienste leisten.

Betreffen die Defekte neben der Lippe noch grössere Partieen der Wange, so wird deren Deckung in nicht unerheblichem Masse erschwert. Da dabei, falls der Defekt die ganze Dicke der Wange betrifft, auch stets die Möglichkeit einer späteren Narbenschrumpfung mit Kiefersperre in Betracht gezogen werden muss, so haben sich neben der direkten Vereinigung der Wundränder (bei kleinen Defekten) von den zahlreichen Methoden der Meloplastik nur jene behauptet, welche einer solchen Narbenschrumpfung vorbeugen, indem sie durch Verwendung zweier Lappen oder eines gedoppelten Lappens auch nach der Schleimhautseite der Wange hin eine Hautfläche kehren (Israel, Hahn, Gersuny, Bayer, Kraske u. A.).

Eines wird jeder, der öfters plastische Operationen zum teilweisen oder vollständigen Ersatz der Oberlippe und Wange vorzunehmen hat, immer wieder empfinden: dass es überaus wünschenswert ist, mit der direkten Vereinigung der Defekträndern auszukommen; denn die Bildung von Lappen mit Drehung oder Verziehung hat immer etwas Missliches. Sie führt zu einer Entstellung in der Umgebung, sobald es sich um nur einigermassen umfangreiche Defekte handelt, und kann unter schwierigen Verhältnissen recht leicht zu Ernährungsstörungen und damit zu recht peinlichen Misserfolgen der plastischen Operation Anlass geben.

Ich möchte deshalb im Folgenden eine Operationsmethode beschreiben, die sich mir in einem solchen Falle, den ich im Mai 1902 an der Klinik des Herrn Prof. Wölfler zu operieren Gelegenheit hatte, auf Grund einfacher Erwägungen fast von selbst ergab, und durch die ich nun bereits in 5 Fällen auch grössere Defekte der Oberlippe und Wange ohne jede Lappenbildung durch direkte Vereinigung der Wundränder decken konnte. In einem weiteren (6.) Falle, in welchem ein Lidcarcinom auf die Wange übergegriffen

hatte, hat vor Kurzem Herr Prof. Czermak, Vorstand der deutschen Augenklinik in Prag, die Methode zum Verschlusse eines Wangendefektes erfolgreich herangezogen. Herr Prof. Czermak hatte die Güte, mir seinen Fall für diese Publikation zur Verfügung zu stellen.

Wesen der Methode.

Kleine Defekte der Oberlippe oder Wange oder beider lassen sich durch direkte Naht verschliessen, bei grösseren Defekten fürchtet man aber allgemein die dabei eintretende Verziehung der Augenlider, des Mundes und der Nase. Einen Defekt, wie ihn Fig. 1 darstellt, wird man durch direkte Naht entweder gar nicht schliessen können, oder aber es wird dadurch zu einer überaus entstellenden Verziehung der Nase kommen (Fig. 2, s. auch Taf. XVIII, Fig. 1, 2).

Fig. 1.

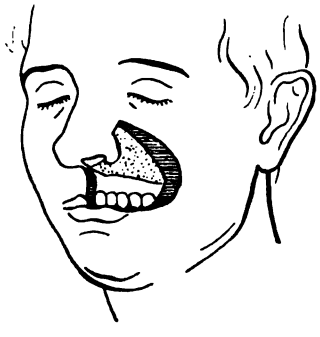

Fig. 2.

Die Methode basiert nun darauf, dass ich dieser Verziehung der Nase auf einfache Weise abhelfe. Ich schneide die knorpelige Nase von ihrer Unterlage ab. (Geschähe dies in einem Stadium, wie Fig. 2 es anzeigt, so würde natürlich die Nase elastisch in ihre frühere normale Lage zurückschnellen.) Macht man nun überdies die erhaltene Lippe und Wange durch Ablösung derselben vom Knochen beweglich, so gelingt nachher die direkte Vereinigung auch recht grosser Defekte ohne jede Mühe. Nach der Vereinigung liegt die Nase natürlich einer ganz anderen Stelle der Gesichtshaut auf als vor der Operation. Ihre frühere Unterlage ist nach der Seite des Defektes hin verschoben. Es ist also die Fixation der Nase auf ihrer neuen Unterlage nötig und dies geschieht durch Anfrischen der letzteren und Annähen der Nase auf demselben.

Technik.

Das Abtrennen der Nase wird am besten genau in der Furche

zwischen Nasenflügel und Wange begonnen und dieser Schnitt nach oben in der Richtung gegen den äusseren Augenwinkel bis etwas über den Rand der knöchernen Nase hinauf fortgesetzt. Ist bei der Excision des Erkrankten bereits die Unterlage eines Nasenflügels mitentfernt worden (Fig. 1), so entfällt natürlich die Abtrennung dieses Nasenflügels. Das Septum wird in derselben Ebene wie die Nasenflügel durchschnitten.

Ist die Nase so weit von ihrer Unterlage abgeschnitten, dass sie gut emporgeklappt werden kann (Fig. 3), so geht man an die Mobilisierung der erhaltenen Teile der Lippe und der Wangen, welche ausgiebig von der Vorderfläche der Oberkiefer, nötigenfalls bis gegen den Jochbogen hin abgetrennt werden. Nun werden die Defekträndер durch durchgreifende Nähte geschlossen (Fig. 4, s. auch Taf. XVIII, Fig. 3). Dann lässt man die Nase wieder herunterfallen. Sie kommt

Fig. 3.

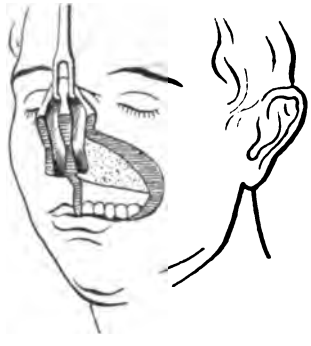

Fig. 4.

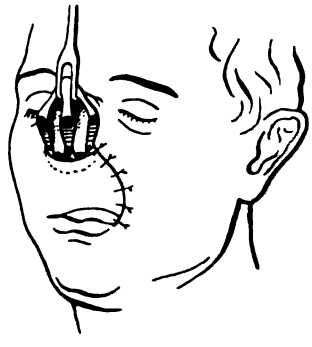

dabei natürlich mit ihren Wundflächen auf nicht wunde Hautstellen zu liegen; denn die früheren Anheftungsstellen der Nase an der Gesichtshaut sind ja um einen oder mehrere Centimeter weit gegen die Seite des Defektes hin verschoben worden. Es werden nun an der verzogenen Wangenhaut streifenförmige Anfrischungen vorgenommen, welche der Konfiguration der Wundflächen der Nase entsprechen (Fig. 5 und Taf. XVIII, Fig. 4). Man braucht dabei nur eine ganz dünne oberflächliche Schicht nach vorheriger Konturierung mit dem Messer wegzuschneiden, kaum dicker als ein Thierschlappen. Auf diese blutenden Flächen wird die Nase dann mittelst einiger Knopfnähte angenäht (Fig. 6 und Taf. XVIII, Fig. 5).

Von diesen allgemeinen Regeln muss gelegentlich auch abgewichen werden. Falls man z. B. sehr grosse Defekte zu decken hat, kann es sich empfehlen, den Nasenflügel der gesunden Seite etwas

höher, näher der Nasenspitze abzuschneiden. Der an der Wange zurückbleibende Teil desselben erleichtert dann die direkte Vereinigung mit dem gegenüberliegenden Wundrande. Allerdings wird die Nase dann etwas niedriger. Gegebenenfalls dürfen wohl auch die die Nase abtrennenden Schnitte nach oben mehr gegen den Nasenrücken als gegen die inneren Augenwinkel hinzielen. Durch das Herüberziehen der Wangenhaut wird, manchmal mehr, manchmal weniger, der Eingang zu den unteren Nasengängen verengt oder verschlossen. Gelegentlich kann es deshalb ratsam sein, durch Abschneiden eines Stückes vom oberen Rande der verzogenen Wangenhaut die Naseneingänge frei zu halten (siehe Fig. 4, die punktierte Linie). Ich habe bei diesem Vorgehen in meinen Fällen mit der Nasenatmung nie Schwierigkeiten gehabt, würde aber raten, wenn dies doch einmal der Fall sein sollte, durch eine kleine vertikale

Fig. 5.

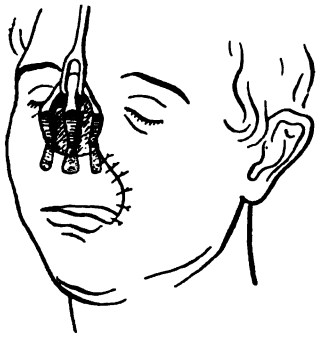

Fig. 6.

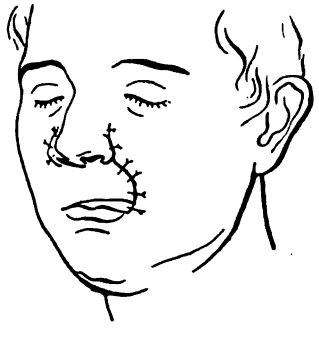

Incision von jedem Nasenloche aus in den oberen Rand der verzogenen Gesichtshaut, den Fortbestand der Nasenatmung zu sichern; solche Incisionen würden vielleicht auch bei stärkerer Spannung des obersten Teils der Vereinigungsnaht als entspannende Schnitte zu empfehlen sein.

Die Dehnbarkeit und Verschieblichkeit der Lippe und Wange ist grossen individuellen Schwankungen unterworfen. Nach ihr richtet sich natürlich die Leistungsfähigkeit der Methode im einzelnen Falle. Unter günstigen Verhältnissen kann zweifellos die Gegend des Filtrum der Oberlippe um 2—3 cm oder mehr verzogen werden, so dass, die Verziehung des gegenüberliegenden Defektrandes hinzugerechnet, in günstigen Fällen 4 cm breite Defekte leicht geschlossen werden können. In ungünstigen Fällen, bei an sich schon sehr straffer Gesichtshaut, kann aber selbst der Verschluss von 3 cm

breiten Defekten Schwierigkeiten machen; es sind das eben jene Fälle, wo jede Methode der Gesichtsplastik wegen der geringen plastischen Eignung der Gesichtshaut auf Schwierigkeiten stösst. Ich habe mir aber die Verwendung meiner Methode in einem derartigen Falle (4) dadurch erleichtert, dass ich die sich am meisten spannenden Partien der äusseren Haut etwas nach innen vom Jochbogen beiderseits quer zur Spannungsrichtung einschnitt (Fig. 13). Die Vereinigung gelang nun anstandslos.

Auch die Fixation der Wange gegen den Oberkiefer hin ist von wechselnder Straffheit; sie kann so wenig straff sein, dass die blutige Ablösung bei kleineren Defekten entbehrlich wird. Bemerkenswert ist es auch, dass, wie ich beobachtet zu haben glaube, die Stelle der Vereinigungsnahtlinie im Laufe der Zeit gegen die Mittellinie sich wieder ein wenig zurückziehen kann. Offenbar giebt gelegentlich die Wangenhaut auf der Seite des Defektes dem Zuge, der von der gegenüberliegenden Seite aus auf sie einwirkt, nachträglich noch weiter nach; niemals ist aber diese spätere Wanderung der Nahtlinie so beträchtlich, dass dadurch die Nase verzogen würde.

Im Laufe von Wochen und Monaten geht die Spannung, unter der die plastisch vereinigten Teile stehen, zurück, Lippe und Wangen gewinnen einen Teil ihrer normalen Faltbarkeit wieder. Die Lippe selbst pflegt sich dabei in recht beträchtlichem Masse zu dehnen, genau so wie die Unterlippe nach Verschluss von Defekten derselben durch direkte Vereinigung. Selbst wenn $^2/_3$ der Oberlippe verloren gegangen waren, bildete sich nach einiger Zeit eine ziemlich gute, jedenfalls vollauf brauchbare Oberlippe wieder aus.

Ich will nun an der Hand meiner Fälle noch kurz das Indikationsgebiet der Methode einer Erörterung unterziehen. In erster Linie ist sie für Defekte bestimmt, wie sie die Fälle 1 und 2 (Fig. 7, 8, 9) meiner Kasuistik darstellen: Defekte der halben Lippe oder von zwei Dritteln derselben, wobei der Lippendefekt sich seitlich von der Nase noch nach oben gegen die Wange fortsetzt. Reichen die Defekte nach oben nahe bis an das Auge oder sind sie an der Wange recht breit, so gelingt ihr vollkommener Verschluss durch direkte Vereinigung nicht und es kann erforderlich werden, einen Rest des Defektes an dieser Stelle durch Drehung eines kleinen Lappens zu decken (Fall 1). Reicht der Defekt unter die Nase hinein (Fall 1, 2), dann wird durch die Methode die verloren gegangene Anheftungsstelle eines Nasenflügels oder auch des Septums wieder gewonnen.

Hat man es mit Defekten zu thun, welche neben der Lippe und Wange auch die Nase betreffen (ich meine da vorwiegend Defekte der Nasenflügel), so bietet der Ersatz des Defektes der Lippe und Wange, sowie der Unterlage der Nase durch die Wangenverschiebung gegenüber der Drehung gestielter Lappen für den späteren plastischen Ersatz des Nasendefektes den Vorteil, dass man angesichts der guten Ernährungsverhältnisse der verzogenen Wangenhaut das Material zur Nasenplastik ungestraft aus der direkten Nachbarschaft der Nase nehmen darf (Fall 3, 4, Fig. 11—13), was nach Ersatz der Umgebung der Nase durch gedrehte plastische Lappen doch bedenklich erscheinen müsste.

In einem meiner Fälle (4, Fig. 12, 13) hatte ich einen Defekt zu schliessen, der genau die Mitte der Oberlippe betraf. Nach Excision des Carcinoms fehlte fast die ganze Oberlippe. Jederseits war nur ein $^1/_2$—1 cm breites Stück der Lippe erhalten. Die Lippe in ihrer ganzen Höhe sowie die Anheftungsstelle beider Nasenflügel und das Septum nasi waren verloren gegangen. Auch hier konnte ich durch Wangenverschiebung sowohl die Lippe ersetzen als auch der Nase ihre Unterlage wieder geben. Aber gerade dieser Fall war einer von jenen mit straffer, wenig dehnbarer Wange, so dass mir die Vereinigung in der Mittellinie erst dann ohne allzugrosse Spannung gelang, als ich in der Gegend der Jochfortsätze des Oberkiefers beiderseits Entspannungsschnitte anlegte. Diese Schnitte heilten per secundam, ohne eine merkliche Entstellung des Gesichts zu hinterlassen. Jede andere Plastik hätte zu einer viel grösseren Entstellung führen müssen. Zudem konnte hier später aus der verzogenen Wangenhaut das Material zur Deckung eines Defektes des linken Nasenflügels entnommen werden.

Auch für Defekte, welche die Wange allein betreffen, die Lippe aber gar nicht oder nur in geringem Masse, eignet sich die Methode, wie dies die unten als Fall 6 angeführte Beobachtung Prof. Czermak's zeigt. Es kann in solchen Fällen übrigens auch in Betracht kommen, einen Teil der erhaltenen Lippe zu opfern, wenn nach Vereinigung der Wundränder sich der überschüssige Teil der Oberlippe wulstig vorwölbt. Es war dies in meinem Falle 3 nötig, bei welchem allerdings eben nur das Lippenrot erhalten geblieben ist; dasselbe hätte, falls es nicht geopfert worden wäre, einen hässlichen Bürzel gebildet. In dem Falle Prof. Czermak's kam eine Excision aus der Oberlippe gar nicht in Frage. Ich bin der Meinung, dass eine solche nur dann am Platze ist, wenn der Defekt weit

gegen das Lippenrot herabreicht, oder wenn sich nach der Ausführung der Vereinigungsnaht zeigt, dass die Lippe an der Stelle der Naht stark nach unten verlängert ist. Es ist eine solche Verlängerung in meinem Falle 3 (s. Fig. 7 auf Tafel XIX) selbst nach der Excision der Lippe angedeutet. Sie dürfte sich aber mit der Kontraktion der Narbe verlieren (die Photographie ist 3 Wochen nach der Operation gemacht).

Ein Umstand, der mir die in Rede stehende Methode besonders empfehlenswert erscheinen macht, ist der, dass sie selbst in solchen Fällen anwendbar ist, in denen wir sonst, um ein nur einigermassen gutes funktionelles Resultat zu erreichen, zur Meloplastik mittelst gedoppelter Lappen greifen müssten. In unzweideutiger Weise illustriert dies mein Fall 5. Wie die schematische Fig. 14 zeigt, betrifft hier der Defekt den grössten Teil der Unterlippe, einen Teil der Oberlippe und einen recht ausgedehnten Bezirk der Wange in der Nachbarschaft des Mundwinkels. Der Fall, ein Recidivcarcinom, war zur Behandlung mittelst zweier Lappen nach Gersuny bestimmt. Aber bei der Operation sah ich, dass die Wangenverziehung, kombiniert mit der Bildung eines Visierlappens zum Ersatze der Unterlippe, ebenfalls und in einfacherer Weise zum Ziele führen musste. Die Unterlippe und die mit ihr in gleicher Höhe stehenden Teile der Wange wurden dabei allerdings starr und unbeweglich, aber die Oberlippe und die derselben benachbarten Partieen der Wange waren innen von Schleimhaut ausgekleidet und so dehnbar, dass eine Kiefersperre gewiss nicht zu befürchten war (Fig. 15).

Ich möchte bei dieser Gelegenheit nicht unerwähnt lassen, dass uns die Methode der Visierlappenbildung, die an der Wölfler'schen Klinik seit 15 Jahren[1]) fast ausschliesslich zum Ersatze der ganzen Unterlippe Verwendung findet, dabei stets ausgezeichnete Dienste leistet; die Operation ist einfach, das kosmetische und funktionelle Resultat ist ein recht gutes. In dem vorliegenden Falle musste der Visierlappen leider im Gebiete der vor 4 Jahren vorgenommenen Drüsenexstirpation gebildet werden; eine hässliche Einziehung an der Stelle der alten Narbe ist darauf zurückzuführen. Der Visierlappen wurde hier der schrägen Richtung des Defektes entsprechend leicht schräg gestellt und übrigens auch grösser geschnitten als gewöhnlich, da er ja auch den vom Mundwinkel nach abwärts gelegenen Teil des Wangendefektes zu decken hatte. Die

1) Regnier, Ueber die Bildung brückenförmiger Lappen etc. Langenbeck's Archiv Bd. 41, S. 681.

Verschieblichkeit der Wangenhaut war in diesem Falle eine sehr gute, so dass der grosse obere Anteil des Defektes dadurch fast ganz geschlossen werden konnte und es nur nötig war, in den untersten Teil der direkten Vereinigungsnaht den Visierlappen einzunähen. An dem Punkte, wo die drei Nahtlinien zusammenstiessen, kam es später zur Ausbildung einer kleinen Fistel (Fig. 15 b), die sich aber bald spontan wieder verschloss.

Der funktionelle Erfolg der Operation ist hier ein sehr guter geworden. Der Kranke kann den Mund in einer zur Nahrungsaufnahme genügenden Weise öffnen und vollkommen schliessen (s. Taf. XIX, Fig. 10 u. 11). Der kosmetische Erfolg ist natürlich wenig befriedigend, aber ich kann mir nicht denken, dass man ihn durch eine andere Methode, bezw. durch eins andere Kombination von Methoden besser hätte gestalten können. Keinesfalls hätte man in diesem Falle ohne Zuhilfenahme der Wangenverschiebung auf so einfache Weise ein so gutes Resultat erzielt.

Im Allgemeinen ist das kosmetische Resultat der Gesichtshautverschiebung unter temporärer Aufklappung der Nase in einfachen Fällen gewiss meist ein durchaus günstiges. Die Verziehung des erhaltenen Restes der Oberlippe, bezw. des Filtrum derselben nach der gesunden Seite kommt in dem späteren kosmetischen Effekt nicht nachteilig zum Ausdruck; die starke Spannung lässt die Konturen des Filtrum überhaupt verstreichen. Bei Männern freilich wird die Mittellinie des Schnurrbartes verschoben, doch darf man wohl erwarten, dass es solchen Patienten, sofern sie auf kosmetische Dinge überhaupt Rücksicht nehmen wollen, nicht schwer fallen wird, die Stellung der Schnurrbarthaare den neuen Verhältnissen anzupassen. In meinem 1. Falle ist dies dem Patienten durch häufiges Streichen des Bartes recht gut gelungen.

Alles in allem genommen glaube ich, dass die hier geschilderte Operationsmethode eine nicht zu unterschätzende Bereicherung unserer Methoden der Gesichtsplastik darstellt. Bei ihrer Einfachheit und dem Umstande, dass sie sich mir in dem ersten meiner Fälle als das natürlichste Verfahren fast von selbst aufgedrängt hat, wollte ich anfangs nicht recht glauben, dass sie nicht schon früher von anderer Seite geübt worden sei. Aber auch eine eingehende Durchsicht der einschlägigen Litteratur, namentlich auch von Operationslehren neueren und älteren Datums, hat mich keinen einzigen in derselben Weise operierten Fall finden lassen.

Eine temporäre Aufklappung der Nase ist bisher immer nur zu

einem ganz anderen Zwecke ausgeführt worden, nämlich zur Freilegung der inneren Nase, bezw. des Nasenrachenraumes als Voroperation bei der Operation an Geschwülsten, Knochenerkrankungen u. s. w. innerhalb dieser Höhlen (Rouge, Ollier, v. Bruns u. A.). Es handelte sich dabei keineswegs um plastische Zwecke.

Nur in 2 Fällen habe ich Anklänge an meine Nasenaufklappung zu plastischen Zwecken gefunden. Der eine von diesen Fällen ist von v. Beck in einer Mitteilung über Gaumenbildungen wiedergegeben[1]). Es handelte sich um eine schwere Missbildung des Gesichts mit breit klaffender Gaumen- und Lippenspalte, bei welcher „statt einer gut geformten Nase ein in der Mitte nach ein- und aufwärts gezogener, sonst flacher, kurzer Hautlappen über die Nasenöffnungen herunterhing; ein eigentlicher Nasenrücken, sowie die Nasenflügel waren nicht vorhanden". Beck, der durch äussere Verhältnisse gezwungen war, Nasen- und Lippenspalte in einem Akte zu operieren, ging in Bezug auf die Lippenspalte so vor, dass er die rudimentären Lippensäume vorsichtig ab-, die Wangenhaut und die Nasenlappen soweit als nötig von den Oberkieferknochen loslöste. Zwei Lippen- und zwei Wangenlappen wurden in der Mitte der Lippe vereinigt „und hierauf die schön geschnittenen Nasenflügel in richtiger Entfernung eingesetzt und festgenäht": um die Aufrichtung der Nase zu erhalten, wurde eine lange, starke Insektennadel quer durch dieselbe gestochen und die Nasenwandungen von beiden Seiten her mittelst kleiner Korkstückchen und Wachs gegen die Mittellinie gedrückt. — Schon durch die Verschiebung der Wangen- und Lippenlappen, dann aber auch dadurch, dass die Ablösung der deformierten Nase vorwiegend der Aufrichtung der Nase selbst galt, verleihen diesem Falle eine Sonderstellung gegenüber der hier besprochenen Methode.

Aehnlich steht es mit einem Falle von Szymanowski[2]). Ein grosser Defekt der Wange und Oberlippe, sowie eines Teiles der Nase und Unterlippe wurde durch zwei seitliche Wangenlappen mit unterem Stiele gedeckt. Der eine dieser Lappen sollte mit zwei Spitzen in die Lücken am Septum nasi und am linken Nasenflügel hineingelegt werden. Der Lappen aber war zu kurz; er konnte nicht weit genug an die Nase herangezogen werden und deshalb

1) L. Beck, Weitere Gaumenbildungen. Langenbeck's Archiv, Bd. 6, 1864, S. 743.

2) Szymanowski-Uhde, Handbuch der operativen Chirurgie. Braunschweig, 1870, I. Teil, S. 287.

schnitt Szymanowski die Nase selbst, die ja schon durch den Verlust der Oberlippe unterminiert war, noch etwas mehr vom Oberkiefer ab und rückte dieselbe dem für sie bestimmten Ersatzlappen näher. Es erfolgte also auch hier die Ablösung der Nase zum Zwecke der Nasenplastik, und hat deshalb eigentlich nichts gemeinsam mit unserer Methode.

Natürlich kann eine auch genaue Durchsicht der einschlägigen kasuistischen Mitteilungen nie den Anspruch auf absolute Vollständigkeit erheben, und ich kann deshalb nicht ausschliessen, dass am Ende doch irgendeinmal ein Fall in einer meiner Methode ähnlichen Weise operiert worden ist. Aber selbst wenn dies der Fall wäre, so hat er sich nicht in der Litteratur erhalten; denn von einer plastischen Verziehung der Wangenhaut ist in keinem einzigen der grösseren Handbücher über Gesichtsplastik und ähnliche Gebiete irgend etwas zu finden. Es scheint mir aber diese Methode wohl einer allgemeinen Beachtung wert zu sein.

Krankengeschichten.

1. A. St., 67j. Kaufmann, aufgenommen am 6. V. 02. Seit 4 Jahren besteht eine Geschwulst an der Oberlippe zwischen Nasenseptum und l. Nasenflügel, die sich allmählich vergrössert, anfangs mit einer Borke bedeckt war, später sich in ein Geschwür umgewandelt hat.

An der Oberlippe eine tief exulcerierte Geschwulst, welche die ganze Höhe und Dicke der Oberlippe mit Ausschluss des Lippenrots und der Lippenschleimhaut einnimmt, bis knapp an den linken Nasenflügel heranreicht und auf das Nasenseptum übergreift. Auch das Filtrum der Oberlippe ist in seinen obersten Partien von der Geschwulst ergriffen. Nach aussen reicht dieselbe bis nahe an den Mundwinkel, von dem sie noch 1 cm weit entfernt ist und nach oben setzt sie sich noch ein wenig an der äusseren Wangenhaut fort.

Operation 9. V. 02. Excision der Geschwulst im Gesunden, über 1 cm von der Geschwulst entfernt. Es resultiert ein Defekt der ganzen linken Hälfte der Oberlippe, das Filtrum derselben, der unteren Partien des Nasenseptums, eines kleinen Teils des linken Nasenflügels, sowie der der Oberlippe anliegenden Teile der Wange. Der erhaltene Rest des linken Nasenflügels hat keine Unterlage, er baumelt in der Luft (s. Fig. 7). Unter grosser Spannung gelingt die direkte Vereinigung der Defekträndер im Bereiche der Oberlippe, im Bereiche der Wange aber nicht, und überdies wird durch die Vereinigungsnaht die Nase excessiv nach links verzogen. Abtrennung der ganzen weichen Nase von ihrer Unterlage; die Nase fällt sofort in ihre normale Stellung zurück, die Spannung der Naht

lässt nach und es kann auch der oberste Teil des Defektes durch die Naht geschlossen werden, bis auf einen kleinen Rest im Bereiche der Wange, der durch Drehung eines kleinen gestielten Lappens aus der Wange gedeckt wird (s. Fig. 8). Dort, wo jetzt die Nasenflügel ihrer neuen Unterlage, der Wangenhaut aufruhen, wird durch Excision der Epidermis und eines Teiles des Corium eine der Konfiguration der Nasenflügel entsprechende Wundfläche hergestellt, an welche die Nase aufgenäht wird.

Die Heilung erfolgte per primam. Das kosmetische Resultat ist aus Fig. 6 auf Taf. XIX ersichtlich; das fehlende Septum sollte nachträglich

Fig. 7.

Fig. 8.



ersetzt werden, doch verzichtet der Pat. darauf, da sich die Nasenspitze später soweit gesenkt hat, dass der Defekt des Septums weniger bemerkbar wurde. Entlassen am 21. VI. 02 [1]).

Histol. Befund: Plattenepithelkrebs mit Perlkugeln.

2. J. B., 63j. Beamtenswitwe, aufgenommen am 9. VIII. 02. Vor 12 Jahren wurde der Kranken die rechte Mamma wegen einer kleinen harten Geschwulst, die sich in derselben entwickelt hatte, amputiert. Seit $^3/_4$ Jahren besteht an der Innenseite der linken Oberlippe und Wange eine Geschwulst, die langsam grösser wird. Seit derselben Zeit Beschwerden von seiten der Lungen.

Ueber der ganzen rechten Lunge Dämpfung und abgeschwächtes Atmen. Probepunktion ergiebt blutig-seröse Flüssigkeit. Die linke Hälfte der Oberlippe und die angrenzende Partie der linken Wange von einem Tumor in der Grösse einer halben Wallnuss eingenommen, der mit der äusseren Haut leicht verwachsen, an der Schleimhautseite nahe der Umschlagsfalte in Hellerstückgrösse exulceriert ist; der Tumor ist der Vorderwand des Kiefers leicht adhärent, die Geschwürsfläche äusserst schmerzhaft, namentlich bei der Nahrungsaufnahme. Obwohl hier die Möglichkeit besteht, dass auch der pleuritische Erguss einer metastatischen Carcinomatose der

1) Vorgestellt im Vereine deutscher Aerzte in Prag am 14. November 1902.

Lungen seine Entstehung verdankt, operierte ich doch im Hinblick auf die grossen subjektiven Beschwerden, die durch das Carcinom des Gesichtes verursacht wurden.

Operation 14. VIII. Chloroform-Narkose. Ausgiebige Excision des Tumors; Abmeisselung einer dünnen Lamelle von der Oberfläche des Oberkiefers; der zurückbleibende Weichteildefekt betrifft die ganze l. Hälfte der Oberlippe, reicht nach oben noch ca. 2 cm an der Wange hinauf. Auch die Unterlage des linken Nasenflügels, welch letzterer selbst intakt bleibt, wird weggenommen (s. Fig. 9). Direkte Vereinigung der Wundränder in vertikaler Richtung gelingt nicht. Es wird deshalb der linke Nasenflügel, soweit er nicht schon seiner Unterlage beraubt ist, von dieser abgeschnitten, dann ebenso der rechte und das Septum und jetzt die rechte Wange und Lippe durch Ablösung von der Vorderwand des Oberkiefers mobil gemacht (geringe Blutung). Nun gelingt die direkte Vereinigung. Die Wundflächen der Nase liegen nun auf der Haut der rechten bezw. linken Wange, woselbst entsprechende Partien wund gemacht und die Nase darauf genäht wird.

Fig. 9.

Heilung per primam mit leichter Stichkanaleiterung. Kosmetisches Resultat sehr gut. Pat. wird am 3. IX. 02 geheilt entlassen. Auf meine Anfrage erfuhr ich, dass Pat. vor kurzem zu Hause gestorben ist.

3. A. H., 50j. Maurersfrau, aufgenommen am 13. XII. 02. Seit einigen Monaten bemerkt die Pat. eine Anschwellung ihres rechten Nasenflügels, die sich rasch vergrösserte. Es findet sich eine exulcerierte Geschwulst des rechten Nasenflügels, übergreifend auf die Wange, die Oberlippe und das Nasenseptum. Die Nasenspitze ist frei.

Operation 15. XII. Nach Excision der Geschwulst resultiert ein Defekt, welcher betrifft: den ganzen rechten Nasenflügel von der Mitte des Nasenrückens nach unten, die benachbarten Teile der rechten Wange in einem Umkreise von gut 2 cm, den grössten Teil der rechten Hälfte der Oberlippe, von der z. T. nur der Lippensaum erhalten bleibt. Natürlich fehlt auch die Unterlage, auf welcher der rechte Nasenflügel aufgesessen war (s. Fig. 10). Eine vertikale Vereinigung der Wundränder gelingt nicht, da die Spannung zu gross ist. Es wird deshalb eine temporäre Aufklappung der knorpeligen Nase vorgenommen und die zurückbleibenden Teile der Oberlippe mit den angrenzenden Wangenteilen beiderseits durch ausgedehnte Ablösung von der Vorderfläche der Oberkiefer mobil gemacht. Da bei nunmehriger vertikaler Vereinigung das überschüssige Lippenrot einen hässlichen Wulst darstellen würde, wird dasselbe weg-

geschnitten. Die Vereinigung der Wundränder gelingt ohne Spannung (Fig. 11 und Taf. XIX, Fig. 7). Der plastische Ersatz der Nase wird später in einem zweiten Akte ausgeführt und dabei ein Lappen aus der Haut der rechten Wange benützt.

Fig. 10.

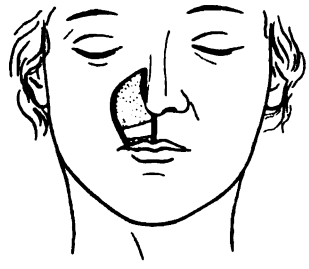

Fig. 11.

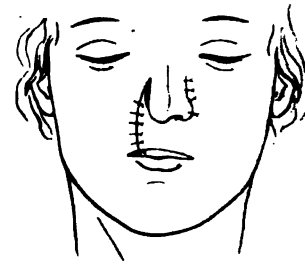

4. J. K., 57j. Taglöhner, aufgenommen 10. XII. 02. Vor 8 Jahren entstand aus einer Kratzwunde an der Nasenspitze eine langwierige Hauterkrankung mit Borkenbildung an der Nasenspitze und am linken Nasenflügel. Die damals an einer dermatologischen Klinik vorgenommene Excision der kranken Partieen führte zu jahrelanger Heilung. Erst im Mai d. J. entwickelte sich in der Oberlippe im Anschlusse an ein Trauma wieder eine Geschwulst, die in einem Bezirkskrankenhause neuerlich entfernt wurde. Vor einer Reihe von Wochen trat aber an derselben Stelle wieder ein Geschwür auf, das sich rasch vergrösserte.

Der linke Nasenflügel, die Nasenspitze und die untersten Partieen des Nasenseptum fehlen. Der Rand dieses Defektes ist aber in der Hauptsache von gesunder Narbe bedeckt (Taf. XIX, Fig. 8). In der Mitte der Oberlippe an den Rest des Septum nasi angrenzend ein kreuzergrosses, beinahe kreisrundes tiefes Geschwür mit wallartig aufgeworfenen harten Rändern. Die geschwulstartigen Geschwürsränder lassen eben das Lippenrot frei und reichen bis in das Septum nasi hinein und an den rechten Nasenflügel heran. Die Geschwulst ist gut verschieblich, die Schleimhaut intakt.

13. XII. Operation in Morph.-Chloroformnarkose. Excision des Tumors durch Schnitte, welche die ganze Dicke der Lippe durchsetzen und einen kleinen Teil des rechten Nasenflügels, ein grösseres Stück des Nasenseptum und des linken Nasenflügels mitnehmen. Es liegt der Oberkiefer vom 2. Incisivus rechts incl. bis zum linken 1. Praemolaris frei (Fig. 12). Direkte Vereinigung der Wundränder wegen zu grosser Spannung unmöglich. Temporäre Aufklappung der knorpeligen Nase, ausgedehnte Ablösung der Reste der Lippen und der Wange vom Knochen. Nun gelingt die direkte Vereinigung der Wundränder, doch spannt sich beiderseits eine Hautfalte, die vom Jochbein gegen die Nahtlinie zieht, sehr stark an. Dieselbe wird etwas nach unten innen vom Jochbein durch

3 cm lange Entspannungschnitte quer eingeschnitten (Fig. 13 a). Fixation der weichen Nase auf ihrer neuen Unterlage nach vorheriger Anfrischung der lezteren.

Glatter Heilungsverlauf. Anfang Januar sind auch die an der Stelle

Fig. 12.

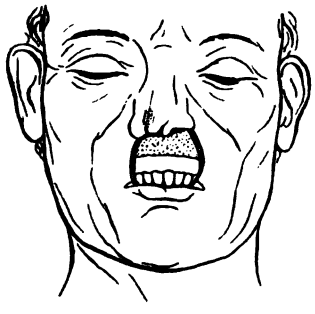

Fig. 13.

der Entspannungsschnitte gelegenen granulierenden Substanzverluste überhäutet (Taf. XIX, Fig. 9). Der Ersatz des fehlenden Teils des linken Nasenflügels wird in einem zweiten Akte ausgeführt und das Material hiezu aus der verschobenen Wangenhaut genommen.

Histol. Untersuchung des Tumors: Epidermialkrebs.

5. J. Z., Kutscher, 66 J., aufgenommen 10. XII. 02. Im Mai 1899 wurde Pat. wegen eines Unterlippencarcinoms an der Klinik Wölfler operiert: Keilexcision aus der Lippe, Exstirpation regionärer Lymphdrüsen. Im Mai 1902 bemerkte Pat. einen harten Knoten am linken Mundwinkel, der ausserordentlich rasch wuchs.

Lokalbefund: Das Carcinom nimmt ein: die linken zwei Drittel der Unterlippe, bis an das Kinn heranreichend, den linken Mundwinkel, ein Stück der linken Hälfte der Oberlippe. Vom Mundwinkel reicht es an der Wange nach rückwärts bis nahe an den aufsteigenden Ast des Unterkiefers. An verschiedenen Stellen harte, vergrösserte, regionäre Lymphdrüsen.

Operation in Morph.-Chloroformnarkose 12. XII. 02. Nach Excision des Carcinoms im gesunden Gewebe entstand ein etwa handtellergrosser Defekt, der die ganze Unterlippe vom rechten Mundwinkel schräg hinab zur Protuberantia mentalis des Unterkiefers betraf, dessen Rand dann entlang dem unteren Unterkieferrande auf die linke Wange überging und etwa 2 Querfinger vom Tragus, $1^1/_2$ Querfinger von dem unteren Augenhöhlenrande entfernt verlief und der endlich ein Stück der Oberlippe bis 1 cm vom Filtrum mitnahm (Fig. 14).

Hierauf wurde die plastische Deckung dieses Defektes vorgenommen, und zwar wurde der untere Teil durch einen Visierlappen aus der Halshaut, der obere Teil durch Wangen- und Lippenverschiebung von der rechten Seite her gedeckt. Zu letzterem Zwecke wurde die knorpelige

Nase durch Durchtrennung der beiden Nasenflügel und des Septum aus ihrem Zusammenhange mit der Wangen- und Lippenhaut gelöst, die rechte Wangenhaut durch Abpräparieren vom Oberkiefer und Jochbein beweglich gemacht, so dass man nun die restierende Oberlippe weit in den Substanzverlust vorschieben und mit dem linken Wundrande in einer von innen oben nach aussen unten absteigenden Nahtlinie (i b, Fig. 15) vereinigen konnte. Nur am tiefsten Punkte der Nahtlinie (b) wurde ein kleiner Zwickel offen gelassen, in welchen später der obere Rand des Visierlappens eingenäht wurde. Zur Versorgung der grösseren unteren Hälfte des Defektes wurde aus der Halshaut ein Visierlappen (a b d e) geschnitten, dessen obere Begrenzung der untere Rand des Defektes bildete und der in seiner grössten Breite ca 6 cm mass. Dieser Lappen wurde

Fig. 14.

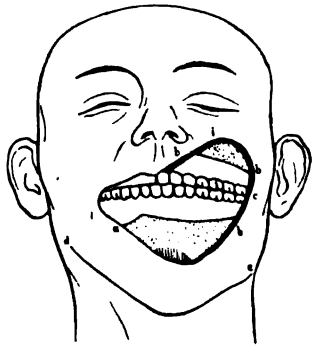

Fig. 15.

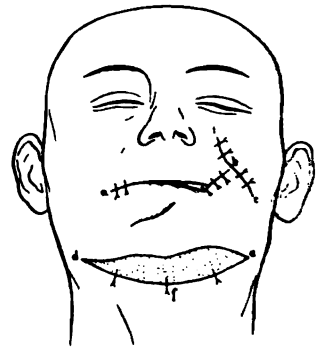

nun über das Kinn bis an die Oberlippe hinaufgezogen und links vom Munde zunächst in den offen gelassenen Zwickel am unteren Ende der Vereinigungsnaht (i b) eingenäht und in der dadurch gewonnenen Stellung durch weitere Nähte fixiert. In dem Punkte b, wo die 3 Nahtlinien sich berührten, bestand eine etwas stärkere Spannung. Unterhalb des rechten Mundwinkels entstand an dem Visierlappen ein etwas unschöner Wulst (Taf. XIX, Fig. 11 W.) und in der Mitte der neugebildeten Unterlippe eine Einziehung, bedingt durch eine Narbe (Taf. XIX, Fig. 11 N.) von einer früheren Drüsenexstirpation. Der durch Bildung des Visierlappens entstandene sekundäre Defekt wurde durch Heraufziehen der Halshaut durch Fixationsnähte (Fig. 15, f) verkleinert.

Der Wundverlauf war zunächst ein normaler. Am 18. XII. bildete sich bei b (Fig. 15) eine erbsengrosse Wangenfistel, die sich im Laufe der nächsten Tage ein wenig vergrösserte. Stichkanaleiterung der benachbarten Nähte, die am 21. XII. entfernt wurden. Von da an verkleinerte sich die Wangenfistel und es war dieselbe am 8. I. 03 vollkommen geschlossen. Am 6. I. 03 acquirierte Pat., der sich trotz Verbotes aus dem Krankenzimmer zu entfernen pflegte, um sich in den Höfen

und Gängen herumzutreiben, ein Erysipel. Deshalb Transferierung auf die Erysipel-Baracke. Behandlung mit Heftpflasterstreifen. Am 21. I. 03 konnte Pat. aus der Erysipel-Baracke zurücktransferiert werden und am 25. I. 03 wurde er geheilt entlassen. Er konnte bei seiner Entlassung den Mund recht gut öffnen und fest schliessen, so dass beim Essen und Trinken sich die Mundspalte als vollkommen kontinent erwies. (Taf. XIX, Fig. 10 und 11.)

Histol. Befund: Plattenepithelkrebs mit reichlichen Perlkugeln.

6. (Beobachtung der Augenklinik Prof. Czermak's.) W. P., 52 J., Taglöhner, aufgenommen 10. XI. 02. Vor 8 Jahren entwickelte sich unterhalb des linken Augenlides ein kleines Geschwür, das sich im Laufe mehrerer Jahre sehr langsam ausbreitete. Vor 3 Jahren wurde der Kranke durch längere Zeit an einer Klinik behandelt, aber später vergrösserte sich der erkrankte Hautbezirk neuerdings.

Es findet sich ein oberflächlicher Hautkrebs des Gesichts mit allen seinen charakteristischen Merkmalen. Die Affektion nimmt das ganze linke Unterlid mit Ausschluss der Conjunctiva ein, zieht vom inneren Augenwinkel in einem ca. 1½ cm breiten Streifen auf die linke Seite der Nase, sich erst dem Nasenrücken nähernd, dann gegen die Anheftungsstelle des linken Nasenflügels an der Wange absteigend. Der Process hat dann auch noch in kleiner Ausdehnung die angrenzenden Partieen der Oberlippe sowie einen grösseren Bezirk der linken Wange ergriffen. Unterhalb des erkrankten Augenlides liegt in ca. 3 cm Breite, 1—1½ cm Höhe gesunde, aber narbig veränderte Haut vor (vielleicht das Produkt früherer Verätzungen) (siehe Fig. 12 auf Taf. XIX).

25. XI. Operation in Narkose mit Schleich'schem Siedegemisch. Nach Excision des Carcinoms fehlt die Haut an dem linken Unterlide, an der linken Hälfte der Nase mit Ausnahme der Nasenspitze, an dem dem linken Nasenflügel angrenzenden Teile der Lippe und an einem etwas grösseren Bezirke der Wange (siehe Fig. 16). Um den Defekt a b c d zu schliessen, wird zunächst nach temporärer Aufklappung der knorpeligen Nase (wobei die Ablösung des linken Nasenflügels, der bereits seiner Unterlage beraubt ist, wegfällt), die Oberlippe durch Ablösung vom Oberkiefer mobilisiert und die Vereinigung des Schnittrandes a b mit c d vorgenommen. (Fig. 17.) Nachdem dann die Nase wieder zurückgeklappt ist, zeigt sich, dass infolge der Verschiebung der Wange und Lippe die frühere Anheftungsstelle des rechten Nasenflügels an der Wange nun gerade unter die Wundfläche des Nasenseptum zu liegen kommt, weshalb diese beiden Wundflächen mit einander vereinigt werden. Für den rechten Nasenflügel wird eine neue Anheftungsstelle angefrischt. Auch der linke Nasenflügel wird auf der verzogenen Lippenhaut nach entsprechender Anfrischung fixiert. Hierauf Bildung eines gestielten Lappens aus der Stirne (Fig. 17 L) und Drehung desselben in den nach innen und unten

vom inneren Augenwinkel gelegenen Teils des Defektes. Der Rest des Defektes wird zunächst offen gelassen.

Der Verlauf war glatt bis auf eine Stichkanaleiterung mit Ausbildung eines kleinen Abscesses in der Nahtlinie. 15. XII. Durchtrennung des Stieles des Stirnlappens. Später wurde der restierende dreieckige

Fig. 16.

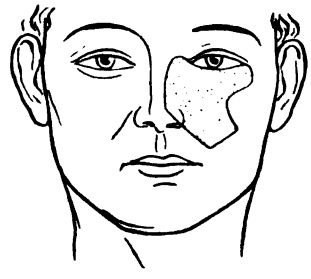

Fig. 17.

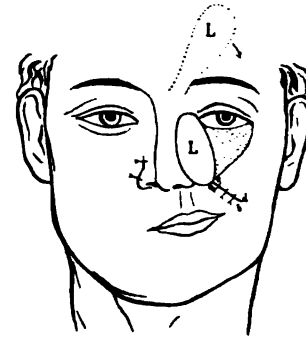

Defekt der Haut des Unterlides durch Dieffenbachplastik gedeckt. Eine weitere plastische Operation am Unterlid zwecks Verbesserung seiner Stellung steht bevor. Fig. 13 auf Taf. XIX zeigt den jetzigen Zustand des Pat., der, wie bemerkt, in Bezug auf das Lid noch kein definitiver ist.

Erklärung der Abbildungen auf Taf. XVIII—XIX.

Fig. 1—5 sind Photographieen von der Leiche. Sie entsprechen den Fig. 1—6 des Textes.

Fig. 1 zeigt den Defekt (Fig. 1 des Textes).

Fig. 2 zeigt die Verziehung des Gesichtes, vornehmlich der Nase bei dem Versuche einer direkten Vereinigung des Defektes (Fig. 2 des Textes).

Fig. 3 Verschluss des Defektes nach vorheriger temporärer Aufklappung der weichen Nase (Fig. 4 des Textes).

Fig. 4 zeigt die Anfrischung an der verschobenen Gesichtshaut, an welche die Nase wieder aufgenäht werden soll (Fig. 5 des Textes).

Fig. 5 die Nase wieder angenäht (Fig. 6 des Textes).

Fig. 6 Endresultat vom Falle 1, aufgenommen 9 Mon. post op.

Fig. 7 Fall 3 nach der Wangenverschiebung; V = Vereinigungsnaht; aufgenommen 3 Wochen nach der 1. Operation.

Fig. 8 Fall 4 bei der Aufnahme; die punktierte Linie markiert die Schnittlinie.

1.

2.

1.

2.

3.

4.

5.

Beiträge zur klinischen Chirurgie. XXXVIII.

H. Laupp'sche Buchhandlung in Tübingen.

6.

8.

12.

Fig. 9 Fall 4, $3^1/_2$ Wochen nach der Operation. V = Vereinigungsnaht; a, a Entspannungsschnitte, per secundam geheilt. b = eine Furche in der Haut, keine Narbe.

Fig. 10 Fall 5, 4 Wochen nach der Operation. Die Buchstaben entsprechen den gleichen Bezeichnungen auf Fig. 14 und 15 des Textes, pag. 832.

Fig. 11 derselbe bei geöffnetem Munde. N = Narbe nach einer früher vorgenommenen Drüsenexcision, welche nun in den Bereich des Visierlappens gefallen ist. W = Wulst, bedingt durch die Narbe N und die Zwickelnaht bei a (Fig. 10). n = frühere Insertionsstelle des Nasenseptums.

Fig. 10 und 11 sind während der Erkrankung des Pat. an Erysipel gemacht, daher das sichtbare Oedem der Lider und die angelegten Heftpflasterstreifen.

Fig. 12 Fall 6 (Klinik Czermak) vor der Operation.

Fig. 13, 6 Wochen nach derselben; entspricht der Fig. 17, pag. 834. Der Zustand des Unterlides ist noch kein definitiver; die Buchstaben entsprechen den Bezeichnungen auf Fig. 16 und 17 des Textes.

2. Deformität des menschlichen Körpers, über deren Behandlung eine so reichhaltige Litteratur existieren würde, wie es gerade beim angeborenen und paralytischen Klumpfuss der Fall ist. Die Behandlung desselben ist so zu sagen zu einem Gemeinplatze geworden, auf welchem sich die hervorragendsten Chirurgen und Orthopäden ein Stelldichein gegeben haben und auf welchem nur zu oft die widersprechendsten Anschauungen zum Ausdrucke gelangten. Es gilt dies insbesondere von der operativen Behandlung des Klumpfusses. Seitdem dieselbe durch Little[1]), der die Entfernung des Os cuboideum in Vorschlag gebracht hat, im Jahre 1853 inaugiriert war und dieser Vorschlag im Jahre 1857 durch Solly seine Ausführung fand, jagte ein operativer Vorschlag den anderen und im Jahre 1884 konnte Lorenz[2]) in seiner verdienstvollen Arbeit über die „operative Orthopädie des Klumpfusses" nicht weniger als 14 Knochenoperationen zusammenstellen, welche zur Therapie des Klumpfusses empfohlen worden sind. Erwägt man ferner, dass auch in den späteren Jahren immer neue Vorschläge bezw. Modifikationen früherer Methoden auftauchten, denen allen von ihren geistigen Urhebern in Bezug auf Verlässlichkeit des Erfolges die besten Geleitbriefe mit auf den Weg gegeben worden sind, so darf es eigentlich nicht Wunder nehmen, wenn diese Fülle von Ratschlägen eigentlich zu einer gewissen Ratlosigkeit in der operativen Behandlung des Klumpfusses geführt hat.

Da ich nicht die Absicht habe, in den folgenden Zeilen einen weiteren Beitrag zur operativen Therapie des Pes varus zu liefern, so kann ich es mir wohl erlassen, auf die einzelnen Methoden der blutigen Klumpfussbehandlung hier des Näheren einzugehen. Ich verweise diesbezüglich einerseits auf die bereits citierte Lorenzsche Arbeit, andererseits auf das meiner Arbeit beigegebene Litteraturverzeichnis, in welchem wohl die wichtigsten Arbeiten der letzten Jahrzehnte, insoweit sie sich mit der Behandlung des Klumpfusses befassen, Aufnahme gefunden haben.

In einem gewissen Gegensatze zu der blutigen Behandlung steht nun die unblutige, mechanische oder orthopädische, welche bestrebt ist, rein durch mechanische Einwirkung auf den missgestalteten Fuss die Deformität zu heilen, und welche, die Tenotomie der Achillessehne und Durchschneidung der Plantarfascie ausgenommen, auf

1) Lorenz, Die operative Orthopädie des Klumpfusses. Wiener Klinik. Juli 1884. S. 121.

2) l. c. S. 125.

jeden weiteren operativen Eingriff bei der Behandlung verzichtet. Diese rein orthopädische Behandlung des Klumpfusses ist die dominierende gewesen zu einer Zeit, als derartige Deformitäten für das Messer des Chirurgen noch ein Noli me tangere waren, sowie zu einer Zeit, als die anfänglich helle Begeisterung über die von Stromeyer subkutan ausgeführte Achillotenotomie der nüchternen Erkenntnis Platz machen musste, dass diese für sich allein nicht im Stande sei, den Klumpfuss zu heilen. Die orthopädische Behandlung des Klumpfusses trat erst in den Hintergrund, als unter der siegreichen Flagge der Antisepsis die operative Chirurgie sich immer weitere Gebiete eroberte und den blutigen Operationen der Schrecken früherer Zeiten genommen war.

Dass bei den Bestrebungen, den Klumpfuss auf operativem Wege zu beseitigen, weit über das erlaubte Mass hinausgegangen wurde, und besonders am kindlichen Fuss Operationen empfohlen worden sind, die direkt als verstümmelnde bezeichnet werden müssen, wird einem jeden klar, der die Geschichte der blutigen Klumpfussbehandlung auch nur in ihren markantesten Etappen verfolgt. So konnte denn die Reaktion auch nicht ausbleiben. Schon zu Ende der 70er Jahre wurden Stimmen laut (Wolff), welche das Gebiet der chirurgischen Behandlung zu Gunsten der orthopädischen einzuschränken bestrebt waren. Heutzutage haben die operationslustigen Chirurgen in der Behandlung des Klumpfusses auf der ganzen Linie den Rückzug antreten müssen. Eine Reihe von hervorragenden Fachgenossen, ich nenne von diesen nur König, Wolff, Lorenz und Hoffa, haben den Beweis erbracht, dass es gelingt, selbst den veralteten recidivierenden Klumpfuss des Erwachsenen auf unblutigem Wege zur Heilung zu bringen.

Frägt man sich, wodurch dieser Umschwung in den Anschauungen bedingt war, so ist die Antwort hiefür nicht schwer zu geben.

Die verschiedenen Klumpfussoperationen haben ja gewiss in einer Reihe von Fällen glänzende Resultate ergeben, in anderen jedoch sind selbst ausgedehnte Operationen ohne den gewünschten Erfolg geblieben. Eine orthopädische Nachbehandlung konnte man für gewöhnlich nicht entbehren und eine dauernde Verstümmelung des Fusses war, wenigstens nach gewissen Operationen, die Regel. Alle diese genannten Momente hatten dazu geführt, die mechanische resp. orthopädische Behandlung des Klumpfusses wiederum in den Vordergrund der Diskussion zu stellen. So sehen wir denn, dass die Behandlung des Klumpfusses auch jene Wand-

lungen durchzumachen hatte, wie z. B. die Behandlung gewisser tuberkulöser Gelenkerkrankungen (Coxitis), bei welchen heutzutage ebenfalls die chirurgische Behandlung zu Gunsten der bereits früher geübten konservativen in den Hintergrund getreten ist.

Was nun die orthopädische Behandlung des Klumpfusses betrifft, so liegt es eigentlich in der Natur der Erkrankung, dass man bei derselben lange nicht jener Mannigfaltigkeit der Methoden begegnet, die wir bei der operativen Therapie verzeichnen konnten. Welche Bewegungen wir ausführen müssen, um den Klumpfuss auf mechanischem Wege zu heilen, ist ja eigentlich schon durch eine genaue Analyse der Deformität, die wir als Klumpfuss bezeichnen, gegeben. Es können daher nur Differenzen in der Richtung bestehen, wie und in welcher Reihenfolge man die redressierenden Bewegungen ausführen und wie man das durch das Redressement gewonnene Resultat fixieren soll. Wir können wohl behaupten, dass wenigstens am Continente[1]) die Methoden von Heineke und König grundlegend für die mechanische Behandlung des Klumpfusses geworden sind, und dass Wolff und Lorenz, auf diesen Methoden fussend, sich hervorragende Verdienste um die weitere Ausbildung derselben erworben haben, der erstere durch seinen Etappenverband, der letztere durch das modellierende Redressement.

Heineke hat bereits in der ersten Auflage seines Compendiums der Verband- und Operationslehre (1872) auf Seite 688 genau die Methode beschrieben, deren er sich zur Behandlung des Klumpfusses bedient. Ich citiere hier absichtlich das Original, weil die Methode Heineke's von späteren Autoren nicht vollständig übereinstimmend wiedergegeben worden ist. Ich möchte daher eigens darauf hinweisen, dass Heineke dem forcierten Redressement im Gips durch etwa 10 Minuten währende redressierende Manipulationen am Fuss vorausschickt. Der Gipsverband wird demnach auf einen bereits bis zu einem gewissen Grade redressierten Klumpfuss angelegt und nur darauf verzichtet, dass bei der Anlegung des Verbandes selbst ein Assistent den Klumpfuss in redressierter Stellung hält, weil dadurch die exakte Anlegung des Verbandes erschwert wird. Dass man nun während des Erstarrens des Gipses durch starken Druck eine möglichst günstige Stellung zu erzielen

1) Ueber den Anteil, der französischen Chirurgen in der Entwicklung der unblutigen Behandlung des Klumpfusses zukommt, vergleiche die im Litteraturverzeichnis angeführten Arbeiten Heusner's.

trachtet, ist ja selbstverständlich, aber dieser starke Druck ist doch nur ein mässiger im Vergleiche zu demjenigen, der notwendig gewesen wäre, dem Fusse von vorneherein, ohne vorausgegangenes Redressement, die schliesslich erzielte Endstellung zu erteilen. Es ist demnach die Furcht vor einem nach diesem Redressement allzuleicht eintretenden Decubitus eine unbegründete. Ein Decubitus tritt gewiss nicht häufiger auf, als wie nach den anderen Redressementsverfahren, vorausgesetzt, dass man sich genau an die Vorschriften Heineke's hält, die ja auch Graser[1]) in ausführlicher Weise wiedergegeben hat.

Wolff hat bei der von ihm angegebenen und ausgebildeten Methode der Klumpfussbehandlung beim Heineke'schen Verfahren angeknüpft. Er empfahl, dasselbe mit dem Sayre'schen Heftpflasterverband zu kombinieren und vollführte das Redressement im Gipsverband, ohne vorher redressierende Bewegungen vorauszuschicken. Zu einem derartigen forcierten Redressement bedarf es nun allerdings ganz gewaltiger Kraftentfaltung, wie auch aus der Beschreibung hervorgeht, die Wolff von einem derartigen Redressement giebt[2]). 2 Assistenten, 2 Studierende und 1 Gehilfe waren bei einem solchen beschäftigt, während Wolff das Ganze überwachte und dort helfend einsprang, wo eine Kraft zu versagen begann. Dass bei einem derartigen, nur im Verbande ausgeführten Redressement die Gefahr eines Decubitus eine eminente ist, liegt auf der Hand, und es ist deshalb auch diese Wolff'sche Methode nicht ohne Widerspruch geblieben. Schon Kocher[3]) und Graser[4]) haben sich gegen eine derartige gewaltsame Ummodelung hochgradiger Klumpfüsse in einer Sitzung ausgesprochen, später hat Lorenz[5]) dagegen Stellung genommen und mit Recht hervorgehoben, dass Redressement des Klumpfusses und Fixation im Verband zwei von einander getrennte Akte sein müssen.

Wolff hat seine Methode der Klumpfussbehandlung später selbst abgeändert und zwar in der Weise, dass er bei hochgradigen

1) E. Graser, Ueber Klumpfussbehandlung. Arch. f. klin. Chir. 1888. Bd. 37. S. 824.

2) J. Wolff, Ueber die Ursachen und die Behandlung der Deformitäten, insbesondere des Klumpfusses. Berliner klin. Wochenschr. 1885. Nr. 11.

3) Th. Kocher, Zur Aetiologie und Therapie des pes varus cong. Deutsche Zeitschr. f. Chir. 1878. Bd. 9. S. 329.

4) l. c.

5) A. Lorenz, Heilung des Klumpfusses durch das modellierende Redressement. Wiener Klinik. Nov., Dez. 1895.

Fällen das Redressement auf mehrere Sitzungen verteilt, jedoch dasselbe im ersten Verbande zu Ende führt und nur durch entsprechend angelegte Keilausschnitte aus dem Gipsverband die weitere Stellungskorrektur ermöglicht. Neu aufgelegte Gipstouren fixieren das auf diese Weise gewonnene Resultat. Ich werde noch später Gelegenheit haben, auf diesen sogenannten „Etappenverband" zurückzukommen.

Frei von den früher erwähnten Nachteilen ist die „unblutige, gewaltsame Beseitigung des Klumpfusses" nach König, ein Verfahren, das nicht bloss in den Händen seines Autors, sondern auch in denen anderer Chirurgen, so ausgezeichnete Resultate geliefert hat, dass es sich allgemeiner Verbreitung erfreut. Das Verfahren, das König selbst in Langenbeck's Archiv 1890, Bd. 40 S. 818 beschrieben hat, beseitigt die Deformität in mehreren Sitzungen nur durch die Kraft der Hände unter Zuhilfenahme eines Holzkeiles als Hypomochlion. Der Gipsverband, der nach dem Redressement angelegt wird, hat bei König nicht die Bedeutung eines Redressierungsmittels, es soll nur hindern, dass der Fuss in die alte Stellung zurücksinkt.

Zum Teil neue Gesichtspunkte in der mechanischen Behandlung des Klumpfusses hat Lorenz[1]) mit seinem modellierenden Redressement eröffnet. Entsprechend den vier verschiedenen Komponenten, welche sich zu der als Pes varus bezeichneten Difformität zusammensetzen, nämlich die Adduktion des Vorderfusses, der Inflexion desselben, der Equinus- und Supinationsstellung im Talocruralgelenk, zerlegt auch Lorenz das Redressement in vier getrennte Akte, welche nacheinander die einzelnen Komponenten in der früher genannten Reihenfolge bekämpfen. Zum Schlusse werden die gewonnenen Teilresultate noch in einem Schlussredressement zusammengefasst. Während beim kindlichen Klumpfusse sowie bei dem der Säuglinge die Kraft der Hände für diese Art der Ummodelung vollständig ausreicht, bedient sich Lorenz für das Redressement des veralteten Klumpfusses halbwüchsiger und erwachsener Individuen des von ihm früher für die Osteoklase angegebenen Redresseur-Osteoklasten, in welchen der Fuss eingespannt und durch Schraubenkraft redressiert wird.

Was zunächst die von Lorenz in den Vordergrund der Diskussion gestellte Zerlegung des Redressements in verschiedene Akte betrifft, so sind ähnlich lautende Vorschläge bereits in der Litteratur der früheren Jahre vorhanden. So hat ja bereits Dieffenbach

1) l. c.

unter Beibehaltung der Equinusstellung durch Anlegung einer Aussenschiene an den Unterschenkel den Vorderfuss zu abducieren getrachtet. Bei Heineke[1]) finden wir allerdings diese Zerlegung des Redressements nicht empfohlen. Im Gegenteil. Heineke sagt direkt, beim equino-varus soll die auf die Fusssohle aufgelegte Hand gleichzeitig Spitzfuss- und Equinusstellung korrigieren. Dagegen schreibt schon Graser[2]) vor, dass beim Redressement des Klumpfusses zuerst die Supination und dann die Spitzfussstellung beseitigt werden soll, gerade so, wie auch aus der Beschreibung, die uns König[3]) von seinem Verfahren gegeben hat, hervorgeht, dass bei demselben zunächst die Adduktion des Vorderfusses und hierauf erst die Spitzfuss- und Supinationsstellung beseitigt werden. Auch Kocher[4]) hat bereits im Jahre 1878 darauf Gewicht gelegt, bei schweren Formen von Klumpfuss der Korrektur der Supinations- und Equinusstellung die der Adduktion des Vorderfusses vorauszuschicken, und diese Anschauung durch anatomische Untersuchungen begründet. „Nur unter der Voraussetzung, zunächst die Equinusstellung unverändert zu lassen, kommt bei Abduktion der Fussspitze der vordere Fussteil wirklich an die vordere Fläche der hinteren Tarsusabschnitte zu stehen, während bei gleichzeitiger forcierter Aufrichtung bei der nach unten gehenden Richtung des ausgewachsenen Talushalses notwendig das Naviculare resp. auch das Cuboideum gegenüber dem Calcaneus an die vordere obere Fläche gebracht werden müssen.“ In dieser Zerlegung des Redressement in einzelne Akte und in der zweckmässigsten Reihenfolge ihrer Ausführung ist nun Lorenz viel weiter gegangen als alle seine Vorgänger und hat dadurch der orthopädischen Behandlung des Klumpfusses zweifelsohne zu einem grossen Fortschritt verholfen.

An der Klinik des Herrn Prof. Wölfler stehen wir bei der Behandlung des Klumpfusses auf einem rein orthopädischen Standpunkte. Sowohl die Methode von König als auch das modellierende Redressement nach Lorenz, das wir teils mit, teils ohne Zuhilfenahme des Osteoklasten angeführt haben, hat uns in sämtlichen Fällen so gute Resultate gegeben, dass wir, abgesehen von der subkutan angeführten Tenotomie der Achillessehne und eventuellen Durchschneidung der Plantarfascie auf jeden weiteren operativen Eingriff

1) l. c. S. 691.
2) l. c.
3) l. c.
4) l. c.

Verzicht leisten konnten. Die Feuerprobe auf ihre uneingeschränkte Wirksamkeit sollte jedoch die orthopädische Behandlung des Klumpfusses bei einem Falle bestehen, der im Oktober 1899 in die Behandlung der Klinik kam. Derselbe betraf ein 20jähriges Mädchen mit beiderseitigen, veralteten, in der Jugend so gut wie gar nicht behandelten Klumpfüssen, bei welchem die Difformität so hochgradig und die fehlerhafte Stellung so starr fixiert war, dass sich dieser Difformität gegenüber auch der Lorenz'sche Osteoklast als nahezu ohnmächtig erwies. Mir war es sofort klar, dass in diesem Falle das Bestreben, den Fuss resp. die Füsse, in einer Sitzung durch extreme Gewaltanwendung auch nur in eine annähernd normale Lage zu bringen (an eine Ueberkorrektur konnte man überhaupt nicht denken), derartige Verletzungen an den Füssen setzen müsste, dass die eventuellen Folgen derselben nicht abzusehen gewesen wären. Als ich daher an die Behandlung dieses Falles ging, setzte ich absolut keinen Ehrgeiz hierein, die Korrektur der Deformität so rasch wie möglich zu erzwingen, im Gegenteil, ich beschloss, gerade hier recht langsam und schonend zu Werke zu gehen, um ja keine Komplikationen zu erleben, die mich zwingen könnten, die Behandlung auf unbestimmte Zeit zu unterbrechen.

Aber auch aus theoretischen Gründen möchte ich mich bei dem Klumpfusse der Erwachsenen für das etappenweise vorgenommene Redressement einsetzen. Handelt es sich um den Klumpfuss eines Kindes, so wird man natürlich trachten, die normale Form des Fusses so rasch wie möglich wieder herzustellen, schon aus dem Grunde, um das Fussskelett zu zwingen, in der normalen Richtung weiter zu wachsen, da ein jedes weitere Wachstum in abnormer Richtung die Deformität vergrössert. Ich muss daher bestrebt sein, den Klumpfuss möglichst rasch unter normale statische Verhältnisse zu bringen. Ist jedoch das Wachstum des Skelettes einmal beendet, dann kann ich von der Transformationskraft des Organismus nur eine Aenderung der inneren Achitektur des Knochens, aber keine Aenderung der Gestalt desselben erwarten. Unter solchen Umständen kann ich nur annehmen, dass im Sinne der alten Hueter-Volkmann'schen Drucktheorie eine allmähliche Atrophie der gedrückten Teile platzgreift und diese auch zur Aenderung der Gestalt des ausgewachsenen Knochens führt.

Dieser Umwandlungsprocess kann sich aber, wie gesagt, nur in allmählicher, und zwar, wie ich glaube, nur in sehr allmählicher Weise vollziehen und entspricht daher ein allmähliches Redressement viel mehr den gegebenen mechanischen Verhältnissen, als die forcierte in einer Sitzung erzwungene Korrektur der Deformität.

Von diesen Gesichtspunkten geleitet, habe ich in der Behandlung des vorhin erwähnten Falles eine Reihe von Modifikationen Platz greifen lassen, die zwar absolut nicht geeignet sind, der von mir geübten Behandlungsweise das Gepräge einer neuen Methode aufzudrücken, die sich mir aber so gut bewährt haben, dass sie mir der Nachprüfung wert erscheinen. Ich habe nämlich, um den Gang der Behandlung kurz zu charakterisieren, das auf einzelne, zeitlich weiter auseinander liegende Sitzungen verteilte forcierte Redressement mit dem in der Zwischenzeit zwischen den einzelnen Sitzungen durchgeführten allmählichem Redressement im Gipsverband kombiniert, und auf diese Weise auch diese sonst nutzlos verstreichende Zeit dem Redressement dienstbar gemacht. Ich möchte daher auf Grund meiner Erfahrungen für die Behandlung des veralteten Klumpfusses des erwachsenen Individuums folgendes Verfahren empfehlen:

Zunächst wird in Narkose der Klumpfuss dem forcierten, manuellen oder instrumentellen Redressement, entweder nach der Methode von König oder nach Lorenz, unterworfen, dabei aber absolut kein Gewicht darauf gelegt, die Deformität in dieser Sitzung gleich vollständig zu korrigieren. Im Gegenteil, man begnügt sich mit dem oft ganz bescheidenen Resultat, das sich ohne brüske Gewalt erzielen lässt, und dies umsomehr, als ja in dem nach dem Redressement angelegten Gipsverbande das Redressement fortgesetzt werden soll, daher starke nachträgliche Schwellungen des Fusses, die eventuell zur Abnahme des Verbandes führen würden, absolut vermieden werden müssen. Auch hier wird man in erster Linie der Adduktionsstellung des Vorderfusses seine Aufmerksamkeit widmen, denn ihre Beseitigung bildet die wichtigste Grundlage für jede weitere erfolgreiche Behandlung des Klumpfusses. Zu diesem Behufe wird nach vollendetem Redressement der Klumpfuss in extreme Spitzfussstellung gebracht, so dass die Achse des Fusses in die Verlängerung der Unterschenkelachse fällt und nun in dieser Stellung ein von den Zehen bis zum Knie reichender Gipsverband angelegt. Während des Erhärtens desselben wird dem Vorderfuss die durch das frühere Redressement gewonnene Abduktionsstellung erteilt. Sodann werden zwei gewöhnliche, mit Lederlappen versehene und den Grösseverhältnissen des Fusses angepasste Charniere, deren Form und Mechanismus auf Fig. 1 ersichtlich ist, so auf Dorsum und Planta des Fusses aufgelegt, dass der Drehpunkt derselben mit dem Scheitel des nach innen offenen Winkels zusammenfällt, den die Längsachse des Vorderfusses mit der Längsachse des Hinterfusses, oder, was in diesem Falle das Gleiche ist, mit der Längsachse des Unterschenkels bildet. Dabei erscheint es zweckmässig, die Längs-

achse der beiden Charnierhälften mit den genannten Achsen der Extremität zusammenfallen zu lassen. Ist der Gipsverband nun auch in seinen tiefsten Lagen trocken geworden, so wird zwecks des allmählichen Redressements an der Innenseite des Fusses der Gipsverband in einer, die Drehpunkte der beiden Charniere verbindenden, Linie durchsägt, an der Aussenseite jedoch aus ihm ein elliptisches Stück, dessen Spitzen ebenfalls den Drehpunkten der Charniere entsprechen, herausgenommen. Auf diese Weise erscheint nun der Gipsverband in zwei Teile zerlegt: der eine umfasst den Vorderfuss, der andere den hinteren Fussabschnitt und den Unterschenkel. Beide Teile sind jedoch mit einander durch die Charniere in artikulierender Verbindung. Zur Korrektion der Adduktionskontraktur des Vorderfusses geht man nun in folgender Weise vor: Der Fuss und Unterschenkel umfassende Gipsverband wird mit seiner Aussenfläche derart auf eine feste Unterlage (Bettkante) aufgelegt, dass der Vorderfuss dieselbe überragt. Die eine Hand drückt den hinteren Fussabschnitt fest gegen die Unterlage, während die andere Hand den Vorderfuss nach unten (fibularwärts) abbiegt. In den nunmehr klaffenden Spalt des Gipsverbandes wird ein entsprechend zugeschnittenes Korkstück eingelegt, das infolge seiner Elasticität den Spalt klaffend erhält. Wiederholt man diese Procedur in 3—4 Tagen, so gelingt es, ein immer breiteres Korkstück zwischen die Spaltränder des Gipsverbandes einzutreiben und so in ganz allmählicher, aber sicherer Weise die Adduktionskontraktur des Vorderfusses zu korrigieren.

Fig. 1.

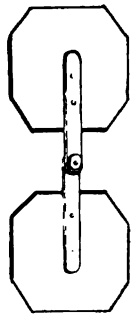

Soll dieses Redressement jedoch von Erfolg begleitet sein, so ist es notwendig, einigen Momenten Rechnung zu tragen, die fürs erste nebensächlich erscheinen mögen, von denen aber doch ein gut Stück des Resultates abhängt. Zunächst ist darauf Rücksicht zu nehmen, dass bei dieser Art des Redressements die Gegend des Metatarsophalangealgelenkes der grossen Zehe dem grössten Drucke ausgesetzt ist. Es muss diese Stelle daher durch besonders starke Wattierung vor einem Decubitus geschützt werden. Im übrigen ist jedoch der Verband, soweit er den Vorderfuss einschliesst, ziemlich knapp anliegend, bis zu einem gewissen Grade modellierend zu machen, denn sonst läuft man Gefahr, beim Redressement einfach diesen Teil des Gipsverbandes vom Vorderfuss abzustreifen und nur zum Scheine zu redressieren. Dieses Scheinredressement tritt jedoch auch bei gut sitzenden Verbänden dann ein, wenn die Wirkung des Verbandes erschöpft ist und der Verband nicht mehr weiter zum Redressement benützt werden kann, weil er der bereits korrigierten Stellung des Fusses nicht mehr angepasst ist. Dann muss der Gipsverband durch einen neuen ersetzt werden, unter Zugrundelegung der bereits erzielten Stellungskorrektur. Ein solcher Verbandwechsel kann natür-

licherweise ohne Narkose stattfinden.

Während der ganzen Zeit, welche der Korrektur der Adduktion gewidmet ist, bleibt die Spitzfussstellung ungeändert bestehen, ja sogar in extremer Weise. Es kommt diesem Umstande jedoch absolut keine Bedeutung zu. Wir haben ja schon früher erwähnt, dass es nur im Einklang mit den anatomischen Verhältnissen des Pes varus steht, wenn der Korrektur der Spitzfussstellung die möglichst vollständige Korrektur der Adduktion vorausgeschickt wird. Und man steht ja auch jetzt nahezu allgemein auf dem Standpunkte, die Tenotomie der Achillessehne und die Korrektur der Equinusstellung ganz an den Schluss der Klumpfussbehandlung zu stellen. Nimmt man jedoch daran Anstoss, die extreme Spitzfussstellung durch längere Zeit beizubehalten, so kann man mit dem Redressement der Adduktion auch das des Equinus kombinieren. Man braucht zu diesem Behufe nur noch ein zweites Paar Charniere in der Gegend des äusseren und inneren Knöchels, entsprechend dem Verlaufe der Fussgelenkslinie einzugipsen, den Verband entsprechend einzuschneiden (lineäre Durchtrennung quer über die Achillessehne, elliptische Ausschneidung über das Dorsum) und kann durch in den rückwärtigen Spalt eingelegte Korkstücke auch die Spitzfussstellung korrigieren, soweit es die verkürzte Achillessehne sowie die Supination im Talocruralgelenk zulässt. Jedenfalls ist aber zu empfehlen, die Achillotenotomie bis zur vollständigen Korrektur der Adduktion hinauszuschieben.

Hat man nun die Adduktion im Vorderfuss sowie die Equinusstellung korrigiert, letztere soweit, als es mit der noch bestehenden Supinationsstellung in Einklang zu bringen ist, so ist der Zeitpunkt gekommen, auch letztere zum Angriffspunkt des Redressements zu machen. Hiebei ist zu berücksichtigen, dass in dem Masse, als es gelingt, die Supinationsstellung zu bessern, auch die Spitzfussstellung verringert werden kann. Um nun ein derartiges Redressement allmählich im Gipsverbande vornehmen zu können, kam es darauf an, eingipsbare Charniere zu konstruieren, welche neben einer Hebung des äusseren und Senkung des inneren Fussrandes gleichzeitig eine Dorsalflexion gestatten. Dieser Anforderung wurden Charniere gerecht, welche nach meinen Angaben der Bandagist der Klinik Friedrich Jurschitzka[1]) hergestellt hat und deren Konstruktion am besten aus den beigegebenen Abbildungen 2 und 3 hervorgeht.

Zunächst werden wiederum Fuss und Unterschenkel, letzterer bis zum Knie mit einem Gipsverband versehen und hiebei gleichzeitig auf die möglichste Korrektur der Spitzfussstellung Rücksicht genommen. (Die Adduktion des Vorderfusses wird bereits als behoben angenommen.) Das vordere in Fig. 2 abgebildete Charnier wird nun mit seinem oberen Anteil an die Vorderfläche des Unterschenkels, mit seinem unteren an die Dorsalfläche des Fusses aufgelegt. Beide Teile sind durch ein Kugelge-

1) Fr. Jurschitzka, Prag II. Stephansgasse 22.

lenk verbunden, das eine Beweglichkeit nach allen Richtungen gestattet. Infolge seiner Lage muss dieses Charnier eine geschweifte, nach vorn konkave Gestalt besitzen und den Grössenverhältnissen des Fusses angepasst sein. Statt des, die Herstellungskosten erhöhenden Kugelgelenkes kann man die Verbindung der beiden Charnierteile auch durch zwei Kettenglieder oder durch eine Oese und ein Häkchen bewerkstelligen.

Die eigentlich der Korrektur der Supinationsstellung dienende Vorrichtung wird an der Innenseite des Gipsverbandes befestigt. Auch sie besteht aus zwei Teilen, von denen der untere an die Innenseite des Fusses (unterhalb des Malleolus internus), der obere an die Innenseite des Unterschenkels zu liegen kommt. Beide Teile werden durch ein Verbindungsstück mit einander zusammengehalten, in welches ein Charniergelenk mit sagittal gestellter Achse eingelassen ist (Fig. 3). Dieses Verbindungsstück ist so konstruiert, dass es einerseits eine Entfernung der bei-

Fig. 2.

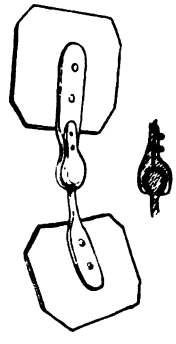

Fig. 3.

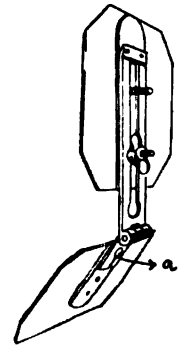

den Teile von einander innerhalb bestimmter Grenzen, andererseits eine Fixation derselben in beliebiger Lage gestattet. Zu diesem Behufe ist senkrecht auf die eiserne Grundleiste des oberen Charnierteiles oben und unten ein mit einem Schraubengewinde versehener Fortsatz eingelassen, über welchen das mit einem Längsschlitz versehene Mittelstück gelegt und durch eine Schraube angedrückt werden kann. Bei fortschreitendem Redressement wird natürlich der obere Zapfen ausserhalb des Schlitzes des Mittelstückes zu liegen kommen und die Fixation nur am unteren Zapfen erfolgen. Bei der Konstruktion dieses Charniers musste des weiteren auch darauf Rücksicht genommen werden, dass dasselbe am Gipsverband befestigt werden sollte und dem Mittelstücke behufs Redressements die freie Beweglichkeit bewahrt werden musste. Zu diesem Behufe ist das Mittelstück noch am unteren Charnierenanteil, wie aus Fig. 3 hervorgeht, abnehmbar befestigt, bei a. Es gestaltet sich demnach die Anlegung dieser Charniere folgendermassen: nachdem der Gipsverband über Fuss und Unterschenkel in der früher angegebenen Stellung und

Ausdehnung angelegt ist, wird das Kugelgelenk-Charnier an die Vorderseite, das zweite Charnier, ich will dasselbe kurz als das Innencharnier bezeichnen, an der Innenseite des Verbandes angelegt. Beide Charniere müssen richtig situiert werden. Die gelenkigen Verbindungen derselben müssen genau dem Verlaufe der transversalen Sprunggelenksachse entsprechen, desgleichen müssen auch die Eisenbestandteile der Charniere so geformt sein, dass sie den Konkavitäten resp. Konvexitäten des Verbandes genau angepasst sind, eine Forderung der durch ein nachträgliches Biegen der Charniere, nachdem der Verband bereits liegt, in ebenso einfacher wie vollkommener Weise entsprochen werden kann. Hat man den Charnieren die richtige Lage erteilt, so werden sie durch die Hände eines Assistenten in dieser Stellung fixiert, während man das Verbindungsstück des Innencharniers samt Fixationsschraube abnimmt. Nun erst geschieht die Fixation der Charniere mit Gipsbindentouren, wobei natürlicherweise

Fig. 4.

die Gegend des Kugelgelenkes freizulassen ist. Nach dem Trocknen wird nun der Verband in der Höhe des Sprunggelenkes in 2 Teile zerlegt und zwar dadurch, dass ich ihn an der Innenseite von der Gegend des vorderen Kugelgelenkes bis zu dem entsprechenden diametral entgegengesetzten Punkt an der Rückseite linear durchtrenne, an der Aussenseite jedoch ein mit dem Längsdurchmesser quergestelltes elliptisches Stück aus ihm heraussäge, das seine beiden Stützen in den früher genannten Punkten hat. Wenn auf diese Weise der Verband für das Redressement vorbereitet ist, werden die beiden Bestandteile des Innencharnieres durch das Mittelstück wiederum mit einander verbunden. Die Korrektur der Suspinations- und Equinusstellung geschieht nun in der Weise, dass, während der Unterschenkel gegen eine feste Unterlage angedrückt wird, der Fuss mit beiden Händen umfasst und möglichst dorsalflektiert und proniert wird. Durch Anziehen der Stellschraube kann die erzielte Stellungsverbesserung fixiert werden (s. Fig. 4). Auch hier muss das Redressement ganz allmählich in 3—4tägigen Pausen vor sich gehen.

Durch das Redressement der Supinations- und Equinusstellung werden die an der Aussenseite des Fusses unterhalb des äusseren Knöchels gelegenen Weichteile stark gepresst und in Form einer Falte aus dem elliptischen Gipsausschnitte herausgetrieben. Es ist daher empfehlenswert, die grösste Breite des Gipsausschnittes, je nach der Grösse des Fusses mit 2—3 cm anzusetzen, um eine derartige Einklemmung möglichst hintanzuhalten. Es ist aber auch ein Beweis für die kontinuierlich stärker werdende Kraft des Redressements, dass von einem bestimmten Zeitpunkte an auch bei exakt angelegten Verbänden diese Incarcerierung der Weichteile unter allen Umständen eintritt. Dann ist die redressierende Kraft des Verbandes erschöpft und derselbe muss durch einen neuen ersetzt werden. Schmerzen, welche an der Aussenseite des Fusses auftreten und die nicht bloss auf die Zeit unmittelbar nach dem Redressement beschränkt sind, sind das sicherste Anzeichen dafür, dass man sich der Redressementsgrenze genähert hat und ein Decubitus droht, wenn man mit dem Redressement in demselben Verbande fortfährt.

Dieses soeben geschilderte Verfahren des allmählichen Redressements des Klumpfusses in Gipsverbänden entspricht dem Wesen nach den Etappenverbänden Wolff's, von welchen es sich nur durch die Art der Ausführung unterscheidet. Aber nichts destoweniger besitzt es vor diesem letzteren, wie ich glaube, eine Reihe von Vorzügen, die ich zum Teil schon früher erwähnt habe. Der wichtigste ist wohl der, dass der redressierende Gipsverband in viel allmählicherer Weise als es auch bei den Wolff'schen Etappenverbänden der Fall ist, die Umwandlung des Klumpfusses zur normalen Gestalt besorgt und dadurch auch unseren theoretischen Vorstellungen über den Heilungsmodus des veralteten Klumpfusses unter dem Einflusse orthopädischer Behandlung am meisten entspricht. Zweitens ist die Kraft, die ich zum Redressement im artikulierenden Verbande benötige, genau dosierbar und jederzeit einer Kontrolle zugänglich. Ich kann mich an dem Verbande stets davon überzeugen, ob die redressierende Kraft in ihrer ganzen Intensität nachwirkt, und wenn nicht, dieselbe sofort verstärken. Andererseits habe ich auch die Möglichkeit, sie zu vermindern, wenn sie von vornherein zu stark gewählt wurde und der Kranke über anhaltende Schmerzen klagt. Alle diese Korrekturen in der Intensität des Redressements lassen sich vornehmen, ohne an dem Verbande eine andere Aenderung vorzunehmen als die, das Korkstückchen durch ein grösseres oder kleineres zu ersetzen, resp. beim Innencharnier die Stellung der beiden Teile zu einander am Mittelstück zu regulieren. Derartige Korrekturen sind natürlicherweise beim Etappenverband nicht möglich,

ohne denselben durch einen neuen zu ersetzen oder zum mindesten, ohne ihn in ziemlich komplicierter und zeitraubender Weise umzuformen.

Nicht zum mindesten fällt ins Gewicht, dass dieses allmähliche Redressement sich in viel schmerzloserer Weise für den Patienten vollzieht und die Gefahr des Decubitus dabei, die nötige Vorsicht vorausgesetzt, eine sehr geringe ist. Demgegenüber kann ich jedoch nicht verschweigen, dass die Technik dieser Verbände, wenn sie auch keine schwierige ist, so doch eine gewisse Uebung erfordert. Um eine möglichst stark redressierende Kraft ohne die Gefahr, Druckgeschwüre zu erzeugen, in Anwendung ziehen zu können, müssen einerseits die schon früher erwähnten, am meisten dem Druck ausgesetzten Stellen sehr gut gepolstert werden, im Uebrigen jedoch der Verband dem Fusse eng anliegen und an ihm einen unverrückbaren Halt finden. Es ist dies insbesondere wichtig bei der Korrektur der Adduktionsstellung, da der Vorderfuss bei seiner Kürze dem Gipsverband nur wenig Halt bietet. Ich bekenne offen, dass ich anfänglich auch mit mancherlei Missgeschick zu kämpfen und manchen Verband nutzlos angelegt hatte, bevor ich gut redressierende Verbände erzielt habe.

Die Frage, ob man mittels dieses allmählichen Redressements allein im Stande ist, den veralteten Klumpfuss des Erwachsenen zur Heilung zu bringen, möchte ich, obzwar ich den Versuch noch nicht gemacht habe, denn doch eher im verneinenden als bejahenden Sinne beantworten, zum mindesten würde man die Dauer der Behandlung unnötigerweise in die Länge ziehen. Im allgemeinen möchte ich dieses allmähliche Redressement im artikulierenden Gipsverbande nur in Kombination mit dem forcierten empfehlen in denjenigen schwersten Klumpfussfällen, in welchen die Beseitigung der Deformität in einer Sitzung unmöglich oder unstatthaft ist. Dann kommt aber der allmählichen Korrektur die nicht zu unterschätzende Bedeutung zu, dass dieselbe den Klumpfuss für das forcierte Redressement vorbereitet und uns so in den Stand setzt, die rohe, unberechenbare Gewalt überhaupt aus der Behandlung des Klumpfusses zu verbannen.

Das Verfahren der Klumpfussbehandlung, das ich soeben geschildert habe, habe ich an der Klinik des Herrn Prof. Wölfler in einer ganzen Reihe von Klumpfussfällen zur Anwendung gebracht und bin mit dem Erfolge stets zufrieden gewesen. Ich möchte mich nur unnötiger Wiederholungen schuldig machen, wollte ich die Krankengeschichten dieser Fälle hier reproducieren. Es möge mir

nur gestattet sein, auf den schon früher erwähnten Fall näher einzugehen, der mir die Leistungsfähigkeit der Methode besonders gut zu illustrieren scheint. Die Krankengeschichte desselben ist folgende:

Str., A., 20j. Nähterin, eingetreten am 14. X. 99. Patientin sucht wegen angeborener Klumpfüsse klinische Behandlung auf. Als Kind ist Pat. angeblich wegen dieses Leidens von einem Arzt operiert worden. Worin die Operation bestand, weiss sie jedoch nicht anzugeben. Die Deformität, gegen welche sonst weiter nichts unternommen wurde, hatte allmählich jenen höchsten Grad erreicht, wie er aus der beigegebenen Abbildung Nr. 5 ersichtlich ist. Pat. ging beiderseits am Dorsum pedis, woselbst sich handtellergrosse Schwielen befanden. Der Gang ist langsam, stossend.

Fig. 5.

4. XI. 99. Forciertes Redressement in Narkose teils unter Zuhilfenahme des Lorenz'schen Osteoklasten. Erfolg ein sehr unvollkommener, indem es nur gelingt, beide Füsse etwas in Equinusstellung zu bringen. Gipsverband und Eingipsen von Charnieren zur Korrektur der Adduktion des Vorderfusses. Im Verlaufe der Korrektur tritt ein Decubitus beiderseits an der Innenseite der grossen Zehe in der Gegend der Articulatio metacarpo-phalangea auf, der nach Abnahme der Verbände rasch zur Heilung gelangt.

27. XI. 99. Beiderseits Durchtrennung der Plantarfascie und Verlängerung der Achillessehne in Lokalanästhesie. — 20. XII. 99. Neuerliches forciertes Redressement in Narkose und Charnierverbände zur Korrektur der Adduktion. Desgleichen am 1. II. 00. und 13. III. 00. Beim forcierten Redressement wird natürlicherweise auch nach Thunlichkeit gegen die Supinations- und Equinusstellung angekämpft. — 19. VII. 00. Auf einige Zeit mit Gipsverband nach Hause entlassen mit bedeutend gebesserter Stellung, sodass Patientin im Verband sehr gut herumgehen kann.

3. IX. 00. Pat. lässt sich wieder aufnehmen. Nach Abnahme der Gipsverbände zeigt sich die Adduktion des Vorderfusses behoben. — 13. IX. Neuerliches Redressement in Narkose. Gipsverband ohne Charniere. Pat. verlässt am 4. XII. die Klinik mit noch nicht vollständig korrigierter Supinationsstellung.

Vorletzter Spitalaufenthalt vom 14. I.—27. IV. 01. Während dieser Zeit noch ein forciertes Redressement, sonst allmähliches Redressement der Supinationsstellung. Gipsverband.

Letzter Spitalaufenthalt vom 20. VI.—11. IX. 01. Am 30. VI. letztes

forciertes Redressement und Charnierverbände. Nach Abnahme derselben zeigen die Füsse die durch Fig. 6 verbildlichte Gestalt. Nach derselben erscheint die Deformität noch nicht vollständig behoben, die Gestalt des Fusses wenigstens noch nicht ganz zur Norm zurückgeführt. Es hatte dies darin seinen Grund, dass die Pat. noch nicht im stande war, durch eigene Muskelkraft die Füsse in der extrem redressierten Stellung zu halten. Passiv liessen sie sich jedoch vollständig korrigieren, und nahmen diese Stellung auch in dem Schienenhülsen-Apparat ein, welchen Pat. bei ihrem Spitalaustritte verabfolgt bekam, und dessen Konstruktion aus der

Fig. 6.

Fig. 7.

beigegebenen Abbildung hervorgeht (Nr. 7). Derselbe ist analog konstruiert den Apparaten, die auch Hoffa[1]) seinen Patienten mitgiebt, nur dass in unserem Falle die Oberschenkel nicht mit in den Apparat einbezogen worden sind. Ueber diesen Apparat zog Pat. Schnürstiefel an. Der Gang der Pat. war anfänglich noch ein unbeholfener. Als Pat. sich jedoch Ende 1902 wiederum an der Klinik vorstellte, hatte sich ihr Gang wesentlich gebessert. Sie gab auch an, den ganzen Tag auf den Füssen zu sein, ohne irgend welche Beschwerden und Ermüdung zu fühlen. Die Untersuchung der Füsse ergab Fortbestand der Heilung, trotzdem Pat. gestand, während der Zeit auch viel ohne die Schienenhülsenappa-

1) Hoffa, Die moderne Behandlung des Klumpfusses. München 1899.

rate in gewöhnlichen Stiefeln herumgegangen zu sein. In welcher vollkommenen Weise sich auch das Fussskelett den geänderten statischen Verhältnissen angepasst hat, geht am besten aus dem Vergleiche der zu Beginn der Behandlung als auch Ende 1902 aufgenommenen Röntgenbilder hervor. Ich erlaube mir deshalb auch eine Skizze dieser Röntgenbilder (und zwar vom linken Fuss) beizufügen (Fig. Nr. 8 und 9).

Fig. 8.

Fig. 9.

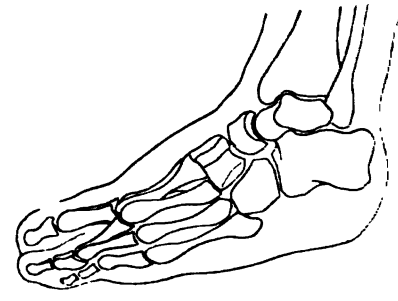

Zum Schlusse möchte ich hier noch einigen epikritischen Bemerkungen Raum gönnen.

Zunächst dürfte vielleicht die lange Dauer der Behandlung fürs erste befremdend wirken. Dieselbe erstreckte sich allerdings auf nahezu zwei Jahre. Es darf jedoch nicht übersehen werden, dass Pat. während dieser Zeit durch ungefähr 5 Monate von der Klinik abwesend war und zu Hause weilte. Patientin hatte sich den ihr von uns immer in gewissen Zeiträumen gewährten „Urlaub" jedesmal aus eigener Machtvollkommenheit verlängert, ein Beweis, dass schon das nach der ersten Behandlungsperiode erzielte Resultat die Patientin durchaus befriedigte. Ferner hätte ich noch hinzuzufügen, dass die Patientin während ihres Aufenthaltes im Krankenhause mehrere Attacken einer fieberhaften Pleuritis durchzumachen hatte und während dieser Zeit die Behandlung immer auf 1—3 Wochen unterbrochen werden musste. Auch auf mehrere missglückte Versuche ging besonders im Anfange der Behandlung ein gut Stück Zeit verloren. Dass gleich der erste redressierende Gipsverband einen Decubitus zur Folge hatte, kann die Methode als solche nicht diskreditieren, weil gerade dieser Verband von einem jüngeren Kollegen angelegt worden war. Es war dies aber auch der einzige Decubitus, den die Patientin während der ganzen Behandlung unter den zahlreichen ihr angelegten Gipsverbänden acquiriert hatte. Wenn neben dem allmählichen Redressement noch 7 forcierte Redresse-

ments in Narkose nötig waren, um die Deformität zur Heilung zu bringen, so ist dies in den Eigentümlichkeiten des Falles selbst begründet. Es hat schon König darauf hingewiesen, dass die Grösse der Deformität für sich allein noch keinen richtigen Massstab für die Schwere der Erkrankung abgiebt. Es kommt vor allem auf den Widerstand an, den die Deformität dem Redressement entgegensetzt und der keineswegs immer der Grösse der Deformität parallel zu gehen braucht. In unserem Falle nun war der Klumpfuss in seiner Stellung so fest fixiert und leistete der redressierenden Gewalt einen derartigen Widerstand, dass ihm selbst der Lorenz'sche Osteoklast nicht beikommen konnte, und, wie ich schon früher erwähnt habe, die Anwendung brutaler Gewalt beim Redressement von den schlimmsten Folgen hätte begleitet sein müssen. Dagegen konnte ich mich in ganz exquisiter Weise davon überzeugen, wie nicht bloss unter der Einwirkung des allmählichen Redressements die Stellung der Füsse konstant besser wurde, sondern auch das forcierte Redressement unter immer geringerer Kraftentfaltung gelang, so dass ich wohl nicht fehl gehe, wenn ich gerade dem allmählichen Redressement den Hauptanteil an dem Erfolge zuerkenne.

Litteratur.

1) Arréat, Étude sur le traitement du pied bot varus equin congénital. Montpellier, Z. f. o. Ch.[1]) Bd. V. S. 331. — 2) Bauer Louis, Wertvolle Verbesserung von unheilbaren Klumpfüssen durch eine bis dahin nicht verwertete Operation. Z. f. o. Ch. Bd. III. S. 40. — 3) Le Bec, dix cas de pieds bots osseux graves traités par la tarsectomie. Revue d'orthopédie. 1898. Nr. 6. — 4) Beely, Chirurgenkongress 1887. — 5) Berthet, Appareils pour les redressements articulaires. Nouvel appareil pour les redressements du pied bot. Revue mens. des mal. de l'enfance. 1884. Jan. — 6) F. Bessel-Hagen, Ueber die Pathologie des Klumpfusses und die Behandlung hochgradiger und veralteter Fälle mittelst der Talus-Exstirpation. Chirurgenkongress 1885. — 7) Billroth Th., Ueber die Geradrichtung des Klumpfusses unmittelbar nach der Tenotomie mit sofortiger Anlegung des Gipsverbandes. Arch. f. klin. Chir. I. S. 489. — 8) Boquel André, Traitement du pied bot congénital chez l'enfant. Thèse de Paris 1896. — 9) Ders., Le Redressement forcé et la tarsoclasie dans le traitement du pied bot chez l'enfant. Gazette hebdomadaire de méd. et de chir. 1896. 12. Juillet. — 10) C. Bornemann, Zur Therapie des pes varus congenitus. Dissert. Berlin 1878. — 11) E. H. Bradford, Ueber die Anwendung der Gewalt

1) Abkürzung für Zeitschrift für orthopädische Chirurgie.

in der Behandlung schwerer Fälle von Klumpfuss. New-York med. record 1884. März 22. — 12) Brillaud, Du traitement du pied bot congénital chez le nouveauné et les jeunes enfants Thèse de Paris. 1901. — 13) Broca. Arthrodese paralyt. Klumpfüsse. Revue d'orthopédie. 1884. Nr. 2. — 14) B. E. Brodhurst, Note sur le pied bot varus équin congénital. Revue d'orthopédie. 1899. Nr. 3. — 15) Brunswic, Le pied bot de la paralysie infantile et son traitement chirurgical. Thèse de Paris. 1895. — 16) v. Büngner, Ueber die Behandlung des angebornen Klumpfusses an der Volkmann'schen Klinik in Halle a. S. Centralbl. f. Chir. 1889. S. 409. — 17) Burdl, A contribution of the anatomy of congenital equinovarus. Annals of surgery 1893. March. — 19) S. L. Mc. Curdy, A new club foot Wrench. Journ. of the Amer. med. assoc. 1895. Februar 23. — 20) Daniel Alfred, Zur Therapie des Klumpfusses. Dissert. Greifswald 1893. — 21) Dane, Ein Apparat zur Korrektur von Klumpfüssen. Bost. med. and surg. Journ. March 12. 1891. — 22) Davis, Operation for the correction of inveterate pes varus Med News 1894. Febr. — 23) N. Davies-Colley, A case of resection of the tarsal bones for congenital talipes equinovarus. Brit. med. journ. 1876. Vol. II. p. 526. — 24) Dubreil, Traitement du pied bot varus. Seánce de la societé de chir. 1875 Janvier 6. — 25) Dugé de Bernouville, De la tarsoclasie. Thèse Bordeaux 1901. — 26) J. Fink, Zur Klumpfussbehandlung. Sammlung klin. Vorträge. N. F. Nr. 285. — 27) Fritz Gerald, Intercolonial medical congress of Australia. Melbourn 1889. Centralbl. f. Chir. 1890. S. 889. — 28) Forgue, Französischer Chir.-Kongress 1896. Ref. Centralbl. f. Chir. 1897. S. 203. — 29) Gersuny, Zur Klumpfussbehandlung bei Erwachsenen. Wiener med. Wochenschr. 1878. Nr. 30. — 30) Gibney, Report on the treatement of club-foot by means of the Thomas Wrench. Annals of Surgery. Vol. IX. p. 101. — 31) Gohl, Ueber die Endresultate der Behandlung mittels Exstirpatio tali bei den verschiedenen Formen des Klumpfusses. Amsterdam. J. H. de Bussy 1893. — 32) Graser, Ueber Klumpfussbehandlung. Chirurgen-Kongress 1888 und Langenbeck's Archiv Bd. 37. S. 824. — 33) Jules Guérin, Bull. de l'acad. de méd. 1882. Nr. 37. — 34) Gulde, Ueber die Talusexstirpation bei Klumpfuss und ihre Erfolge. Diese Beiträge 1893. Bd. X. S. 369. — 35) Gutsche. Ueber Klumpfuss und Klumpfussbehandlung. Dissert. Halle 1896. — 36) Le Marc Hadour, Contribution à l'étude de traitement chirurg. du pied bot varus équin. Thèse de Paris 1890. — 37) Hagedorn, Chirurgische Abteilung der 57. Naturforscher-Versammlung. Magdeburg 1884. — 38) Hahn, Zur Behandlung des pes varus. Berl. klin. Wochenschr. 1883. Nr. 12. — 39) Hartley, The operative treatment of clubfoot. Annals of Surgery 1894. March. — 40) Ders., Anatomy of clubfoot. New-York med. Record 1894. August 18. — 41) Heidenhain, Behandlung des Klump- und Spitzfusses. Arch. f. klin. Chir. 1879. Bd. XXIII. S. 431. — 42) Helbron, Ein Beitrag zur Pathologie und Therapie des Klumpfusses. Dissert. Würzburg 1894. — 43) Heusel, Die Resultate der Klumpfussbehandlung in der chir. Klinik zu Jena. Arch. f. klin. Chir. Bd. LXVII. 1894. S. 358. — 44) Heusner, Ueber Osteoklase und Osteoklasten. Münchn. med. Wochenschr. 1901. Nr. 38. — 45) Heusner, Ueber Aetiologie und Behandlung des angeborenen Klumpfusses. Chirurgenkongress 1899 und Arch. f. klin. Chir. 1899. Bd. LIX.

S. 206 und Deutsche med. Wochenschr. 1898. Nr. 33. — 46) Hinrichs, Ueber die Erfolge der Behandlung des Klumpfusses. Dissert. Kiel 1896. — 47) Hirschberg, Demonstration von Klumpfussfällen. Chirurgenkongress 1885. — 48) Hoffa, Die moderne Behandlung des Klumpfusses. München 1899 und Lehrbuch der orthopäd. Chirurgie. Stuttgart 1902. — Hohmeister, Beitrag zur Behandlung des Klumpfusses mittelst Exstirpatio tali. Dissert. Würzburg 1894. — 50) Horn, Ueber Klumpfussbehandlung. Wratsch 1902. Nr. 7. — 51) Isnardi, Die Behandlung des paralyt. Klumpfusses mittels Osteoplastik, verbunden mit Arthrodese. Centralbl. f. Chir. 1896. Nr. 12. — 52) Jonas, A modification in the operative method for inveterate and relapsed cases of talipes equinovarus. Annals of surgery. 1899 April. — 53) Judson, Das Gewicht des Körpers in seinen Beziehungen zur Pathologie und Therapie des Klumpfusses. Z. f. o. Ch. II. S. 219. — 54) Kaposi, Zwei bisher nicht beobachtete Unfälle nach modellierendem Redressement. Münchn. med. Wochenschr. 1899. Nr. 23. — 55) Kirmisson, Französischer Chirurgenkongress 1896. Ref. Centralbl. f. Chir. 1897. S. 203. — 56) Ders., Anatomie pathologique et traitement du pied bot varus équin congénital. Revue d'orthopédie 1896. N. 3 u. 4. — 57) Ders., Double pied bot varus. Ibid. 1898. Nr. 5. — 58) Ders., Klumpfuss mit Sensibilitätsstörungen. Ibid. 1894. Nr. 6. — 59) Kocher, Zur Aetiologie und Therapie des pes varus congenitus. Deutsche Zeitschr. f. Chir. 1878. Bd. IX. S. 329. — 60) König, Die Behandlung des Klumpfusses durch Ausschneidung eines Knochenkeiles aus dem Fussrücken. Centralbl. f. Chir. 1880. S. 192. — 61) Ders., Die unblutige gewaltsame Beseitigung des Klumpfusses. Chirurgenkongress 1890 sowie Archiv f. klin. Chir. Bd. XL. S. 818. — 62) Krämer, Ueber Osteotomie der Tibia bei der Behandlung des Klumpfusses. Dissert. Bonn 1898. — 63) Kraus, Die Orthopädie und ihre Heilerfolge bei pes varus etc. Deutsche Zeitschr. f. Chir. Bd. XXVII. S. 185. — 64) Ders., Therapie des Klumpfusses in der Heidelberger Universitätsklinik. Ibid. Bd. XXVIII. S. 317. — 65) Kraus, Ueber die Resultate der Behandlung kongenitaler Klumpfüsse. Dissert. Berlin 1896. — 66) Laperre, Pied bot acquis par synovite tendineux. Thèse, Paris 1899. — 67) Lapeyre, De l'anatomie du pied bot varus equin et de son traitement par la tarsectomie. Thèse, Paris 1895. — 68) Lauenstein, Zur Behandlung der Innenrotation bei Pes equinovarus congenitus. Chirurgenkongress 1894 und Arch. f. klin. Chir. Bd. LXVIII. S. 552. — 69) Levy, Zur Klumpfussbehandlung. Z. f. o. Ch. II. S. 370. — 70) Ders., Contribution to the treatement of club foot. New-York, med. Record 1892. Nr. 5. — 71) Lindemann, Centralbl. f. Chir. 1899. S. 114. — 72) Little, Centralbl. f. Chir. 1896. S. 282. — 73) Lorenz, Ueber die operative Orthopädie des Klumpfusses. Wiener Klinik. Mai, Juni 1884. — 74) Ders., Heilung des Klumpfusses durch das modellierende Redressement. Ibid. 1895. Nov., Dezember. — 75) Lorinser, Zur Behandlung des Klumpfusses bei Neugeborenen. Wiener med. Wochenschr. 1874. Nr. 1. — 76) Lucas Championière, Sur le traitement du pied bot par ablation de l'astragale et de diférents os du pied. Bull. et mém. de la soc. de chir. de Paris. XVI. S. 89. — 77) Ders., Pariser Kongress 1900. Ref. Centralbl. f. Chir. 1900. S. 1305 und Bull. de l'acad. de méd. 1902. Nr. 4. — 78) Lücke, Ueber den angeborenen Klumpfuss. Samml. klin. Vorträge. I. Reihe. Nr. 16.

— 79) Ders., Die Anwendung des elastischen Zuges bei Fussverkrümmungen. Berliner klin. Wochenschr. 1869. S. 437. — 80) Marcochi, Arch. de orthoped. 1892. Nr. 1. — 81) Meusel, Ueber eine neue Klumpfussoperation. Chirurgenkongress 1890. — 82) Ders., Heilung eines alten Klumpfusses durch Resection. C. f. Chir. 1877. S. 828 und Centralbl. f. Chir. 1879. S. 532. — 83) Ders., Behandlung des angeborenen Klumpfusses. Centralbl. f. Chir. 1875. S. 316. — 84) Ders., Keilförmige Resektion zur Heilung eines alten Klumpfusses. Korrespondenzbl. des allg. ärztlichen Vereines in Thüringen. 1880. Nr. 1. — 85) Monod, Traitement chir. du pied bot varus équin congénital chez l'éfant. Thèse Paris 1901. — 86) v. Mosengeil, Fixationsmethode des Fusses in einer erzwungenen Stellung beim Erhärten des Gipsverbandes. Arch. f. klin. Chir. 1874. Bd. XVI. S. 525. — 87) Motta, Sulla cura congen. del piedi torti congen. nei tambini e nei rapazzi. Ref. Centralbl. f. Chir. 1899. S. 392. — 88) E. Müller, Klumpfuss und Plattfuss. Med. Korrespondenzbl. des württ. ärztl. Landesvereines 1895. Nr. 8. — 89) Ders., Ueber die Phelps'sche Operation des Klumpfusses. Ibid. 1898. Nr. 12. 90) Murray, 66. Annual meeting of the british medical association. Centralbl. f. Chir. 1899. S. 371. — 91) Halster-Myers, Talusexstirpation bei veraltetem Klumpfuss. Americ. med. surg. Bullet. 1894 Juni. — 92) Nélaton, Traitement du pied bot invetérété. Bull. et. mém. de la soc. de chir. de Paris. T. XVI. S. 55 und Arch. génér. de méd. Avril 1890. — 93) Neuber. Zur Klumpfussbehandlung. Arch. f. klin. Chir. 1899. Bd. LIX. S. 335 und Chirurgenkongress 1899. — 94) J. Noyon, Over de Amerik. methode van operceren van den horrelroet als voorbehandling etc. Dissert. Amsterdam. Ref. Centralbl. f. Chir. 1889. S. 379. — 95) v. Oettingen, Die Behandlung des angeborenen Klumpfusses beim Säugling. Berliner klin. Wochenschr. 1902. Nr. 26—28. — 96) Ogston, A new principle of curing clubfoot severe in children a few years old. Brit. med. Journ. 1902. Juni 21. — 97) Parker, Congenital clubfoot. Brit. med. journ. Nr. 1331. S. 10 (Centralbl. f. Chir. 1887. S. 113). — 98) Paseale; Piede torto varo-equino congenito etc. Gazz. internat. di Medica practica 1901. — 99) Pello, Una modificazione alla operazione dic Phelps. Archiv. di orthop. 1894. Nr. 6. — 100) Phelps, The medical Record 1881. Sept. 24. — 101) Philippson, Die Phelps'sche Methode der Klumpfussbehandlung. Deutsche Zeitschr. f. Chir. 1887. Bd. XXV. S. 287. — 102) Ratschowsky, Contribution à l'étude du traitement opératoire du pied bot paralytique. Thèse. Paris 1893. — 103) Renton, Note on the treatment of clubfoot. The Glasgow med. journ. Vol. XV. Nr. 1. 1881. — 104) Ried, Ueber die Behandlung hochgradiger Klumpfüsse durch Resektion am Fussgerüst. Deutsche Zeitschr. f. Chir. 1880. Bd. XIII. S. 114. — 105) Ders., Weiterer Beitrag zur operat. Behandlung dns Klumpfusses. Ibid. 1886. Bd. XXIII. S. 531. — 106) Roll, Beitrag zur Behandlung des Klumpfusses. Norsh. May. for Lägevid. September 1899. — 107) Röser, Klumpfussmaschine. Centralbl. f. orthop. Chir. Mai 1886. — 108) Rupprecht, Keilresektion aus der Fusswurzel beim angeborenen Klumpfuss. Centralbl. f. Chir. 1880. S. 161 und 1882. S. 505. — 109) Rydygier, Eine neue Resektions-Methode der Fusswurzelknochen beim veralteten pes varus. Berliner klin. Wochenschr. 1883. Nr. 5. — 110) Schanz, 1000 Patienten. Zeitschr. f. orthop. Chir. Bd. VIII. S. 24. — 111) Ders.,

Zu den Klumpfussoperationen. Centralbl. f. Chir. 1899. S. 721. — 112) Ders., Zur Operation des paralyt. Klumpfusses. Ibid. 1902. S. 697. — 113) Schede, Chirurgenkongress 1879. — 114) Schewkunenko, Zur Anatomie des angeborenen Klumpfusses. Ref. Centralbl. f. Chir. 1899. S. 715. — 115) Schlichter, Behandlung des angeborenen Klumpfusses. Wiener klin. Wochenschr. 1893. Nr. 40. S. 725. — 116) Schultze, Beitrag zur Behandlung des Klumpfusses. Z. f. o. Ch. Bd. III. S. 306 und Festschrift Düsseldorf 1894. S. 461. — 117) Shaffer, Traction forcée intermittente dans le traitement du pied bot. Revue d'orthopèd. 1891. Nr. 3 und Arch. f. klin. Chir. Bd. XLII. S. 94. — 118) Sprengel, Zur Behandlung des angeborenen Klumpfusses. Z. f. o. Ch. Bd. V. H. 2 u. 3. — 119) Strube, Bericht über die Hoeftmannsche Klinik. Z. f. o. Ch. Bd. IX. S. 223. — 120) Tappert, Zur Behandlung des Klumpfusses. Münch. med. Wochenschr. 1893. Nr. 18. — 121) Thilo, Zur Behandlung des Klumpfusses. Z. f. o. Ch. Bd. IV. S. 223. — 122) Trélat, Pied bot varus. Bull. et mém. de la soc. de chir. de Paris. T. XIII. S. 324. — 113) Vincent, Resultats éloignés de la tarsoplasie dans les pieds bots difficiles. Revue de chir. 1901. Nr. 5. — 124) Ders., Archiv. prov. de Chir. T. II. Nr. 3—5. — 125) Ders., De l'ostéoclasie susmalléolaire on fem. dans certaines formes de pieds bots. Congres franc. de chir. 1886. S. 222. — 126) Vogt, Moderne Orthopädik. Stuttgart 1880. — 127) Vulpius, Ueber die Behandlung des Klumpfusses Erwachsener. Naturforscherversammlung Aachen 1900 und Münch. med. Wochenschr. 1901. Nr. 1. — 128) Ders., Zur Aetiologie des angeborenen Klumpfusses. Z. f. o. Ch. Bd. XI. S. 164. — 129) Ders., Zur Heilung des angeborenen Klumpfusses. Münch. med. Wochenschr. 1896. Nr. 21. — 130) Wiener, A contribution to the treatment of clubfoot. Ref. Centralbl. f. Chir. 1898. S. 869. — 131) Wilson, Bone oper. for the correction of club foot, based upon on analysis of 435 Operations by 108 operators. Transactions of the American orthop. association 1893. Sept. — 132) Winkelmann, Zur chir. Behandlung des paralyt. Klumpfusses. Deutsche Zeitschr. f. Chir. Bd. XXXII. S. 109. — 133) Wittelshöfer, Chirurgenkongress 1887. — 134) Wolff, Ueber Klumpfussbehandlung. Arch. f. klin. Chir. Bd. XXI. S. 90. — 135) Ders., Ein portativer Klumpfussverband. Ibid. Bd. XXVII. S. 374 und Chirurgenkongress 1881. — 136) Ders., Weitere Mitteilungen über die Behandlung des Klumpfusses. Ibid. Bd. XXXIII. S. 189 und Chirurgenkongress 1881. — 137) Ders., Chirurgenkongress 1884. — 138) Ders., Zur Klumpfussbehandlung mittels des portativen Wasserglasverbandes. Berliner klin. Wochenschr. 1889. Nr. 8. — 139) Ders., Chirurgenvereinigung Berlin. Centralbl. f. Chir. 1902. S. 203. — 140) Ders., Ueber die Ursachen und Behandlung der Deformitäten, besonders des Klumpfusses. Berliner klin. Wochenschr. 1885. Nr. 11, 12. — 141) Young, Spontaneous recovery from congenital club foot. Med. News 1894. April 21. S. 430. — 142) Zeissl, Beitrag zur operativen Chirurgie des Klumpfusses. Wiener med. Presse 1881. Nr. 12. — 143) Ziembicki, Kongress Krakau 1900. Ref. Centralbl. f. Chir. 1900. S. 1009. — Siehe auch Litteraturangaben im Handbuch der prakt. Chir. Bd. IV. 2. Abt. S. 592.

II. Der artikulierende Gipsverband in der Behandlung der fibrösen Kniegelenkskontrakturen.

Im Gegensatz zum Klumpfuss betreten wir mit der Behandlung der fibrösen Kniegelenkskontrakturen ein Gebiet, das seit jeher nahezu ausschliessliche Domäne der mechanischen Orthopädie gewesen und auch bis auf den heutigen Tag geblieben ist. Es giebt auch in der That nur wenige Fälle von Kniegelenkskontrakturen, in welchen sich nicht die Dehnung der verkürzten Weichteile auf unblutigem Wege erreichen liesse, es sei denn, dass durch die vorausgegangene Entzündung die Gelenkkörper als solche derart verbildet sind, dass sie das Redressement unmöglich machen oder überhaupt die Resektion als den mehr Erfolg versprechenden Eingriff erscheinen lassen.

In der unblutigen Behandlung der Beugekontrakturen des Kniees sind nun eine Reihe von Methoden mit einander in Konkurrenz getreten. Eine der ältesten ist das in der ersten Hälfte des vorigen Jahrhunderts von Louvrier angegebene und besonders von v. Langenbeck ausgebildete Brisement forcé gewesen.

Diese Methode der gewaltsamen Streckung ist von der souveränen Stellung, die sie seinerzeit in der Behandlung der Kniegelenkskontrakturen eingenommen hat, schon längst verdrängt worden. und mit Recht. Konnte man ihr doch nicht einmal nachsagen, dass sie imstande war, die anatomische Form des Gelenkes nach der Streckung wiederherzustellen. Wenn es durch das Brisement forcé auch gelang, den Unterschenkel in die gestreckte Stellung überzuführen, so gelang doch nicht die Beseitigung der grösstenteils vorhandenen Subluxation der Tibia, ja die schon bestehende wurde durch die gewaltsame Streckung noch vergrössert. Dieser Vorwurf wurde dem Brisement forcé bereits von W. Busch[1]) und H. Meyer[2]) gemacht und auch Langenbeck[3]) empfand schon diesen Nachteil der Methode, denn sonst hätte er nicht für die gewaltsame Beseitigung derartiger mit starker Subluxation einhergehender Kontrakturen eine eigene Maschine angegeben. Jedoch abgesehen von diesen mangelhaften Resultaten in anatomischer Hinsicht, denen für

1) W. Busch, Beitrag zur Kenntnis der Kontrakturen im Hüft- und Kniegelenk ete. etc. Arch. f. klin. Chir. Bd. IV. S. 50.

2) H. Meyer, Ueber die gewaltsame Streckung der Kontrakturen, bes. des Kniegelenkes. Arch. f. klin. Chir. 1868. Bd. IX. S. 169.

3) Gurlt's Bericht, Arch. f. klin. Chir. Bd. V. S. 119.

die Funktion der Extremität nur dann eine grössere Bedeutung zukam, wenn nach der Streckung noch auf ein bis zu gewissem Grade bewegliches Gelenk reflektiert wurde, fallen dem Brisement forcé noch eine ganze Reihe anderer, schwerwiegender Nachteile zur Last: es sind das die zahlreichen Nebenverletzungen, die zu verhindern, keineswegs in der Macht des Operateurs steht. Unbeabsichtigte Knochenbrüche, die für gewöhnlich im Bereiche der unteren Femurepiphyse auftreten, müssen in dieser Richtung noch als ziemlich harmlos bezeichnet werden. Hat ja Ollier direkt der suprakondylären Oberschenkelfraktur einen Platz in der Behandlung der Kniegelenkskontrakturen angewiesen. Schwerwiegender sind schon Zerreissungen der Gefässe und Nerven, welche wegen der darauffolgenden Gangrän und Lähmung den Patienten, der ohnedies schon schwer geschädigt ist, zum vollendeten Krüppel machen. Am meisten ins Gewicht gegen das Brisement forcé fällt jedoch die für gewöhnlich tödliche Fettembolie, welche, wie die Fälle von Ahrens schlagend beweisen, auch eintreten kann bei der vorsichtigsten Gewalteinwirkung, die den Namen eines Brisement forcé absolut nicht verdient. Wenn man die in den Arbeiten von Ahrens, Wahnkau, Blencke, Payr, Colley niedergelegte Unfallsstatistik überblickt (und wie viel mag in dieser Beziehung überhaupt nicht publiciert worden sein!), so wird wohl niemand mehr das Bedürfnis empfinden, durch weitere Anwendung des Brisement forcé dieses Unfallsregister noch zu mehren und durch eigenen Schaden klug zu werden. So finden wir denn, dass bereits Busch in seiner schon früher citierten Arbeit gegen die Eitelkeit der Chirurgen ankämpft, denen es gewissermassen eine Genugthuung bereitet, hochgradige Gelenkskontrakturen in einer Sitzung zu strecken.

Auf diese Art wurde allmählich der Boden für das etappenweise und in weiterer Folge für das allmähliche Redressement der Kontrakturen vorbereitet, und wir müssen an deren Stelle in dankbarer Erinnerung der grossen Verdienste gedenken, die sich Volkmann und Schede um die theoretische und praktische Ausbildung der Gewichtsextension sowie um ihre Anwendung in der Behandlung der Gelenkkrankheiten erworben haben. Schede hat uns nicht bloss gelehrt, frische und veraltete Kontrakturen der Gelenke durch die permanente Gewichtsextension in einer allmählichen und für den Kranken völlig ungefährlichen Weise zu beheben, sondern er hat uns auch gezeigt, wie man imstande ist, bei Kniegelenkskontrakturen durch passend angebrachte Gegenzüge die Sub-

luxationsstellung des Unterschenkels zu beseitigen oder zu verringern.

Die eminenten Vorzüge, welche dieser Methode der Gewichtsextension zukommen, werden ihr einen dauernden Platz in der Behandlung der Kontrakturen sichern.

Wenn sich trotzdem das Bedürfnis nach neuen Methoden immer noch wach erhielt, so waren hiefür folgende, allerdings mehr äusserliche Gründe massgebend. Erstens setzt die Gewichtsbehandlung grosse Geduld und von Seiten des Arztes auch eine geradezu minutiöse Sorgfalt und Acuratesse voraus, und zweitens sind während derselben die Patienten an das Bett gefesselt. Dies führte dazu, das allmähliche Redressement der Kniegelenkskontrakturen in eigens konstruierten Apparaten vorzunehmen, wobei den Kranken ein gewisser Grad von freier Beweglichkeit gestattet ist.

Die Zahl der Apparate nun, welche zu diesem Zwecke konstruiert und empfohlen worden sind, ist eine ausserordentlich grosse, und ich kann unmöglich hier auf dieselben eingehen. Wenn ich die Namen Dieffenbach, Nyrop, Stromeyer, Lorinser, Bidder, Shaffer, Stillmann erwähne, so bin ich noch weit davon entfernt, erschöpfende Litteraturangaben gemacht zu haben. Alle diese Apparate kranken jedoch an einem principiellen Fehler, auf den Hoffa [1]) nachdrücklich aufmerksam gemacht hat: sie sind nämlich sämtlich nach dem Principe eines Charniergelenkes konstruiert, während das Kniegelenk kein reines Charniergelenk ist. Sie entsprechen daher den anatomischen Verhältnissen des Kniegelenkes auch dann nicht, wenn an ihnen auch Vorrichtungen zur Behebung der Subluxation der Tibia angebracht sind. Da sich nun Hoffa durch seine praktischen Erfahrungen sowie durch anatomische Untersuchungen die Ueberzeugung verschaffen konnte, dass es unmöglich sei (auch unter Verwendung der Braatz'schen Sektorenschiene), gleichzeitig mit der Kontraktur auch in demselben Verbande die Subluxation zu beheben, so hat Hoffa für die Behandlung der Kniegelenkskontraktur einen Schienenhülsen-Apparat konstruiert, welcher zunächst die Kontrakturstellung behebt und sodann durch eine passend angebrachte Vorrichtung die Subluxationsstellung beseitigt. Es erscheint demnach in diesem Apparat die Korrektur der Deformität in zwei von einander getrennte Akte zerlegt.

Schliesslich soll hier noch der Vorschläge gedacht werden,

1) Hoffa, Die mechanische Behandlung der Kniegelenksverkrümmungen etc. Arch. f. klin. Chir. 1896. Bd. LIII. S. 555.

welche gemacht worden sind, um die Kniegelenkskontrakturen auf allmählichem jedoch instrumentellem Wege zu beseitigen. Ich nenne hier vor allem das sogenannte „modellierende Redressement" von Lorenz, das mittels des Lorenz'schen Redresseur-Osteoklasten ausgeführt wird, sowie den von Gross beschriebenen und empfohlenen, dem Rizolli'schen Osteoklasten nachgebildeten Apparat.

Ich will nun keineswegs in Frage stellen, dass mittels der geschilderten Methoden, sowie mit dem Hoffa'schen Apparat sowohl in funktioneller als auch anatomischer Hinsicht vollständig befriedigende Resultate erzielt werden können, besonders dann, wenn es gilt, auch höhergradige Subluxationsstellungen zu beseitigen. Aber immerhin handelt es sich um Methoden, welche entweder ein gewisses instrumentelles Inventar voraussetzen oder an die Anschaffung von kostspieligen ad hoc gearbeiteten Apparaten geknüpft sind, Vorbedingungen, welche in praxi keineswegs immer zutreffen.

Im Gegensatze hiezu besitzen wir, wie ich mich in zahlreichen an der Klinik des Herrn Prof. Wölfler behandelten Fällen überzeugen konnte, in dem von Gersuny angegebenen Verfahren des Redressements in artikulierendem Gipsverband eine Methode, welche, wie ich zeigen werde, zur Behandlung einer grossen Zahl von Kniegelenkskontrakturen vollständig ausreicht und dabei an die Ausrüstung des Arztes, sowie an die materiellen Kräfte des Patienten die denkbar geringsten Anforderungen stellt. Allerdings ist es notwendig, bei der Verwendung dieser Verbände auf gewisse Punkte des Augenmerk zu richten, die seinerzeit Gersuny nicht beachtet oder wenigstens nicht nachdrücklich genug hervorgehoben hat.

Zunächst kommt es bei der Anwendung dieser Verbände darauf an, den Fehler möglichst zu paralysieren, der darin liegt, dass diese Verbände reine Charnierverbände mit nur einer Drehachse sind, also wie ich ja unumwunden zugebe, den anatomischen Verhältnissen des Kniegelenkes nicht angepasst erscheinen. Ich möchte jedoch folgendes zu bedenken geben. Nachdem zuerst die Gebrüder Weber in die komplicierte Mechanik des Kniegelenkes Licht und Aufklärung hineingetragen haben, war es besonders H. v. Meyer in Zürich, der darauf hinwies, dass der Bogenwert der Femurcondylenkurve an verschiedenen Punkten des Condylus ein verschiedener ist und die Krümmungsradien im hinteren und unteren Anteil des Condylus sich wie 5 : 9 verhalten. Es hat demnach das Kniegelenk nicht 1, sondern 2 Drehachsen und dementsprechend auch 2 Drehpunkte. Auf Grund dieser Untersuchungen erklärt nun H. v. Meyer alle die Streckapparate für das Kniegelenk für unbrauchbar, bei welchen

die Drehungsachse in die Kniekehle zu liegen kommt, weil unter solchen Umständen, wenn der Apparat der Extremität genau anliegt und letztere nicht ausweichen kann, es unfehlbar zu einer Zerquetschung der Gelenkenden kommen muss. Verlegt man dagegen die Drehachse der Schiene vor die des Kniegelenkes, so werden bei der Streckung die Gelenkenden von einander gezerrt und damit dehnend auf die Weichteile an der hinteren Seite des Kniegelenkes eingewirkt. Auch bei dieser Versuchsanordnung mache ich den Fehler, die Drehachse der Schiene nicht mit der des Kniegelenkes zusammenfallen zu lassen. Dies ist ja unmöglich, da das Kniegelenk 2 Drehachsen hat. Aber diesem Fehler kommt keine schädliche Wirkung zu, wie im ersten Falle, im Gegenteil, die distrahierende Wirkung, die die Schiene ausübt, ist ja direkt erwünscht und nützlich. Auf diese Weise hat Meyer das Problem gelöst, das in Beugestellung fixierte Kniegelenk mittelst eines einachsigen Charnierapparates zu strecken, und es steht nichts dem im Wege, diese Ergebnisse uns in gleicher Weise bei der Anlegung des artikulierenden Gipsverbandes nutzbar zu machen. Die weitgehendste praktische Nutzanwendung dieser theoretischen Ueberlegungen hat Braatz durch die Konstruktion seiner Sektorenschiene gezogen, welche genau nach den Messungen H. v. Meyer's konstruiert ist und in weitgehendster Weise den anatomischen Verhältnissen Rechnung trägt, indem auch sie 2 Drehachsen im gegenseitigen Verhältnisse von 5 zu 9 aufweist, demnach die Mechanik des Kniegelenkes auf das Genaueste wiedergiebt. Nichtsdestoweniger hat auch diese Schiene vielfach im Stiche gelassen, und die gehegten Erwartungen nicht erfüllt. Speciell Hoffa[1]) konnte sich an einem anatomischen Präparate davon überzeugen, dass die Braatz'sche Schiene zwar die Flexion, aber nicht die Subluxation zu beseitigen imstande ist. Nichtsdestoweniger bedeutet jedoch die Sektorenschiene von Braatz einen grossen Fortschritt in der Behandlung der Kniegelenkskontrakturen. Es ist nun gewiss sehr naheliegend gewesen, diese Braatz'schen Sektoren anstelle der gewöhnlichen Charniere auch beim artikulierenden Gipsverband in Anwendung zu ziehen. Ich habe auch in der That derartige Versuche gemacht, bin jedoch von denselben wiederum abgekommen: denn für's erste beanspruchen diese Sektoren einen so grossen freien Zwischenraum, dass der Oberschenkel- und Unterschenkelteil des Verbandes ihre gegenseitige Fühlung ganz einbüssen und andererseits war die distrahierende Wirkung dieser Sektoren eine so starke, dass ich immer nach wenigen Tagen den Verband wegen drohenden oder bereits beginnenden Decubitus an den Knöcheln entfernen musste, trotzdem bei der Anlegung des Verbandes dieser Umstand durch die Art der Wattierung berücksichtigt worden war.

Ich bin daher wieder zu dem alten Gersuny'schen Verfahren

1) l. c. Arch. f. klin. Chir. Bd. LIII. S. 555.

zurückgekehrt und möchte dasselbe auf Grund meiner Erfahrungen in folgender Form empfehlen:

Zunächst erscheint es nicht bloss wünschenswert, sondern geradezu direkt notwendig, den Gipsverband, in welchem man das allmähliche Redressement einer Kniegelenkskontraktur vollziehen will, nicht erst von den Knöcheln beginnen zu lassen, wie es Gersuny empfiehlt, sondern noch den ganzen Fuss bis zu den Zehen mit in den Verband einzubeziehen. Der Verband umschliesst daher die ganze Extremität von den Zehen bis hinauf zum Perineum, wo er am Tuber einen festen Widerhalt findet. Die Gegend des Tuber, die Achillessehne, die Knöchel müssen gut gepolstert werden, desgleichen auch die Konvexität der Krümmung, weil diese Stellen während des Redressements dem grössten Drucke ausgesetzt sind. Durch das Einbeziehen des Fusses in den Verband gewinnt der Unterschenkelteil desselben einen ungleich festeren Halt und wird einem Herunterrutschen des Verbandes vorgebeugt. Die gewöhnlichen, bereits früher abgebildeten Charniere (siehe Fig. Nr. 1) werden nun derart mit ihren Achsen entsprechend der Kniegelenkslinie seitlich eingegipst, dass ihr Drehpunkt vor dem des Kniegelenkes, also möglichst weit gegen die Konvexität der Krümmung zu, zu liegen kommt, um eine möglichst grosse distrahierende Wirkung zu erzielen. Dass der Verband besonders in der Kniekehle stark sein muss (bis kleinfingerdick), um den Korkstücken einen Halt zu bieten, darauf hat bereits Gersuny aufmerksam gemacht. Aber auch an der Konvexität der Krümmung, oberhalb der Patella, darf er nicht zu schwach sein, damit er einerseits bei der Ausführung des Redressements nicht einbricht, anderseits, damit er einem eventuellen Vortreten der Patella und der unteren Femurepiphyse kräftig entgegenarbeiten kann. Nun wird der Verband in der bekannten schon eingangs erwähnten Weise eingeschnitten und in 2 durch die Charniere miteinander verbundene Teile zerlegt. Die Streckung nimmt man am besten in der Weise vor, dass man den Oberschenkelteil des Verbandes mit seiner Streckseite gegen eine feste Unterlage fixieren lässt und den Unterschenkelteil als Hebelarm zur Ausführung der Streckbewegung benützt. Der nunmehr klaffende Spalt in der Kniekehle wird durch Einlegen eines entsprechend grossen Korkstückes klaffend erhalten. Dieses Manöver wiederholt man jeweils nach 3—4 Tagen, wobei es gelingt, immer breitere Korkstücke in den Spalt einzuführen.

Ich möchte nun empfehlen, die Ellipse, die an der Streckseite

aus dem Verbande wegfällt, anfänglich nicht zu breit zu wählen (höchstens 2—3 cm in der grössten Breite), und lieber nachträglich, wenn es notwendig ist, dieselbe zu erweitern. Es hat bereit Hoffa (l. c.) darauf hingewiesen, dass bei der Herstellung von Schienenhülsenapparaten für die Streckung des Kniegelenkes die Streckseite des Knies nicht frei bleiben darf, sondern im Gegenteil das Umfassen derselben vom Verband eine unerlässliche Vorbedingung für den Erfolg bedeutet, weil sonst ein Ausweichen der Patella und der Condylen nach vorn zu befürchten steht. Derartige Erfahrungen muss auch Gersuny mit seinen Streckverbänden gemacht haben, denn er sagt wie folgt: „Manchmal kommt es vor, dass sich während des Fortschreitens der Behandlung das Knie vorn an die Ränder des Ausschnittes am Verbande anstemmt, wenn nämlich die Polsterung zu dünn war, so dass die Ränder des Fensters der Haut zu dicht anliegen, oder wenn die Charniere zu weit nach rückwärts befestigt sind. Man kann diesen Uebelstand meist dadurch beheben, dass man mittels einer kurzen Binde, welche man von vorne her unter beiden Charnieren durchzieht und deren Ende man vorne über dem Knie vereinigt, das Knie etwas zurückdrängt."

Wenn für dieses Vortreten des Knies Gersuny zunächst die dünne Polsterung verantwortlich macht, so ist dies wohl nicht ganz zutreffend. Die Ursache liegt vielmehr einerseits, wie dies ja auch Gersuny hervorhebt, in einer unrichtigen Lage der Charniere und andererseits meiner Meinung nach in einem zu grossen Ausschnitt an der Streckseite des Verbandes, wodurch erst ein Vortreten der Patella und Kniegelenkskörper ermöglicht wird.

Noch auf einen weiteren Punkt muss beim Redressement grosses Gewicht gelegt werden: die redressierenden Verbände müssen in ziemlich rascher Folge erneuert werden, und niemals ist, auch bei geringgradigen Kontrakturen, das Redressement in demselben Verbande zu beenden, in welchem es begonnen worden ist. Es gilt dies insbesondere für die Fälle mit ausgesprochener Subluxationsstellung. Durch das Wechseln des Verbandes während des Redressements kann ich auch die Lage der Charniere der jeweiligen Kontrakturstellung anpassen und auf diese Weise auch auf die Verschiedenheit der Krümmungsradien des Kniegelenkes Rücksicht nehmen. Bereits Gersuny empfiehlt bei hochgradigen Kniegelenkskontrakturen die Streckung derselben in 2 Verbänden, aber aus einem rein äusserlichen Grunde, weil nämlich bei einem zu starken Klaffen des Verbandes die redressierenden Korkstücke nicht mehr in der nötigen

Länge zu beschaffen sind.

Berücksichtigt man alle diese genannten Momente und legt man ferner Gewicht darauf, das Redressement wirklich in einer ganz allmählichen auf mehrere Wochen, eventuell auch Monate berechneten Zeit zu verteilen, so ist man im Stande, mit dieser ungemein einfachen Methode eine grosse Zahl von Kniegelenkskontrakturen zur Heilung zu bringen und auch vorhandene Subluxationsstellungen ganz oder soweit zu korrigieren, dass ihnen weder in kosmetischer noch funktioneller Richtung eine Bedeutung zukommt. Dass es natürlicherweise auch eine Reihe von Fällen giebt, in welchen diese Methode versagt, kann bei den einfachen Mitteln, mit welchen sie arbeitet, nicht Wunder nehmen. Es sind das besonders die mit starker Subluxationsstellung komplicierten Fälle, die eigentlich schon hart an der Grenze der Resektion stehen und für jede Art unblutiger Behandlung die „undankbaren" Fälle darstellen. Es kann daher auch diese Einschränkung keineswegs gegen die Brauchbarkeit der Methode sprechen.

Unter den zahlreichen Fällen von Kniegelenkskontrakturen, die ich an der Klinik des Herrn Prof. Wölfler mittels dieser Methode behandelt habe, will ich nur drei hervorheben, bei welchen ich im Stande bin, die erzielten Resultate durch die Wiedergabe von Röntgenbildern zu illustrieren.

1. M. Z., 13j. Bergmannstochter aus Tremosna bei Pilsen, eingetreten 6. X. 99. Kontrakturstellung im linken Kniegelenk besteht seit dem ersten Lebensjahre, seitdem sie zu gehen begonnen hat. Bei der Aufnahme zeigt Pat. das rechte Kniegelenk in einer Beugestellung von beiläufig 80° fixiert. Passive Bewegungen im Ausmasse von 10° möglich. Leichte aber deutliche Subluxationsstellung des Unterschenkels.

In der Zeit vom 10. X. 99 bis 1. VII. 00 wurde die Streckung des Knies im artikulierenden Gipsverband vorgenommen. Es waren hiezu 9 Verbände notwendig. Wie ein beigegebenes Röntgenbild (Taf. XX Fig. 1) zeigt, gelang die Streckung auch in anatomischer Weise vollkommen und ist nicht eine Spur von Subluxation vorhanden. Eine noch bestehende leichte Beugestellung ist bedingt durch eine leichte bogenförmige Abbiegung der unteren Femurepiphyse.

Pat. erhielt nach vollendeter Streckung noch durch mehrere Monate fixierende Verbände, um einem Recidive vorzubeugen. Im Februar 1903 stellte sich Pat. wieder vor. Von dieser Zeit stammt auch die Röntgenaufnahme. Im gestreckten Kniegelenke besteht eine aktive und passive Beweglichkeit in einem Umfange von beiläufig 40°.

2. G. B., 12j. Lehrerssohn aus Prag. Affektion im linken Knie-

gelenk besteht seit Kindheit und wurde angeblich bereits bei den ersten Gehversuchen bemerkt. Bei der Aufnahme zeigt sich der linke Ober- und Unterschenkel gegenüber der Gegenseite stark atrophisch. Das linke Kniegelenk ist in einer Winkelstellung von beiläufig 125° fixiert. Beweglichkeit nahezu aufgehoben. Deutliche Subluxationsstellung des Unterschenkels. Streckung der Kontraktur innerhalb dreier Monate in 5 Verbänden. Pat. wird am 13. II. 00 mit einem Schienenhülsenapparat, der den Kniegelenken eine gewisse Beweglichkeit gestattet, geheilt entlassen. Wie das XI. 01 aufgenommene Röntgenbild zeigt, ist das linke Knie nahezu (vgl. Taf. XX, Fig. 2) vollständig gestreckt, eine Subluxationsstellung des Unterschenkels kaum angedeutet. Ausserdem besteht eine aktive und passive freie Beweglichkeit in einem Ausmasse von ca. 60°.

3. K. K., 10 Jahre altes Findelkind. Eingetreten 18. IV. 01. Infolge einer im ersten Lebensjahre durchgemachten Poliomyelitis acquirierte der Knabe nebst anderen Difformitäten (Pes equinovarus, Genu valgum) auch eine Beugekontraktur im rechten Kniegelenk. Dieselbe betrug 100° und wurde in 2 Verbänden gestreckt. Die Streckung war in 2 Monaten vollendet. Da in dieser Zeit auch die übrigen Difformitäten korrigiert waren, erhielt der Kranke von den Zehen bis zum Perineum reichende Blaubindenverbände an beiden unteren Extremitäten, welche bei der Entlassung (31. XII. 01) durch Schienenhülsenapparate ersetzt wurden. In diesen Verbänden konnte der bis dahin bettlägerige Kranke sich mit Zuhülfenahme eines Stockes sehr gut fortbewegen. Die bei der Entlassung aufgenommene Röntgenaufnahme (vgl. Taf. XX, Fig. 3) zeigt das rechte Kniegelenk vollständig gestreckt und eine ganz leichte Subluxationsstellung, so geringgradig, dass dieselbe nicht einmal vom anatomischen Standpunkte aus ins Gewicht fällt.

Ich habe diesen Krankengeschichten nur noch wenige Worte hinzuzufügen. Die beigegebenen Röntgenbilder sprechen wohl am besten für die Vorzüglichkeit der empfohlenen Methode in Bezug auf die Wiederherstellung normaler anatomischer Verhältnisse. Dass auch in funktioneller Beziehung die Resultate ganz vorzügliche waren, ergab die in den beiden ersten Fällen vorgenommene Nachuntersuchung (nahezu 3 Jahre nach dem Abschlusse der Behandlung): Beide Fälle wiesen keine Recidive der Beugekontraktur auf, trotzdem beide einen geringeren resp. höheren Grad von freier Beweglichkeit im afficiert gewesenen Kniegelenke zeigten. Der Gang war dementsprechend auch ein ganz vorzüglicher und die Extremität in Bezug auf ihre Gehtüchtigkeit der normalen vollständig gleichwertig [1]).

1) Da der 3. Fall wegen jener partiellen Lähmungen auf den dauernden Gebrauch seiner Stützapparate angewiesen war, habe ich vor einer Nachuntersuchung desselben abgesehen.

Erwähnen will ich noch, dass wir in allen derartigen Fällen die Streckung niemals bis zu einem Winkel von 180° treiben, sondern einen leichten Grad von Beugestellung (ca. 170—175°) immer bestehen lassen, da wir natürlich nicht voraussehen können, ob und inwieweit das Gelenk nach der Streckung wiederum beweglich werden wird. Bleibt das Gelenk steif, dann ist die leichte Beugestellung der extremen Streckstellung ganz entschieden vorzuziehen. Im anderen Falle bringt sie jedoch auch keinen Nachteil, denn die durch eine derartige leichte Flexion bedingte unbedeutende Verkürzung bietet der Ausgleichung durch eine erhöhte Sohle weiter gar keine Schwierigkeit.

Litteratur.

1) Ahrens, Tödliche Fettembolie nach gewaltsamer Streckung beider Kniegelenke. Diese Beiträge 1895. Bd. XIV. S. 235. — 2) Bidder, Ein verbesserter Apparat zur allmählichen Streckung kontrahierter Kniegelenke etc. Arch. f. klin. Chir. 1885. Bd. XXXI. S. 222. — 3) Blenke, Ein Beitrag zur Lehre der Ankylosen und Kontrakturen im Kniegelenk und deren Behandlung. Z. f. o. Ch. Bd. VIII. S. 95. — 4) Braatz, Grundsätze in der Behandlung von Kniegelenkskontrakturen mit allmählich streckenden Apparaten. Z. f. o. Ch. Bd. I. S. 385. — 5) Busch, Beitrag zur Kenntnis der Kontrakturen im Hüft- und Kniegelenk, sowie deren Beseitigung durch gewaltsame Streckung. Arch. f. klin. Chir. Bd. IV. S. 50. — 6) Gersuny, Apparat zur allmählichen Streckung kontrahierter Gelenke. Wiener med. Wochenschr. 1884. S. 1023. — 7) Goldtwait, The forcible straigthening of any. deform. of the knee etc. Boston med. and surg. Journ. Sept. 1893. — 8) Gross, Beitrag zum instrumentellen Redressement des Genu valgum und schwerer Flexionskontrakturen des Kniegelenkes. Diese Beiträge 1898. Bd. XX. S. 627. — 9) Gurlt, Jahresbericht. Arch. f. klin. Chir. Bd. V. S. 119. — 10) Hoffa, Die mechanische Behandlung der Kniegelenksverkrümmungen. Chirurgenkongress 1896 und Arch. f. klin. Chir. Bd. LIII. S. 555. — 11) Ders., Lehrbuch der orthopäd. Chirurgie. Stuttgart. — 12) Holl, Zerreissung der Kniegelenksgefässe und Nerven bei Streckung einer Kontraktur. Arch. f. klin. Chir. 1878. Bd. XXII. S. 374. — 13) Hübscher, Scheerenförmiger Redressionsapparat mit elastischem Zug. Z. f. o. Ch. 1902. Bd. X. S. 36. — 14) Kirmisson, Des différents modes de traitement opératoire de l'ankylose du genon. Revue d'orthopédie 1895. Nr. 5 u. 6. — 15) Lorenz, Ueber Osteoklase und modell. intraartikuläres Redressement der Kniegelenkskontrakturen und des Genu valgum. Wiener Klinik 1893. H. 6 u. 7. — 16) Ders., Ueber die Behandlung der Knieankylosen mittels des modell. Redressements. Wiener klin. Rundschau 1901. Nr. 40, 42, 43. — 17) Mayer, Ueber gewaltsame Streckung von Kontrakturen besonders des Kniegelenkes. Arch. f. klin. Chir. 1868. Bd. IX. S. 169. — 18) Moeller Fils., L'ankylose vicieuse du genou. Ann. de chir. d'orthopédie 1902. Nr. 4. — 19) Payr,

Ueber tödliche Fettembolie nach Streckung von Kontrakturen. Münch. med. Wochenschr. 1898. Nr. 28 und Z. f. o. Ch. Bd. VII. S. 387. — 20) Schede, Weiterer Beitrag zur Behandlung der Gelenkskrankheiten mit Gewichten. Arch. f. klin. Chir. 1870. Bd. XII. S. 885. — 21) Schukelt, Ueber die Behandlung der Kniegelenkskontrakturen mittels Gewichtszügen. Aerztliche Praktiker 1892. Nr. 50. — 22) Vulpius, Die orthopäd. chir. Behandlung der Gelenkskrankheiten an der unteren Extremität und ihre Resultate. Klinisch therapeut. Wochenschr. 1900. Nr. 48—51. — Ders., Zur Behandlung der Kontrakturen und Ankylosen im Kniegelenk. Münch. med. Wochenschr. 1901. Nr. 49. S. 1955. — 24) Wahnkau, Die Behandlung alter Knie- und Hüftgelenkskontrakturen mit offenen Sehnen- und Muskeldurchschneidungen. Jahrbücher der Hamburger Staatskrankenanstalten 1892.

III. Die Behandlung des Hohlfusses.

Im Vergleiche zu den übrigen Fussdeformitäten erscheint der Hohlfuss, was die therapeutischen Vorschläge zu seiner Heilung betrifft, ziemlich stiefmütterlich bedacht. Mit dem manuellen Redressement in Narkose oder dem im Apparate, wie solche z. B. von Bigg, Shaffer, Beely, Redard angegeben worden sind, oder schliesslich dem instrumentellen Redressement im Osteoklasten, wie es Lorenz und Heusner beschrieben haben, erscheinen unsere sämtlichen unblutigen Methoden zur Behandlung des Hohlfusses so ziemlich erschöpft. Und doch haben wir es beim Pes excavatus mit einer Deformität zu thun, welche dem Redressement oft ganz ausserordentliche Schwierigkeiten bereitet und welche durch eine durch lange Zeit ausgesprochene Neigung zum Rückfälligwerden charakterisiert ist.

Ich habe nun auch in einigen Fällen von Hohlfuss den Versuch gemacht, die elastische Kraft des Korkes zum Redressement zu benützen und die Deformität auf dem Wege des allmählichen Redressements im artikulierenden Gipsverband zu beheben. Leider haben alle Fälle, es waren ihrer nicht viele, die Klinik entweder vorzeitig verlassen oder sind, nachdem sie mit einem Gipsverband auf bestimmte Zeit nach Hause entlassen worden waren, nicht wieder zurückgekehrt. Aber immerhin ist in sämtlichen Fällen eine bedeutende Besserung zu verzeichnen gewesen. Und da ich ausserdem bei zwei derartig behandelten Patienten die Besserung in der Fussstellung auch noch nach Jahren konstatieren konnte, trotzdem dieselben nach ihrem Spitalaustritt nur gewöhnliches Schuhwerk getragen haben, so möchte ich denn doch die von mir angewandte Methode hier beschreiben und empfehlen. Ich bin bei der Behandlung des Hohlfusses folgendermassen vorgegangen:

Nachdem in Narkose die sich in der Fusssohle spannenden Fascienstränge subkutan durchschnitten sind, wird das manuelle Redressement des Hohlfusses vorgenommen und nach demselben ein von den Zehen bis zum Knie reichender Gipsverband angelegt, in welchem die erzielte Stellungskorrektur, die immer nur eine bescheidene Besserung im Vergleiche zur Ausgangsstellung bedeutet, fixiert wird. In diesem Verband werden nun zwei Gelenkscharniere derart seitlich (am inneren und äusseren Fussrand) eingegipst, dass ihre Drehungsachsen in den Scheitel des nach unten offenen Knickungswinkels zu liegen kommen, welche Vorderfuss und hinterer Fussabschnitt mit einander bilden. Die Situierung der Charniere geschieht am besten unter Zuhilfenahme eines Röntgenbildes. Die Drehungsachse der Charniere verläuft demnach in frontaler Richtung, während die Bewegung in einer Sagittalebene stattfindet. Ist der Verband trocken geworden, so wird derselbe quer durch die Fusssohle von Charnier zu Charnier lineär durchtrennt, während aus dem Dorsum ein elliptisches Stück von 2 cm grösster Breite herausgeschnitten wird, dessen Spitzen mit den Drehpunkten der Charniere zusammenfallen. Das Redressement des Hohlfusses wird in der Art vorgenommen, dass der an der Fusssohle befindliche Spalt durch das Einlegen von Korkstücken, die immer grösser gewählt werden, klaffend erhalten wird. Der Verband kann selbstverständlich nur dann redressierend wirken, wenn er dem Fusse, besonders dem Vorderfusse exakt angelegt ist und wenn man das Redressement in demselben nicht übertreibt, d. h. wenn man den Verband, nachdem einmal eine bestimmte Korrektur erzielt ist, durch einen neuen ersetzt, welchem die verbesserte Stellung als Ausgangsstellung zu Grunde gelegt wird.

Man hat ferner darauf zu achten, dass das Dorsum pedis, besonders die Stelle der grössten Konvexität, gut wattiert wird, um einem Decubitus vorzubeugen. In der Fusssohle selbst muss der Verband sehr stark sein, damit ein Herausfallen der Korke nicht stattfinden kann. Dass die Patienten während der Behandlung das Bett hüten, ist nicht notwendig; man kann sie getrost im Zimmer herumgehen lassen und verhindert nur ein Abbröckeln des Gipses dadurch, dass man den Verband mit einer Wasserglasbinde umgiebt.

Durch diese einfache Methode habe ich in mehreren Fällen von hochgradigem Pes excavatus eine rasche Besserung erzielt und nie mehr als eine einzige Narkose während der ganzen Behandlung nötig gehabt. Zur Erzielung einer vollständigen Heilung fehlte den Patienten, wie schon erwähnt, die Geduld, aber die Deformität war so weit behoben, dass sie sich nicht mehr störend geltend machte, und in zwei Fällen, die ich nach Jahren nachuntersuchen konnte, machten die Patienten auch die Angabe, dass die Funktionstüchtig-

keit des noch bis zu gewissem Grade deformen Fusses hinter der des gesunden absolut nicht zurückstand. Ich möchte mir erlauben, die Richtigkeit des Gesagten durch die Mitteilung folgenden Falles zu belegen:

K. R., 13j. Arbeiterstochter aus Miröschau. Eingetreten am 16. V. 1900. Weiss nur anzugeben, dass sie in der Jugend Fraisen durchgemacht hat. Linker Unterschenkel gegenüber dem rechten stark atrophisch und um 5 cm kürzer. Der linke Fuss, der ebenfalls viel kleiner ist als der rechte, steht in starker Spitzfussstellung und ist ein ausgesprochener Pes excavatus. Die anatomischen Verhältnisse des Fussskelettes giebt das Röntgenbild (vergl. Taf. XXI, Fig. 4) sehr gut wieder. Keine Entartungsreaktion.

Nach Tenotomie der Achillessehne wird zuerst bei der Patientin die Spitzfussstellung vollständig beseitigt und hierzu ebenfalls das allmähliche Redressement im Gipsverband bei seitlich, entsprechend den Knöcheln angelegten Charnieren in Anwendung gezogen. Hierauf wird in der früher beschriebenen Weise der Hohlfuss redressiert. Am 18. VIII. wird Pat. im Gips entlassen, nachdem der Fuss nahezu normale Gestalt angenommen hat. Pat., die nach 4 Wochen wiederum in die Klinik zurückkehren sollte, kam nicht wieder und stellte sich erst jetzt Ende Februar 1903 nach schriftlicher Aufforderung wieder vor. Bei der Untersuchung zeigte sich, dass zwar der Pes excavatus noch bestand, man dem Fusse jedoch mühelos jene Stellung erteilen konnte, wie sie durch Tafel XXI, Fig. 5 repräsentiert wird. Auch die in Fig. 10 verkleinert wiedergegebenen Fussabdrücke ergeben, dass zwischen rechts und links, abgesehen von dem Grössenunterschiede, keine nennenswerte Differenz in der Konfiguration der Fussabdrücke besteht, und dass vor allem beim linken Fuss alle die Merkmale fehlen, die sonst für die Fussspur des Pes excavatus charakteristisch sind[1]).

Fig. 10.

Wenn es demnach auch nicht gelungen ist, den Pes excavatus vollständig zu heilen, und insbesondere, ihn in der normalen Stellung dauernd zu fixieren, so wurde er doch derart gebessert, dass Patientin von der Deformität weiter gar keine Beschwerden empfand und die

1) Es ist leider bei Beginn der Behandlung unterlassen worden, Fussabdrücke abzunehmen, deshalb kann ich nur die nach Abschluss der Behandlung hergestellten hier reproducieren.

1.

2.

3.

H. Laupp'sche Buch.

4.

5.

Extremität vollständig funktionstüchtig geworden ist. Nach meinen Erfahrungen in diesem Falle, sowie nach den ganz gleichlautenden in einer Reihe anderer Fälle, möchte ich daher glauben, dass die von mir empfohlene Behandlungsmethode, genügend lange fortgesetzt, im Stande ist, auch eine dauernde Heilung des Hohlfusses zu garantieren, besonders wenn man darauf Gewicht legt, auch nach vollendetem Redressement für die Fixation des erzielten Resultates nach den bisher üblichen Methoden Sorge zu tragen.

Litteratur.

1) Heusner, Ueber die Entstehung und Behandlung des Hohlfusses. Arch. f. klin. Chir. 1903. Bd. LXIX. — 2) Hoffa, Lehrbuch der orthopäd. Chirurgie. — 3) Kirchhoff, Zur Therapie des Hohlfusses. Z. f. o. Ch. Bd. I. S. 314. — 4) Lorenz, Siehe Litteratur beim Klumpfuss. Nr. 74. — Siehe auch: Handbuch der prakt. Chir. Bd. IV. 2. Abt. S. 631.

Wenn ich in den vorliegenden Zeilen die Anwendung der artikulierenden Gipsverbände in Verbindung mit dem Korkstöpselredressement in der Behandlung des Klumpfusses, des Hohlfusses, sowie der fibrösen Kniegelenkskontrakturen geschildert habe, so habe ich damit noch keineswegs alle die Möglichkeiten erschöpft, in welchen derartige Verbände mit Erfolg in Anwendung gezogen werden können. So möchte ich zum Beispiel darauf hinweisen, dass bei der Behandlung des kindlichen Genu valgum diese „Stöpselgipse“ in erfolgreiche Konkurrenz mit den etappenförmigen Redressements Wolff's treten. Wenn ich auf diesen Gegenstand in meinen Auseinandersetzungen nicht näher eingegangen bin, so hat dies darin seinen Grund, dass unsere diesbezüglichen Erfahrungen zu gering sind, weil der Klinik die Bäckerbeine für gewöhnlich in einem Alter zugehen, in welchem an ein unblutiges Redressement nicht mehr zu denken ist. Aber auch in der Behandlung der fibrösen Kontrakturen im Ellbogen- und Sprunggelenk lassen sich diese Verbände mit Nutzen anwenden, wenn es gilt, fehlerhafte Stellungen zu korrigieren.

Und so möchte ich denn diese Gersuny'schen Verbände, welche nicht bloss eines der ungefährlichsten und einfachsten, sondern zugleich auch der wertvollsten Hilfsmittel der mechanischen Orthopädie in der Behandlung der verschiedensten Deformitäten darstellen, den Fachgenossen auf das wärmste empfehlen.

AUS DER

ZÜRICHER CHIRURGISCHEN POLIKLINIK.

XXVI.

Verletzungen des schnabelförmigen Fortsatzes der oberen Tibiaepiphyse.

Von

Prof. Dr. **Carl Schlatter.**

(Hierzu Taf. XXII.)

In der Kniegegend kommt eine typische Form von nicht sehr seltenen Verletzungen vor, über deren klinisches Bild, wie ich dem fruchtlosen Suchen nach einer eingehenden litterarischen Bearbeitung dieser Traumen und anderseitigen sowie eigenen Fehldiagnosen entnehme, wir trotz aller diagnostischen Fortschritte der Neuzeit bisher in noch nicht genügendem Masse aufgeklärt sind; es sind dies die Absprengungen des das Caput tibiae vorn schnabelförmig umfassenden Fortsatzes der obern Tibiaepiphyse.

Ein grösseres chirurgisches Krankenmaterial führt uns hie und da jugendliche Patienten vor die Augen, welche über vor kürzerer oder längerer Zeit traumatisch oder vermeintlich spontan entstandene Schmerzen in einem Knie klagen, ohne dass von ärztlicher Seite gewöhnlich weitere Veränderungen konstatiert werden können als eine Druckempfindlichkeit auf der Tuberositas tibiae. Die unter diesen Verhältnissen leicht entschuldbaren Fehldiagnosen lauten meist auf beginnende tuberkulöse Erkrankung der Tibiaepiphyse, eventuell, falls

noch eine leichte Schwellung um das Ligamentum patellae herum vorliegt, auf eine chronische Entzündung der Bursa infrapatellaris profunda, bis dann später die selbst bei ganz irrationellem Verhalten des Patienten durchwegs günstigen Heilresultate stutzig machen und die gestellte Diagnose ernstlich in Zweifel ziehen.

Es liegen mir aus den letzten 2—3 Jahren 7 Beobachtungen von typischen Frakturen des schnabelförmigen Fortsatzes der oberen Tibiaepiphyse vor, welche sämtlich unter anders lautenden Diagnosen in Behandlung getreten sind. Ich verdanke Herrn Dr. Zuppinger, Vorstand des Röntgen-Institutes am Kantonsspital Zürich, die durch radiographische Aufnahmen gewonnene Abklärung der Diagnose und bin bei weiterem Verfolgen der Fälle zu der Ueberzeugung gekommen, dass wir in diesen Verletzungen ein klinisch scharf charakterisiertes Krankheitsbild vor uns haben, dessen Symptomenkomplex in den meisten Fällen ohne radiographische Nachhilfe einfach und leicht zu deuten ist.

Die Krankengeschichten der 7 Beobachtungen, auf Grund welcher ich das Krankheitsbild in ätiologischer, diagnostischer und auch prognostischer Hinsicht festzustellen versuchen werde, reduciere ich auf folgende wesentliche Angaben.

1. H. B., 13 J., von Zürich, suchte am 19. XI. 02 die chirurgische Poliklinik auf wegen Schmerzen im rechten Knie. Die anamnestischen Angaben des Jungen sind ungenau; über den Anfang seines Leidens weiss er nur auszusagen, dass die Schmerzen im Sommer des gleichen Jahres eingesetzt hätten und zwar ganz plötzlich abends beim Zubettegehen. Die Bewegungen im Gelenk waren nicht gestört, selbst grössere Anstrengungen, welche Pat. in den darauf folgenden Tagen ausführte, erhöhten die Schmerzen nicht; dagegen löste Anstossen oder Berühren der Gegend des Tibiakopfes heftige Schmerzen aus. Von einer Anschwellung der druckempfindlichen Stelle weiss Pat. nichts.

Bei der am 19. XI. 02 vorgenommenen Untersuchung zeigt sich in der Kniegelenkgegend keine Veränderung ausser einer leichten Prominenz auf der vorderen Seite des Caput tibiae, ca. 2 cm unterhalb der Gelenkspalte. Die prominente Stelle ist nicht gerötet, aber stark druckempfindlich. Die druckempfindliche Partie lässt sich genau mit einer Fingerkuppe bedecken. Das Kniegelenk ist nicht alteriert; nur die maximale Flexion löst mässige Schmerzen aus (durch den Zug des Lig. patellae). Umfang des Oberschenkels 15 cm oberhalb der Patella gemessen, rechts 40 cm, links 41 cm. — Das nachträglich am 2. II. 03 aufgenommene Röntgenbild (Taf. XXII, Fig. 1) zeigt noch deutlich die abgebrochene Spitze des hakenförmigen Fortsatzes

der Epiphyse und das nach vorn dislocierte centrale Fragment. Die gleichen Tags vorgenommene Nachuntersuchung lässt immer noch eine druckempfindliche Prominenz nachweisen, doch sind die Beschwerden des Pat. unter Jodtinkturbepinselung und immobilisierenden Verbänden verschwunden.

2. H. J., 16 J., Schreiber von Zürich, verunglückte vor 4 Jahren beim Fussballspiel. Als er mit dem rechten Fuss einen herankommenden Ball zurückhalten wollte, glitt der Ball aus und J. fiel vornüber auf das rechte Knie. Ca. 1/2 Stunde spielte er noch weiter, ging dann zu Fuss nach Hause und bemerkte erst dort zum ersten Mal ein deutliches Knacken bei Bewegungen im rechten Kniegelenk; Schmerzen und Funktionsstörungen fehlten jedoch, Beugung und Streckung waren unbehindert. Die 4 folgenden Wochen ging Pat. ohne die geringsten Beschwerden und ohne Anschwellung der Kniegegend umher und verspürte erst eines Morgens beim Aufwachen Schmerzen im Kniegelenk, welche sich scharf auf den Tibiakopf lokalisierten. Bei näherem Zusehen nahm J. auch eine leichte Anschwellung der ganzen Gelenkgegend wahr, welche sich besonders deutlich auf der inneren Seite manifestierte. Immerhin ging Pat. noch herum, ohne auffällig zu hinken. Die folgenden zwei Jahre litt J. oft unter Schmerzen des rechten Knies und hütete sich deshalb vor grösseren Anstrengungen, war aber nie gezwungen, seine berufliche Thätigkeit auszusetzen. Allmählich ängstigte den Pat. der langwierige Verlauf des Leidens; am 12. III. 00 suchte er deshalb die chirurgische Poliklinik auf.

Auf der vorderen Seite des Caput tibiae war eine handtellergrosse Anschwellung ohne Rötung der Haut sichtbar. Die Palpation der geschwollenen Partie ergab im allgemeinen eine weiche Konsistenz ohne Druckempfindlichkeit; sobald der palpierende Finger aber einen ca. 2 1/2 cm unter der Gelenkspalte liegenden Punkt der Tuberositas tibiae berührte, zuckte der Pat. zusammen. Die druckempfindliche Stelle zeigte sich genau begrenzt und entsprach der Grösse eines Zehncentimesstückes. Man schöpfte den Verdacht auf einen beginnenden tuberkulösen Process in der Tibiaepiphyse und wurde in dieser Auffassung bestärkt durch das blasse, anämische Aussehen des Jungen. Jodtinkturbepinselungen erwiesen sich nutzlos. Wegen der hochgradigen Anämie wurde Pat. im Juni 1900 in die Ferienkolonie geschickt; er machte dort fast täglich mehrstündige Fusstouren. Am 1. VIII. 00 stellte er sich fast beschwerdefrei wieder in der Poliklinik vor.

Am 3. II. 03, also ca. 2 1/2 Jahre später, findet sich der jetzt 16j. J. auf meine Einladung hin zu einer Nachuntersuchung ein. Er giebt an, dass seine Beschwerden seit der Entlassung aus poliklinischer Behandlung sehr gering gewesen seien und glaubt, dass die hie und da auftretenden Schmerzen vom Witterungswechsel abhängen. Das rechte Bein schone

er nicht mehr, obschon dasselbe etwas rascher ermüde als das linke. Bei der Inspektion des rechten Knies findet man keine Veränderungen mehr ausser einer leichten Prominenz der Tuberositas tibiae, auch der Druckschmerz ist verschwunden. Bewegungen sind maximal ausführbar. Der Umfang der Oberschenkel ist beiderseits gleich gross (38,5 cm, 16 cm oberhalb der Patella gemessen). Das nachträglich aufgenommene Röntgenbild (Taf. XXII, Fig. 2) zeigt keine deutliche Differenzierung mehr zwischen Epiphyse und Diaphyse, jedoch eine auffallende Knochenprominenz am vorderen Rande des Tibiakopfes.

3. A. V., 14 J., von Hedingen, stellte sich am 29. I. 03 in der chirurgischen Poliklinik vor wegen Schmerzen im rechten Knie. Ueber den ersten Anfang seiner Schmerzen weiss er keine näheren Angaben zu machen; er erinnert sich einzig daran, dass dieselben vor ca. 1 Jahr aufgetreten seien und zwar nicht in dem Masse, dass er hätte hinken müssen; trotzdem sei er damals zum Arzte gegangen. Es wurde Jodbepinselung verordnet und das Turnen verboten. Daraufhin war Pat. einige Zeit beschwerdefrei. Im Spätherbst letzten Jahres versuchte er wieder einmal zu turnen, da stellten sich die Schmerzen von neuem ein, auch war ein leichtes Nachschleppen des rechten Beines deutlich sichtbar. Im Lauf des Winters besserte sich der Zustand derart, dass V. einen ganzen Nachmittag hindurch Schlittschuhlaufen konnte; am Abend kam er dann freilich mit neuen Klagen über Schmerzen nach Hause. Aehnliche Beschwerden traten wenige Tage vor der poliklinischen Untersuchung auf, als V. sich beim Holzführen wieder überanstrengte.

Befund (29. I. 03): Bei der vergleichenden Inspektion beider Kniegelenkgegenden zeigt sich die Tuberositas tibiae rechts etwas prominenter als links, sonst ist nichts Abnormes zu konstatieren. Beim Palpieren findet man eine mit der Fingerkuppe bedeckbare, druckempfindliche, ca. $2^1/_2$ cm unter der Kniegelenkspalte liegende Stelle auf der Tuberositas tibiae. Weder Stoss in der Längsachse des Beines noch maximale Beugung im Gelenk lösen Schmerzen aus. Die Circumferenz des rechten Oberschenkels beträgt in der Mitte gemessen nur 38 cm gegenüber 39 cm links. Das Röntgenbild (Taf. XXII Fig. 3) zeigt die Differenzierung zwischen Epiphyse und Diaphyse noch leicht angedeutet, als pathologische Veränderung eine breitere Spalte zwischen dem abgebrochenen zungenförmigen Epiphysenfortsatz und der Tibiadiaphyse.

4. E. Sp., 14 J., von Hedingen. Die Mutter des kräftig entwickelten Jungen beobachtete im Lauf des Sommers (vor ca. $^1/_2$ Jahr), dass derselbe hie und da das rechte Bein etwas nachschleppte. Damals schon gab Pat. an der vorderen Fläche des rechten Tibiakopfes eine druckempfindliche Stelle an, welche von Zeit zu Zeit eine deutliche Auschwellung ohne Verfärbung zeigte. Ueber eine traumatische Ursache seines L eiden

weiss der Junge keine Angaben zu machen. Die Schmerzen sollen beim Herumgehen eher geringer gewesen sein als bei der Ruhelage; den Turnunterricht setzte der Junge nie aus. Da sich der Zustand des Knies trotz des langen Zuwartens nicht änderte, kam der Pat. aufgemuntert durch einen über ähnliche Beschwerden klagenden Schulkameraden (Fall 3· am 2. II. 03 in die chirurgische Poliklinik.

Bei der Inspektion der rechten Kniegegend zeigten sich die Gelenkkonturen vollständig normal. Auch die Gegend der Tuberositas tibiae lässt keine deutliche Anschwellung nachweisen. Die Flexion im Kniegelenk ist in gleichem Masse ausführbar wie linkerseits. Bei der Palpation ergiebt sich nirgends Druckschmerz ausser an einer ca. fünfcentimesstückgrossen Stelle auf der Vorderseite des Caput tibiae, ca. 2 cm unter der Kniegelenkspalte, wo man auch unter der Haut eine leichte knöcherne Prominenz durchfühlt. Umfang des Oberschenkels 15 cm über der Patella gemessen links 47 cm, rechts nur 45; grösster Wadenumfang links 33 cm, rechts nur 32—32,5. Das Röntgenbild (Taf. XXII, Fig.4) zeigt noch eine deutliche Differenzierung der Epiphyse von der Diaphyse, das untere Ende des Epiphysenfortsatzes ist etwas abgehoben und die vordere Tibiakante unterhalb der Epiphysenspitze unregelmässig konturiert.

5. (Die Krankengeschichte verdanke ich der freundlichen Vermittlung von Herrn Dr. H. Nägeli in Zürich).

Ernst H., 15 J., von Rapperswil, verunglückte als 12jähriger Junge anfangs Dezember 1899, indem er beim Springen über ein Seil hängen blieb und vornüber auf beide Knie fiel bei stark flektiertem Unterschenkel. Wegen Schmerzen im rechten Knie und einer kleinen Quetschwunde an der rechten Patella lag Pat. ca. 2 Wochen zu Hause. Dann ging er wieder herum ohne wesentliche Beschwerden, bis anfangs April 1900 neuerdings Schmerzen auftraten. Die damals vorgenommene ärztliche Untersuchung konstatierte eine engbegrenzte schmerzhafte Stelle auf der Tuberositas tibiae; die ganze Gelenkgegend war angeschwollen, sodass der Umfang über die Patella gemessen rechts 1 cm mehr betrug als linkerseits. Bei der Palpation fühlte sich die Gegend oberhalb der Tuberositas tibiae bis zur Patella teigig an. Bei der Flexion im Kniegelenk, ebenso bei längerem Stehen nahmen die Schmerzen zu, wurden aber bei längerem Liegen geringer.

Wegen Verdacht auf Kniegelenktuberkulose wurde Pat. am. 25. VI. 00 in's Schwesternhaus zum roten Kreuz transferiert und dort mit Sooleumschlägen auf die Kniegegend behandelt. Am 6. VII. 00 verliess er gebessert das Krankenhaus. Einige Monate später waren alle Beschwerden verschwunden, sodass H. im Herbst des gleichen Jahres noch eine Säntisbesteigung ausführen konnte.

Von beiden Kniegegenden liegen zur Zeit des Spitalaufenthaltes aufgenommene Röntgenbilder vor (Taf. XXII, Fig. 5a und b). Während das Bild a (linkes Knie) den normalen hakenförmigen Epiphysenfortsatz in deutlichster Weise zeigt, finden wir auf dem Bild b (rechtes Knie) die Spitze des Fortsatzes callös verdickt.

6. K. F., 13½ J., von Zürich, kam, wie ich aus der freundlichst übermittelten Krankengeschichte des behandelnden Arztes entnehmen kann, am 25. IX. 02 zur ärztlichen Untersuchung wegen Schmerzen im linken Knie. Ueber den Anfang der Schmerzen ist der Junge nicht genau orientiert, giebt an, dass dieselben vor ca. zwei Wochen aufgetreten seien, und erinnert sich erst nachträglich auf genaues Befragen hin, dass dieselben beim Turnen eingesetzt haben und zwar beim Abspringen vom Pferd; seit 8 Tagen seien sie aber infolge einer grösseren Anstrengung stärker geworden. Bisher wurde die Affektion als eine Schleimbeutelentzündung der Bursa infrapatellaris profunda betrachtet und mit Jodbepinselung behandelt.

Befund vom 29. IX. 02: Am oberen Ende der linken Tibia in der Gegend der Tuberositas tibiae ist eine leichte Anschwellung sichtbar und fühlbar. Dieselbe ist bei der Palpation im ganzen nicht besonders druckempfindlich, einzig eine mit der Fingerkuppe zu deckende Stelle auf der Vorderseite der Tuberositas ist stark schmerzhaft. Streckbewegungen des linken Unterschenkels sind mit Schmerzen verbunden.

Es wird sofort ein von der Mitte des Unterschenkels bis zur Mitte des Oberschenkels reichender Kleisterverband angelegt und Ruhelage befohlen. Am 7. X. 02 wird der Verband entfernt; die Gegend des Tuberositas ist noch etwas verdickt, aber kaum mehr druckempfindlich. Streckbewegungen des Unterschenkels sind nicht mehr schmerzhaft. Mit einem Flanellbindenverband wird Patient aus der ärztlichen Behandlung entlassen.

Am 14. II. 03 stellt sich der Junge bei mir zur Nachuntersuchung ein. Er fühlt sich schon seit längerer Zeit derart beschwerdefrei, dass er nicht einmal mehr weiss, welches Knie afficiert war. Das am gleichen Tage aufgenommene vorzügliche Röntgenbild (Taf. XXII, Fig. 6) zeigt zwischen der Spitze des Epiphysenfortsatzes und der Diaphyse eine klaffende Spalte, sowie eine deutliche Differenzierung in der Mitte des Fortsatzes zwischen einem peripheren und einem centralen Teil.

7. J. V., 17 J., Techniker von Zürich, verunglückte am 16. XII. 02 in Winterthur beim Einsteigen in einen Eisenbahnwagen. Er glitschte mit dem auf die erste Treppenstufe aufgesetzten Fusse aus und glaubt das rechte Knie auf die Kante einer höheren Stufe aufgeschlagen zu haben. Trotz des Unfalles konnte V. noch gehen. Erst im Eisenbahnwagen verspürte er beim Biegen des Knies heftiger werdende Schmerzen, konnte in

Zürich den Wagen nur mit Hilfe von Mitreisenden verlassen und wurde per Droschke nach Hause gefahren; dort musste er sich sofort zu Bette legen; die linke Kniegegend zeigte sich unterhalb der Kniescheibe bereits stark angeschwollen.

In den nächsten Tagen trat eine mächtige Schwellung des ganzen rechten Beines ein. Am 24. XII., 8 Tage nach dem Unfall, sah ich konsultativ den Patienten zum ersten Mal. Er lag mit mächtig angeschwollenem, besonders in der Kniegegend stark sugilliertem, im Kniegelenk leicht flektiert gehaltenem rechten Bein regungslos im Bette, weil die kleinsten Bewegungen heftige Schmerzen auslösten. Die Patella war durch einen mächtigen Erguss im Kniegelenk weit abgehoben und die Gelenkkontur vollständig verstrichen. Bei vorsichtigem Untersuchen zeigte sich Stoss in der Längsachse des Beines nicht besonders schmerzhaft. Weitaus die grösste Druckempfindlichkeit konstatierte man auf der Tuberositas tibiae, wo eine deutlich sichtbare Knochenprominenz vorlag.

Das rechte Bein wurde sorgfältig in eine Hohlschiene gelagert; die Schwellung und die Schmerzen gingen unter dieser Ruhigstellung und Bleiwasserumschlägen allmählich so weit zurück, dass am 13. I. 03 ein Transport per Krankenwagen in das Kantonsspital zur Aufnahme eines Röntgenbildes möglich wurde. Die Fig. 7 Taf. XXII zeigt in exquisiter Form den Epiphysenfortsatz von der Tibia abgehoben, so dass eine mindestens 1 cm breite, klaffende Spalte zwischen Epiphysenfortsatz und Diaphyse sichtbar ist.

Am 1. II. 03, nach 5wöchentlichem Krankenlager, macht Patient die ersten Gehversuche. Am 8. III., also weitere 5 Wochen später, glaubt V. seine Arbeit wieder aufnehmen zu können. Freilich ermüdet er noch nach längerem Gehen, aber er hat bereits ungestraft mehrere grössere Velotouren ausgeführt. Bei der an diesem Tage vorgenommenen Nachuntersuchung zeigt das rechte Knie noch eine leichte Schwellung, die Patella ist nicht mehr abgehoben; Flexion und Extension sind maximal ausführbar; als einzigen Nachteil erwähnt Patient den starken Knochenvorsprung der Tuberositas tibiae (letztere ist rechterseits ca. 1 cm höher als links), welche ein Aufknieen unmöglich macht.

8. Herrn Prof. Krönlein verdanke ich nachstehende Notizen eines weiteren Falles, welcher, wenn auch zur Zeit der Verletzung (1896) die Diagnose durch das Röntgenverfahren noch nicht gestellt werden konnte, wegen seines charakteristischen Verlaufes und Symptomenkomplexes nachträglich als eine Verletzung des schnabelförmigen Epiphysenfortsatzes erklärt werden muss.

H. H., 14 Jahre alt, Gymnasiast, Zürich. Der rasch aufgeschossene, aus tuberkulös belasteter Familie stammende Knabe leidet seit 3 Monaten an scharf lokalisierten Schmerzen in der Gegend der Insertion des Lig.

patellae dextrae, die er in das Innere des Knochens verlegt. Ueber den Anfang dieser Schmerzen weiss der Junge keine Angaben zu machen, ab und zu sollen dieselben verschwinden, sobald er aber geht und steht, treten dieselben wieder auf. Mässige Schwellung sei ab und zu an dieser Stelle zu beobachten gewesen. Ruhe, Jodpinselung, hydropathische Einwicklungen haben nichts Wesentliches gefruchtet. An dem Jungen ist sonst nichts auf Tuberkulose Verdächtiges nachzuweisen. Herr Prof. Krönlein erklärte die Annahme eines tuberkulösen Herdes im Caput tibiae als sehr wahrscheinlich und riet zum Evidement, falls die Schmerzen andauerten.

23. IX. 96. Status idem. Auffallend ist, dass durch das Gehen die Schmerzen nicht vermehrt werden. — 3. X. 96. Der Pat. geht immer herum, sein Zustand ist absolut nicht schlimmer, eher besser, auch der Druckschmerz ist entschieden geringer. — 9. X. 96. Zunehmende Besserung. Schlaf und Appetit gut, Schwellung geringer. Pat. fühlt sich nahezu beschwerdefrei und verlässt Zürich für längere Zeit. — Ende 1902 giebt Pat. an, dass sein rechtes Knie ganz gesund geworden sei.

Vorerst einige anatomische Bemerkungen, welche das Vorkommen und die Aetiologie der Verletzungen beleuchten mögen. Es ist für das Verständnis dieser Traumen eine genaue Kenntnis der Beschaffenheit und der Entwicklung der oberen Tibiaepiphyse von fundamentaler Bedeutung.

Aeusserst dürftig und fast durchweg bloss in kleingedruckten Anmerkungen geben unsere vorzüglichsten anatomischen Werke diesbezügliche Aufschlüsse. Freilich vernehmen wir die übereinstimmenden Angaben, dass sich im jugendlichen Alter von der proximalen Epiphyse aus ein zungenförmiger Fortsatz nach vorn und unten entwickle, aus welchem die Tuberositas tibiae hervorgehe (in Toldt's anatomischem Atlas Tafel 139 findet man in instruktiver Weise die obere Tibiaepiphyse eines 15jährigen Mädchens abgebildet), aber über die weiteren praktisch wichtigen Fragen, in welchen Altersjahren dieser Fortsatz auftrete und wann er wieder verschwinde, d. h. mit der Diaphyse sich vereinige, sowie, ob er sich aus der Epiphysenplatte entwickle oder von einem eigenen Knochenkern ausgehe, mit andern Worten, ob er von oben herab oder von unten herauf wachse, findet man keine oder dann divergente Aussagen.

Nach Langer-Toldt[1]) fällt die Entwicklung des Epiphysenfortsatzes in das 11.—13. und dessen Verschwinden in das 19. Lebensjahr;

1) Lehrbuch der Anatomie. 4. Aufl. 1890.

nach Merkel-Henle[1]) verbindet sich die Tibiaepiphyse mit dem Körper des Knochens im 18.—25. Lebensjahre. Wilms und Sick[2]), welche an der Hand einer grossen Anzahl von Röntgenaufnahmen die Entwicklung der Knochen von der Geburt bis zum vollendeten Wachstum verfolgt haben, machen die Angabe, dass im 13. Jahre von der oberen Tibiaepiphyse aus ein schnabelförmiger, verknöchernder Fortsatz nach abwärts auftrete, um die Tuberositas zu bilden. Nach ihren Beobachtungen pflegt gegen das 20. Jahr die obere Epiphyse mit der Diaphyse knöchern verwachsen zu sein. Ludloff[3]) schreibt neuestens über das Wachstum und die Architektur der unteren Femur- und der oberen Tibiaepiphyse, dass im 12. Jahre eine neue breite Epiphysenfuge erscheint, die sich von der Querfuge der Tibiaepiphyse nach unten abzweigt. Nach kaum sichtbaren Anfangsstadien im 7. und 8. Jahre wächst diese schnell bis zum 12. Jahre zu der ansehnlichen Tuberositas tibiae aus, die schon im 15. Jahre fast ganz verknöchert und im 18. Jahre gar nicht mehr von der Diaphyse zu trennen ist.

Da diese Zahlen für das Vorkommen der Verletzung von grösster Bedeutung sind, versuchte ich an einem grösseren Material die Richtigkeit dieser Angaben zu prüfen. Die Sammlung des anatomischen Institutes Zürich weist neben jugendlichen Tibiaknochen, welche obige Angaben vollständig belegen, Präparate auf, welche sowohl für das Auftreten als auch das Verschwinden des Epiphysenfortsatzes abweichende Altersjahre ergeben. So findet man z. B. bei einem 14jährigen Kinderskelett noch keinen Epiphysenfortsatz, auf der anderen Seite bei dem Skelett eines 20jährigen Berners eine noch deutliche Differenzierung zwischen Epi- und Diaphyse.

Einen weiteren Aufschluss in dieser Frage brachte eine grössere Anzahl von Röntgenaufnahmen unseres Institutes. Das einen fertig ausgebildeten Epiphysenfortsatz aufweisende Bild 5 gehört einem 12jährigen Knaben an; im Gegensatz dazu liegen mir Bilder von 13-, sogar von 15jährigen freilich etwas schwächlich entwickelten Jungen vor, welche noch in keiner Weise einen Epiphysenfortsatz andeuten. Auf mein Ansuchen hin hat Herr Dr. Zuppinger bei einer Anzahl von gesunden, kräftigen Knaben zwischen 11 und 14 Jahren das Auftreten des zungenförmigen Epiphysenfortsatzes nachzuweisen versucht und bei 11jährigen noch keinen Fortsatz gefunden, bei 12jährigen ebenfalls noch keinen ausgesprochenen: bei einem 13jährigen zeigt sich deutlich ein vor dem Tibiakopf liegender Knochenkern, welcher durch eine schmale Knorpelbrücke mit der Epiphysenscheibe verbunden ist (s. Taf. XXII, Fig. 8); bei einem 14 jährigen zeigt sich schon keine Differenzierung zwischen Epiphyse und Diaphyse mehr. Wir

1) Grundriss der Anatomie des Menschen. 4. Aufl. 1901.

2) Fortschritte auf dem Gebiete der Röntgenstrahlen. Ergänzungsband IV. 1902.

3) Diese Beiträge 38. Bd. I. Heft. S. 64.

sehen somit, dass der Zeitpunkt des Auftretens und Verschwindens des Epiphysenfortsatzes ausserordentlich variabel ist — letzterer ist im einen Falle im 12. Altersjahre schon vollkommen ausgebildet, im anderen Falle fehlt er noch im 15. — und dass die sonst meist zwischen dem 18. und 20. Jahr eintretende Vereinigung von Epiphyse und Diaphyse ausnahmsweise schon im 14. Lebensjahr vorliegen kann.

Aus unseren Röntgenbildern haben wir den Eindruck gewonnen, dass nicht nur die Entwicklung und die Konstitution des einzelnen Individuums, sondern auch die Rasse einen beträchtlichen Einfluss auf die Zeit des Epiphysenwachstums hat; bei der romanischen Rasse z. B. findet man die Differenzierung der Epiphyse früher verschwunden als bei der germanischen. (Auch die Kleinrussen scheinen, soweit aus unserem spärlichen Material ein Rückschluss zulässig ist, eine frühere Entwicklung der Epiphyse zu zeigen.)

Unsere Beobachtungen lassen ferner die Annahme anzweifeln, dass beim einzelnen Individuum der Epiphysenfortsatz lange Jahre hindurch, wie oben angenommen durchschnittlich vom 12.—20. Altersjahr, existiere. Letztere Daten sind eben Grenzzahlen, die nicht vom gleichen Individuum herstammen. Einen einwandsfreien Beweis brächten nur durch Jahre hindurch bei ein und derselben Person in regelmässigen Intervallen aufgenommene Skiagramme. Uns scheint die Entwicklung des Fortsatzes beim einzelnen Individuum keine lange Zeit in Anspruch zu nehmen; jedenfalls kann der Vorgang der Vereinigung zwischen Epi- und Diaphyse ein sehr rascher sein. Beispielsweise erwähne ich einen 20jährigen Soldaten, Patienten der chirurgischen Klinik, bei welchem deutlich verfolgt werden konnte, wie innerhalb dreier Monate die anfänglich noch vollkommen differencierte vordere Radius-Epiphyse in eine feste, knöcherne Verbindung mit der Diaphyse übergegangen war.

Bezüglich der Entwicklung des schnabelförmigen Fortsatzes findet man im allgemeinen die Ansicht vertreten, dass derselbe aus der Epiphysenplatte herauswachse und dann die Tuberositas tibiae bilde; ich verweise hier auf die anatomischen Lehrbücher Langer-Toldt, Stieda, Schultze und Merkel-Henle. Letztere drei erwähnen, dass zuweilen in der Tuberositas tibiae accessorische Knochenkerne vorkommen können.

Bei genauer Betrachtung unserer Knochenpräparate und der Röntgenbilder finden wir ohne Ausnahme in der Spitze des zungenförmigen Fortsatzes einen mehr oder weniger deutlich ausgesprochenen Knochenkern, welcher je nach dem Alter des betreffenden Individuums bald nur durch eine dünne knorplige Brücke, bald durch eine breitere poröse, leicht brüchige Knochensubstanz mit dem von der Epiphysen-

platte ausgehenden oberen Teil des Fortsatzes verbunden ist. Das einem gesunden 13jähr. Jungen angehörige Röntgenbild Taf. XXII, Fig. 1, illustriert aufs vorzüglichste die Differenzierung dieses accessorischen Kernes. Unser Material berechtigt uns somit zu der Annahme, dass wenn nicht durchwegs, so doch in der grossen Mehrzahl der Fälle der Epiphysenfortsatz einen unteren Ausgangspunkt in einem auf der Tuberositas liegenden Knochenkern hat, dass folglich der Epiphysenfortsatz durch ein Gegeneinanderwachsen des auf der Tuberositas liegenden Knochenkerns und der Epiphysenplatte entsteht, und dass die Verbindungsstelle der beiden Teile des Epiphysenfortsatzes einen Locus minoris resistentiae bildet, wo selbst geringfügige Gewalten eine Kontinuitätstrennung herbeizuführen vermögen. Hier liegt anfänglich eine dünne knorplige Brücke, später eine leichtbrüchige spongiöse Knochenspange. Gerade an dieser Stelle setzt sich das Ligamentum patellae an, und es ist die Annahme nicht von der Hand zu weisen, dass neben den direkten Frakturen infolge von an Ort und Stelle auftretenden Gewalten auch indirekte Abreissungen vorkommen können infolge einer kräftigen Muskelkontraktur des Quadriceps. Es ist auffallend, dass in mehreren Fällen unseres Beobachtungsmaterials die Patienten ein direktes Trauma negieren, obschon die zugehörigen Röntgenbilder die elevierte Stellung des Epiphysenfortsatzes ausser allen Zweifel setzen.

Ein Ueberblick über unser Krankenmaterial in pathologisch-anatomischer Hinsicht lässt konstatieren, dass meist die den Knochenkern in sich fassende Spitze des Epiphysenfortsatzes Sitz der Verletzung ist. Wir finden dieselbe entweder in dislocierter abgehobener Stellung oder bei späteren Aufnahmen callös verdickt. Besonders deutlich sind diese callösen Verdickungen ausgesprochen in Taf. XXII, Fig. 1, 5 b (gegenüber Kontrollbild 5 a des gesunden Knies) und 7. Während der Entwicklungsperiode des Fortsatzes scheint gewöhnlich nur seine Spitze traumatische Veränderungen einzugehen, da die schwache knorplige Verbindungsbrücke derselben mit dem oberen Epiphysenstück die einwirkende Gewalt nicht weiter vermitteln kann. Ich sah bei einem macerierten jugendlichen Tibia-Knochen als blosse Folge des einfachen Macerationsprocesses eine Frakturlinie in der porösen Knochensubstanz des untern Epiphysenfortsatzes entstehen. Dagegen kann in spätern Entwicklungsphasen, zu einer Zeit, wo die Epiphyse bereits zu einer festen knöchernen Vereinigung mit der Diaphyse

tendiert und die Spitze gegen die Epiphysenplatte nicht mehr differenciert ist, die einwirkende Gewalt leichter den ganzen schnabelförmigen Fortsatz dislocieren; ich weise auf Fall 7 hin, wo bei dem bereits 17jährigen Patienten die ganze Epiphyse weit von der Diaphyse abgehoben ist.

Das Lebensalter unserer Patienten schwankt zwischen 12 und 17 Jahren; es scheint das 13. und 14. Jahr für die Verletzung besonders disponiert zu sein. Der 12jährige Junge war ausserordentlich kräftig entwickelt, während die Körpergrösse des 17jährigen Patienten vielleicht etwas unter dem Mittelmass zurücksteht.

Auffallend ist die Wahrnehmung, dass die 8 Fälle sämtlich dem männlichen Geschlecht angehören, und dass die Verletzung 7mal das rechte und nur 1mal das linke Knie betraf. Das seltene Vorkommen beim weiblichen Geschlecht hat wohl seinen Grund in der differenten Beschäftigungsweise des letzteren und seiner geringeren Muskelentwickelung.

Das Missverhältnis der beiden Seiten ist zu gross, um als blosser Zufall gedeutet werden zu dürfen. Ich glaube, dass für diese Prädisposition der rechten Seite plausible Gründe nicht ferne liegen, sowohl für die direkte als auch für die indirekte Entstehung der Fraktur. Zeigt doch die tägliche Erfahrung, dass bei den meisten Individuen die Anforderungen an das rechte Bein etwas grösser sind als an das linke und dass die rechte Beinmuskulatur deshalb etwas kräftiger entwickelt ist als die entsprechende linkerseits; somit ist dasselbe auch häufiger direkten Insulten ausgesetzt und seine kräftigere Quadricepsmuskulatur kann leichter zur Abreissung der Ansatzstelle des Lig. patellae, also zur indirekten Fraktur, führen.

Wenden wir uns zur Symptomatologie der Verletzung. Schon die subjektiven Erscheinungen zeigen einen einigermassen charakteristischen Symptomenkomplex. Es handelt sich gewöhnlich um männliche Individuen zwischen 12 und 20, mit Vorliebe von 13 bis 14 Jahren, welche entweder nach einem Fall auf das Knie oder ohne direktes Aufschlagen des letzteren durch kräftigen Muskelzug des Quadriceps einen meist nicht besonders intensiven aber lange Zeit hindurch anhaltenden Schmerz in der Kniegegend davon tragen. Dieser Schmerz kann anfänglich so geringfügig sein, dass die Patienten über die Entstehung des Leidens gar nichts anzugeben wissen. Bei reinen Verletzungen sind gewöhnlich die Funktionsstörungen unerheblich, maximale Flexion und Extension sind ausführbar. Nur

wenn das Bein stärker in Anspruch genommen wird, exacerbieren die Schmerzen; dieses durch lange Zeiträume hindurch beobachtete Recidivieren der Schmerzen nach Anstrengungen ist es, was die Patienten manchmal spät noch zum Arzte treibt, wenn seit dem ersten Insult Monate verflossen sind.

Aussserordentlich charakteristisch ist unter den objektiven Erscheinungen ein Symptom, nämlich der genau auf die Spitze des Epiphysenfortsatzes begrenzte Druckschmerz. Der typische Druckpunkt liegt auf der Tuberositas tibiae ca. $2^1/_2$ cm unter der Kniegelenkspalte; die druckempfindliche Stelle ist genau mit einer Fingerkuppe zu bedecken. Neben diesem Druckschmerz findet man gewöhnlich an der gleichen Stelle eine oft sofort in die Augen springende, oft nur undeutlich fühlbare knöcherne Prominenz.

Bei den in späteren Stadien vorgenommenen Untersuchungen beschränkt sich der Symptomenkomplex nur auf diese beiden objektiven Hauptmerkmale. Bei frischen Verletzungen tritt noch eine leichte Schwellung von teigiger Konsistenz in der Umgebung des Epiphysenfortsatzes, also unter der Patella, hinzu. Das Gelenk selbst ist bei reinen Verletzungen, welche ja extrakapsulär liegen, nicht in Mitleidenschaft gezogen. Nur wenn der ganze Epiphysenfortsatz bis zur Epiphysenplatte abgerissen ist, also Verletzungen vorliegen, welche wir mehr den letzten Jahren der Entwicklungsperiode zugeschrieben haben, oder auch, wenn stärkere Insulte eingewirkt haben, so können Quetschungs- und Entzündungs-Symptome des Gelenkes selbst sich den einfachen, klaren Symptomen der Epiphysenverletzung beigesellen.

Als Begleiterscheinung ist noch die infolge Schonung des verletzten Beines eintretende Muskelatrophie zu erwähnen, welche am deutlichsten am Quadriceps zum Ausdruck kommt.

Die Prognose des Leidens ist günstig zu nennen, denn es handelt sich um eine Affektion, welche einer physiologischen Entwicklungsphase des Knochens angehört und mit Abschluss derselben, d. h. mit der knöchernen Verwachsung von Epi- und Diaphyse, verschwinden muss. Ein langer Zeitraum kann demnach auch bei Wegfall jeder ärztlichen Behandlung zuletzt eine Ausheilung herbeiführen. Je näher der Patient dem Ende der Entwicklungsperiode steht, um so kürzer dauert das Leiden; demnach ist bei älteren Individuen die Prognose günstiger zu stellen als bei jüngeren. Von Einfluss auf die Heilungsdauer kann ferner die Mitbeteiligung des Gelenkes sein. Eine grosse Bedeutung kommt der frühzeitigen

Taf. XXII.

1.

2.

3.

4.

5a.

5b.

6.

7.

8.

Beiträge zur klinischen Chirurgie. XXXVIII.

H. Laupp'sche Buchhandlung in Tübingen.

Taf. XXII.

1. 2 3

H. Laupp'sche Buchhandlung in Tübingen.

rationellen Behandlung zu; während bei den ohne ärztliche Hilfe gebliebenen Patienten die Schmerzen über ein Jahr, bei Fall 2 sogar über zwei Jahre andauerten, waren die ärztlich Behandelten früher, einzelne schon nach einigen Wochen (Fall 7 trotz Mitverletzung des Gelenks) beschwerdefrei.

Eine bleibende Benachteiligung ist trotz der langen Krankheitsdauer auszuschliessen; ausnahmsweise kann eine stärkere Callus-wucherung auf der Tuberositas tibiae das Aufknieen noch für längere Zeit unmöglich machen.

Das erste Erfordernis einer rationellen Behandlung ist die Ruhigstellung des Kniegelenks. Bei leichteren Verletzungen genügt das Anlegen immobilisierender Verbände; schwerere Formen verlangen Bettruhe, wodurch auch die Einwirkung der Quadricepsmuskulatur auf die Bruchstelle ausgeschaltet wird. Besser als Schienenverbände eignen sich leichte erstarrende Verbände. Im Fall 6 genügte schon eine Ruhigstellung von 2 Wochen durch einen Stärkekleisterverband, um die Schmerzen nahezu zum Verschwinden zu bringen. Der durch einen Erguss im Kniegelenk komplicierte schwere Fall 7 war nach 5 Wochen Bettruhe nahezu geheilt. Es ist ratsam, so frühzeitig wie möglich die Massage der Oberschenkelmuskulatur einzuleiten, um der sonst unausbleiblichen Muskelatrophie zu wehren.

Erklärung der Abbildungen
auf Taf. XXII.

Fig. 1. Hakenförmiger Fortsatz eleviert und seine Spitze abgebrochen.
Fig. 2. Auffallende Knochenprominenz am vorderen Rande des Tibiakopfes; ausgeheilte, vor 4 Jahren acquirierte Fraktur des Epiphysenfortsatzes.
Fig. 3. Breite Spalte zwischen dem abgebrochenen Epiphysenfortsatz und der Tibiadiaphyse.
Fig. 4. Unteres Ende des Epiphysenfortsatzes abgehoben, vordere Tibiakante unterhalb der Epiphysenspitze unregelmässig konturiert.
Fig. 5a. Linkes Knie mit normalem Epiphysenfortsatz.
Fig. 5b. Rechtes Knie, Spitze des Fortsatzes kallös verdickt (im Originalbild deutlicher sichtbar).
Fig. 6. Klaffende Spalte zwischen Epiphysenfortsatz und Diaphyse, Differencierung in der Mitte des Fortsatzes zwischen einem peripheren und centralen Teil.
Fig. 7. Mindestens 1 cm breite Spalte zwischen Epiphysenfortsatz und Diaphyse.
Fig. 8. Normales Knie eines 13jährigen Jungen mit deutlich differenciertem Knochenkern an der Spitze des Epiphysenfortsatzes.

AUS DEM

ALLERHEILIGEN-HOSPITAL ZU BRESLAU.

CHIRURG. ABTEILUNG: SANITÄTSRAT DR. RIEGNER.

XXVII.

Traumatische Zwerchfellshernie.

Von

Dr. O. Riegner.

Ein 35 Jahre alter Arbeiter K. H. geriet am 8. VI. 02 abends in Streit mit seinem Flurnachbar, der als früherer Wildschütz noch seinen Hirschfänger besass und ihm mit demselben mehrere schwere Verletzungen beibrachte. Als er etwa eine Stunde darauf auf meine Abteilung gebracht wurde, fand ich auf der rechten Stirnseite eine grosse Lappenwunde, in deren Tiefe ein abgehauenes Stück der Corticalis lag, und eine Querwunde an der Beugeseite des linken Vorderarmes oberhalb des Handgelenkes, aus welcher der periphere Sehnenstumpf des durchschnittenen Flexor carpi radialis heraushing. Die schwerste Verletzung aber bestand in einer 13 cm langen Schnittwunde, welche von der hinteren zur vorderen linken Axillarlinie im 8. Intercostalraum sich erstreckend, in ihrem ganzen Verlaufe die Brusthöhle eröffnet und auch die 9. Rippe durchtrennt hatte. Aus ihr prolabierte ein Netzstück, es war also klar, dass auch das Zwerchfell vom Hirschfänger durchschnitten worden sein musste. Beim Auseinanderhalten der Wundränder sah man in der Tiefe der Pleurahöhle oben die vollständig collabierte Lunge, darunter einen grossen Teil des Netzes und des Magens, der beim Husten noch weiter durch einen etwa 8 cm langen Riss des Zwerchfells hervorgeschleudert wurde.

Wir hatten es also mit einer Hernia diaphragmatica traumatica zu thun. Auffallend war die verhältnismässig geringe Respirationsstörung trotz des vollständigen linksseitigen Pneumothorax. Da auch der Puls ganz leidlich war, obgleich H. zweifellos viel Blut ver-

loren hatte, konnte nach der üblichen Desinfektion der Brust- und Bauchhaut ohne Bedenken eine Morphium-Chloroformnarkose eingeleitet werden, welche auch während des anderthalbstündigen Operierens ohne Störung verlief. Zunächst trug ich das Stück Netz, welches ausserhalb der Hautwunde gelegen hatte, als sicher inficiert ab, dann reponierte ich das übrige Netz und den Magen, der, soweit ich ihn in der Brusthöhle betasten und besichtigen konnte, sich als unverletzt erwies, durch den Zwerchfellriss in die Brusthöhle und vereinigte jenen schliesslich durch 12 Catgutknopfnähte, von welchen nur die zuerst anzulegenden, wegen der ziemlich lebhaften Aktion des Diaphragma, einige Schwierigkeit machten. Obgleich aus dem Füllungszustande und der Spannung des in den Brustfellraum prolabierten Magenteils wohl geschlossen werden konnte, dass der Magen selbst unverletzt sei, so war man doch bei der offenbaren Richtung des Säbelstiches von aussen oben nach innen unten nicht sicher, ob derselbe nicht doch vielleicht das Quercolon oder den linken Leberlappen (bezüglich die Milz) verletzt hatte. Ich eröffnete daher sofort noch die Bauchhöhle durch einen 20 cm langen, unterhalb des linken Rippenbogens bis zur Mittellinie verlaufenden Schrägschnitt, überzeugte mich zunächst durch bimanuelle Palpation von der Brust- und Bauchhöhle aus davon, dass der Zwerchfellriss sicher und dicht verschlossen war, und inspicierte und betastete die Organe des obern Abdominalraums. Dieselben erwiesen sich intakt, es fand sich keinerlei Blut- oder Darminhalt im Epigastrium. Die Laparotomiewunde wurde daher durch dreischichtige Etagennaht sofort wieder geschlossen. Auch die penetrierende Schnittwunde im 8. Intercostalraum vereinigte ich nach Austupfen des in der Pleurahöhle angesammelten Blutes bis auf den vordern Wundwinkel und legte in letzteren einen Jodoformgazestreifen ein. Zum Herunterholen der Lunge und Einnähen derselben in den Wundschlitz behufs ihrer rascheren Entfaltung lag wegen der verhältnissmässig geringen Dyspnoe keine Veranlassung vor. Schliesslich wurde auch noch der centrale Sehnenstumpf des Flexor carpi radialis, der sich weit zurückgezogen hatte, mit dem peripheren zusammengenäht, sowie die Stirnlappenwunde durch Tamponade versorgt. Darüber waren im Ganzen etwa anderthalb Stunden vergangen, so dass Pat. 12 Uhr nachts endlich zu Bett gebracht werden konnte. Eine Kochsalzinfusion erwies sich nicht als nötig, es wurden nur einige Campheröleinspritzungen verabfolgt.

Die Nacht verlief leidlich, es trat nur einmal Erbrechen ein, früh gingen Winde ab, nachmittags erfolgte spontan Stuhlgang. Der Puls war voll, kräftig, 96 Schläge in der Minute, die Temperatur früh 36,7, abends 38,2. Am erfreulichsten und auffallendsten war die ruhige Atmung. Schon am Morgen hatte sich die linke Lunge offenbar fast ganz wieder entfaltet, man hörte bis auf die untersten Partieen überall vesikuläres Atemgeräusch. Auch der weitere Verlauf war ein recht günstiger. Nur in den folgenden 4 Tagen trat Temperatursteigerung (38,5—39,5

abends) ein, wahrscheinlich im Zusammenhang mit der stark verschmutzt gewesenen Kopfwunde, die sich nur sehr langsam reinigte und erst später sekundär geschlossen werden konnte. Am 8. Tage nach der Operation wurden die Nähte des Laparotomieschnittes und der Thoraxwunde entfernt. Beide waren reaktionslos verheilt. Nach Lösung des Jodoformstreifens sickerte noch einige Zeit etwas seröse Flüssigkeit aus der Pleurahöhle. Ueber der linken Lunge hörte man überall normales Atemgeräusch, nur hinten unten war dasselbe abgeschwächt und bestand leichte Dämpfung. Pat. wurde wegen seiner schlechten häuslichen Verhältnisse länger als üblich im Hospital behalten. Bei der Entlassung am 16. VIII. 02 war Lungen- und Herzbefund vollkommen normal, bestand kein Bauchbruch, war auch die linke Hand wieder vollständig gebrauchsfähig, und hatte H. keinerlei subjektive Beschwerden mehr. Er hat seitdem seine Arbeit in vollem Umfange wieder aufgenommen.

AUS DEM

ALLERHEILIGEN-HOSPITAL ZU BRESLAU.

CHIRURG. ABTEILUNG: SANITÄTSRAT DR. RIEGNER.

XXVIII.

Ausgedehnte Kontinnitätsresektion an der untern Extremität.

Von

Dr. **O. Riegner.**

(Mit 2 Abbildungen.)

Der 15 Jahre alte Schneiderlehrling A. Sch. wurde in seinem dritten Lebensjahre wegen Knocheneiterung am linken Bein im hiesigen Augustahospital mehrfach operiert, schliesslich war ihm das Kniegelenk reseciert worden. Am 25. VIII. 01 liess er sich auf meine Abteilung aufnehmen, weil angeblich nach Carbolumschlägen, die er sich wegen Schmerzen im Kniegelenk gemacht hatte, die Haut brandig geworden war. Das linke Bein war im Kniegelenk in stumpfwinkliger Beugung knöchern versteift, seine Fusssohle stand bei gleichgestellten Spinae 20 cm über der rechten. Die Haut des unteren Teiles des Oberschenkels und der grösseren Hälfte des Unterschenkels war stark entzündet, um das Kniegelenk herum durch Gangrän in grosser Ausdehnung zerstört. Nach Reinigung der Geschwüre wurden dieselben durch mehrmalige Thiersch'sche Transplantationen grösstenteils geheilt bis auf einige hartnäckig widerstehende Defekte in der Umgebung des Gelenks. An der Innenseite des letzteren hatten sich jedoch inzwischen auch mehrere auf weichen Knochen führende Fisteln gebildet.

Um den Process definitiv zur Heilung zu bringen und das Bein zur Anlegung einer Prothese brauchbar zu machen (Sch. hatte wegen der starken Verkrümmung des Kniegelenks bisher nur auf Krücken sich fort-

bewegen können), wird eine Kontinuitätsresektion im Bereiche des resecierten Kniegelenks mit möglichster Erhaltung der Weichteile und namentlich des noch gut funktionierenden Fusses beschlossen.

6. VI. 02. Zwei bogenförmige Incisionen an der Vorderseite des l. Knies oberhalb und unterhalb desselben, welche die Fisteln, die narbig veränderte Haut und die inzwischen wieder grösser gewordenen, scharfrandig abgesetzten Geschwüre einschliessen. Nachdem die Schnitte bis auf den Knochen vertieft waren, gelang es unter Schonung der grösseren Gefässe und Nerven ein ca. 12 cm langes Stück von Femur und Tibia zu resecieren. Beide waren, wie aus dem Röntgenbilde des gewonnenen Präparates ersichtlich ist, unter einem Winkel von etwa 150° knöchern verwachsen. Im Femurende fanden sich mehrere osteomyelitische Herde. Dann wurde von der Fibula subperiostal ein so grosses Stück (ca. 9 cm lang) entfernt, dass es gelang, die Sägeflächen von Femur und Tibia gut aneinander zu bringen und durch einen 16 cm langen, dicken Elfenbeinstift, welcher 9 cm weit in den Oberschenkelknochen, 6 cm in das Schienbein eingetrieben wurde, in gerader Stellung zusammenzunageln, Periostnaht mit starkem Catgut. Schluss der Weichteilwunde bis auf die beiden Winkel, in welche Jodoformgazestreifen eingelegt wurden. Geschlossener cirkulärer Gipsverband.

Der Verlauf war fieberfrei. 24. VI., also nach ca. 3 Wochen, erster Verbandwechsel, Entfernung der Nähte und der Jodoformstreifen. Wunde zum grössten Teil per primam geheilt, die Knochenenden schon ziemlich konsolidiert. Der Gipsverband wurde in grösseren Zwischenräumen erneuert, am 4. VIII. durch eine abnehmbare Gipshülse ersetzt. Am 29. VIII. war die Vereinigung der Knochen so fest, dass zunächst jeder fixierende Verband fortgelassen werden konnte. Inzwischen hatten sich leider wieder ausgedehnte Geschwüre mit scharfen Rändern und schmutzigen schlaff granulierendem Grunde in der Umgebung der Operationsnarbe gebildet, die allen Heilmassnahmen widerstanden, auch auf längere Zeit fortgesetzte grössere Jodkalidosen, welche ich wegen Verdacht auf hereditäre Lues verordnete, gar nicht reagierten, schliesslich aber doch nach Applikation von Emplastr. hydrargyri vernarbten. Bei einer Auslöffelung der schlaffen Granulationen am 6. X. war auch ein kleiner oberflächlicher Sequester entfernt worden. Am 31. X. konnte ich endlich eine provisorische Gipsprothese anfertigen, eine abnehmbare Gipshülse, welche das ganze Bein und den Fuss umfasste, oben mit einem Sitzring versehen war und auf dessen Fusssohlenteil eine die Verkürzung des Beines ausgleichende Stelze befestigt wurde. Mit diesem Stützapparat kann der Junge zunächst auf einen Stock gestützt ganz gut herumgehen. Er soll später durch einen zweckmässigeren ersetzt werden, der vielleicht gestattet, die Bewegungen des Fusses besser auszunützen. Dieser ist zwar ziemlich erheblich im Wachstum zurückgeblieben, um $1^1/_2$ cm schmäler und $2^1/_2$ cm kürzer als der linke, sonst aber vollkommen funktionsfähig, ebenso auch das

Hüftgelenk. Die Reste des Femur und der Tibia sind in ganz grader Stellung knöchern fest vereinigt und bilden jetzt gewissermassen einen einzigen Knochen, wie in dem Röntgenbilde (s. Fig. 1) sehr schön zu sehen ist. In diesem erkennt man auch deutlich den in den Markhöhlen steckenden Elfenbeinstift, welcher bis jetzt in Gestalt und Umfang sich noch ziemlich unverändert erweist (beim Vergleich mit einem etwa 5 Wochen nach der Operation aufgenommenen Bilde), nur an der im Femur steckenden Spitze Spuren von Arrosion erkennen lässt. Das operierte linke Bein ist 21 cm kürzer als das rechte, seine Fusssohle steht bei zusammengelegten Beinen und gleichgestellten Spinae etwa handbreit (13 cm) unterhalb der Kniescheibe des rechten. Es ist also gegen den Zustand vor der Operation, wo die linke untere Extremität wegen der Beugeankylose im Knie um

Fig. 1.

Fig. 2.

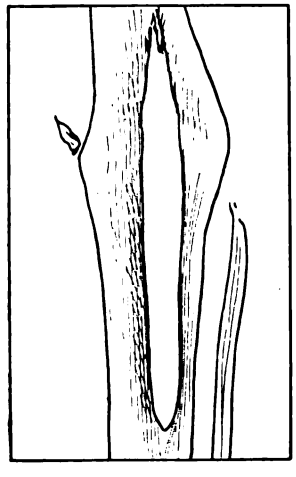

20 cm in der Luftlinie kürzer war als die rechte, nur eine Steigerung der Verkürzung um 1 cm eingetreten. Die Weichteilwunden sind jetzt fest geschlossen, die Narben haben keine Neigung zum Zerfall. Die Hautsensibilität ist überall (auch am Fuss) intakt, die Waden- und Kniemuskulatur natürlich stark geschwunden.

Leider hat sich nun am 6. I. d. J. der Patient beim Gehen mit dem rechten bisher ganz gesunden Knie heftig an die Bettkante gestossen. Es trat unmittelbar darnach eine schmerzhafte Schwellung des r. Knies mit Beschränkung der Beugefähigkeit auf und, was das unangenehmste und doch interessanteste ist, es entstand ein vollkommen kreisrundes, markstückgrosses Geschwür nach aussen vom oberen Drittel der Kniescheibe. Dasselbe hat genau das Aussehen wie die Verschwärungen, die uns am linken Bein so viel zu schaffen gemacht haben, hat einen scharfen,

etwas unterminierten Rand, wie wenn es mit dem Locheisen herausgestemmt wäre, und einen schmutzig grauen, fast gangränös aussehenden, wenig secernierenden Grund. Bis jetzt hat es trotz Anwendung der verschiedensten äusseren Mittel und Darreichung von Jodkali sich absolut nicht verändert. Auch die mikroskopische Untersuchung eines excidierten Randstückes hat einen ätiologischen Aufschluss nicht ergeben. Auf Tuberkulininjektion trat keine Reaktion ein.

AUS DEM

ALLERHEILIGEN-HOSPITAL ZU BRESLAU.

CHIRURG. ABTEILUNG: SANITÄTSRART DR. RIEGNER.

XXIX.

Operativ geheilter Fall von Blasendickdarmfistel.

Von

Dr. **Eberhard Hepner,**
Assistenzarzt.

Abnorme Kommunikationen zwischen der Harnblase und dem Darme sind kein sehr häufiges Ereignis. Sie geben im Allgemeinen keine gute Prognose, weil sie in der überwiegenden Mehrzahl der Fälle durch maligne Tumoren eines der beiden Organe hervorgebracht werden. Da der Tumor erst nach Verwachsung des Organes, in dem er entsteht, mit dem benachbarten Organe die Fistelbildung erzeugt, pflegt es meist zu spät zu einer radikalen Operation zu sein, wenn die Symptome der Fistelbildung den Kranken chirurgische Hilfe aufsuchen lassen. Da das Auftreten der Fistelbildung meist erst in die späteren Stadien der Erkrankung an malignen Tumoren fällt, steht der durch die Fistelbildung auftretende Symptomenkomplex oft nicht mehr im Vordergrund des Interesses. Der grösste Teil derartiger Fälle wird wahrscheinlich nicht publiciert. Nur so ist es zu erklären, dass die letzte grössere Statistik über Fisteln zwischen Harnblase und Darmkanal verhältnismässig so wenig Fälle umfasst. Chavannaz[1]), von dem diese stammt, führt 95 Fälle überhaupt, darunter 14 Fisteln zwischen Flexura sigmoidea und

1) Chavannaz, Des fistules vesico-intestinales chez l'homme. Annales des maladies des organes génito-urinaires. 1897. Nr. 11. 1898. Nr. 2.

Harnblase an. Es sei deshalb gestattet, einen bei uns beobachteten und durch Operation geheilten Fall letzterer Art mitzuteilen.

Im Sommer 1902 kam eine Patientin zu uns, die über starke Beschwerden beim Wasserlassen und Stuhlgang, sowie über gestörtes Allgemeinbefinden klagte. Sie gab an, schon seit 14 Monaten diese Beschwerden zu haben. Dieselben sollten ganz plötzlich beim Heben einer schweren Last an einem Tage entstanden sein, an dem sie eine längere Reise gemacht und, wie sie glaubte, sich ausserdem noch erkältet hatte. Sie habe einige Tage mit hohem Fieber, mehrfachem Erbrechen und starken Schmerzen im Leibe zu Bette gelegen. Als es ein wenig besser ging, habe sie noch einige Wochen als Köchin gearbeitet, sei dann aber dazu ausser Stande gewesen. Nach einigen weiteren Wochen bemerkte sie, dass der Urin trübe wurde; zugleich fing sie an, an heftigen Schmerzen in der Blasengegend zu leiden. Mitunter entleerte sie feste Bestandteile mit dem Urin, die wie Kot aussahen. Sie ging deshalb zu einem Arzte, der eine Blasenentzündung feststellte und ihr innerlich Medikamente verordnete, die ihre Beschwerden milderten, den Abgang von Kot mit dem Urin aber nicht glaubte. Als sie ihm eines Tages Birnenkerne vorzeigte, die mit dem Urin abgegangen seien, wurde ihr bedeutet, dass sie diese nachträglich hineingethan hätte. Sie brachte darauf noch einige Zeit ohne Behandlung mit steigenden Beschwerden zu und suchte schliesslich das Allerheiligen-Hospital auf.

Pat. war eine magere, schwächliche Frau von 64 Jahren, sah indessen jünger aus. Sie hatte bei der Aufnahme eine Temperatur von 39,1° und machte einen septischen Eindruck. Der Urin roch aashaft, war von dunkler Farbe und schon makroskopisch von Kotmassen, die eine ziemlich feste Konsistenz hatten, erfüllt. Die Urinentleerung erfolgte alle Stunden cr. einmal, am Tage etwas öfter, in der Nacht seltener. Die Schmerzen in der Blasengegend, die auch in der Zwischenzeit starke waren und nach beiden Weichen und dem Kreuzbeine ausstrahlten, steigerten sich beim Wasserlassen so, dass Pat. laut schrie. Der Urin entleerte sich in dünnem, oft unterbrochenem Strahle, mitunter nur tropfenweise. In dem stark alkalischen Urin fanden sich Spuren von Eiweiss, wenig granulierte und Epithelcylinder, Detritusmassen, reichlich Eiterkörperchen, vereinzelte rote Blutkörperchen, Bakterien, sowie Muskelfasern und Pflanzenzellen. Alle 4—5 Stunden verlangte Pat. den Unterschieber, aus dem After entleerte sich jedoch jedesmal nur wenig trübe Flüssigkeit, in der sich alle im Harn gefundenen Substanzen gleichfalls nachweisen liessen.

Stuhlgang wurde erst durch einen hohen Einguss am nächsten Tage erzielt. Was die Winde betrifft, so gab Pat. an, öfters Luft zur Harnröhre mit deutlichem Geräusche zu entleeren. Dies sei schon seit längerer Zeit der Fall und ihr selbst ausserordentlich peinlich. Auch bei uns

wurde einige Male das Entweichen von Winden per urethram mit deutlich blasendem Geräusche gehört. Per rectum hatte Pat. regelmässig Winde unter mässigen Schmerzen.

Nach diesem Status erschien es uns sicher, dass eine abnorme Kommunikation zwischen dem Darmkanal — und zwar wahrscheinlich seinem unteren Abschnitte wegen der Form der per urethram entleerten Kotmassen —, sowie dem uropoëtischen System — mit wahrscheinlicher Ausschliessung der Nieren, wegen der fehlenden Schmerzhaftigkeit der beiderseitigen Nierengegend, sowie der in sehr geringem Grade nachweisbaren Nierenveränderungen — vorliege. Die wichtigste Massnahme zur Stellung der differentiellen Diagnose, sowie zur Erklärung der Aetiologie, die Cystoskopie, war vorderhand unausführbar wegen der schweren Entzündung der Blase, die eine stärkere Füllung als 25 cbcm nicht vertrug.

Die Anamnese ergab uns nichts, was ätiologisch verwertbar gewesen wäre. Pat. hatte einmal, vor 35 Jahren, entbunden und einen normalen Geburtsverlauf gehabt. Zwei Jahre nach der Geburt litt sie mehrere Monate an einem Cervikalkatarrh. Sonst hatte sie von Seiten der Genitalorgane niemals Beschwerden. Vor 25 Jahren hatte sie einen akuten Gelenkrheumatismus durchgemacht und war seitdem im wesentlichen gesund geblieben. Die Periode cessiert seit 14 Jahren. Die Stuhlentleerung soll stets unregelmässig gewesen sein; sie erfolgte alle 2—3 Tage, meist erst nach Gebrauch von Abführmitteln.

Die Untersuchung ergab auch nichts von pathologischen Veränderungen, was zur Aetiologie hätte verwertet werden können. Es fand sich eine geringe Dämpfung über der rechten Lungenspitze; dieselbe stand tiefer wie links. Man hörte über ihr klingendes, feuchtes Rasseln, kein Bronchialatmen. Im Sputum keine Tuberkelbacillen. Am Herzen waren die Töne leise aber rein. Mitunter wurde geringe Arythmie beobachtet. Herzgrenzen normal. Bei der Palpation des Abdomens fühlte man unterhalb des rechten Rippenbogens einen über faustgrossen Tumor, der unmittelbar unter den Bauchdecken lag, sich perkutorisch nach oben als mit der Leber zusammenhängend erwies und die Respirationsbewegungen mitmachte. Bei seiner glatten, mässig harten Oberfläche wurde er als ein abgeschnürter Leberlappen angesprochen. Der Uterus war retroflektiert und liess sich nicht aufrichten, die Adnexe frei. Ein Tumor im Leibe war, abgesehen von dem abgeschnürten Leberlappen, weder von aussen noch per vaginam oder per rectum zu fühlen. Ascites war nicht vorhanden. Auch fixierte oder geblähte Darmschlingen waren nirgends nachzuweisen. Der hohe Einguss von 2 Litern wurde gut ertragen.

Die Beschwerden der Pat. wurden durch vorsichtige Blasenspülungen mit Borsäure, innerliche Darreichung von Urotropin, regelmässige Eingüsse, Priessnitz'sche Umschläge auf den Leib und flüssige Diät in kurzer Zeit gebessert. Die Temperatur ging nach 10 Tagen zur Norm zurück. Die Blase wurde allmählich für die Aufnahme von Flüssigkeit toleranter,

so dass nach 3 Wochen zur Cystoskopie geschritten werden konnte. Es fand sich hierbei an der Hinterwand der Blase, mehr nach dem Fundus als dem Vertex zu, ein Defekt von ovaler Form. Die Längsrichtung des Ovales war schräg von rechts unten nach links oben gerichtet, der Längsdurchmesser schätzungsweise 1 cm, die Lage ein wenig nach rechts von der Mittellinie. Der Defekt sah im cystoskopischen Bilde schwarz aus. Die Ränder waren gerötet, hatten stark injicierte Gefässe, erschienen nicht erhaben und gingen kontinuierlich in die übrige Schleimhaut über. Die Farbe der letzteren war hellrot, aber glanzlos. Die Gefässe sahen verschwommen aus. Die Umgebung der gut sichtbaren Ureterenwülste bot nichts Bemerkenswertes. Der Blaseninhalt war trotz ausgiebigen Spülens nicht ganz klar zu erhalten.

Untersucht wurde mit dem Nitze'schen Spülcystoskop. Die Stelle des Defektes kam zu Gesicht, wenn man den Schnabel des Instrumentes nach unten drehte und den Griff stark senkte. Bei der Untersuchung mit Nitze's Instrument Nr. 2, bei dem das Prisma sich an der konvexen Seite befindet, sah man sofort nach der Einführung des Instrumentes, bei ganz wenig gesenktem Griff, das Bild noch besser. Aus der oben beschriebenen Lage des Defektes lässt sich dies leicht erklären, indem für gewisse Stellen der Hinterwand die Untersuchung mit Cystoskop Nr. 2 vorzuziehen ist, obgleich es, besonders bei Frauen, bei denen die Bewegungsmöglichkeit des Griffes grösser ist als bei Männern, fast stets gelingt, mit Cystoskop Nr. 1 auszukommen.

Während der cystoskopischen Untersuchung konnte man feststellen, dass mehrere Male kleinere und grössere Luftblasen aus dem Defekte hervortraten und nach der am Vertex befindlichen Luftblase emporstiegen, die sich deutlich im Laufe der Untersuchung vergrösserte. Das Einfliessen von Kot in die Blase wurde nicht beobachtet. Da die Blase bis zum Maximum ihrer Toleranz (120 cbcm) gefüllt war und die entzündeten Wände infolgedessen sicher in einem gewissen Tonus sich befanden, wäre es denkbar gewesen, dass umgekehrt Flüssigkeit durch die Fistel in den Darm während der Untersuchung gelangt wäre. Doch hat sich bei den mehrfach ausgeführten Untersuchungen eine Differenz zwischen der eingeführten und abgelassenen Flüssigkeit nicht mit Sicherheit nachweisen lassen. Auch wurden niemals Wirbel in der Umgebung der Fistel beobachtet. Die Ureteren sah man auf beiden Seiten sich kontrahieren und Flüssigkeit ausspritzen. Sonstige Besonderheiten waren nicht vorhanden. Keine Ulcerationen, Wandverdickungen oder Tumoren.

Nach dem Ergebnis der cystoskopischen Untersuchung erschien es uns sicher, dass eine Blasendarmfistel, deren Lokalisation an der Blase man kannte, vorhanden sei. Der betroffene Abschnitt des Darmes konnte nur vermutet werden. Während und nach den Mahlzeiten hatte Pat. nämlich keine Beschwerden, wohl aber beim Versuche der Defäkation, die wegen der grossen Schmeren spontan nicht erfolgte, so dass während

der ersten Zeit des Aufenthaltes durch regelmässige hohe Eingüsse dafür gesorgt werden musste. Wenn es nun auch möglich war, dass lediglich die Nachbarschaft des Mastdarmes mit der entzündeten Blase bei der Kontraktion des ersteren Schmerzen hervorrief, so wurde doch schon vor der Operation aus diesem Grunde und wegen der Konsistenz der per urethram entleerten Fäkalien an eine Beteiligung des Dickdarmes gedacht. Der Mastdarm selbst war, soweit er der digitalen Untersuchung zugänglich war, auszuschliessen.

Die Verhältnisse schienen also günstig zu liegen für einen Verschluss der Fistel durch Operation, von der man auch hoffen durfte, über die Aetiologie näheres zu erfahren. Es kam nur die Laparotomie in Frage, da wir uns von einer Inangriffnahme der Fistel von einer Sectio alta aus nichts versprachen.

10. X. 02. Nach reichlichem Abführen und Füllung der Blase mit 100 ccm Borsäure wurde die Laparotomie von Herrn Sanitätsrat Riegner ausgeführt. In Beckenhochlagerung und Aethernarkose wurde ein Längsschnitt vom Nabel bis dicht oberhalb der Symphyse ausgeführt. Auf diesem Schnitt wurde in seinem unteren Drittel ein Querschnitt von 8 cm Länge nach links mit Durchtrennung des Rectus aufgesetzt. Nach Eröffnung des Peritoneums zeigte sich die Serosa überall spiegelnd und glatt. Mehrere Dünndarmschlingen traten zu Tage, wurden leicht hervorgezogen, intakt befunden, reponiert und nach der Nabelgegend zu abtamponiert. Dann trat das nach der Mitte des Bauches von links her verlaufende S Romanum hervor, dessen mittlerer Abschnitt sich nicht hervorziehen liess, sondern nach dem kleinen Becken zu fixiert war. Beim Nachgehen mit dem Finger fühlte man, dass es an der hinteren Blasenwand angeheftet war. Die Serosa der Flexur und der hinteren Blasenwand sahen normal aus mit Ausnahme der unmittelbaren Umgebung der Kommunikationsstelle. Dort befanden sich einige dünne, schleierförmige Adhärenzen zwischen beiden Organen. Von Tumor, Residuen von Entzündungen, geschwollenen Mesenterialdrüsen oder irgend welchen sonstigen Anomalien war nichts zu bemerken. Coecum und Processus vermiformis lagen an normaler Stelle und waren intakt. Der retroflektierte Uterus hatte keinen Zusammenhang mit der Fistel, ebensowenig die normal erscheinenden Adnexe.

Die dünnen Adhärenzen liessen sich mit dem Tupfer ohne Blutung beiseite schieben, so dass man die Situation übersehen konnte. Die Einmündungsstelle an der Blase lag dort, wo man sie erwartet hatte, zwischen Fundus und Vertex, mehr nach dem Fundus, ein wenig nach rechts von der Mittellinie. Die Einmündungsstelle am Darm lag in der Mitte zwischen Mesenterialansatz und der diesem gegenüberliegenden Stelle der grössten Konvexität, etwa 12 cm oberhalb des Ueberganges ins Rectum. Die Kommunikation bestand aus einem $2^1/_2$ cm langen, walzenförmigen Organ von 1 cm Durchmesser, das von Serosa überzogen war und den Eindruck

eines Darmdivertikels machte; es war, wie sich nachher herausstellte, von Schleimhaut ausgekleidet. Es wurde doppelt mit einer festen Klemme gequetscht, in beiden Quetschfurchen mit einem Zwirnfaden umschnürt und dazwischen mit dem Platinbrenner getrennt, der auch die Schleimhaut beiderseits verschorfte. Zwischen Schleimhaut und Serosa konnte man eine mittlere (Muskel-) Schicht nicht bemerken. Die Uebernähung des an der Blasenwand sitzenden Teiles erfolgte durch Einstülpung vermittelst doppelter Tabaksbeutelnaht. Am Darm erfolgte sie durch einige Sero-serosanähte, die in doppelter Schicht, quer zur Darmachse, angelegt wurden. Die Nahtlinie am Darm wurde noch durch Uebernähung mit einem Appendix epiploicus verstärkt. Die Bauchdeckenwunde wurde mit 3schichtiger Naht bis auf eine Lücke für einen nach der ehemaligen Fistel geführten Jodoformdocht geschlossen.

Der Verlauf war günstig. Pat. wurde in den ersten Tagen durch vermehrten Harndrang belästigt und musste mehrfach katheterisiert werden. Blut fand sich nie im Urin. Der erste Stuhl erfolgte nach 6 Tagen auf Einguss. Nach 8 Tagen wurde der Tampon und die Nähte entfernt. Die kleine Lücke schloss sich in kurzer Zeit. Die vor der Operation bestehenden Stuhlbeschwerden besserten sich gleichfalls schnell. Mehr Mühe machte die Behandlung der Cystitis, die nach energischen Höllensteinausspülungen sich wenigstens stark besserte. Eine geringe Trübung des Urins, sowie mässige Beimengungen von Eiterkörperchen bestehen immer noch. Cylinder sind nicht mehr vorhanden. Die Nierengegend ist beiderseits schmerzfrei. Die Capacität der Blase ist auf 400 ccm gestiegen. Der Urin wird am Tage 3—4 mal entleert, in der Nacht gar nicht. Das Allgemeinbefinden hat sich gehoben, Pat. fühlt sich gesund.

Während der Rekonvalescenz wurde sie mehrfach cystoskopiert. Die Fistelstelle in der Blasenwand hatte 14 Tage nach der Operation noch dieselbe schwarze Farbe wie vor derselben, war jedoch nicht von so regelmässiger, ovaler Begrenzung. Eine Einstülpung der Blasenwand nach innen wurde nicht bemerkt. Die Narbenstelle verlor allmählich ihre dunkle Farbe und bekam ein graues Aussehen, verkleinerte sich auch zusehends, ohne indessen anscheinend bis jetzt gänzlich mit Schleimhaut überzogen zu sein. Während in der Zeit vor der Operation die Fistelstelle mit Nitze's Cystoskop Nr. 1 stets eingestellt werden konnte, wurde dies nachher, während die Capacität der Blase stieg, immer schwieriger, in der letzten Zeit fast unmöglich, so dass wir Cystoskop Nr. 2 anwenden mussten. Es lässt sich dies so erklären, dass bei der vermehrten Ausdehnung der Blasenwand gerade der Fundus sich erweiterte, so dass die Narbe immer mehr nach oben rückte und gerade in den Teil der Hinterwand zu liegen kam, der bei Anwendung von Cystoskop Nr. 1 weder bei nach oben gedrehtem Schnabel und erhobenem Griff, noch bei nach unten gedrehtem Schnabel und gesenktem Griff sich einstellen lässt.

Die Aetiologie der Entstehung der Fistel ist, wie schon erwähnt wurde, bis zur Operation nicht aufgeklärt gewesen. Bei dieser erhielten wir den Eindruck, dass es sich um ein mit der Blase verlötetes Dickdarmdivertikel handle. Graser[1]) hat darauf hingewiesen, dass am Dickdarm, speciell an der Flexura sigmoidea, erworbene Divertikel beträchtlich öfter vorkommen, als im Allgemeinen angenommen wird. Dieselben sind oft makroskopisch nicht nachweisbar und treten meist multipel auf, erreichen jedoch mehrfach eine beträchtliche Grösse. Dieselben sollen hauptsächlich an den Stellen vorkommen, an welchen infolge des Durchtretens der Gefässe durch die Muskulatur des Darmes Lücken in letzterer sich befinden. Die Hervorstülpung der Schleimhaut und konsekutiv der Serosa soll hauptsächlich bei Erweiterung der Gefässe im Anschlusse an vom Herzen ausgehende Kompensationsstörungen zustande kommen. Doch wird auch schon länger dauernde Obstipation allein dafür verantwortlich gemacht, die in unserem Falle bestand. Von multiplen Divertikeln haben wir allerdings nichts bemerkt, dieselben sind ja aber oft makroskopisch nicht sichtbar, und es kommt auch vor, dass ein Divertikel solitär bleibt. Die Kommunikation bestand nun fraglos nur aus Serosa und Schleimhaut, zeigt also den Bau eines erworbenen, falschen Divertikels. Die Lokalisation an der Flexur und an dieser wieder zwischen Mesenterialansatz und Konvexität stimmt auch mit der von Graser festgestellten Prädilektionsstelle überein.

Die Fistelbildung lässt sich ungezwungen erklären. In den Divertikeln kommt es erfahrungsgemäss mitunter zur Kotstauung und Entstehung von Kotsteinen, Ulcerationen und Verklebung mit benachbarten Organen, ganz wie beim Processus vermiformis. Bei letzterem sind Fälle beschrieben worden, in denen nach einem Anfalle von Appendicitis eine Kommunikation zwischen ihm und der Blase zustande kam, die ähnliche Symptome machte und operativ ebenso wie in unserem Falle beseitigt wurde. Sonnenburg[2]) und Mikulicz[3]) teilen solche Fälle mit.

Wir nehmen also an, dass Patientin damals, als sie 14 Monate vor der Aufnahme plötzlich erkrankte, einen, dem Anfalle an Appendicitis analogen, Anfall von Entzündung ihres Darmdivertikels er-

1) Graser, Das falsche Darmdivertikel. Verhandlungen der deutschen Gesellschaft für Chirurgie 1899. II. S. 480.

2) Handbuch der praktischen Chirurgie. III, 2. S. 185.

3) Ebenda. III, 1. S. 448.

litt, im Verlaufe dessen die Kuppe des letzteren mit der Blase verlötete, worauf später der Durchbruch erfolgte. Die Anamnese des Krankheitsverlaufes spricht auch für diese Annahme. Zuerst erfolgte der Anfall mit hohem Fieber und Leibschmerzen, dann kam eine Zeit nur mässig gestörten Allgemeinbefindens, und nach einigen Wochen erst setzten die Symptome des Durchbruches in die Blase ein.

AUS DEM

ALLERHEILIGEN-HOSPITAL ZU BRESLAU.

CHIRURG. ABTEILUNG: SANITÄTSRAT DR. RIEGNER.

XXX.

Kleine Mitteilungen.

Von

Dr. **Bröer,**
Assistenzarzt.

Vollständige Harnröhrenzerreissung. Naht. Heilung.

Der 13j. Schulknabe W. Sp. war rücklings auf den Rand einer Tonne gesprungen und wurde 24 Std. nach der Verletzung auf die Abteilung aufgenommen.

Es findet sich am Perineum ein vom Scrotalansatz bis fast an den Anus reichendes, mässiges Hämatom. Druck auf diese Gegend ist sehr schmerzhaft. Infolge von Retentio urinae reicht die Blase bis zum Nabel. Bei heftigem Pressen werden nur wenige Tropfen blutigen Urins entleert. Katheterismus misslingt.

Ein sofort in leichter Aethernarkose vorgenommer äusserer Harnröhrenschnitt (Sanitätsrat Dr. Riegner) legt den Verletzungsherd frei. Die Urethra zeigt sich unterhalb des Bulbus quer durchrissen. Nach Entleerung der Blase werden die Stümpfe über eingeführtem Nélaton durch cirkuläre Verschlussnaht, welche die Mucosa möglichst nicht mit einbegreift (Seide), vereinigt. Der Katheter verbleibt als Verweilkatheter; die Wunde wird mit Jodoformgaze tamponiert und nur durch einige fixierende Hautnähte verkleinert.

Der Verlauf gestaltete sich fieberfrei. Wegen bestehender Cystitis wurde Urotropin gereicht nebst Blasenspülungen. Am 13. Tage musste wegen Incrustation des Katheters dieser gewechselt werden. Die Ein-

führung eines neuen gelingt nur schwer. Definitive Entfernung des Katheters nach weiteren 12 Tagen. Nachdem die Hautwunde per sec. int. sich geschlossen hatte, wurde Pat. 4 Wochen nach der Aufnahme geheilt entlassen. Der Urin wird spontan und in kräftigem Strahle entleert. Bei einer 5 Monate später vorgenommenen Untersuchung erweisen sich vollständig normale Verhältnisse.

Eichelhypospadie, operiert nach der Methode Beck-Hacker.

Bei dem 7j. Jungen W. B. findet sich die eben für die dünnste Sonde zugängliche, fistelförmige Harnröhrenöffnung hinter dem Frenulum. Der Urin muss sehr häufig gelassen werden, die Entleerung ist nur unter starkem Pressen in feinstem Strahl möglich.

In leichter Aethernarkose wird (Sanitätsrat Dr. Riegner) die Harnröhre nebst Schwellkörper herauspräpariert, die Eichel in der Mitte mit einem Trocart durchbohrt, die Urethra hier durchgezogen und an der Spitze mit Seidenfäden fixiert. Einführen eines Verweilkatheters. Die Hautwunde wird primär geschlossen. Pat. erhält prophylaktisch Urotropin. Am 17. Tage wird der Katheter definitiv entfernt, die Urethra täglich bougiert. Bei der Entlassung am 28. Tage post operat. ist die Wunde primär geheilt und gut geschlossen, die Urinentleerung findet in kräftigem Strahle statt.

Echinococcus muscularis.

Der 32j. Feilenhauer A. Sch. hat seit 5 Jahren die Besorgung eines Ziehhundes unter sich. Im März 1902 bemerkte er zufällig an der Aussenseite des r. Oberschenkels eine etwa pflaumengrosse Geschwulst, die ihm keine Beschwerden machte. Sie wuchs langsam und verursachte erst gegen Dezember nach längerem Gehen ein leichtes Brennen.

Pat. ist ein sehr kräftiger, muskulöser Mann mit gesunden inneren Organen. Die Streckseite des r. Oberschenkels weist in ihrem oberen Drittel eine nach aussen zu gelegene, etwas über gänseeigrosse Geschwulst auf. Dieselbe ist nach beiden Seiten gut abgrenzbar, scheint jedoch mit ihrer Basis fest aufzusitzen. Konsistenz prall elastisch, Perkussionsschall leer, Fluktuation nicht sicher nachweisbar.

Der mit erheblicher Fettschicht umgebene Sack wird durch einen Längsschnitt eröffnet (Sanitätsrat Dr. Riegner). Er erscheint in die Muskulatur des M. tensor fasciae latae eingebettet. Ausser geringer Menge seröser Flüssigkeit entleeren sich etwa 20 verschieden grosse Tochterblasen. Die Exstirpation der durch ziemlich straffe Adhäsionen namentlich in der Tiefe stark fixierten, sackartigen Membran wird stumpf im Zusammenhange vorgenommen. Sie ist von weissgrauem, gleichmässigem

Aussehen. Ausspülen der Wundhöhle mit W.S.O. Drainage. Einige fixierende Hautnähte.

Am folgenden und 2. Tage Temperatursteigerung (38,3). Abnahme des stark durchtränkten Verbandes. Wunde leicht entzündlich gerötet. Feuchte Verbände. Der weitere, fieberfreie Verlauf per sec. int.

Differenzialdiagnostisch kam in Frage Lipom — die Konsistenz des Tumors liess jedoch einen sicheren Schluss nicht ziehen — und seröse Cyste; gegen letztere sprach der ungewöhnliche Sitz. Von einer Probepunktion wurde abgesehen.

3[illegible] 7C 1
4949 D 1

3 2044 103 042 750